Ștefan Cristian Vesa, Ioana Corina Bocşan

Coordonatori

Cazuri clinice. Prezentări de medicală și chirurgie. Volumul VI

Editura Bioflux, Cluj-Napoca, 2019

ISBN 978-606-8887-32-6; ISBN 978-606-8887-56-2

Referenți științifici

Dr. Alina Ciubean, Disciplina de Reabilitare Medicală, Universitatea de Medicină şi Farmacie „Iuliu Haţieganu”, Cluj-Napoca, România

Dr. Sabina Istratoaie, Disciplina de Farmacologie, Toxicologie şi Farmacologie Clinică, Universitatea de Medicină şi Farmacie „Iuliu Haţieganu”, Cluj-Napoca, România

Dr. Silvina Iluţ - Disciplina Neurologie, Universitatea de Medicină și Farmacie „Iuliu Hațieganu”, Cluj-Napoca, România

Dr. Miana–Gabriela Pop – Disciplina Anatomie și Embriologie, Universitatea de Medicină și Farmacie „Iuliu Hațieganu”, Cluj-Napoca, România

Dr. Sonia Irina Vlaicu, Disciplina Medicală I - medicină internă, Universitatea de Medicină și Farmacie „Iuliu Hațieganu”, Cluj-Napoca, România

Toate drepturile asupra acestei cărți aparțin Editurii Bioflux.

Cazuri clinice. Prezentări de medicală și chirurgie. Volumul VI

Coordonatori: Ștefan Cristian Vesa, Ioana Corina Bocşan

Coordonatori

Ștefan Cristian Vesa - Medic specialist Medicină internă, Asistent Universitar, Doctor în științe medicale, Disciplina Farmacologie, Toxicologie și Farmacologie clinică, Facultatea de Medicină, Universitatea de Medicină și Farmacie „Iuliu Hațieganu"; Spitalul Clinic de Boli Infecțioase, Cluj-Napoca, România

Ioana Corina Bocşan – Medic primar Alergologie şi Imunologie Clinică, Conferențiar Universitar, Doctor în științe medicale, Disciplina Farmacologie, Toxicologie și Farmacologie clinică, Facultatea de Medicină, Universitatea de Medicină și Farmacie „Iuliu Hațieganu"

Autori

Krisztina Agota Armean - Medic specialist Psihiatrie, Doctorand în științe medicale, Disciplina de Farmacologie, Toxicologie și Farmacologie Clinică, Facultatea de Medicină, Universitatea de Medicină și Farmacie „Iuliu Hațieganu", Cluj-Napoca, Spitalul Clinic Municipal Cluj-Napoca

Dan Damian Axente - Medic primar Chirurgie, Şef de lucrări, Doctor în științe medicale, Disciplina Chirurgie V, Departament 7, Facultatea de Medicină, Universitatea de Medicină și Farmacie "Iuliu Hațieganu", Cluj-Napoca, România

Anca Dana Buzoianu – Medic primar Farmacologie clinică, Medic primar Pediatrie, Profesor universitar, Doctor în științe medicale, Disciplina Farmacologie, Toxicologie și Farmacologie clinică, Facultatea de Medicină, Universitatea de Medicină și Farmacie „Iuliu Hațieganu”, Cluj-Napoca, România

Gabriela Caracostea - Medic primar Obstetrică şi Ginecologie, Şef de lucrări, Doctor în științe medicale, Disciplina Obstetrică şi Ginecologie 1, Facultatea de Medicină, Universitatea de Medicină și Farmacie „Iuliu Hațieganu”, Cluj-Napoca, România

Daciana Narcisa Chirilă - Medic primar Chirurgie, Asistent universitar, Doctor în științe medicale, Departamentul de Chirurgie, Clinica Chirurgie V, Facultatea de Medicină, Universitatea de Medicină și Farmacie „Iuliu Hațieganu”, Cluj-Napoca; Spitalul Clinic Municipal Cluj-Napoca, România

Ovidiu-Sorin Chiroban – Medic specialist Medicină legală, Şef de lucrări, Doctor în ştiinţe medicale, Disciplina de Medicină Legală, Departament 4, Facultatea de Medicină, Universitatea de Medicină şi Farmacie “Iuliu Hațieganu”, Cluj-Napoca, România

Cristina Mihaela Cismaru - Medic primar Boli Infecțioase, Şef lucrări, Doctor în științe medicale, Disciplina de Boli Infecțioase, Facultatea de Medicină, Universitatea de Medicină și Farmacie „Iuliu Hațieganu”, Cluj-Napoca, Spitalul Clinic de Boli Infecțioase Cluj-Napoca

Lorena Ciumărnean – Medic primar Medicină Internă, Medic specialist Gastroenterologie, Şef de lucrări, Doctor în științe medicale, Disciplina Medicala IV, Facultatea de Medicină, Universitatea de Medicină și Farmacie „Iuliu Hațieganu”, Cluj-Napoca, România

Sorin Crișan - Medic primar Medicină internă, Conferențiar Universitar, Doctor în științe medicale, Clinica Medicală V, Facultatea de Medicină, Universitatea de Medicină și Farmacie „Iuliu Hațieganu” Cluj-Napoca; Secția de Medicină Internă, Spitalul Clinic Municipal Cluj-Napoca, România

Silvina Iluţ – Medic specialist Neurologie, Asistent Universitar, Disciplina Neurologie și Neurologie Pediatrică, Facultatea de Medicină, Universitatea de Medicină și Farmacie „Iuliu Hațieganu”, Cluj-Napoca, România

Bogdan Vasile Micu – Medic primar Chirurgie generală, Asistent universitar, Doctor în științe medicale, Disciplina Chirurgie V, Facultatea de Medicină, Universitatea de Medicină și Farmacie “Iuliu Hațieganu”, Cluj-Napoca, România; Spitalul Clinic Municipal Cluj-Napoca

Olga Hilda Orășan- Medic primar Medicină internă, Medic specialist Gastroenterologie, Conferențiar universitar, Doctor în științe medicale, Disciplina Medicală IV, Facultatea de Medicină, Universitare de Medicină și Farmacie “Iuliu Hațieganu”, Cluj-Napoca, România

Lăcrămioara Perju Dumbravă - Medic primar Neurologie, Profesor universitar, Doctor în științe medicale, Disciplina Neurologie și Neurologie Pediatrică, Facultatea de Medicină, Universitatea de Medicină și Farmacie „Iuliu Hațieganu”, Cluj-Napoca, România

Alexandra Andreea Poienar – Medic rezident Obstetrică-Ginecologie, Spitalul Județean de Urgență Cluj-Napoca; Clinica de Obstetrică și Ginecologie „Dominic Stanca”, Cluj-Napoca, România

Ioana Stănescu – Medic primar Neurologie, Șef de lucrări, Doctor în științe medicale, Disciplina Neurologie și Neurologie Pediatrică, Facultatea de Medicină, Universitatea de Medicină și Farmacie „Iuliu Hațieganu”, Cluj-Napoca, România

Vitalie Văcăraș - Medic primar Neurologie, Șef de lucrări, Doctor în științe medicale, Disciplina Neurologie și Neurologie Pediatrică, Facultatea de Medicină, Universitatea de Medicină și Farmacie „Iuliu Hațieganu”, Cluj-Napoca, România

Cuprins

Importanța cunoașterii interacțiunilor medicamentoase în managementul multidisciplinar al pacientului cu tulburare depresivă recurentă 7

Tratament conservator în caz de ulcer gastric perforat 24

Calcul vaginal gigant la pacientele cu patologie neurologică. Considerații etiopatogenetice și implicații clinice.....33

Dificultăți de diagnostic pentru tumorile intramusculare 46

Un caz de moarte subită de origine cardiacă cu leziuni organice incompatibile cu viața..... 69

Pneumonia cu *Legionella pneumophila* nu are nevoie de aer condiționat sau jacuzzi 79

Insuficiența hepatică cronică-acută..... 84

Tromboză venoasă profundă recurentă la o pacientă cu cancer de col uterin..... 97

Polineuropatia cronică demielinizantă inflamatorie – evoluție favorabilă după instituirea terapiei intravenoase cu imunoglobuline 123

Ocluzie intestinală prin hernie Richter ombilicală..... 134

Leziuni focale hepatice de etiologie necunoscută la o pacientă cu istoric de cancer colorectal 144

Sindrom familial al cavernoamelor cerebrale multiple..... 154

Transpoziția corectată congenital a vaselor mari – prezentare de caz 164

O pacientă cu căderi frecvente, mers dificil şi incontinență urinară..... 176

Demența cu evoluție rapid progresivă: Boala Creutzfeldt Jakob..... 187

Importanța cunoașterii interacțiunilor medicamentoase în managementul multidisciplinar al pacientului cu tulburare depresivă recurentă

[1]Krisztina Agota Armean, [2]Sebastian-Mihai Armean, [3]Codruța Alina Popescu, [1]Anca Dana Buzoianu

[1]Disciplina de Farmacologie, Toxicologie și Farmacologie Clinică, Universitatea de Medicină și Farmacie „Iuliu Hațieganu”, Cluj-Napoca, Spitalul Clinic Municipal Cluj-Napoca, România

[2]Disciplina de Farmacologie, Toxicologie și Farmacologie Clinică, Universitatea de Medicină și Farmacie „Iuliu Hațieganu”, Cluj-Napoca, Spitalul Clinic de Boli Infecțioase Cluj-Napoca, România

[3]Disciplina Abilități Științe Umaniste, Universitatea de Medicină și Farmacie „Iuliu Hațieganu”, Cluj-Napoca, România.

Introducere

Preocuparea noastră în ceea ce privește comorbiditățile somatice ale pacientului cu tulburare psihică reprezintă un demers normal în epoca medicinii centrate pe pacient. Deși, în unele cazuri, medicul specialist pare că se preocupă doar de (sub)domeniul în care s-a (supra)specializat, este regretabil, totuși, că nu acordă suficientă importanță întregului tablou clinico-biologic al pacientului. Acest lucru poate conduce la erori diagnostice, întârzierea instituirii unui tratament adecvat, interacțiuni medicamentoase nefavorabile ori spitalizări din cauza efectelor adverse grave produse de polipragmazie (1).

Odată cu înaintarea în vârstă, pacientul devine „colecționar” de boli și tratamente. Estimările arată că o treime din populația globului suferă concomitent de

cel puțin 5 boli cronice, și că doar sub 5% din oameni sunt perfect sănătoși (2). Este suficient să ne imaginăm schema terapeutică prescrisă pacienților cu cel puțin 5 patologii asociate.

Din anul 2007, tulburările depresive ocupă locul al treilea în topul *Years Lived with Disability* (YLDs), în creștere inclusiv pentru anul 2017, când a fost realizat ultimul studiu Global Burden of Disease (3).

În anul 2018, Organizația Mondială a Sănătății afirmă că peste 300 de milioane de oameni suferă de tulburare depresivă, iar această tulburare constituie principala cauză de dizabilitate la nivel mondial (4).

Previziunile sunt sumbre – se pare că până în anul 2030, tulburarea depresivă și cardiopatia ischemică vor fi între primele trei cauze de îmbolnăvire la nivel mondial (5). Tulburarea depresivă este o comorbiditate frecventă în cazul pacienților cu boli cardiovasculare, unii autori prezentând valori de până la aproximativ 50% (6).

După cum reiese din numeroasele studii revizuite în cadrul unui efort comun al asociațiilor științifice europene în 2009, patologia de tip depresiv este asociată cu obezitatea, diabetul zaharat, hipertensiunea arterială și dislipidemia. Acest fapt a dus la adoptarea unei Declarații de către Asociația Europeană de Psihiatrie (EPA), susținută de Asociația Europeană pentru Studiul Diabetului (EASD) și de Societatea Europeană de Cardiologie (ESC), cu scopul de „îmbunătăți îngrijirea [pacienților]", „inițierea cooperări" și „creșterea nivelului de conștientizare" în rândul psihiatrilor și medicilor de familie (7).

În State Unite ale Americii, în anul 2008, prescrierea medicației antidepresive a crescut cu aproape 400% comparativ cu anul 1988 (8). Tratamentul tulburării depresive beneficiază de un arsenal non-farmacologic și farmacologic bogat (9). Deși clasele noi de antidepresive au un profil de siguranță superior față de cele mai vechi, este necesar să se cunoască efectele adverse și potențialele interacțiuni medicamentoase, precum și contraindicațiile lor.

Din aceste motive, dorim să prezentăm succint cazul unei paciente care suferă de Tulburare depresivă recurentă și o bogată patologie somatică asociată.

Prezentare de caz

Doamna AB este trimisă în consult interdisciplinar pentru evaluare și tratament. La data prezentării, doamna AB are 78 ani împliniți și este internată într-un spital generalist pentru evaluare clinico-biologică.

Doamna AB, din mediul rural, este cunoscută cu patologie psihiatrică cu diagnosticul Tulburare depresivă recurentă, de aproximativ 25 de ani, pentru care urmează în prezent tratament cu Clomipramină (DC: Anafranil) 25mg/zi.

Asociat, conform actelor medicale justificative, pacienta prezintă Cardiopatie ischemică cronică. Angină pectorală de efort stabilă. Hipertensiune arterială esențială stadiul II cu risc adițional înalt. Insuficiență mitrală grad I/II. Insuficiență cardiacă congestivă NYHA II. Diabet zaharat tip 2 complicat cu polineuropatie diabetică stadiul II. Dislipidemie. Steatoză hepatică. Obezitate grad 1. Obezitate abdominală. Boală de reflux gastroesofagian. Gastrită cronică. Fibrom uterin. Noduli tiroidieni. Hipotiroidism. Spondilartroză diseminată cu radiculalgii secundare. Lombalgie cronică. Coxartroză bilaterală. Insuficiență circulatorie vertebro-bazilară. AO Glaucom primar cu unghi deschis compensat medicamentos, AO Cataractă senilă în evoluție. Carență de magneziu.

Pe secție, pacienta prezintă tulburări de conducere la nivelul cordului, obiectivate la monitorizarea Holter-EKG.

- Motivele prezentării: Pacienta este îndrumată spre consult interdisciplinar de psihiatrie pentru dg. Tulburare depresivă recurentă și colaborare în vederea ajustării schemei de tratament;
- AHC – fără relevanță pentru patologia actuală;
- APP – cele enumerate anterior; pacienta prezintă bilete de ieșire din anul curent și din urmă cu 5 ani;

- Medicația anterioară pentru patologia psihiatrică, trialuri multiple cu diverse clase de antidepresive, medicație hipno-sedativo-tranchilizantă (HST) benzodiazepinică (BZD) și non-barbiturică/non-benzodiazepinică (non-BRB/nonBZD), antipsihotice clasice și atipice; de aproximativ 7 ani folosește Clomipramină 25 mg, în priză unică vesperală.
- Medicația anterioară pentru patologia somatică:
- Telmisartan/Hidroclorotiazidă (DC: Tolucombi) 80/12,5 mg 1-0-0 cpr/zi;
- Spironolactonă/Furosemid (DC: Diurex) 50/20 mg 1-0-0 cps/zi;
- Insulină umană (DC: Humulin R) 12-12-12 u/zi, cu ajustarea dozelor în funcție de glicemia prandială;
- Insulină Glargin (DC: Lantus) 80u/zi, cu administrare la orele 22, cu ajustarea dozei în funcție de glicemia bazală.
- Rosuvastatină (DC: Roswera) 10 mg 0-0-1 cpr/zi;
- Levotiroxină (DC: Euthyrox) 25 mcg 1-0-0 cpr/zi;
- Acid tioctic (DC: Thiossen) 600 mg 1 cpr/zi;
- Naproxen/Esomeprazol (DC: Vimovo) 500/20 mg 1-0-1 cpr/zi;
- Magneziu Forte Dr. Hart 300mg 0-0-1 cpr/zi;
- Travoprost/Timolol (DC: Duotrav) 40 mcg/ml + 5mg/ml, în sacul conjuctival, 1 pic/zi, seara, din cauza trialului eșuat cu Latanoprost/Timolol (DC: Xalcom) (prurit facial)
- Consumul de toxice – neagă;
- Alergii – neagă;
- Condiții de viață și muncă relevante pentru boala actuală – pensionară, a lucrat în CAP. locuiește singură, în mediul rural, la casă cu curte și grădină. Soțul a decedat în urmă cu aproximativ 3 ani.
- Istoricul boli actuale

Patologia actuală a debutat în urmă cu aproximativ 25 de ani, cu un tablou psihopatologic dominat de dispoziție tristă, ideație micromanică de neputință, de

inutilitate, retragere socială, hipobulie, plâns facil, inapetență cu scădere ponderală, insomnii mixte pentru care a beneficiat de internare într-un serviciu de psihiatrie. Simptomatologia s-a ameliorat în urma tratamentului instituit. Pacienta a continuat tratamentul prescris. Periodic, la 2-3 ani, pacienta suferea episoade depresive de diferite intensități. Ultima internare a avut loc în urmă cu aproximativ 7 ani – dar nu poate preciza cu exactitate. De atunci, a urmat tratament în regim ambulatoriu, în teritoriu. Spune că „a căzut iar în boală *(depresie n.n)* când i-a murit soțul" și „de vreo câteva luni îi e urât în casă", „plânge mai toată ziua", „nu are poftă de mâncare", „stă toată noapte și se gândește", dar „numai lucruri rele îi vin în cap, nici unul bun", „nu are chef de nimic", „stă în casă toată ziua", „uneori o prinde amiaza în pat", „nici medicamentele nu mai știe cum să le ia", că „la ce bun atâtea pilule și injecții".

Examen psihic

Ținută de spital, relativ îngrijită, igienă relativ bună.

Facies: trist, privire: stabilește contactul vizual, dar evită menținerea lui; plâns facil

Mimică și gestică: hipomobile

Contact verbal și dialog: se inițiază spontan, voce de tonalitate scăzută, debit verbal scăzut

Atitudine: cooperantă

Percepție: prag perceptiv ușor coborât, fără tulburări calitative ale percepției

Atenție: hipoprosexie concentrativă

Memorie: hipomnezie de fixare și evocare

Gândire: flux ideativ încetinit, ideație de inutilitate

Afectivitate: dispoziție tristă, anhedonie, anxietate

Activitate: scăderea randamentului cotidian, retragere socială

Voință: hipobulie

Instincte: a) alimentar – inapetență cu scădere ponderală, b) sexual – diminuat, c) de conservare - păstrat

Ritm nictemeral: insomnii mixte

Conștiință: orientat temporal, auto- și alopsihic, conștiința bolii psihice parțial prezentă

Examen psihologic: Stări de tristețe și apatie, tulburări de somn, fatigabilitate. Se observă hipoprosexie, hipomnezie antero- și retrogradă, memorie conceptuală deficitară, cu dificultăți de a face asocieri; discalculie, fluență verbală diminuată, abilități vizuo-spațiale diminuate. BDI=30. Se efectuează ventilare emoțională și consiliere. Se recomandă examen psihiatric.

- Examinările clinice, de laborator și imagistice – au stat la baza diagnosticelor somatice amintite anterior.
- Diagnosticul final: Tulburare depresivă recurentă, episod actual moderat cu simptome somatice.

Conform ICD-10, diagnosticul de Tulburare depresivă recurentă, episod actual moderat cu simptome somatice este stabilit prin întrunirea criteriilor a) și b) (10).

Conform DSM V, diagnosticul de Tulburare depresivă majoră, episod recurent moderat este stabilit prin întrunirea criteriilor A1-5, A7 și A8, B-E (11).

Diagnostic diferențial, se va face, în principal, cu:

- conform ICD-10 – tulburarea organică depresivă, alte tulburări ale dispoziției, tulburare de adaptare cu reacție depresivă prelungită cognitive (10).
- conform DSM V: tulburare afectivă indusă de o patologie organică (vezi patologia somatică asociată), tulburare depresivă indusă de medicație (vezi schema de tratament), tulburare de adaptare cu dispoziție depresivă (vezi decesul soțului), tristețea (11).

Managementul cazului a fost complex, multidisciplinar, incluzând colaborarea între serviciul de psihiatrie, psihologie clinică și psihoterapie și celelalte servicii medicale, în raport cu patologia somatică asociată.

Abordarea a fost non-farmacologică și farmacologică. În cele ce urmează, ne vom concentra pe abordarea farmacologică.

Recomandările de tratament au fost următoarele:

1. Psihoigienă, evitarea situațiilor conflictuale.

2. Consiliere psihologică, psihoterapie.

4. Tratament medicamentos cu:

- înlocuirea Clomipraminei cu Mirtazapină, astfel – Clomipramină 25 mg 0-0-1/2 cpr/zi, 7 zile, apoi sistare și introducere Mirtazapină 30 mg 0-0-1/2 cpr/zi, 7 zile, apoi 0-0-1 cpr/zi, min. 6 luni;

- intraspitalicesc, la nevoie, se va administra Lorazepam (DC: Anxiar) 1 mg 0-0-1/2 cpr/zi sau ½-0-1 cpr/zi pe perioada înlocuirii Clomipraminei cu Mirtazapină.

5. Control după două săptămâni, apoi dispensarizare.

6. Monitorizare greutății.

7. Reevaluare la nevoie.

- Urmărirea pacientei în timp

Evoluția pacientei este lent favorabilă sub tratament medicamentos.

Discuții

Cazul prezentat se pliază pe recomandările Asociației Americane de Psihiatrie, care susține următoarele: *„Majoritatea pacienților depresivi sunt evaluați și primesc tratament și din partea altor colegi medici, din alte specializări decât psihiatria, și de aceea tratamentul unor pacienți cu comorbidități semnificative este dificil și trebuie coordonat multidirecțional”* (12).

În cazul de față identificăm următoarele probleme:

1) Vârsta pacientei;

2) Lipsa suportului social;

3) Istoricul psihiatric de tratament antidepresiv și diagnosticul de Tulburare depresivă recurentă;

4) Patologia algică cronică și comorbiditățile digestive;

5) Comorbiditățile cardiovasculare, diabet zaharat, obezitate, dislipidemie, steatoza hepatică;

6) Glaucomul;

7) Schema de tratament.

1) și 2) Primele două probleme sunt și cele mai dificile de surmontat. Pacienta ajunsă la vârsta de 78 de ani se confruntă cu multiple patologii, printre care există și limitarea importantă a mobilității, din cauza diagnosticelor Spondilartroză diseminată, Lombalgie cronică ori Coxartroză bilaterală. Domiciliul aflat în mediul rural, distanța mare față de oraș și lipsa suportului social fac imposibilă, în acest caz, prima treaptă din managementul pacientului care suferă de tulburare depresivă, și anume, psihoterapia. Chiar dacă ghidul NICE recomandă intervenții psihosociale de intensitate scăzută în cazul pacienților cu depresie moderată și boală somatică cronică, cum ar fi: program de exerciții fizice într-un grup structurat, includerea într-un grup de suport și (auto-)ajutorare, autoajutorare ghidată bazată pe principiile terapiei cognitiv-comportamentale ori terapia cognitiv-comportamentală asistată de calculator, în acest caz, aceste deziderate nu pot fi aplicate.

3) Prima linie de tratament în cazul patologiei depresive asociate unei patologii somatice, o constituie de regulă Inhibitorii Selectivi ai Recaptării Serotononinei (ISRS), iar dintre aceștia se recomandă la inițiere Citalopram/Escitalopram sau Sertralină, datorită riscului redus de reacții adverse și de interacțiuni medicamentoase. Având în vedere patologia cronică a pacientei, numeroasele internări avute de-a lungul timpului, precum și faptul că la prezentare pacienta avea tratament cu un antidepresiv triciclic de aproximativ 7 ani – instituit la ultima internare (?), putem presupune că, cel mai probabil, momentul alegerii ISRS a trecut. O altă problemă legată de ISRS și vârsta pacientei este dată de riscul mai mare de producerea a hiposodemiei la pacienții vârstnici.

4) și 7) Patologia algică cronică, tratată cu AINS, limitează alegerea medicației de tip ISRS, din cauza riscului crescut de sângerare gastro-intestinală. Amintim

tratamentul cu Vimovo și dg. Gastrită cronică. În aceste cazuri, este recomandată administrarea unei alte clase de antidepresive, ca de exemplu Mirtazapina. Dacă nu există alternativă, ISRS pot fi prescrise alături de un inhibitor de pompă de protoni (IPP). În cazul nostru, acest deziderat ar putea fi atins, deoarece preparatul Vimovo conține Esomeprazol.

3) și 7) Alegerea ISRS nu ar rezolva neapărat problema insomniei pacientei și probabil la început ar fi necesară suplimentarea cu o medicație HST BZD sau non-BRB/non-BZD – compușii Z. De notat că pacienta prezintă și anxietate. Utilizarea BZD ar trebui limitată la maximum 2 săptămâni, conform recomandărilor NICE. Problema utilizării BZD la această pacientă este adaptarea dozei la vârstnic, evaluarea riscului de cădere, posibila afectare hepatică, precum și riscul de apariției al episoadelor de confuzie. În acest sens, am ales utilizarea temporară, pe perioada tranziției de la Clomipramină la Mirtazapină a Lorazepamului, în doză mică, redusă comparativ cu doza adultului și doar la nevoie. Față de Diazepam, preparatul existent, de regulă, în farmacia spitalului, Lorazepamul prezintă profil de siguranță superior, mai ales din punct de vedere hepatic.

În ceea ce privește compușii Z, Zopiclonă și Zolpidem, aceștia au profil de siguranță superior BZD, mai ales în tratamentul insomniei la vârstnici, dar dacă insomnia este acompaniată ori se prezintă ca simptom al patologiei depresive, este preferată administrarea de medicație antidepresivă cu efect sedativ în doză mică (13). Mai mult decât atât, autorii propun ca medicația tip BZD și compușii Z să reprezinte ultimul resort, după epuizarea mijloacelor nonfarmacologice și apoi a celor farmacologice care țintesc comorbiditățile insomniei. Ne alăturăm acestei opinii și susținem înlăturarea cauzei, nu doar a efectului.

5) și 7) Comorbiditățile somatice limitează drastic plaja de alegeri a medicației antidepresive. Dacă privim doar la comorbiditățile cardiovasculare și analizăm riscul cardiovascular al Clomipraminei, parte a antidepresivelor triciclice (ADT), reiese contraindicația acesteia în cazul de față. ADT cresc frecvența cardiacă, produc

hipotensiune ortostatică, prelungesc intervalul QTc și QRS. În caz de supradozare produc aritmii ventriculare produc aritmii ventriculare, fiind raportată torsada vârfurilor; sunt contraindicate în boala coronariană. În comparație, Mirtazapina produce minime modificări în frecvența cardiacă, are efect minimal pe presiunea arterială, nu are efect pe intervalul QTc, nu produce aritmii, este sigură post IMA și reprezintă o bună alternativă la ISRS (14).

De asemenea, 1), vârsta pacientei impune prudență la administrarea ADT. Dacă ADT reprezintă singura variantă de tratament, este necesară monitorizarea cardiovasculară și asigurarea controlului patologiei cardiovasculare cu medicație corespunzătoare. Analizând comorbiditatea cu diabetul zaharat, ADT au cel mai mare risc de a produce spitalizări pentru pacienții cu diabet zaharat ori intensificarea tratamentului antidiaabetic, comparativ cu Mirtazapina, Quetiapina ori Bupropionul (15).

Din cercetările noastre anterioare, în cadrul Universității, se pare că unele ISRS (Sertralina, Paroxetina), unele ADT (Amitriptilina, Imipramina), Bupropionul ori Venlafaxina pot determina creșterea LDL-colesterolului, iar tratamentul îndelungat cu unele ISRS (Setralină, Paroxetină) ori Venlafaxină ar putea crește riscul cardiovascular și de evenimente cerebrovasculare în cazul pacienților depresivi, prin hiperlipidemia indusă (16). Deși Mirtazapina este recunoscută pentru creșterea apetitului și creșterea în greutate, acestea fiind efectele adverse cele mai frecvente (17), se pare că ar putea duce la o îmbunătățire a nivelului profilului lipidic la pacienții cu depresie (18). Cu toate acestea, se pare că pacienții vârstnici nu sunt predispuși la îngrășare din cauza tratamentului cu Mirtazapină (14).

6) și 7) Sunt bine cunoscute ca dezavantaj al terapiei psihofarmacologice efectele anticolinergice și serotoninergice ce pot avea ca răsunet oftalmic creșterea presiunii intraoculare. Acest efect advers ridică mari dificultăți în utilizarea medicației psihiatrice în cazul pacienților care suferă de glaucom. Atât ADT, cât și ISRS au fost raportate că precipită cazurile de glaucom cu unghi închis (19). Recomandările pentru

pacienții care urmează tratamente prelungite cu ISRS sunt de monitorizare oftalmologică (20).

7) referitor la schema de tratament, ne permitem să observăm că pacientul beneficiază de 3 (trei) clase de diuretice: de ansă, tiazidic și anti-aldosteronic.

Interacțiunile medicamentoase potențiale prezente în cazul de față sunt:

- Majoră Telmisartan – Spironolactonă – Hidroclorotiazidă: utilizarea concomitentă poate crește riscul de hiperpotasemie. Factorii de risc pentru hiperpotasemie amenințătoare pentru viață sau fatală prezenți la această pacientă sunt: vârsta înaintată, diabetul zaharat, insuficiența cardiacă, medicație concomitentă care poate crește potasiul seric (AINS și betablocant) Compensator, pacienta beneficiază de medicație cu rol hipopotasemic (Furosemid) și terapie combinată antihipertensivă – preparat standardizat Telmisartan/Hidroclorotiazidă și preparat standardizat Spironolactonă/Furosemid care au rolul de a optimiza beneficiile în defavoarea riscurilor. Un alt factor favorabil este reprezentat de clasa insuficienței cardiace, NYHA II. Apoi, betablocantul (Timolol) este utilizat topic, efectul sistemic fiind practic, absent, iar AINS (Naproxen) este administrat ocazional. Se impune, totuși, hidratare corespunzătoare și monitorizarea potasemiei.
- Moderată Mirtazapină – Telmisartan/Hidroclorotiazidă: utilizarea concomitentă poate crește riscul de hipotensiune ortostatică. Cu toate acestea, riscul este prezent la debutul tratamentului – inițierea terapiei, ori la creșterea dozei. Din acest motiv am ales utilizarea Mirtazapinei în doză mică, inițial, apoi creșterea după o săptămână și am recomandat monitorizarea cardiovasculară. De asemenea, pacienta este instruită să nu se ridice brusc din pat, dimineața la trezire și să consume lichide suficiente.
- Moderată Mirtazapină – Spironolactonă/Furosemid: aceeași interacțiune potențială ca mai sus.

- Moderată Furosemid – Insulină: eficacitatea insulinei poate fi diminuată în condițiile administrării Furosemidului.
- Moderată Hidroclorotiazidă – Insulină: eficacitatea insulinei poate fi diminuată în condițiile administrării Hidroclorotiazidei.
- Moderată Telmisartan – Insulină: Telmisartanul poate potența acțiunea hipoglicemiantă a Insulinei. După cum se poate observa, preparatul standardizat Telmisartan/Hidroclorotiazidă își validează încă o data siguranță prin compensarea efectelor asupra controlului glicemiei realizat de insulină.
- Moderată Levotiroxină – Insulină: eficacitatea insulinei poate fi diminuată în condițiile administrării Levotiroxinei.
- Moderată Timolol – Insulină: Am ales să notăm această interacțiune potențială aici mai degrabă pentru a aminti reacțiile adverse și interacțiunile beta-blocantelor, deoarece, în acest caz, administrarea topică, în sacul conjunctival a Timololului va fi, practic, lipsită de efecte sistemice. Cu toate acestea, prudența se impune și în cazul pacienților tratați oftalmic cu beta-blocante (21).
- Moderată Timolol – Spironolactonă/Furosemid: hiperglicemie și hipertrigliceridemie, dar cu aceleași considerații ca mai sus.
- Moderată Timolo – Hidroclorotiazidă: aceeași interacțiune potențială ca mai sus.
- Moderată Naproxen – Esomeprazol: Deși această interacțiune medicamentoasă ar putea părea ciudată, în virtutea faptului că producătorul comercializează asocierea celor două preparate într-o singură formă farmaceutică, în teorie, IPP poate scădea absorbția gastrointestinală a formei farmaceutice gastro-rezistente a Naproxenului, prin scăderea acidității gastrice. Dizolvarea stratului protector se face la pH acid, ceea ce poate duce la doze subterapeutice de Naproxen.

- Moderată Furosemid – Esomeprazol: Furosemidul poate crește riscul de hipomagneziemie indus de utilizarea cronică a IPP. Să fie aceasta explicația pentru hipomagneziemia din cazul pacientei? Putem vorbi de o iatrogenie?
- Moderată Hidroclorotiazidă – Esomeprazol: aceeași interacțiune potențială ca mai sus.
- Moderată Naproxen – Spironolactonă/Furosemid: utilizarea concomitentă poate duce la afectarea funcției renale. De asemenea, efectul antihipertensiv la Furosemidului poate fi redus.
- Moderată Naproxen – Hidroclorotiazidă: aceeași interacțiune potențială ca mai sus.
- Moderată Naproxen – Telmisartan: Naproxenul poate atenua efectul antihipertensiv al Telmisartanului.
- Moderată Hidroclorotiazidă – Furosemid: efectele adverse se potențează, în special deshidratare, hipotensiune, hipopotasemie, hipomagneziemie și hiposodemie. Revenim cu întrebarea de hipomagneziemie iatrogenă (?).

Merită menționate și potențiale interacțiuni cu alimente ori alte substanțe psihoactive ale medicamentelor din schemă terapeutică. Le vom trece în revistă în cele ce urmează:

- Absorbția levotiroxinei poate fi influențată de anumite alimente și de orarul meselor;
- Absorbția esomeprazolului poate fi influențată de prezența alimentelor în stomac. Preparatul se administrează, după cum se știe, preprandrial.
- Alcoolul poate potența deprimarea sistemului nervos central produsă de Mirtazapină;
- Consumul moderat/crescut de suplimente cu potasiu, așa numita „sare *fără sare”* – mai ales pentru a respecta dieta hiposodată recomandată în hipertensiune, poate produce hiperpotasemiei;

Verificarea interacțiunilor medicamentoase potențiale s-a realizat extrem de rapid, cu ajutorul https://www.drugs.com/drug_interactions.html. Acest motor de căutare este disponibil cu titlu gratuit.

Pentru telefoanele mobile există și aplicația : Lista medicamentelor, care centralizează toate medicamentele înregistrate în România.

Verificările pentru medicamentele autorizate în România se pot realiza consultând Rezumatul caracteristicilor produsului, disponibil pe pagina oficială de internet a Agenției Naționale a Medicamentului și a Dispozitivelor Medicale din România https://www.anm.ro/nomenclator/medicamente ori cu ajutorul aplicației Lista medicamentelor https://mediately.co/ro/drugs disponibilă în AppStore și Google Play.

Particularitățile cazului

Deși cazul prezentat poate părea unul rar, în realitate, ne confruntăm frecvent cu astfel de pacienți care vin cu o pleiadă de diagnostice și tratamente. Apoi, se întâmplă să omitem să verificăm interacțiunile medicamentoase potențiale. După cum am văzut, în cazul prezentat, există numeroase interacțiuni medicamentoase potențiale, unele dintre ele având nevoie de intervenția promptă medicului curant ori de o monitorizare atentă a parametrilor clinico-biologici.

Concluzie

Am optat pentru înlocuirea Clomipraminei cu Mirtazapină pentru următoarele motive:

- Mirtazapina oferă un profil de siguranță cardiovascular superior Clomipraminei și comparativ ISRS;
- ISRS+BZD sau ISRS+nonBZD/nonBRB încarcă schema terapeutică
- Mirtazapina aduce beneficii și în tratamentul insomniei;

- Riscul de sângerare, prezent la ISRS, este scăzut pentru Mirtazapină, iar acest lucru trebuie luat în considerarea în contextul patologiei somatice asociate și al schemei de tratament.

Este nevoie de o colaborare între medicul psihiatru și medicul somatician și, de asemenea, este necesară cunoașterea principiilor de farmacologie clinică pentru maximizarea efectelor terapeutice și creșterea siguranței tratamentului medicamentos, mai ales în cazul pacientului vârstnic cu multiple comorbidități.

Recomandăm verificarea interacțiunile medicamentoase potențiale, mai ales că există suficiente motoare de căutare specializate și accesibile cu titlu gratuit.

S-a obținut consimțământul informat al pacientului.

Bibliografie

1. Levy M, Kewitz H, Altwein W, Hillebrand J, Eliakim M. Hospital admissions due to adverse drug reactions: A comparative study from Jerusalem and Berlin. Eur J Clin Pharmacol. 1980;17(1):25–31.

2. Vos T, Barber RM, Bell B, Bertozzi-Villa A, Biryukov S, Bolliger I, et al. Global, regional, and national incidence, prevalence, and years lived with disability for 301 acute and chronic diseases and injuries in 188 countries, 1990-2013: A systematic analysis for the Global Burden of Disease Study 2013. Lancet . 2015;386(9995):743–800.

3. James SL, Abate D, Abate KH, Abay SM, Abbafati C, Abbasi N, et al. Global, regional, and national incidence, prevalence, and years lived with disability for 354 Diseases and Injuries for 195 countries and territories, 1990-2017: A systematic analysis for the Global Burden of Disease Study 2017. Lancet. 2018;1789–858.

4. World Health Organisation. Depression. Factsheets . 2018;1–4. Available from: https://www.who.int/en/news-room/fact-sheets/detail/depression

5. Mathers CD, Loncar D. Projections of Global Mortality and Burden of Disease from 2002 to 2030. Samet J, editor. PLoS Med . 2006 Nov 28;3(11):e442.

6. Mavrides N, Nemeroff C. Treatment of depression in cardiovascular disease. Depress Anxiety . 2013 Apr;30(4):328–41.

7. De Hert M, Dekker JM, Wood D, Kahl KG, Holt RIG, Möller HJ. Cardiovascular disease and diabetes in people with severe mental illness position statement from the European Psychiatric Association (EPA), supported by the European Association for the Study of Diabetes (EASD) and the European Society of Cardiology (ESC). Eur Psychiatry. 2009;24(6):412–24.

8. Lee SH, Paz-Filho G, Mastronardi C, Licinio J, Wong M-L. Is increased antidepressant exposure a contributory factor to the obesity pandemic? Transl Psychiatry . 2016 Mar 15;6(3):e759–e759.

9. Buzoianu AD. Farmacologie clinică. Cluj-Napoca: Editura Medicală Universitară “Iuliu Hațieganu”; 2016. 1–322 p.

10. Organizația Mondială a Sănătății. ICD-10 Clasificarea tulburărilor mentale și de comportament: descrieri clinice și îndreptare diagnostice. București: Editura Trei; 2016. 558 p.

11. American Psychiatric Association. Diagnostic and Statistical Manual of Mental Disorders: DSM-5. Fifth Edit. Arlington, VA: American Psychiatric Publishing; 2013. 947 p.

12. Silverman JJ, Galanter M, Jackson-Triche M, Jacobs DG, Lomax JW, Riba MB, et al. The american psychiatric association practice guidelines for the psychiatric evaluation of adults. Vol. 172, American Journal of Psychiatry. 2015. 798–802 p.

13. Schroeck JL, Ford J, Conway EL, Kurtzhalts KE, Gee ME, Vollmer KA, et al. Review of Safety and Efficacy of Sleep Medicines in Older Adults. Clin Ther . 2016 Nov;38(11):2340–72.

14. Taylor DM, Barnes TRE, Young AH. The Maudsley Prescribing

Guidelines in Psychiatry - 13th Edition. 13th ed. Wiley Blackwell; 2019. 860 p.

15. Xing S, Kim S, Schumock GT, Touchette DR, Calip GS, Leow AD, et al. Risk of Diabetes Hospitalization or Diabetes Drug Intensification in Patients With Depression and Diabetes Using Second-Generation Antipsychotics Compared to Other Depression Therapies. Prim Care Companion CNS Disord . 2018 May 10;20(3).

16. Constantineanu B-A, Armean SM. Implicații cardio-vasculare în farmaco-terapia depresiei. Universitatea de Medicină și Farmacie „Iuliu Hațieganu” Cluj-Napoca; 2017.

17. Rezumatul caracteristicilor produsului. Mirzaten. Available from: https://www.anm.ro/_/_RCP/rcp_5280_14.04.05.pdf

18. Constantineanu B-A, Armean SM, Buzoianu AD. Riscul cardiovascular asociat utilizării îndelungate a antidepresivelor la pacienții cu boală cardiovasculară. In: Conferința Națională Multidisciplinară „Comorbidități somatice în patologia psihiatrică” - ediția a IV-a. 2018.

19. Ah-Kee EY, Egong E, Shafi A, Lim LT, Yim JL. A review of drug-induced Acute angle closure glaucoma for non-ophthalmologists. Qatar Med J. 2015;2015(1):1–8.

20. Chen VC-H, Ng M-H, Chiu W-C, McIntyre RS, Lee Y, Lin T-Y, et al. Effects of selective serotonin reuptake inhibitors on glaucoma: A nationwide population-based study. Gulinello M, editor. PLoS One . 2017 Mar 3;12(3):e0173005.

21. Munroe WP, Rindone JP, Kershner RM, D’Arcy PF. Systemic Side Effects Associated with the Ophthalmic Administration of Timolol. Drug Intell Clin Pharm. 1985 Feb 5;19(2):85–9.

Tratament conservator în caz de ulcer gastric perforat

[1]Dan Damian Axente, [1]Vlad Nicolae Dudric, [1]Daciana Chirilă, [2]Adela Mihaela Șerban, [3]Dan Petru Constantinescu

[1]Disciplina Chirurgie V, Departament 7, Universitatea de Medicină și Farmacie Iuliu Hațieganu Cluj-Napoca, Romania

[2]Disciplina Cardiologie – Institutul inimii, Departament 5, Universitatea de Medicină și Farmacie „Iuliu Hațieganu" Cluj-Napoca, Romania

[3]Disciplina Chirurgie II, Departament 7, Universitatea de Medicină și Farmacie Iuliu Hațieganu, Cluj-Napoca, Romania

Introducere

Rezultatele tratamentului medicamentos al ulcerului gastro - duodenal s-au îmbunătățit semnificativ în ultimele decenii. Introducerea în terapia bolii ulceroase a inhibitorilor receptorilor histaminici H2, apoi a inhibitorilor de pompă de protoni și descoperirea și tratamentul infecției cu Helicobacter pylori în 1982 au scăzut semnificativ incidența ulcerului peptic[1,2].

Cu toate aceste progrese semnificative în tratamentul ulcerului gastro – duodenal perforația ulceroasă rămâne o situație frecvent întâlnită ca și cauză în apariția abdomenului acut chirurgical de tip peritonitic. Incidența acestei complicații grave nu a fost influențată în timp de medicația actuală folosită în boala ulceroasă sau în prevenirea ei[3,4]. Folosirea pe scară largă a medicației antiinflamatorii nesteroidiene și a aspirinei, mai ales la persoanele în vârstă, reprezintă o cauză în menținerea incidenței crescute a perforației ulceroase[5].

Perforația ulcerului gastro – duodenal este o complicație gravă care pune în pericol viața pacientului. Mortalitatea prin această complicație rămâne ridicată și în prezent, de până la 30% din cazuri[6].

Tratamentul de elecție în perforația ulceroasă este cel chirurgical. Acesta constă în sutura perforației asociată sau nu cu acoperirea cu lambou epiploic (epiplonoplastie) a breșei și tratamentul peritonitei asociate. În anumite cazuri în care sutura directă nu este realizabilă este necesară rezecția gastrică.

Tratamentul conservator nonchirurgical este posibil având rezultate bune în cazuri selectate de ulcer gastro – duodenal perforat. Procedura și rezultatele acestui tratament sunt publicate prima oară în 1946 de Taylor și colaboratorii[7].

Tratamentul constă în montarea unei sonde nazogastrice și aspirarea continuă a conținutului gastric, administrarea intravenoasă de antisecretorii gastrice, antibiotice cu spectru larg și repaus alimentar[5].

Prezentare de caz

Un pacient în vârstă de 80 de ani se prezintă în serviciul de urgență adus de ambulanță cu dureri intense la nivelul etajului abdominal superior. Simptomatologia a debutat brusc în urmă cu 4 – 5 ore, durerea este continuă, a crescut în intensitate odată cu trecerea timpului și este însoțită de greață și absența tranzitului pentru gaze.

Ca și antecedente patologice pacientul este cunoscut cu: hipertensiune arterială grad III, risc înalt, cardiopatie hipertensivă, fibrilație atrială permanentă, hipertensiune pulmonară medie, insuficiență tricuspidiană grad III, insuficiență aortică grad II, insuficiență cardiacă congestivă NYHA II, antecedente de accident vascular cerebral ischemic, polidiscopatie lombară cu sindrom radicular L3 – L4 bilateral, emaciere. Pacientul este evaluat periodic de medicul specialist cardiolog, urmează tratamentul medicamentos prescris de acesta pentru patologia cardiacă, asociat cu tratament antiagregant plachetar – clopidogrel de 75 mg - și își autoadministrează periodic medicație antiinflamatorie nesteroidiană pentru ameliorarea durerilor cauzate de polidiscopatia lombară.

La examenul clinic pacient emaciat, în poziție antalgică în decubit lateral, își comprimă cu palmele regiunea epigastrică, palid, facies suferind. La inspecție

abdomen plat, nu participă la mișcări respiratorii. La palpare se constată contractura musculară localizată în etajul abdominal superior și apărare musculară în restul ariei abdominale, durere vie la percuție. Nu se percep zgomote peristaltice la auscultația abdomenului. Tensiunea arterială este 150/100 mmHg iar pulsul periferic de 107 bătăi pe minut.

Examen de laborator: leucocitoză 22.600/mm^3 cu neutrofilie 94,1%, hemoglobină 12,5 g/dl, uree 90 mg/dl, proteina C reactivă 110 mg/l, în rest fără alte modificări patologice.

Pe baza examenului clinic se pune diagnosticul de abdomen acut de tip peritonitic, se suspicionează o perforație ulceroasă gastrică.

Diagnosticele diferențiale care au fost luate în considerare au fost infarctul entero - mezenteric pe fond de fibrilație atrială, pancreatita acută, colecistita acută, infarctul miocardic sau anevrismul disecant de aortă abdominală.

Determinările enzimatice normale și lipsa modificărilor sugestive ale electrocardiografiei au exclus prezența infarctului miocardic.

Amilazele sangvine au avut valori normale. Examinarea ecografică abdominală a exclus prezența litiazei veziculare biliare, căile biliare intra și extra hepatice nedilatate și nu au existat modificări structurale la nivelul pancreasului.

Pentru elucidarea diagnosticului pacientului i se efectuează CT abdomino - pelvin cu substanță de contrast de urgență.

Examinarea CT evidențiază: incluziuni aerice cu semnificație de pneumoperitoneu în cantitate mică perihepatic și interhepato - gastric, stomac cu hipercaptare predominant la nivelul mucoasei, în regiunea antropilorică la nivelul peretelui anterior spre curbura mică se schițează un defect parietal cu o incluziune aerică la acest nivel; minimă colecție lichidiană la nivel pre și subhepatic sub forma unei lame de lichid de 2-3 mm. În rest cavitatea abdominală fără alte colecții lichidiene decelabile (Fig. 1).

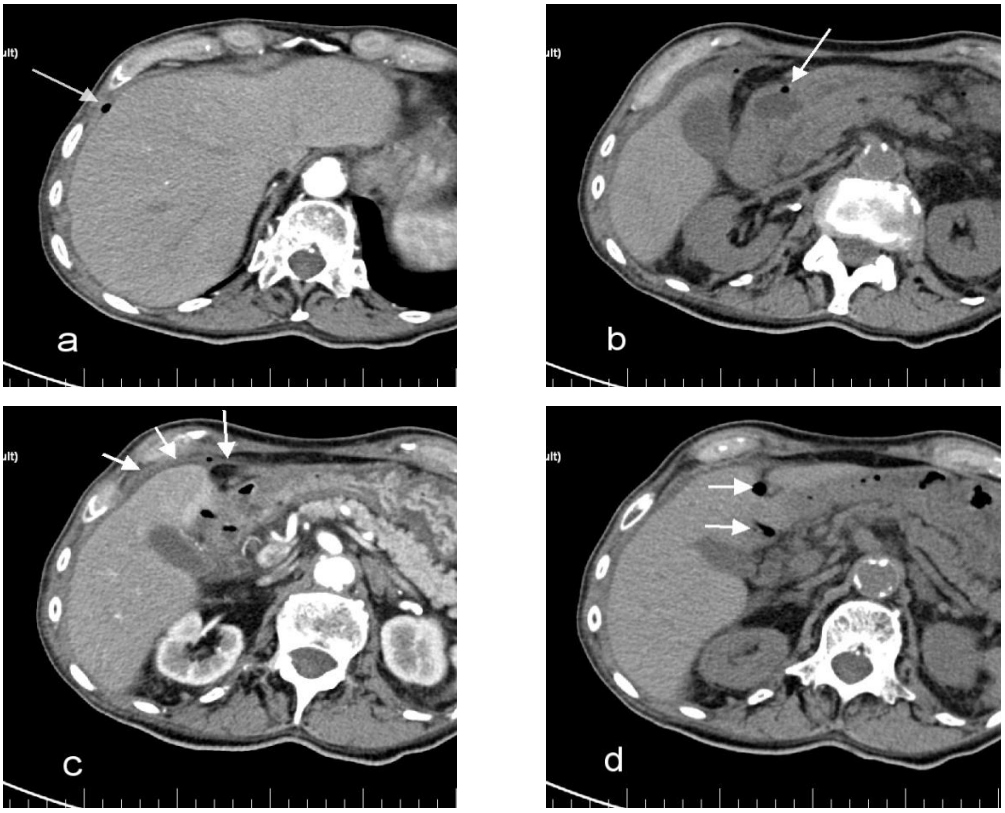

Fig. 1. Detalii la examinarea CT, secțiuni transversale prin etajul abdominal superior: a. incluziune aerică perihepatică; b. peretele anterior gastric în regiunea antropilorică spre curbura mică - defect parietal cu o incluziune aerică la acest nivel; c. minimă colecție lichidiană și aerică la nivel pre și subhepatic; d. incluziuni aerice subhepatice

Cazul se interpretează ca ulcer perforat gastric cu reacție peritoneală și minim revărsat gastric intraperitoneal localizat în etajul abdominal superior.

Având în vedere starea generală relativ bună a pacientului, faptul că pacientul este stabil hemodinamic, diureză prezentă, constantele biologice normale în afara sindromului inflamator, debutul recent al simptomatologiei, revărsatul hidroaeric gastric în cantitate redusă din cavitatea peritoneală și riscul de sângerare crescut datorită medicației antiagregante se temporizează intervenția chirurgicală.

Se optează pentru tratament conservator, sub urmărire continuă clinică, biologică și imagistică.

Se administrează tratament intravenos continuu pe seringă automată antisecretor cu inhibitori de pompă de protoni, aport hidroelectrolitic și caloric parenteral, repaus alimentar, tratament antibiotic intravenos cu spectru larg (cefalosporină generația a treia asociat cu Metronidazol), montarea unei sonde nazogastrice și aspirarea continuă a conținutului gastric, tratament antialgic, tratament anticoagulant administrat subcutanat cu heparină cu greutate moleculară mică în doze terapeutice (nadroparin).

Evoluția a fost favorabilă cu ameliorarea semnificativă a simptomatologiei la 3 – 4 ore de la instituirea tratamentului și a sindromului inflamator biologic-leucocitoza la 12 ore – 17.000/mm^3 iar la 48 de ore de 11.000/mm^3. La 72 de ore se reia alimentația per os, la 7 zile se sistează tratamentul antibiotic și pacientul se externează asimptomatic sub tratament oral cu inhibitori de pompă de protoni, tratament anticoagulant injectabil subcutanat, tratamentul patologiei asociate și programare peste 3 zile pentru reevaluare gastroenterologică.

Sub control ambulatoriu gastroenterologic (clinic, ecografic, gastroscopic) evoluția e favorabilă, pacientul rămâne asimptomatic.

La 3 săptămâni de la externare pacientul acuză dureri în hipocondrul drept și epigastru și pusee febrile vesperale.

Clinic stare generală bună, durere la palpare profundă epigastru și hipocondrul drept, fără semne de iritație peritoneală, abdomen suplu, tranzit păstrat. Examen de laborator: leucocitoză 16.000/mm^3.

Examinarea ecografică și examinarea CT evidențiază o colecție lichidiană probabil purulentă, cloazonată între ficatul stâng, fața anterioară a stomacului și peretele abdominal anterior și subhepatic medial de vezicula biliară.

Pacientul se internează pe secția de chirurgie, se instituie repaus alimentar, tratament antibiotic intravenos cu cefalosporină generația a treia și după o minimă

pregătire preoperatorie, la 12 ore de la ultima doză de anticoagulant subcutan, se intervine chirurgical în anestezie generală cu intubație orotraheală.

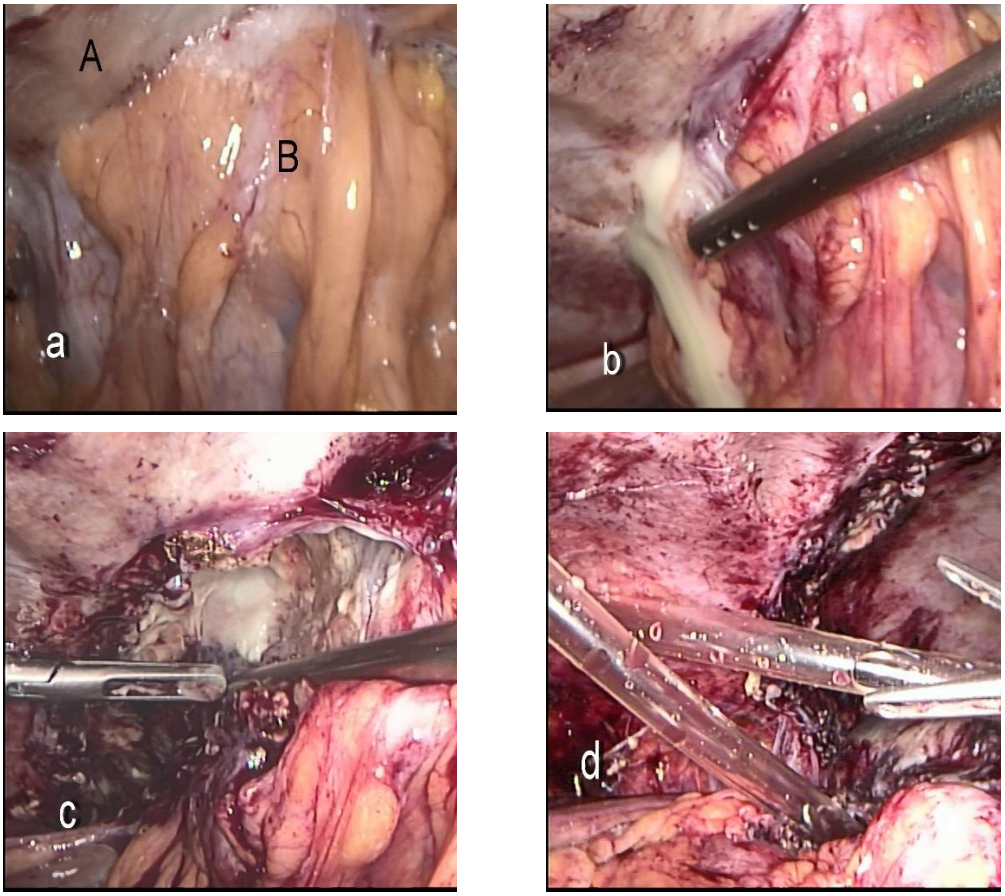

Fig. 2. Detalii intraoperatorii: a. bloc aderențial strâns localizat în etajul abdominal superior A – peretele abdominal anterior, B – epiplon, colon transvers, stomac; b. disecția blocului aderențial cu evacuarea colecției purulente; c. evacuarea completă și debridarea abcesului; d. poziționarea drenajelor

Laparoscopia diagnostică evidențiază un bloc aderențial strâns localizat în etajul abdominal superior format din epiplon, colon transvers, fața anterioară a stomacului, lob hepatic stâng și parțial lob hepatic drept și peretele abdominal anterior. Se practică disecția laparoscopică a aderențelor cu evacuarea unei colecții purulente de 15 -20 ml

(Fig. 2). După debridare și lavaj abundent se evidențiază o arie de aderență strânsă între fața viscerală a lobului stâng hepatic și porțiunea antrală a curburii mici gastrice care se interpretează ca perforația gastrică blocată, diagnosticată și tratată conservator la prima internare.

Se administrează pe sonda nazogastrică soluție de albastru de metilen fără a se evidenția apariția colorantului la nivel intraperitoneal. Intervenția se termină prin montarea drenajelor: subhepatic la stânga colecistului, interhepato - diafragmatic și în fundul de sac Douglas.

Evoluția postoperatorie a fost favorabilă, cu reluarea tranzitului în ziua unu postoperator, suprimarea drenajelor și externarea în ziua 3 postoperator.

La un an de la intervenție pacientul rămâne asimptomatic și ulcerul gastric cicatrizat la controalele endoscopice.

Discuții

Prevalența perforației ulcerului peptic la pacienții diagnosticați cu boală ulceroasă este de 5%[8]. Peritonita secundară perforației ulcerului gastro - duodenal este o complicație gravă, amenințătoare de viață.

Posibilitatea tratamentului conservator (nonchirurgical) rămâne totuși o excepție. Pacienții tratați conservator prin metoda Taylor trebuie atent selectați folosind criterii clinice, imagistice și parametrii biologici, criterii evaluate la internare și urmărite în evoluție. Tratamentul chirurgical trebuie să fie accesibil și aplicat prompt în orice moment în care evoluția nefavorabilă a pacientului o implică.

În 2016 Societatea japoneză de gastroenterologie publică în Ghidul clinic de tratament al bolii ulceroase indicațiile tratamentului conservator în ulcerul gastro – duodenal perforat. Criteriile care stau la baza indicației acestui tip de tratament sunt: debutul bolii sub 24 ore, pacient stabil fără complicații severe, iritație peritoneală limitată, localizată în etajul abdominal superior și revărsat peritoneal în cantitate

redusă[9]. Vârsta peste 70 ani este în schimb un criteriu în favoarea tratamentului chirurgical[9].

Alegerea tratamentului conservator al perforației ulceroase la pacientul prezentat s-a bazat pe aceste criterii. Riscul de sângerare în cazul unei intervenții chirurgicale, datorat tratamentului cu antiagregante orale cu efect retard, a primat criteriului de vârstă de peste 70 ani.

Tratamentul conservator, deși eficient inițial, s-a complicat cu dezvoltarea tardivă a un abces peritoneal. Supurația intraperitoneală s-a manifestat la distanță de momentul acut, la 3 săptămâni de perforația ulceroasă, a fost strict limitată în etajul abdominal superior. Tratamentul acesteia a presupus o intervenție chirurgicală limitată, minim invazivă, de dificultate scăzută și evoluție favorabilă.

Concluzie

Tratamentul conservator al ulcerului peptic perforat reprezintă o soluție terapeutică cu rezultate favorabile pentru cazuri atent selectate.

Consimțământul informat

Am obținut consimțământul informat al pacientului pentru publicarea acestor date.

Bibliografie

1. Marshall BJ, Warren JR. Unidentified curved bacilli on gastric epithelium in active chronic gastritis. Lancet 1983;1:1273–5.

2. Cai S, Garcia Rodriguez LA, Masso-Gonzalez EL, et al. Uncomplicated peptic ulcer in the UK:trends from 1997 to 2005. Aliment Pharmacol Ther 2009;30:1039–48.

3. Svanes C. Trends in perforated peptic ulcer:incidence, etiology, treatment, and prognosis. World J Surg 2000;24(3):277–283.

4. Bertleff MJ, Lange JF. Perforated peptic ulcer disease:a review of history and treatment. Dig Surg 2010;27(3):161–169.

5. Lay PL, Huang HH, Chang WK, Hsieh TY, Huang TY, Lin HH. Outcome of nonsurgical intervention in patients with perforated peptic ulcers. Am J Emerg Med 2016;34(8):1556-1560.

6. Møller MH, Adamsen S, Thomsen RW, et al. Multicentre trial of a perioperative protocol to reduce mortality in patients with peptic ulcer perforation. Br J Surg. 2011;98(6):802–10.

7. Taylor H. Perforated peptic ulcer;treated without operation. Lancet 1946;2:441–4.

8. Kin TC, Vishalkumar GS. Perforated peptic ulcer - an update. World J Gastrointest Surg. 2017 Jan 27;9(1):1–12.

9. Satoh K, Yoshino J, Akamatsu T, et al. Evidence-based clinical practice guidelines for peptic ulcer disease 2015. J Gastroenterol. 2016;51:177- 194.

Calcul vaginal gigant la pacientele cu patologie neurologică. Considerații etiopatogenetice și implicații clinice

[1]Gabriela Caracostea, [1]Georgiana Nemeti, [2]Victor Ona, [3,4]Ioana Brezeștean, [3]Mihai Vasilescu, [1]Daniel Mureșan, [1]Dan Ona

[1] Disciplina Obstetrică și Ginecologie 1, Universitatea de Medicină și Farmacie "Iuliu Hațieganu", Cluj-Napoca, România

[2] Clinica de Urologie, Spitalul Clinic Municipal, Cluj-Napoca, România

[3]Universitatea Babes-Bolyai, Facultatea de Fizică, Departmentul de Fizică Biomoleculară, Cluj-Napoca, România

[4]Institutul Național de Cercetare și Dezvoltare pentru Tehnologii Izotopice și Moleculare, Cluj-Napoca, Romania

Introducere

Litiaza vaginală reprezintă o situație clinică particulară, în literatura de specialitate fiind descrise doar câteva cazuri cu această patologie (1-4). Din punct de vedere macroscopic, este considerată ca foarte rară prezența unui calcul vaginal "gigantic", definit ca litiaza de mari dimensiuni, cu o greutate de peste 100 grame, sau cu diametrul cel mai mare de peste 4 cm (5,6). Din punct de vedere istoric, primul calcul gigant localizat vaginal a fost raportat de Halban în anul 1900 la o pacientă cu cistocel (7).

Indiferent de contextul etiopatogenetic, formarea calculilor vaginali este un proces foarte lent. De multe ori această patologie rămâne silențioasă, vaginolitiaza neavând o simptomatologie proprie, patognomonică. Calculii pot cauza însă durere pelvină sau fenomene de compresiune digestivă (constipație) sau urinară (hidronefroză, însoțită de durere lombară specifică). Totuși, de cele mai multe ori

calculii vaginali sunt descoperiri întâmplătoare în cadrul investigațiilor efectuate pentru alte patologii.

Localizarea intravaginală a calculilor de mari dimensiuni poate fi primară sau secundară, în funcție de existența unui corp străin sau a unui nucleu central care va favoriza depunerea materialului mineraloid. Cel mai frecvent, calculii vaginali au origine urinară și se datorează prezenței unei fistule vezico-vaginale care favorizează acumularea și staza urinară la acest nivel (8-12).

Lucrarea de față prezintă situația unui calcul vaginal gigant descoperit în condițiile unei infecții urinare clinic manifeste la o pacientă imobilizată, cu paraplegie spastică. Particularitatea cazului o reprezintă prezența concomitentă a unei fistule vezico-vaginale care sugerează originea urinară a calculului urmată de localizarea secundară la nivel vaginal.

Prezentarea cazului

Pacientă în vârstă de 38 de ani, nulipară, cunoscută cu paraplegie spastică din 2002 cu punct de plecare un abces medular, se prezintă într-un serviciu de urologie pentru stare generală alterată, febră 38° Celsius, frison, inapetență. Bilanțul biologic la internare relevă un sindrom inflamator datorat unei infecții urinare cu *Pseudomonas aeruginosa*. Sub tratament antibiotic conform antibiogramei, reechilibrare hidroelectrolitică și acido-bazică, pacienta efectuează o ecografie reno-vezicală care evidențiază uretero-hidronefroză bilaterală. Ulterior se efectuează o tomografie computerizată care ridică suspiciunea unui corp străin localizat intravezical.

Pentru completarea bilanțului și stabilirea diagnosticului de certitudine, se practică, în anestezie generală, colposcopie și uretro-cistoscopie. Examenul colposcopic permite identificarea unui corp străin de mari dimensiuni, de culoare gri-albicioasă, localizat intravaginal. Cistoscopia realizată în scop diagnostic cu cistoscopul flexibil relevă: vezica urinară cu perete superior și pereți laterali fără leziuni; peretele inferior și trigonul prezintă profunde modificări inflamatorii, cu edem

al mucoasei vezicale care este de culoare albicioasă. În timpul cistoscopiei se identifică o fistulă vezico-vaginală cu diametrul de aproximativ 1 cm situată retrotrigonal, paramedian drept, fără a se putea identifica însă orificiile uretrale.

După montarea unui cateter Foley intravezical pacienta este transferată într-un serviciu de obstetrică-ginecologie pentru extragerea corpului străin intravaginal.

Examenul clinic general la preluarea în serviciul de obstetrică-ginecologie relevă pacientă conștientă, orientată temporo-spațial, cu stare generală bună, funcții vitale normale, stabilă hemodinamic, cu paraplegie spastică și abolirea funcțiilor motorii și senzitive în jumătatea inferioară a corpului.

Examenul ginecologic relevă, la inspecție, organe genitale externe normal conformate. Se obiectivează pierdere involuntară de urină prin fanta vulvară. La examenul cu valve, se evidențiază în vagin, polul inferior al unei formațiuni tumorale de culoare alb-gălbuie care permite doar evaluarea treimii inferioare a vaginului, restul fiind practic ocupat de formațiunea descrisă. La tușeul vaginal formațiunea pseudotumorală are consistență dură și contur regulat, prezinta aderență importantă față de pereții vaginali, motiv pentru care nu se poate aprecia relația formațiunii cu colul uterin.

Examenul ecografic transabdominal pune în evidență uterul și ovarele de aspect normal; în vagin se vizualizează o formațiune ovoidală a cărei dimensiune și relație certă cu pereții vaginali nu poate fi apreciată.

În scopul aprecierii exacte a raportului formațiunii pseudotumorale cu structurile anatomice învecinate, în special cu colul uterin și pereții vaginali, pacienta efectuează o examinare abdomino-pelvină cu rezonanță magnetic (RM).

Rezultatul examinării imagistice coroborat cu datele examenului clinic și ecografic confirmă prezența unui corp străin intravaginal, fără relație de continuitate cu colul uterin sau pereții vaginali (Figura 1 A,B). De asemenea, examinarea RM confirmă fistula vezico-vaginală pe peretele posterior al vezicii urinare, cu lungime de aproximativ 15 mm, tangentă la orificiul intern al uretrei.

Fig. 1. Examinarea prin rezonanță magnetică cu obiectivarea calculului vaginal în plan coronal (A) și sagital (B).

După completarea algoritmului de investigații se intervine chirurgical pentru extragerea corpului străin intravaginal. În analgo-sedare intravenoasă se tentează extracția, dificilă datorită lipsei unui plan de separare între calcul și pereții vaginali. Se practică epiziotomie medio-laterală dreaptă de necesitate și se extrage cu ajutorul unei linguri de forceps tip Kjelland un calcul vaginal gigant, de formă ovalară și culoare gri-albicioasă (Figura 2 A, B). După extracție se practică epiziorafia și se explorează cu atenție pereții vaginali, punându-se în evidență traiectul fistulos cu o lungime de aproximativ 2 cm, localizat pe peretele vaginal anterior în treimea medie și spre dreapta. Calculul vaginal extras avea dimensiunea de 11/9cm și o greutate de 136g.

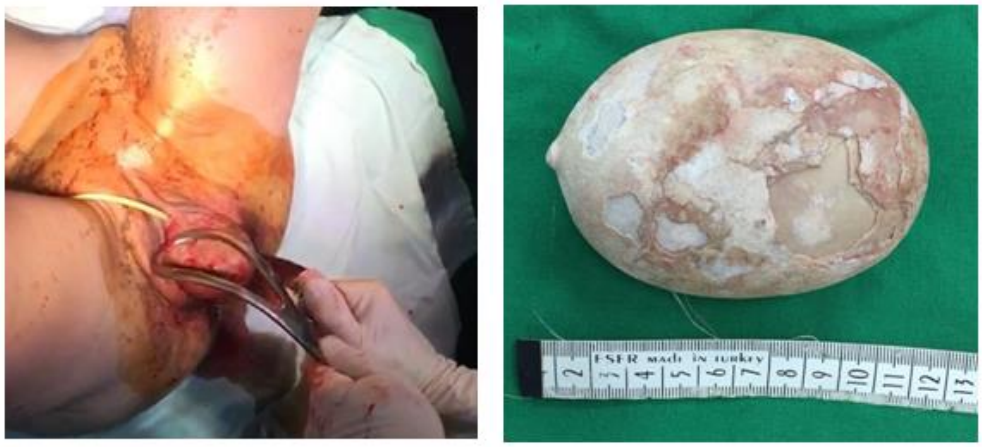

A B

Fig. 2. (A)Extragerea calculului cu ajutorul forcepsului (B) Calcul vaginal gigant (imagine macroscopică postoperatorie).

La secționarea calculului nu s-a pus în evidență prezența unui corp străin ca și origine a procesului litiazic (Figura 3). S-a putut însă observa o structură concentrică cu un nucleu central caracterizat de fibre concentrice radiale și o diferență de culoare a straturilor succesive constituente.

Fig. 3. Calculul vaginal secționat.

Evoluția postoperatorie a pacientei a fost favorabilă sub tratament antialgic, antiinflamator, antibiotic și protector gastric. Pacienta se externează în ziua a 2-a postoperator cu plaga de epiziotomie în curs de vindecare, sondă urinară à demeure, urmând a reveni la control pentru inițierea unui program de cateterizare intermitentă și pentru tratamentul fistulei vezico-vaginale restante.

Discuții

Dezvoltarea calculilor vezicali la o femeie se datorează în general pasajului de material de sutură transmural în cadrul intervențiilor chirurgicale în pelvis, dar survine și la pacientele cu sindrom de vezică neurogenă, bacteriurie cronică, diverticulită sau deficite nutriționale. De obicei, există o componentă infecțioasă care declanșează procesul litiazic, implicând frecvent microbiomul urinar producător de urează. A fost descrisă în literatură chiar și situația unui calcul vezical gigant format pe un dispozitiv intrauterin migrat la acest nivel (13).

Pe de altă parte, formarea litiazei vaginale este excepțională deoarece, în condiții normale, mediul vaginal nu este favorabil acestui proces de sedimentare și organizare mineraloidă (12,14).

Au fost descrise multiple situații clinice care pot modifica mediul vaginal, acționând ca si factori favorizanți pentru formarea litiazei vaginale, dintre care amintim: prezența unei fistule vezico-vaginale sau uretro-vaginale (15-18), traumatismul obstetrical, anomaliile congenitale ale tractului genital (septe vaginale transverse, himen imperforat sau cribriform) (19), radioterapia pelvină, obstrucții ale vaginului (stricturi postchirurgicale, atrofie vulvo-vaginală de menopauză, vaginoplastia, operații plastice pentru extrofia vezicală (20,21), prolapsul peretelui anterior vaginal (cistocel), diverticulii vezicali/uretrali, anomalii ale sistemului genito-urinar (ureter ectopic vaginal), disfuncția uretro-vezicală neurogenă (6), mielodisplazia (23,24), retardul mental (25) sau paralizia cerebrală (9). În prezența factorilor de risc amintiți mai sus, situația fistulelor vezico-vaginale localizate în

regiunea supratrigonală a vezicii urinare este adesea asociată cu dezvoltarea calculilor vaginali (26).

Dezvoltarea litiazei uro-genitale la pacientele neurologice face parte dintre sechelele pe termen lung datorate imobilizării prelungite a acestora (27-29). Un impact negativ major asupra calității vieții pacientelor cu leziune medulară îl are abolirea sensibilității genito-urinare dublate de pierderea controlului voluntar asupra sfincterului urinar (vezica neurogenă). În majoritatea timpului aceste paciente folosesc absorbante sau scutece și beneficiază de cateterizare urinară intermitentă concomitentă. Aceștia reprezintă factori ce contribuie la alterarea sistemului imun local cu dezechilibrarea microbiomului vaginal și dezvoltarea mai frecventă a infecțiilor de tract genital și tract urinar inferior (ITU). De fapt, evaluarea micromediului vaginal al pacientelor paraplegice a pus în evidență prezența frecventă a tulpinilor de *Escherichia coli* și de *Corynebacterium*. Aceste microorganisme sunt responsabile de alterarea florei vaginale normale prin scăderea semnificativă a speciilor de Lactobacili care asigură o biocenoză vaginală fiziologică.

De fapt, prezența ITU recurente și a unui pH urinar acid sunt factori favorizanți ai formării de calculi la pacienții neurologici, risc independent de sexul pacientului, vârstă sau nivelul leziunii spinale (30). Incidența anuală a ITU, standardizată conform vârstei, este de 0.36–1.22/1000 persoane-ani, în timp ce la pacienții cu leziune medulară incidența crește semnificativ până la 8/1000 persoane-ani (31). Pacientele imobilizate prezintă un risc crescut de a dezvolta ITU comparativ cu pacienții de sex masculin datorită, în principal, particularităților anatomice (uretra feminină mai scurtă și vecinătatea orificiului anal care facilitează ascensiunea bacteriilor din colon prin conductul uretral). Pe de altă parte, paraplegia este un factor de risc important, calculii putându-se forma și în absența unei fistule vezico-vaginale. Urina ajunge și stagnează în vagin ca rezultat al umplerii constante retrograde prin incontinență și decubit prelungit (9, 22, 23).

În condiții de igienă deficitară, ecosistemul vaginal este permanent modificat

datorită stazei urinare și a prezenței materiilor fecale, ceea ce constituie un factor predispozant pentru formarea calculilor. Factorii de risc adiționali pentru formarea calculilor la pacientele neurologice sunt hipercalcemia, ITU recurente, cateterismele vezicale à demeure, precum și intervențiile urologice de tipul derivațiilor urinare și a enterocistoplastiei (32).

Bacteriuria asimptomatică este o prezență constantă la pacienții imobilizați, cu vezică neurogenă. Factorii incriminați în dezvoltarea infecției urinare la pacienții paralizați sunt creșterea volumului rezidual de urină din vezică și creșterea presiunii intravezicale. Aceste infecții pot avea consecințe severe cum sunt bacteriemia, litiaza, pielonefrita și dezvoltarea insuficienței renale. Datele publicate până în prezent în literatură nu susțin însă ca benefică testarea urinară de rutină a acestei categorii de pacienți. Mai mult, nu există dovezi că tratamentul unei bacteriurii asimptomatice, descoperite accidental, ar conduce la o scădere a incidenței ITU clinic manifeste sau a riscului afectării funcției renale pe termen lung (33).

Un aspect aparte descris la pacientele neurologice cu ITU clinic manifestă îl constituie izolarea de microorganisme producătoare de urează, enzimă implicată în etiopatogenia procesului litiazic. Printre cele mai des întâlnite sunt *Escherichia coli, Pseudomonas aeruginosa, Klebsiella* sau *Enterococcus*. O serie de agenți patogeni de mediu pot fi preluați de pe tegumentele personalului de îngrijire, aceasta fiind cea mai probabilă cale de transmitere nozocomială (34). Utilizarea antisepticelor sau a săpunurilor cu conținut medicamentos pentru dezinfectarea tegumentelor sau creșterea frecvenței spălatului mâinilor nu au modificat semnificativ rata colonizării tegumentului regiunii perineale la acești pacienți (35,36).

La pacienta noastră, ITU recidivantă poate constitui factorul de risc pentru prezența intravaginală a calculului identificat. Pe de altă parte, nu poate fi exclusă ipoteza unei localizări secundare vaginale. Imobilizarea prelungită a acestei paciente reprezintă factorul de risc pentru formarea intravezicală a acestui calcul, migrat secundar în vagin, după formarea inițială a unei leziuni de decubit vezicale și ulterior

a traiectului fistulos vezico-vaginal. Migrat prin traiectul fistulos mic, calculul a suferit probabil, într-o perioadă nedeterminată de timp, un proces de mineralizare și creștere marcată în dimensiuni.

Tratamentul litiazei vaginale constă în extragerea corpului străin, fie direct, fie cu ajutorul unor instrumente chirurgicale (valve, pense, forceps) (12,13,27), uneori cu ajutorul unei incizii de epiziotomie. Dacă localizarea sau raportul calculului cu țesuturile învecinate nu permit îndepărtarea pe cale vaginală, uneori este necesară intervenția chirurgicală abdominală de extragere a calculului transvezical sau prin abord transperitoneal cu deschiderea peretelui anterior vaginal (28,29).

În ceea ce privește rezolvarea fistulei vezico-vaginale, procedura poate fi realizată cu ocazia intervenției pentru îndepărtarea calculului (37) sau într-un timp ulterior (10). În cazul nostru, având în vedere infecția urinară incomplet tratată la momentul extragerii calculului, am optat pentru o amânare a intervenției chirurgicale reparatorii.

Având în vedere riscul important al recurenței formării calculilor în contextul persistenței factorilor favorizanți, se impune abordarea unui regim complex igieno-dietetic cu rol preventiv în recurența ITU.

Toaleta perineală strictă, cateterizarea vezicală intermitentă, controlul ginecologic și urologic periodic, reduc semnificativ rata recurenței litiazei la pacienții neurologici (2).

Concluzii

Litiaza uro-genitală este o patologie rar întâlnită, datele existente în literatură fiind limitate doar la descrierea unui număr redus de cazuri de litiază vaginală gigantă. Acest diagnostic trebuie luat în considerare la pacientele cu patologie neurologică, imobilizate și cu ITU clinic manifestă. Deși litiaza însăși nu ridică probleme de diagnostic sau tratament, posibila asociere a unei fistule vezico-vaginale crește complexitatea cazului și poate genera dificultăți terapeutice. La aceste paciente este

esențială, după cura chirurgicală adaptată condițiilor anatomice, respectarea măsurilor preventive, întrucât persistența factorilor favorizanți, prin patologia de fond, poate conduce la recurența formării litiazei.

Considerații etice

Pentru prelucrarea datelor personale din foaia de observație, publicarea acestui articol și a imaginilor aferente am obținut consimțământul pacientei.

Bibliografie

1. Dalela D, Agarwal R, Mishra VK. Giant Vaginolith Around An Unusual Foreign Body-An Uncommon Cause Of Urinary Incontinence In A Girl. Br J Urol. 1994;74(5):673–4.
2. Cetinkurşun S, Surer I, Demirbag S, Oztürk H. A Primary Vaginal Stone In A Disabled Child. Obstet Gynecol. 2001;98:978–9.
3. Bar-Moshe O, Oboy G, Assi J. Vaginal Calculi In A Young Woman. Eur Urol. 2000;37(4):505–7.
4. Kaya B, Sivaslioglu A, Keskin Hl, Catma T, Avsar A. A Large Primary Vaginal Calculus In A Woman With Paraplegia. J Low Genit Tract Dis. 2012;17(1):61–5.
5. Rahman M, Uddin A, Gc D, Ni A. A Giant Vesical Calculus. 2007;16:17917633.
6. Juan H-C, Tsia Y-F, Liu C-C, Pan S-C, Chang P-C, Huang C-H. et al. A Giant Bladder Stone With Bilateral Hydronephrosis In A Young Male. Urol Sci. 2010;21(2):103–6.
7. Chen S, Ge R, Zhu L, Yang S, Wu W, Yang Y. et al. Giant Primary Vaginal Calculus Secondary To Vesicovaginal Fistula With Partial Vaginal Outlet Obstruction In A 12-Year-Old Girl. Urology. 2011;78(4):908–10.

8. Pang M, Lok H, Tsui H, Wong W, Yip S. An Unusual Case Of A Vesicovaginal Stone. Gynecol Obstet Invest. 2002;54(1):56–7.

9. Cetinkurşun S, Surer I, Demirbag S, Oztürk H. A Primary Vaginal Stone In A Disabled Child. Obstet Gynecol. 2001;98:978–9.

10. Dalela D, Goel A, Shakhwar S, Singh K. Vesical Calculi With Unrepaired Vesicovaginal Fistula: A Clinical Appraisal Of An Uncommon Association. J Urol. 2003;170(6 I):2206–8.

11. Cheng M, Chao H, Horng H, Hung M, Huang B, Wang P. Vesical Calculus Associated With Vesicovaginal Fistula. Gynecol Minim Invasive Ther; 2014;3(1):23–5.

12. Ho T-C, Lin I-L. Primary Vaginal Stone In A Young Active Woman. Taiwan J Obstet Gynecol. 2008;47(4):457–9.

13. Dar L, Khan P, Mushtaque M. Giant Calculus Formation After Migration Of An Intrauterine Device Into The Urinary Bladder. Int J Gynecol Obstet. 2011;113(3):243–243.

14. Malhotra N, Kumar S, Roy K, Agarwal R, Verma V. Vaginal Calculus Secondary To Vaginal Outlet Obstruction. J Clin Ultrasound. 2004;32(4):204–6.

15. Segawa N, Katsuoka Y, Kaneda K. Vesico-Vaginal Fistula With A Giant Vesico-Vaginal Stone: A Case Report. Acta Urol Jpn. 1998;44(7):517–20.

16. Cheng M-H, Chao H-T, Horng H-C, Hung M-J, Huang B-S, Wang P-H. Vesical Calculus Associated With Vesicovaginal Fistula. Gynecol Minim Invasive Ther. 2014;3(1):23–5.

17. Bouya P, Odzébé A, Ondongo Atipo M, Andzin M. Fistules Vésicovaginales Avec Calculs Enclavés. Prog En Urol. 2012;22(9):549–52.

18. Raikwar P, Raikwar R, Tiwari B. A Rare Case Of Vaginolith, Vesical Calculus With Vesicovaginal Fistula In Adolescent Female. Internat J Surg. 2016;3(4):2260–3.

19. Oguzkurt P, Ince E, Ezer Ss, Temiz A, Demir S, Hicsonmez A. Primary Vaginal Calculus Secondary To Urethrovaginal Fistula With Imperforate Hymen In A 6-Year-Old Girl. J Pediatr Surg. 2009;44(7):E11-3.

20. Plaire J, Snodgrass W, Grady R, Mitchell M. Vaginal Calculi Secondary To Partial Vaginal Outlet Obstruction In Pediatric Patients. J Urol. 2000;164(1):132–3.

21. Venet C, Clapuyt P, Wese F. Vaginal Stone In A Teenager. Br J Urol. 1997;79(5):804–5.

22. Jaspers J, Kuppens S, Van Zundert A, De Wildt M. Vaginal Stones In A 5-Year-Old Girl: A Novel Approach Of Removal. J Pediatr Adolesc Gynecol. 2010;23(1):E23–5.

23. Petrillo C, Borrelli M, Botelho C. Primary Vaginal Calculus In A Patient With Meningomyelocele. Arch Phys Med Rehabil. 1981;62(5):227–9.

24. Sant G, Conley G, Klauber G. Vaginal Calculus In Female Withmyelodysplasia. Urology. 1983;22(3):294–6.

25. Miller Nl. Primary Vaginal Stones. Obstet Gynecol. 1973;41(3):459–60.

26. Kobayashi K, Otoshi T, Madono K, Momohara C, Imamura R, Takada S et al. A Case Of Urethrovaginal Fistula Caused By A Foreign Body In The Vagina. Hinyokika Kiyo. 2010;56(7):389–91.

27. Pannek J, Wöllner J. Management Of Urinary Tract Infections In Patients With Neurogenic Bladder: Challenges And Solutions. Res Reports Urol. 2017;9:121–7.

28. Rahimkhani M, Nikfallah A, Saberian M, Mordadi A, Varmazyar S, Tavakoli A. Urinary Tract Infection In Spinal Cord Injuries. Asian J Pharm Clin Res. 2014;7(2):178–82.

29. Singh R, Rohilla R, Sangwan K, Siwach R, Magu N, Sangwan S. Bladder Management Methods And Urological Complications In Spinal Cord Injury Patients. Indian J Orthop. 2011;45(2):141.

30. Ord J, Lunn D, Reynard J. Bladder Management And Risk Of Bladder Stone Formation In Spinal Cord Injured Patients. J Urol. 2003;170(5):1734–7.

31. Chen Y, Devivo M, Roseman J. Current Trend And Risk Factors For Kidney Stones In Persons With Spinal Cord Injury: A Longitudinal Study. Spinal Cord. 2000;38(6):346–53.

32 Ku J, Jung T, Lee J, Park W, Shim H. Risk Factors For Urinary Stone Formation In Men With Spinal Cord Injury: A 17-Year Follow-Up Study. Bju Int. 2006;97(4):790–3.

33. Gribble M, Mccallum N, Schechter M. Evaluation Of Diagnostic Criteria For Bacteriuria In Acutely Spinal Cord Injured Patients Undergoing Intermittent Catheterization. Diagn Microbiol Infect Dis. Elsevier; 1988;9(4):197–206.

34. Sanderson P, Rawal P. Contamination Of The Environment Of Spinal Cord Injured Patients By Organisms Causing Urinary-Tract Infection. J Hosp Infect. 1987;10(2):173–8.

35. Montgomerie JZ. Infections In Patients With Spinal Cord Injuries. Clin Infect Dis. 1997;25(6):1285–92.

36. Garcia-Arguello LY, O'Horo JC, Farrell A, Blakney R, Sohail MR, Evans CT et al. Infections in the spinal cord-injured population: a systematic review. Spinal Cord. 2017 Jun;55(6):526-534.

37. Shephard S, Lengmang S, Kirschner CV. Bladder Stones In Vesicovaginal Fistula: Is Concurrent Repair An Option? Experience With 87 Patients. Int Urogynecol J. 2017;28(4):569–74.

Dificultăți de diagnostic pentru tumorile intramusculare

[1,2]Daciana N. Chirilă, [1,2]Tudor R. Pop, [1,2]Călin Ionescu, [3,4]Mihaela D. Chirilă, [2]Sebastian Mihalcea, [1,2]Bogdan V. Micu, [1,2]Dan D. Axente, [1,2]Vlad N. Dudric, [2,5]Cătălina Bungărdean

[1]Departamentul de Chirurgie, Clinica Chirurgie V, Universitatea de Medicină și Farmacie "Iuliu Hațieganu" Cluj-Napoca, România; [2]Spitalul Clinic Municipal Cluj-Napoca; [3]Departamentul Discipline Medicale, Facultatea de Medicină și Farmacie, Universitatea Oradea, România; [4]Spitalul Clinic Municipal „Dr. Gavril Curteanu" Oradea, România; [5]Serviciul de Anatomie Patologică a Spitalului Clinic Municipal Cluj-Napoca, România

Introducere

Creșterea în dimensiuni a unui membru poate să ridice numeroase probleme de diagnostic. Contextul apariției este și acesta important, dar cauzele pot să nu fie găsite rapid. De multe ori este vorba de o tumoră, care poate fi benignă sau malignă. Uneori, sub aparența benignității, se ascunde o tumoră malignă. Doar examenul histopatologic poate clarifica tipul tumorii, putând oferi astfel informații legate de prognostic, de evoluție, de necesitatea aplicării unor eventuale alte terapii. Nu întotdeauna avem posibilitatea efectuării unui examen histopatologic extemporaneu. Tratamentul chirurgical este cel ce poate îndepărta formațiunea apărută, permițând și efectuarea examinării histopatologice cu obținerea unui diagnostic definitiv.

Cazul clinic

Pacienta în vârstă de 55 ani se prezintă în serviciul de chirurgie al unui spital universitar pentru apariția unei formațiuni tumorale fesiere stângi polipoide, mobile, având culoarea tegumentului, nedureroase, cu dimensiuni de cca 120/100/60 mm, cu

o bază de implantare largă, de consistență moale. Analizele de laborator au evidențiat atunci o anemie feriprivă: Hemoglobina= 7.5 g/dl (valori normale 11,5-15 g/dl); Hematocrit= 26.4 % (valori normale 37-47 %), Volum eritrocitar mediu= 65.7 fL (valori normale 78-100 fL); Hemoglobina eritrocitară medie= 18.7 pg/cel (valori normale 27-32 pg/cel); Concentrația medie de hemoglobină/eritrocit= 28.4 g/dl (valori normale 32-36 g/dl). Electrocardiograma, radiografia toracică nu au evidențiat modificări patologice, însă ecografia abdominală a constatat prezența unui calcul vezicular unic de cca 16 mm diametru și un fibrom uterin. Examenul citologic Babeș-Papanicolau a evidențiat un infiltrat inflamator. Intervenția chirurgicală s-a efectuat în anestezie locală cu Lidocaina 1 %, practicându-se excizia tumorii cutanate, drenaj subcutanat și sutura tegumentului. Examenul histopatologic a remarcat un aspect chistic al formațiunii tumorale excizate, având un conținut de sânge proaspăt sau coagulat. Microscopic, chistul nu avea tapet epitelial vizibil, iar conținutul chistului era fibrino-hematic; tegumentul de acoperire al chistului avea un bogat infiltrat inflamator mixt, dispus difuz, iar la nivelul bazei de implantare exista țesut de granulație, celule xantomatoase, multiple vase capilare, venoase și arteriale dilatate, pline cu sânge, rezultatul unei malformații arterio-venoase, anevrism cirsoid. Evoluția postoperatorie a fost favorabilă, cu vindecarea plăgii per primam.

În anul următor, la 56 ani, pacienta este internată din nou pentru rezolvarea chirurgicală a colecistopatiei litiazice cu calcul vezicular unic, simptomatologia clinică fiind reprezentată de un sindrom dispeptic biliar vechi de mai mulți ani. Analizele de laborator au evidențiat menținerea unei anemii ușoare (Hemoglobina= 11.1 g/dl; Hematocrit= 36.2 %; Hemoglobina eritrocitară medie= 23.9 pg/cel; Concentrația medie de hemoglobină/eritrocit= 30.7 g/dl). Ecografia abdominală a confirmat prezența unei formațiuni hiperecogene cu diametru de cca 16 mm, care lasă con de umbra acustică posterioară, peretele colecistului având cca 3 mm grosime; ficatul cu un discret aspect steatozic; minima ateromatoză aortică; fibrom uterin cu diametrul de cca 100 mm. Intervenția chirurgicală realizată în anestezie generală prin

intubație oro-traheală a constat în colecistectomie anterogradă și drenaj subhepatic, pe cale laparoscopică, intraoperator constatându-se o colecistită litiazică și pediculită hepatică. Evoluția postoperatorie sub tratament profilactic antitrombotic, antialgic-antiinflamator și antisecretor gastric a fost favorabilă, cu vindecarea per primam a plăgii chirurgicale. La externare pacientei i se recomandă revenirea peste 3 luni pentru efectuarea histerectomiei totale cu anexectomie bilaterală pentru fibromul uterin, precum și excizia unor mici formațiuni tumorale cutanate de la nivelul feței.

Pacienta revine după 3 ani, acum în vârstă de 59 ani, venind pentru creșterea în dimensiuni a coapsei drepte, o creștere discret dureroasă survenită în decursul ultimelor 2-3 luni. La examenul obiectiv s-a pus în evidență la nivelul feței anterioare a coapsei drepte o formațiune pseudotumorală, parțial reductibilă, situată intramuscular, măsurând cca 200/100/50 mm, localizată în mușchiul vast lateral drept. Ecografia țesuturilor moi ale coapsei drepte a constatat o formațiune posibil lipomatoasă intramusculară, care disloca lateral mușchiul croitor drept și medial mușchiul drept femural. Examenul de rezonanță magnetică nucleară (RMN) cu substanță de contrast, efectuată într-un serviciu privat, a relevat prezența unui lipom intramuscular subfascial la nivelul mușchiului vast lateral drept, măsurând 220/100/50 mm (diferite secțiuni ale coapselor, efectuate dinspre zona distală spre cea proximală (Fig. 1-7).

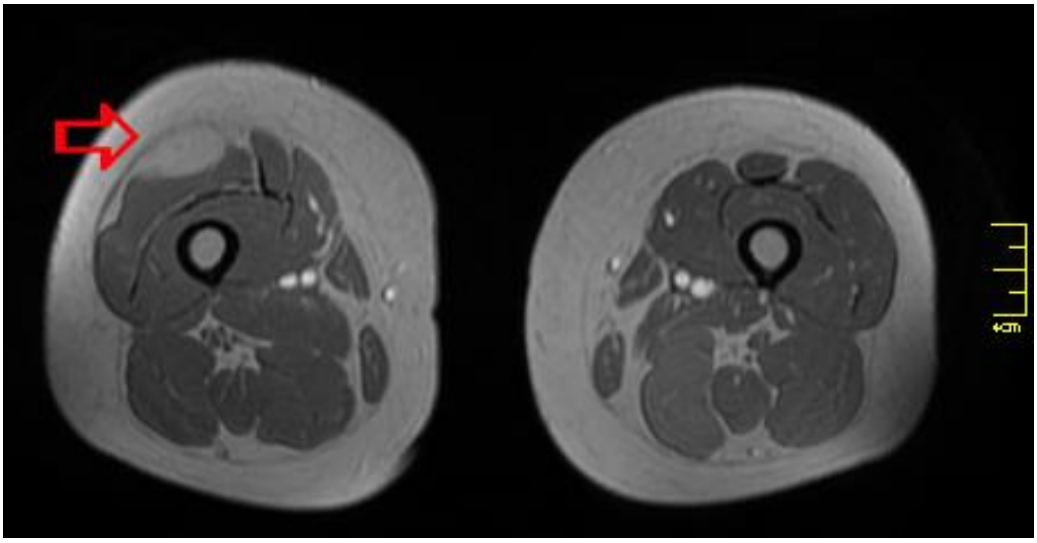

Fig. 1. RMN: secțiune transversală prin treimea medie a coapselor; săgeata roșie este îndreptată înspre formațiunea cu aspect lipomatos, localizată subfascial, ce începe a fi vizualizabilă de la acest nivel.

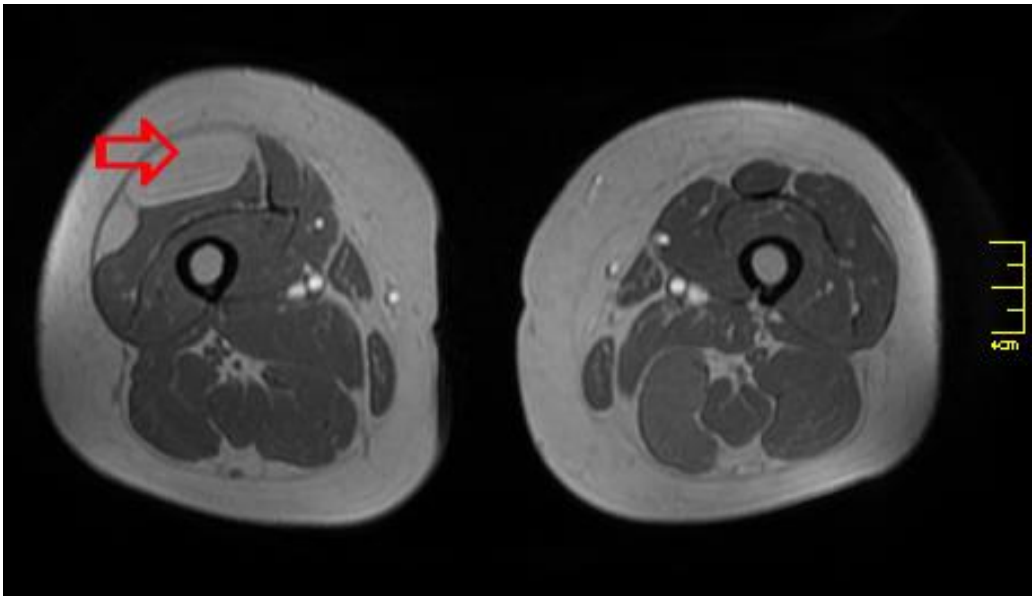

Fig. 2. RMN: secțiune transversală la nivelul treimii medii a coapselor, deasupra celei precedente, observându-se formațiunea lipomatoasă localizată intramuscular la nivelul coapsei drepte, comparativ cu absența acestui tip de țesut la nivelul coapsei stângi.

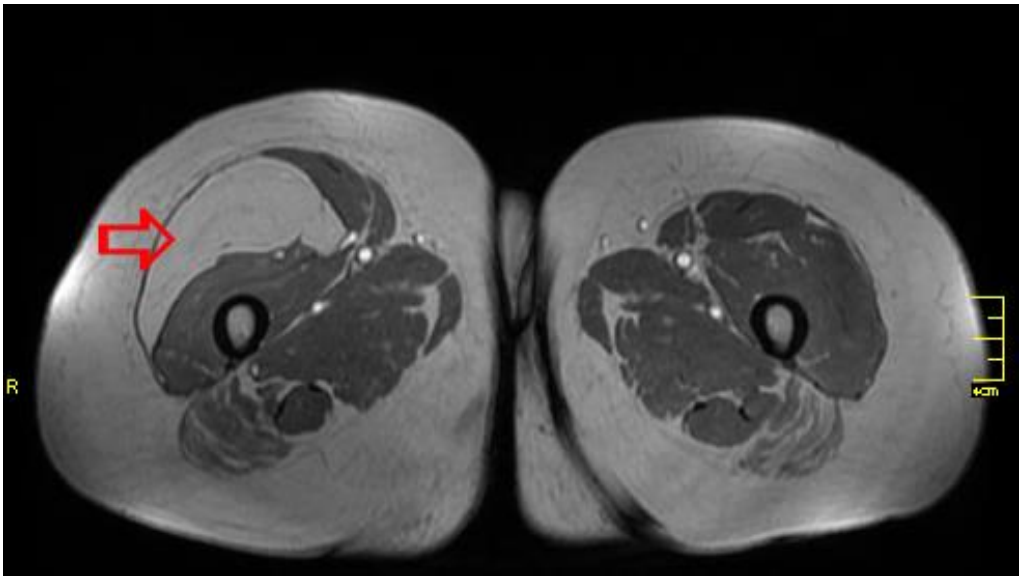

Fig. 3. Aspect RMN: o secțiune în treimea superioară a coapselor în care săgeata roșie este orientată spre formațiunea bine delimitată, cu aspect lipomatos, ce dislocă aproape total mușchiul vast lateral drept.

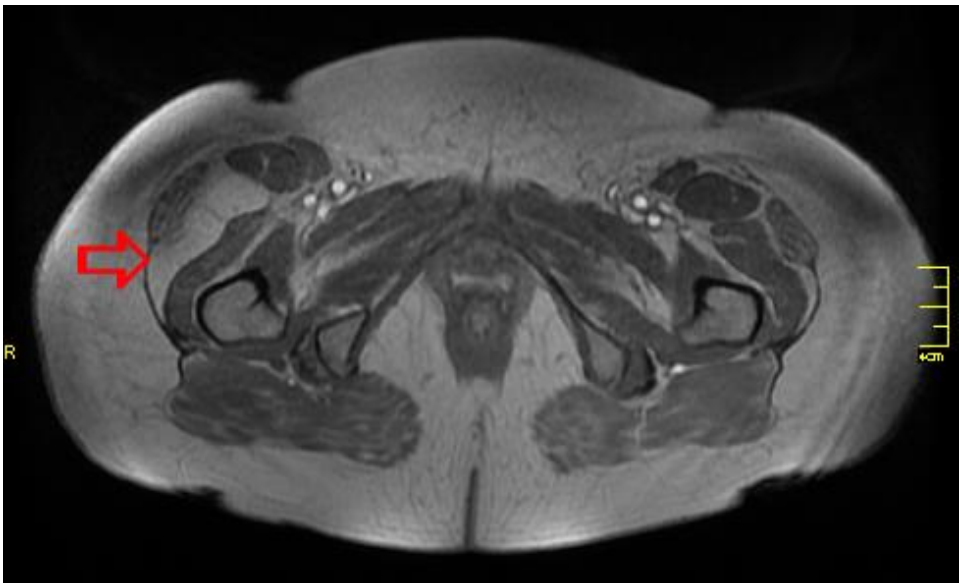

Fig. 4. Aspect RMN, secțiune transversală în treimea superioară a coapselor, deasupra celei precedente, observându-se că formațiunea lipomatoasă intramusculară, marcată prin săgeata roșie, își reduce dimensiunile. Comparativ, se observă că nu există formațiune tumorală situată la nivelul coapsei contralaterale.

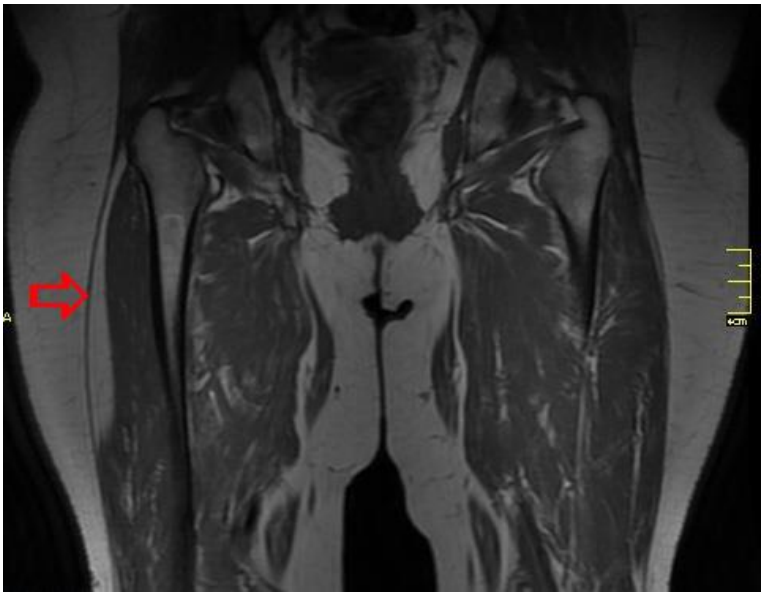

Fig. 5. Aspect RMN, secțiune frontal: săgeata orientează spre formațiunea cu aspect lipomatos, situată subfascial în treimea superioară a coapsei.

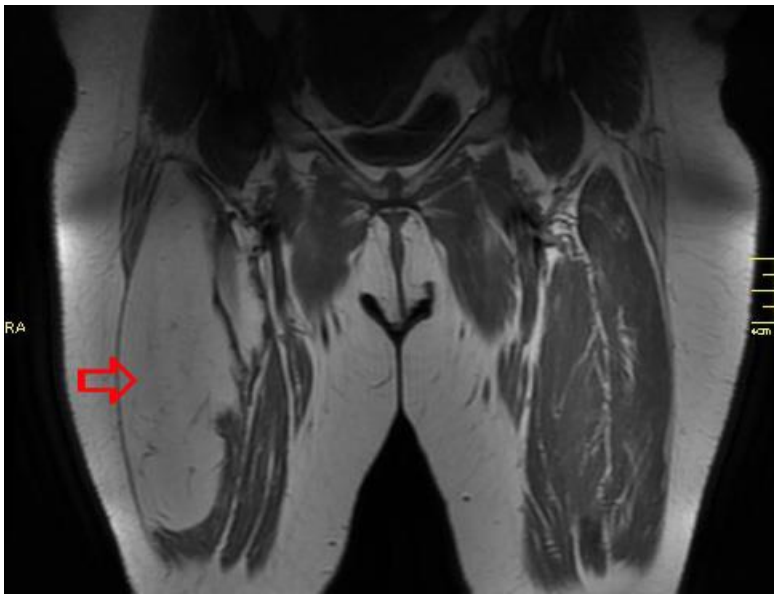

Fig. 6. Aspect RMN. Se observă creșterea în dimensiuni a coapsei drepte pe seama formațiunii lipomatoase intramusculare, net distinctă de țesutul adipos subcutanat.

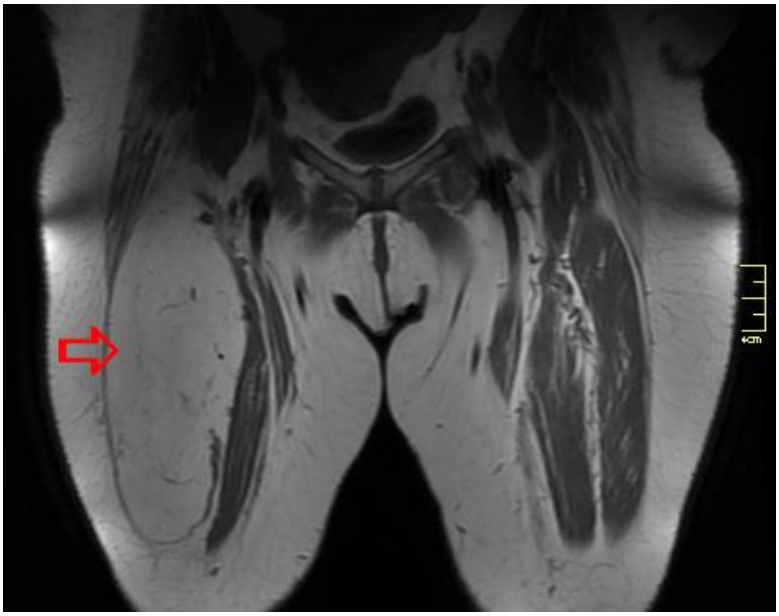

Fig.7. Aspect RMN, secțiune frontală cu vizualizarea dimensiunilor maxime ale tumorii intramusculare.

Analizele de laborator au constatat doar o dislipidemie cu hipercolesterolemie de 233 mg/dl, restul valorilor fiind în limite normale. Radiografia toracică a evidențiat prezența ateromatozei aortice, accentuarea desenului pulmonar interstițial al ambelor câmpuri pulmonare, opacități hilare mărite, diafragmul stâng ușor ascensionat, opacitate pulmonară liniară supradiafragmatică stângă interpretată ca bandă atelectatică.

Intervenția chirurgicală, realizată în anestezie rahidiană, a evidențiat intraoperator o formațiune tumorală lipomatoasă polilobată, care măsura cca 200/100/50 mm, bine delimitată, încapsulată, care disloca fibrele musculare ale mușchiului vast lateral drept (Fig. 8-11). Formațiunea se apreciază ca fiind un lipom intramuscular și se extirpă în totalitate (Fig. 12), iar plaga se închide în mai multe straturi.

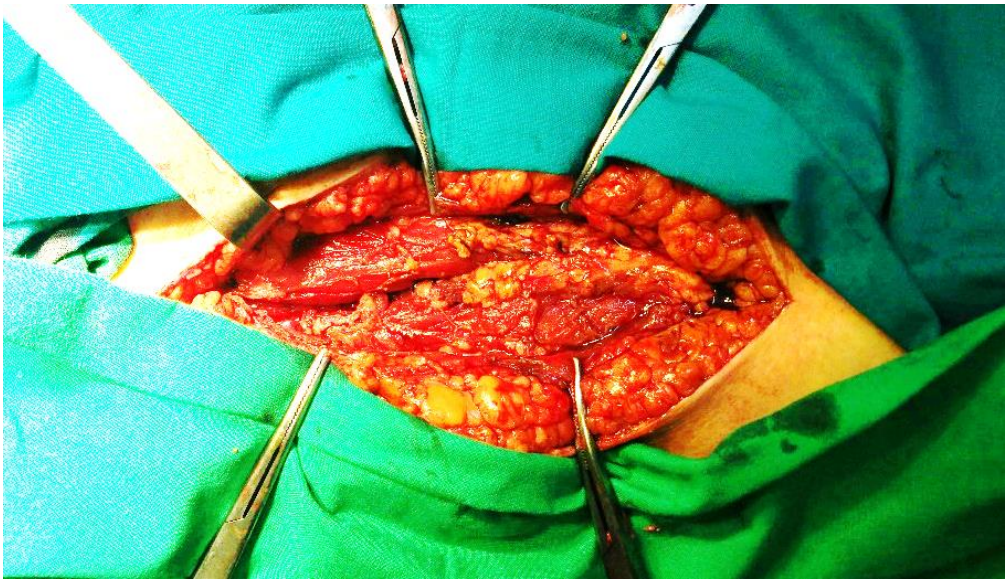

Fig. 8. După efectuarea unei incizii longitudinale pe fața anterioară a coapsei drepte, se secționează țesutul celular subcutanat, fascia musculară, se observă mușchiul vast lateral drept și printre fibrele acestuia țesut adipos.

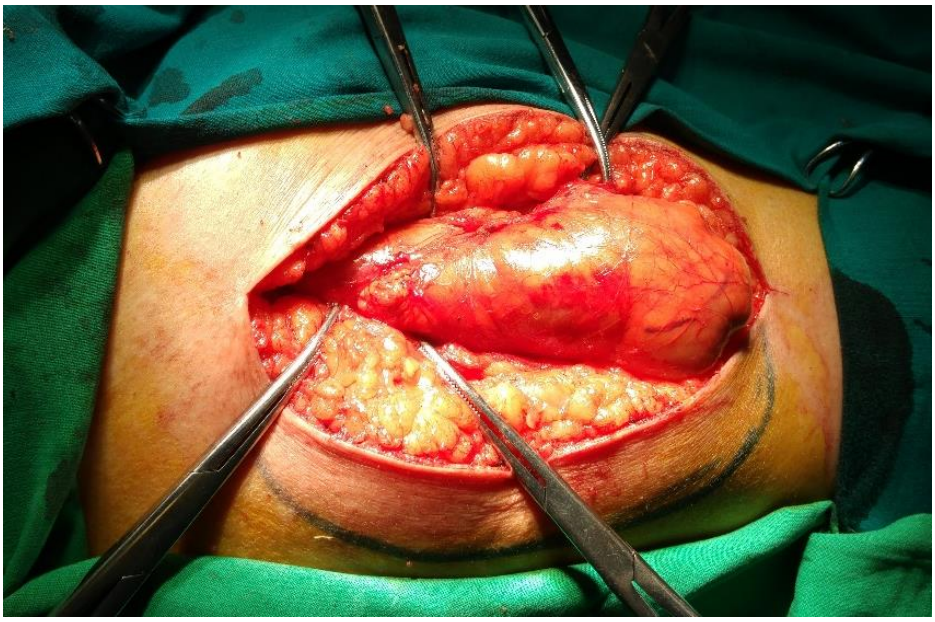

Fig. 9. Formațiunea lipomatoasă dislocă fibrele musculare ale mușchiului vast lateral.

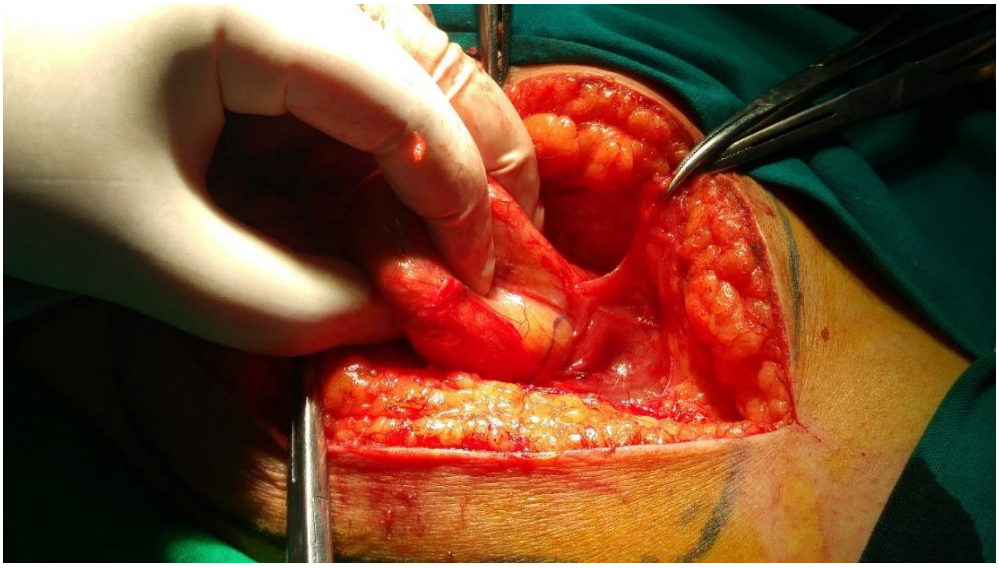

Fig. 10. Formațiunea lipomatoasă intramusculară este bine delimitată.

Fig. 11. Disecția se realizează cu grijă, îndepărtând fibrele musculare pentru a "dezveli" întreaga tumoră.

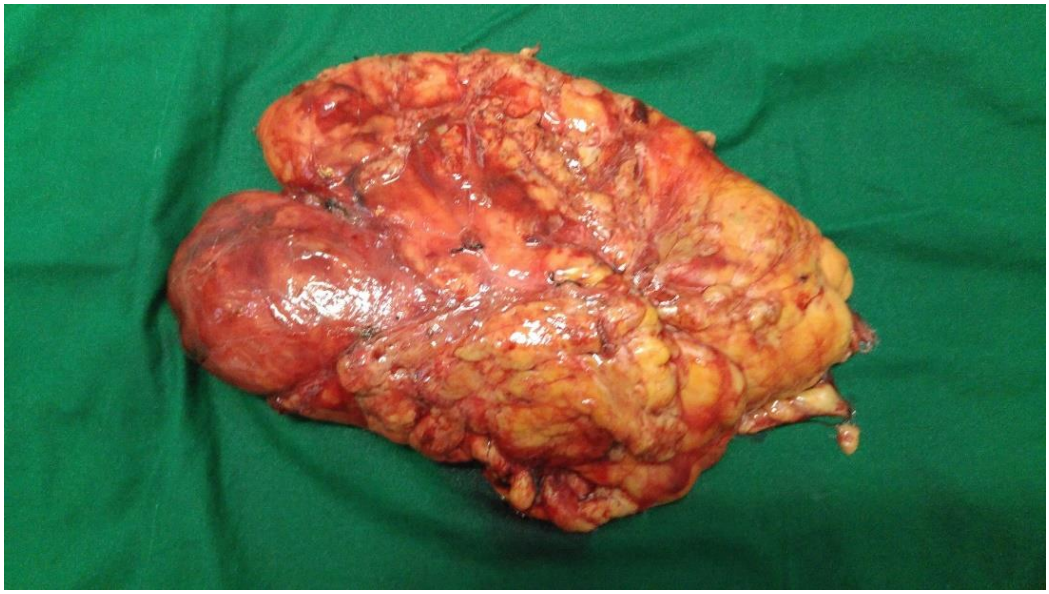

Fig. 12. Formațiunea tumorală cu aspect lipomatos extirpată.

După fixarea în formol și includerea în parafină, piesa excizată a avut 19/11/4 cm, fiind constituită din țesut adipos, iar microscopic formată dintr-o proliferare tumorală de tipul liposarcomului bine diferențiat (lipoma-like), tumora fiind parțial delimitată de o fină capsulă conjunctivă. Se menționează absența invaziei angiolimfatice și a infiltrării perineurale. Diagnosticul histopatologic a fost de liposarcom bine diferențiat (lipoma-like), grad FNCLCC 1, pT2bNxMxLoVoRx.

Evoluția postoperatorie a fost favorabilă, cu vindecarea plăgii chirurgicale per primam. Postoperator, pacienta a fost trimisă pentru terapie adjuvantă, pe care însă a refuzat-o. La 3 ani postoperator se simte bine, nu prezintă semne clinice macroscopice de recidivă.

Menționăm faptul că pacienta a semnat un acord informat pentru utilizarea datelor clinice, a explorărilor și a fotografiilor efectuate sub protecția anonimatului.

Discuții

S-a constatat faptul că jumătate din tumorile de țesuturi moi musculo-scheletice sunt reprezentate de lipoame, acestea fiind găsite în mod obișnuit la 2% din populație (1). Înafară de lipoamele musculo-scheletice mai există: lipomatoză, lipomatoza nervului, lipoblastom, angiolipom, miolipom al țesutului moale, lipom condroid, lipom fusiform, lipom pleiomorfic, hibernom (2). Lipoamele au în compoziția lor adipocite mature (3). Între tumorile maligne ale țesuturilor moi, liposarcoamele ocupă locul al doilea, după histiocitoamele maligne fibroase.

Liposarcoamele sunt foarte asemănătoare lipoamelor, după aspectul tomografic computerizat (CT) și respectiv de rezonanța magnetică nucleară (RMN), fiind astfel dificil de diferențiat de acestea (4).

Lipoamele intramusculare sunt rar întâlnite, constituind cca 1,8% din tumorile țesutului adipos și sub 1% din toate lipoamele (5), mai mult de 2/3 dintre acestea fiind tipul infiltrativ și 18% bine definite (6). De obicei sunt localizate într-un singur mușchi, dar există și cazuri descrise cu implicarea mai multor mușchi (7). Lipoamele unice sunt întâlnite cu o frecvență egală la bărbați și la femei, dar cele multiple sunt mai des întâlnite la bărbați (8). Cea mai mare parte a lipoamelor se dezvoltă la nivelul trunchiului, apoi la nivelul capului și gâtului, umărului și abdomenului (1) precum și la nivelul membrelor inferioare (9), mai ales a coapselor (10). Cel mai frecvent lipoamele sunt dezvoltate superficial, putând fi încapsulate sau neîncapsulate (11), dar există și lipoame profunde, care pot deforma țesuturile adiacente, acestea ajungând să aibă dimensiuni mai mari (4). Lipoamele profunde sau subfasciale pot fi clasificate ca fiind periostale, interosoase, viscerale, intermusculare și intramusculare. Cele localizate intramuscular pot fi infiltrative (3) și sunt diagnosticate de multe ori doar atunci când ajung la dimensiuni foarte mari, când comprimă structuri neurovasculare.

Istoria medicinii relevă faptul că Paget a descris în 1853 un lipom ce infiltra mușchiul trapez, Regan fiind cel care în 1946 a denumit lipoamele infiltrative, ce pot

fi intermusculare (între mușchi) sau intramusculare (în cadrul mușchiului), acestea din urmă putând fi infiltrative, neinfiltrative și mixte (6).

Din punct de vedere clinic lipoamele intramusculare se prezintă adesea ca mase tumorale cu creștere lentă, asimptomatice, fără a fi palpabile, iar durerea apare tardiv, mai ales în localizările profunde și în cazul lipoamelor mari, datorită compresiunii nervilor periferici adiacenți, putând apare astfel și parestezii sau alte deficite neurologice pe teritoriul de distribuție al nervilor.

Examenul obiectiv evidențiază formațiunile tumorale palpabile, moi, dar care pot avea o consistență crescută în cazul unui conținut crescut de țesut conjunctiv. Mobilitatea față de țesuturile subiacente este păstrată, dar aceasta poate fi diminuată în cazul infiltrației musculare.

Practic, diagnosticul diferențial trebuie realizat cu toate tipurile de tumori, benigne și maligne ale țesuturilor moi: lipoame, mixoame, histiocitoame fibroase, schwanoame, neurofibroame, fasceită nodulară, fasceită proliferativă, liposarcoame, leiomiosarcoame, fibrosarcoame, sarcoame sinoviale, histiocitoame maligne fibroase, condrosarcoame, tumori maligne ale tecii de înveliș a nervilor periferici. Din punct de vedere clinic formațiunile lipomatoase intramusculare sunt dificil de diferențiat și față de alte afecțiuni benigne și maligne: lipomatoză (mai ales pentru lipoamele mari intramusculare), hematoame, hernii musculare, chist ganglionar, osificare heterotopică, angiolipoame, hemangioame, miozită fibroasă, boală primitivă musculară cu infiltrare adipoasă, liposarcoame, fibrosarcoame. Diferențierea trebuie făcută și cu boala Castleman (descrisă pentru prima dată în 1950 de către Benjamin Castleman), care este constituită dintr-un grup de afecțiuni limfoproliferative neobișnuite, caracterizate prin creșterea în dimensiuni a nodulilor limfatici. Se mai numește și hiperplazie gigantă a nodulilor limfatici și hiperplazie angiofoliculară a nodulilor limfatici, nefăcând parte din cadrul afecțiunilor maligne. De asemenea, ne putem pune problema și a unei tumori miofibroblastice inflamatorii, care asociază modificări inflamatorii unor proliferări miofibroblastice. Această afecțiune a fost

descrisă pentru prima dată de către Bunn în 1939 (12), fiind o boală rară de cauză necunoscută și care mimează o proliferare malignă clinic, radiologic și histologic, fiind localizată mai ales la nivelul plămânului, ficatului și tractului gastro-intestinal. A fost denumită și pseudotumoră inflamatorie, xantom fibros, granulom cu celule plasmatice, pseudosarcom, hamartom limfoid, hamartom mixoid, proliferare miofibrohistiocitară inflamatorie, miofibroblastom benign.

Lipoamele intermusculare sunt rare, fiind notată o incidență de 1,8% (2). Se consideră că acestea derivă din septele intermusculare și pătrund printre mănunchiurile musculare, lipoamele în acest caz fiind bine delimitate și relativ ușor de extirpat chirurgical, pe când lipoamele intramusculare (13) apar între fibrele musculare, trec prin septele intermusculare și infiltrează țesuturile din jur, astfel încât excizia este mult îngreunată.

Liposarcoamele constituie un grup foarte heterogen de cancere (14), fiind clasificate conform OMS în funcție de spectrul morfologic și caracteristicile moleculare în 4 subtipuri morfologice:

- liposarcoame bine diferențiate cu subtipuri: asemănătoare lipoamelor (lipoma like), sclerozante, inflamatorii și fusiforme
- liposarcoame dediferențiate, care pot fi întâlnite în 10% din oricare tip de liposarcoame bine diferențiate, dar care prezintă însă o evoluție mai agresivă
- liposarcoame mixoide, o parte progresând spre liposarcoamele cu celule rotunde
- liposarcoame pleomorfe.

Radiografia efectuată poate evidenția o masă tumorală radiotransparentă de țesut moale cu opacitatea adipozității, fiind de multe ori prima investigație imagistică realizată. Pot apărea fâșii înguste opace determinate de fibrele musculare (6), ce pot fi vizualizate în cadrul tumorilor adipoase, la fel cu posibilitatea evidențierii unor calcifieri ale țesuturilor moi (15) sau osificări. Angiografic se poate detecta o vascularizație accentuată, formarea unor vase anormale și umplere venoasă precoce

(6). În cazul sarcoamelor țesuturilor moi, radiografic se pot decela modificări osoase de tipul reacției periostale, remodelare sau distrucție osoasă, existența unor matrice cartilaginoase sau osoase în interiorul maselor tumorale (16). La pacienta noastră nu am efectuat radiografia coapsei, se putea observa clinic faptul ca circumferința coapsei era crescută față de cea contralaterală pe seama țesutului moale.

Ecografia este ușor accesibilă și probabil prima efectuată în momentul în care avem o masă tumorală subcutanată, neimplicând costuri ridicate, așa cum ar fi examinarea RMN. Se poate exclude și o tromboză venoasă profundă prin ultrasonografie periferică vasculară Doppler. Desigur că dacă avem de evaluat o masă tumorală de dimensiuni mari, aceasta depășește ecranul ultrasonografului. În mod obișnuit un lipom apare omogen, ușor hiperecogen față de țesutul adipos subcutanat. Lipoamele intramusculare, care constituie cca 1,8% din toate tumorile țesutului adipos și sub 1% din toate lipoamele (17, 18), au de obicei margini bine definite, dar un procent mic dintre ele prezintă margini slab delimitate. Comparativ cu musculatura adiacentă sunt hiperecogene, dar există și lipoame intramusculare hipoecogene sau izoecogene, iar transmisia acustică este crescută în cele mai multe cazuri prin comparație cu musculatura, dar pot exista și cazuri cu transmisie acustică egală sau chiar mai redusă decât cea a mușchiului, de cele mai multe ori fără semnal vascular, sau cu un semnal minim. Numeroase lipoame sunt descrise ca având ecouri fine interne orientate paralel cu axul lung al formațiunii tumorale. Lipoamele intramusculare care au printre celulele adipoase fibre musculare pot să ofere o imagine heterogenă cu striații interioare. Chiar dacă putem bănui că avem în fața noastră un lipom în urma explorării ecografice, aceasta este de o acuratețe slabă, fiind necesare și alte investigații (19). La pacienta noastră au fost efectuate două examinări ultrasonografice, ambele susținând diagnosticul de lipom intramuscular, datorită masei tumorale cu aspect izoecogen.

Examenul CT al lipoamelor intramusculare pune în evidență o masă tumorală hipodensă localizată intramuscular, cu valori Hounsfield negative. Examinarea CT

evidențiază foarte bine osificările, dacă acestea sunt prezente, sub forma unor zone radiotransparente înconjurate de o zonă radiodensă, separată față de os (15). Atenuările par să fie asemănătoare celor ale țesutului adipos, omogene în cazul lipoamelor, masele tumorale fiind bine circumscrise sau cu margini mai slab definite, cu fâșii subțiri sau groase mai dense în interiorul structurii (6). Nu am efectuat nici tomografie computerizată datorită defectării aparatului existent în dotarea spitalului, gândindu-ne să putem rezolva cât mai repede problema existentă cu ajutorul unei examinări de rezonanță magnetică nucleară (RMN).

RMN este o examinare foarte utilă atunci când dorim să distingem tumorile cu conținut adipos de celelalte tumori ale țesuturilor moi. Lipoamele intramusculare pot varia foarte mult: formă rotundă, ovoidă, fusiformă, poligonală, prezentând un semnal de intensitate crescută atât în T1, cât și în T2. Lipoamele intramusculare sunt de obicei omogene, având o intensitate a semnalului ca și adipozitatea subcutanată, sau pot fi inomogene, datorită incluziei a diferitelor fibre musculare ori fibre aparținând altor țesuturi. Lipoamele intramusculare conțin interdigitații din musculatura scheletică ceea ce le conferă un aspect striat caracteristic, care este patognomonic pentru acestea. Liposarcoamele sunt în mod obișnuit multilobulare, prezintă septe mai multe și mai îngroșate cu noduli, putând conține și zone globulare provenite din alte țesuturi înafară de mușchi, ce pot fi ușor evidențiate la RMN. RMN are o sensibilitate de diferențiere a unui lipom atipic de un liposarcom bine diferențiat care prezintă variații între 90,9 și 100% (20). Liposarcoamele, mai ales cele mixoide, prezintă atenuare intermediară spre scăzută, cu un aspect inomogen datorită zonelor chistice cu material mixoid (4).

Uneori este util să se practice fie o biopsie chirurgicală, fie o examinare citologică prin aspirație cu ac fin a lipoamelor profunde intramusculare, pentru a le putea diferenția de liposarcoame. Incluzia de fibre musculare poate fi benignă sau patologică (21). Lipoamele intramusculare trebuie deosebite de lipomatoză, care este slab circumscrisă și infiltrează țesutul subcutanat și structurile moi profunde.

Diagnosticul diferențial între un liposarcom bine diferențiat și un lipom este dificil și de multe ori nu se poate realiza doar pe baza RMN (23, 24). Histologic liposarcoamele prezintă benzi de colagen ce traversează masele tumorale, fiind asociate și cu arii de țesut gelatinos (11), pe când un lipom este constituit din celule adipoase asemănătoare celor normale. În cazul liposarcomului există lipoblești și adipocite atipice (3). Atât la CT, cât și la examinarea RMN, liposarcoamele bine diferențiate au în compoziția lor septuri groase, de peste 2 mm sau îngroșări focale, precum și zone de țesut neadipos nodular sau globular în interiorul masei tumorale sau asociate acesteia (25). Se poate considera că dacă există în cadrul masei tumorale intramusculare similare unui lipom țesut neadipos în proporție de peste 25%, aceasta ar caracteriza mai degrabă un liposarcom (26). Excluderea diagnosticului de lipom se face în cazul prezenței septurilor îngroșate, a elementelor de țesut moale și a zonelor nodulare (11). În cazul nostru, din punct de vedere clinic, singurul lucru care putea fi sugestiv pentru o afecțiune malignă a fost creșterea relativ rapidă în dimensiuni a coapsei. Investigațiile imagistice efectuate au sugerat existența unui lipom intramuscular.

Liposarcoamele constituie între 7 și 27% dintre sarcoamele țesuturilor moi, fiind asemănătoare lipoamelor intra și intermusculare (27).

Liposarcoamele bine diferențiate ale extremităților, spre exemplu ale membrelor, au un potențial scăzut de metastazare (comparativ cu liposarcoamele bine diferențiate ale mediastinului sau ale retroperitoneului, care nici nu pot fi excizate larg, complet, în mod obișnuit) și sunt la ora actuală considerate ca tumori lipomatoase atipice (28). Acestea însă se pot dediferenția sau să-și modifice gradul de diferențiere, astfel încât se recomandă excizia chirurgicală (29). Imagistic liposarcoamele apar similar lipoamelor, dar este necesar a se interpreta cu grijă septele groase de peste 2 mm sau cele având o formă neregulată (30). Liposarcoamele bine diferențiate prezintă septuri fibroase mai multe și mai groase cu vase de sânge mici și mai mari, spre deosebire de lipoamele intramusculare (31, 32).

În decursul ultimilor ani studiile alterărilor genetice au fost luate în considerație și fac parte din clasificarea OMS. Ceea ce s-a observat a caracteriza liposarcoamele bine diferențiate și cele dediferențiate este amplificarea regiunii 12q13-15, care include genele MDM2 şi CDK4, translocații sau fuzionări ale unor gene. Expresia MDM2 și CDK4 a acestor leziuni poate ajuta a se realiza diferențierea liposarcoamelor de un lipom (33). Liposarcoamele bine diferențiate, așa cum a fost și cel din cazul nostru, se asociază citogenetic cu cromozomi inelari supranumerari sau markeri giganți (6, 34), spre deosebire de lipoamele intramusculare. Tumorile care prezintă alterări cromozomiale importante sunt asociate unui prognostic mai sever. În cazul nostru nu s-au efectuat cercetări genetice.

Liposarcoamele mixoide sunt radiosensibile, însă sensibilitatea la chimioterapie sau radioterapie variază pentru diferitele subtipuri (35, 36). Radioterapia neoadjuvantă a determinat la nivelul tumorilor apariția de celule asemănătoare celor adipoase, paucelularitate și hialinizare, precum și reducerea dimensiunilor tumorale (36), chiar dacă se consideră că relevanța evoluției bune oncologice este dată de asocierea radioterapiei neoadjuvante, a chirurgiei și a chimioterapiei adjuvante (37).

Tratamentul liposarcoamelor bine diferențiate având o dimensiune de peste 3 cm începe cu o biopsie și evaluarea extensiei bolii realizată prin CT. Inițial tratamentul indicat era chirurgical, urmat de radioterapie. După anul 2000 terapia se realizează pe subgrupe, în funcție de subtip și grad. Terapia chirurgicală este considerată standard pentru liposarcoame. Radioterapia neoadjuvantă s-a considerat utilă pentru liposarcoamele intermediare și de grad înalt cu margini libere de tumoră mai mici de 10 mm în absența unui strat fascial intact și pentru cele mai multe cazuri recidivate neiradiate inițial. Efectuarea biopsiilor preoperatorii pentru liposarcoamele cu un grad scăzut al aspectului radiologic asemănător lipoamelor nu este indicată deoarece histologia acestora diferențiază cu mare dificultate un lipom intramuscular profund de tumorile atipice sau liposarcoamele bine diferențiate, fiind recomandată excizia chirurgicală cu margini negative ale piesei de rezecție.

În cazul unei boli avansate, cu tumori inoperabile sau în prezența metastazelor se efectuează tratament paliativ local sau chimioterapie (38, 39).

Radioterapia adjuvantă în liposarcomele mixoide oferă rezultate mai bune comparativ cu alte subtipuri tumorale sarcomatoase (40). Radioterapia neoadjuvantă poate micșora volumul unor tumori (41, 42). Supravegherea implică control la 3 luni în primul an postterapeutic, apoi la 6 luni pentru următorii 4 ani, ulterior fiind indicat anual. Supravegherea constă în examinare prin RMN a localizării primitive la 3 luni, apoi controlul implică examinarea clinică și radiografia toracică.

Supraviețuirea la 10 ani este de cca 20% pentru liposarcoamele retroperitoneale dediferențiate și până la 100% pentru liposarcoamele bine diferențiate ale extremităților, tratamentul fiind unul multidisciplinar.

Concluzie

Apariția oricărei tumori intramusculare trebuie analizată și investigată datorită potențialului crescut de a fi o tumoră sarcomatoasă. Clinic, este foarte dificil diagnosticul diferențial, uneori și investigațiile imagistice oferă surprize și de multe ori nici actul chirurgical nu poate stabili macroscopic tipul tumorii. De aceea este necesar examenul histopatologic al biopsiei prelevate și apoi consultul multidisciplinar pentru stabilirea conduitei pentru fiecare caz în parte.

Bibliografie

1. Murphey MD, Carroll JF, Flemming DJ, Pope TL, Gannon FH, Kransdorf MJ. Review From the archives of the AFIP: benign musculoskeletal lipomatous lesions. Radiographics. 2004 Sep-Oct; 24(5):1433-66.0.
2. Kaeser MA, Smith LW, Kettner NW. A case report of an intermuscular lipoma: presentation, pathophysiology, differential diagnosis. J Chiropr Med. 2010;9(3):127-31.

3. Terzioglu A, Tuncali D, Yuksel A, Bingul F, Aslan G. Giant lipomas: a series of 12 consecutive cases and a giant liposarcoma of the thigh. Dermatol Surg. 2004;30(3):463–467.

4. Munk PL, Lee MJ, Janzen DL, Connell DG, Logan PM, Poon PY. Lipoma and liposarcoma: evaluation using CT and MR imaging. AJR Am J Roentgenol. 1997;169(2):589–594

5. Lee JH, Do HD, Lee JC. Well-circumscribed type of intramuscular lipoma in the chest wall. J Cardiothorac Surg. 2013 Aug 6; 8():181.

6. McTighe S, Chernev I. Intramuscular lipoma: a review of the literature. Orthop Rev (Pavia). 2014;6(4):5618.

7. Matsumoto K, Hukuda S, Ishizawa M, Egawa M, Okabe H. Liposarcoma associated with multiple intramuscular lipomas. A case report. Clin Orthop Relat Res. 2000 Apr; (373):202-7.

8. Liu DR, Li C, Chen L. Management of giant intermuscular lipoma of hips: A case report and review of literature. Mol Clin Oncol. 2013;1(2):369-372.

9. Kransdorf MJ. Benign soft-tissue tumors in a large referral population: distribution of specific diagnoses by age, sex, and location. AJR Am J Roentgenol. 1995;164(2):395–402.

10. Serpell JW, Chen RY. Review of large deep lipomatous tumours. ANZ J Surg. 2007;77(7):524–529

11. Roberts CC, Liu PT, Colby TV. Encapsulated versus nonencapsulated superficial fatty masses: a proposed MR imaging classification. AJR Am J Roentgenol. 2003 May; 180(5):1419-22.

12. Palaskar S, Koshti S, Maralingannavar M, Bartake A. Inflammatory myofibroblastic tumor. Contemp Clin Dent. 2011 Oct;2(4):274-7. doi: 10.4103/0976-237X.91787.

13. Ozcan C, Gorur K, Talas D, Aydin O. Intramuscular benign lipoma of the sternocleidomastoid muscle: a rare cause of neck mass. Eur Arch Otorhinolaryngol. 2005;262:148–150.

14. de Vreeze RS, de Jong D, Nederlof PM, et al. Added Value of Molecular Biological Analysis in Diagnosis and Clinical Management of Liposarcoma: A 30-Year Single-Institution Experience. Ann Surg Oncol. 2009;17(3):686-93.

15. Heffernan EJ, Lefaivre K, Munk PL, Nielsen TO, Masri BA. Ossifying lipoma of the thigh. Br J Radiol 2008;81:207-10.

16. Knapp EL, Kransdorf MJ, Letson GD. Review Diagnostic imaging update: soft tissue sarcomas. Cancer Control. 2005 Jan-Feb; 12(1):22-6).

17. Fletcher CD, Martin-Bates E. Intramuscular and intermuscular lipoma: neglected diagnoses. Histopathology 1988;12:275-87

18. Lee JH, Do HD, Lee JC. Well-circumscribed type of intramuscular lipoma in the chest wall. J Cardiothorac Surg 2013;8:181

19. Inampudi P, Jacobson JA, Fessell DP, Carlos RC, Patel SV, Delaney-Sathy LO, van Holsbeeck MT. Soft-tissue lipomas: accuracy of sonography in diagnosis with pathologic correlation. Radiology. 2004 Dec; 233(3):763-7.

20. Brisson M, Kashima T, Delaney D, Tirabosco R, Clarke A, Cro S, et al. MRI characteristics of lipoma and atypical lipomatous tumor/well-differentiated liposarcoma: retrospective comparison with histology and MDM2 gene amplification. Skeletal Radiol. 2013 May;42(5):635-47.

21. Donato M, Vanel D, Alberghini M, Mercuri M. Muscle fibers inside a fat tumor: a non-specific imaging finding of benignancy. Eur J Radiol. 2009 Oct;72(1):27-9.

22. Kransdorf MJ, Bancroft LW, Peterson JJ, Murphey MD, Foster WC, Temple HT. Imaging of fatty tumors: distinction of lipoma and well-differentiated liposarcoma. Radiology. 2002;224(1):99–104.

23. O'Donnell PW, Griffin AM, Eward WC, Sternheim A, White LM, Wunder JS, Ferguson PC. Can Experienced Observers Differentiate between Lipoma and Well-Differentiated Liposarcoma Using Only MRI? Sarcoma. 2013; 2013():982784.

24. Clay MR, Martinez AP, Weiss SW, Edgar MA. MDM2 Amplification in Problematic Lipomatous Tumors: Analysis of FISH Testing Criteria. Am J Surg Pathol. 2015 Oct; 39(10):1433-9.

25. Gupta P, Potti TA, Wuertzer SD, Lenchik L, Pacholke DA. Spectrum of Fat-containing Soft-Tissue Masses at MR Imaging: The Common, the Uncommon, the Characteristic, and the Sometimes Confusing. Radiographics. 2016 May-Jun;36(3):753-66. doi: 10.1148/rg.2016150133.

26. Ohguri T, Aoki T, Hisaoka M. Differential diagnosis of benign peripheral lipoma from well-differentiated liposarcoma on MR imaging: is comparison of margins and internal characteristics useful? AJR Am J Roentgenol. 2003;180(6):1689–1694.

27. Nishida J, Morita T, Ogose A, Okada K, Kakizaki H, Tajino T, et al. Imaging characteristics of deep-seated lipomatous tumors: intramuscular lipoma, intermuscular lipoma, and lipoma-like liposarcoma. J Orthop Sci. 2007 Nov;12(6):533-41.

28. Mavrogenis AF, Lesensky J, Romagnoli C, Alberghini M, Letson GD, Ruggieri P. Atypical lipomatous tumors/well-differentiated liposarcomas: clinical outcome of 67 patients. Orthopedics. 2011 Dec 6; 34(12):e893-8.

29. Ryan S, Visgauss J, Kerr D, Helmkamp J, Said N, Vinson E, et al. The Value of MRI in Distinguishing Subtypes of Lipomatous Extremity Tumors Needs Reassessment in the Era of MDM2 and CDK4 Testing. Sarcoma. 2018 Mar 19;2018:1901896.

30. Burt AM, Huang BK. Imaging review of lipomatous musculoskeletal lesions. SICOT J. 2017;3:34.

31. Elbardouni A, Kharmaz M, Salah Berrada MS, et al. Well-circumscribed deep-seated lipomas of the upper extremity. A reports of 13 cases. Othop Traumatol Surg Res 2011;97:152-8.

32. Evans HL, Soule EH, Winkelmann RK. Atypical lipoma, atypical intramuscular lipoma, and well differentiated retroperitoneal liposarcoma: a reappraisal of 30 cases formerly classified as well differentiated liposarcoma. Cancer. 1979 Feb; 43(2):574-84.

33. Peterson JJ, Kransdorf MJ, Bancroft LW, O'Connor MI. Malignant fatty tumors: classification, clinical course, imaging appearance and treatment. Skeletal Radiol. 2003 Sep; 32(9):493-503.

34. Shimada S, Ishizawa T, Ishizawa K, Matsumura T, Hasegawa T, Hirose T. The value of MDM2 and CDK4 amplification levels using real-time polymerase chain reaction for the differential diagnosis of liposarcomas and their histologic mimickers. Hum Pathol. 2006 Sep; 37(9):1123-9.

35. Vreeze RS, Jong D, Haas RL. Effectiveness of radiotherapy in myxoid sarcomas is associated with a dense vascular pattern. Int J Radiat Oncol Biol Phys. 2008;72(5):1480–7.

36. Engstrom K, Bergh P, Cederlund CG, Hultborn R, Willen H, Aman P, Kindblom LG, Meis-Kindblom JM.. Irradiation of myxoid/round cell liposarcoma induces volume reduction and lipoma-like morphology. Acta Oncol. 2007;46:838–845.

37. Salduz A, Alpan B, Valiyev N, Özmen E, İribaş A, Ağaoğlu F, Bayram A, Bilgiç B, Özger H. Neoadjuvant radiotherapy for myxoid liposarcomas: Oncologic outcomes and histopathologic correlations. Acta Orthop Traumatol Turc. 2017 Oct;51(5):355-361.

38. Chowdhry V, Goldberg S, DeLaney TF, Cote GM, Chebib I, Kim J5, Lozano-Calderón SA, De Amorim Bernstein K. Myxoid Liposarcoma: Treatment Outcomes from Chemotherapy and Radiation Therapy. Sarcoma. 2018 Nov 1;2018:8029157.

39. Jones RL, Fisher C, Al-Muderis O, Judson IR. Differential sensitivity of liposarcoma subtypes to chemotherapy. Eur J Cancer. 2005 Dec;41(18):2853-60.

40. Chung PW, Deheshi BM, Ferguson PC, Wunder JS, Griffin AM, Catton CN, Bell RS, White LM, Kandel RA, O'Sullivan B. Radiosensitivity translates into excellent local control in extremity myxoid liposarcoma: a comparison with other soft tissue sarcomas. Cancer. 2009 Jul 15;115(14):3254-61.

41. Abu-Hijlih R, Mheid S, Abuhijla F, Asha W, Mohamad I, Alrashdan A, Alheet S, Kana'an H, Abd Al-Raheem M, Almousa A. Adaptive radiotherapy in patients receiving neoadjuvant radiation for soft tissue sarcoma. Rep Pract Oncol Radiother. 2019 May-Jun;24(3):263-268.

42. Haas RL, van Beek S, Betgen A, Ali S, Schneider CJ, Diddens FH, Scholten AN, Koetsveld F, Remeijer P. Substantial Volume Changes and Plan Adaptations During Preoperative Radiation Therapy in Extremity Soft Tissue Sarcoma Patients. Pract Radiat Oncol. 2019 Mar;9(2):115-122.

Un caz de moarte subită de origine cardiacă cu leziuni organice incompatibile cu viața

[1]Ovidiu-Sorin Chiroban, [1]Dan Perju-Dumbravă, [2]Mihnea Prundeanu, [3]Gheorghe Lazăr, [1]Vasilica-Angela Cruceanu, [1]Maria-Roxana Angheluță

[1]Disciplina de Medicină Legală, Departament 4, Universitatea de Medicină și Farmacie "Iuliu Hațieganu" Cluj-Napoca, Romania

[2]Disciplina de Pneumologie, Departament 6, Universitatea de Medicină și Farmacie "Iuliu Hațieganu" Cluj-Napoca, România

[3]Serviciul Județean de Medicină-Legală Deva – Hunedoara, România

Introducere

Moartea subită face referire la o moarte apărută brusc sau cu o evoluție rapidă a simptomelor, în plină stare de sănătate aparentă (1). Cum aceste decese se ivesc preponderent în variate locuri și circumstanțe, fără existența unor martori, se impune efectuarea unei constatări medico-legale pe cadavru – necropsia medico-legală (2). Această formă de deces neviolent are ca reprezentant covârșitor în cazuistica medico-legală, moartea subită de origine cardio-vasculară. Și, așa cum există o incidență crescută a bolilor cardio-vasculare în populația generală, se identifică și o incidență a deceselor medico-legale de origine cardio-vasculară plasată pe o tendință ascendentă.

Prin prisma cazurilor de moarte subită avute în practica medicinei legale, care au avut drept cauză de deces originea cardio-vasculară, de multe ori am fost puși în imposibilitatea de a clarifica substratul morfo-patologic. Motivele ce stau la baza acestei afirmații sunt următoarele: intervalul scurt de supraviețuire post evenimentul cardio-vascular acut, care a dus ca succesiunea de modificări morfologice

caracteristice să nu se deruleze complet, așa încât macroscopic cauza de deces nu a fost vizibilă. Al doilea motiv este conturat de descoperirea unei afecțiuni coronariene grave la un pacient care a decedat subit, la care nu se poate decela un tromb, așa încât relația cauză-efect dintre afectarea/ anomalia morfologică și deces nu se poate stabili cu certitudine (3).

Am ales acest caz pentru că a reprezentat în practica noastră medico-legala o cauză clară, evidentă, obiectivabilă de deces, rar întâlnită în cazurile de moarte subită de origine cardio-vasculară – infarct miocardic transmural complicat cu ruptură de perete miocardic și tamponadă cardiacă. Această complicație mecanică are răsunet brutal asupra organismului, cu o evoluție care duce în marea majoritate a cazurilor la deces, imediat după apariția ei.

Prezentarea de caz

Din datele de anchetă puse la dispoziție de către organele de cercetare penală reiese că victima, de sex masculin, în vârsta de 56 de ani, în jurul orei 01:00 a fost găsit pe podeaua din dormitor a locuinței sale de domiciliu, de către sora sa, în decubit ventral, cu membrele superioare în flexie, dispuse sub cadavru, iar în regiunea frontală dreaptă avea o plagă alungită sângerândă.

În aceeași dată, în jurul orelor 02:30, am fost solicitați telefonic și ne-am deplasat la domiciliul victimei, la solicitarea organelor de cercetare penală. Un echipaj al Serviciului de Ambulanță a consultat pe susnumitul la ora 01:30, consemnând: „Pacient găsit decedat pe podea, în dormitor. Fără funcții vitale, cu o plagă sângerândă sprâncenos drept.” La sosirea la fața locului, s-a efectuat Examenul Obiectiv Medico-Legal, unde am notat dispoziția cadavrului în decubit dorsal, cu membrele superioare dispuse paralel pe lângă corp; cu semnele morții reale (lividități și rigiditate cadaverică) în curs de instalare; frontal drept, am constatat prezența unei plăgi contuze, cu margini neregulate acoperită de crustă hemoragică roșietică la polul medial, cu dimensiunea de 2 cm și dehiscența de 0,3 cm (Fig. 1). De asemenea, am

mai constatat o excoriație acoperită de crustă roșietică-pergamentată pe genunchiul stâng, cu dimensiunea de 0,9/0,3 cm; puncții vasculare dispuse la locurile de elecție, înconjurate de câte un halou echimotic roșietic-violaceu; cicatrice alungită, albicioasă submentonieră, tatuaje pe ambele fețe ale antebrațelor, bilateral, cu țesut musculo-adipos de tip mezomorf.

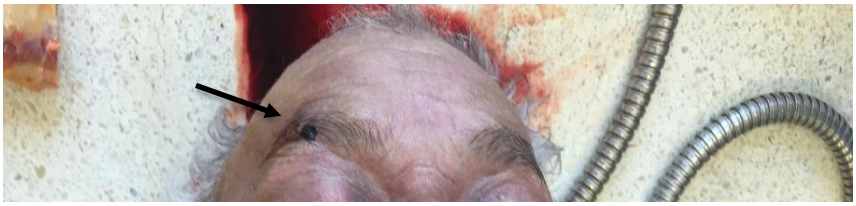

Fig. 1. Plaga contuză sprâncenoasă dreaptă (săgeată neagră).

În acea zi, dimineața, am primit Ordonanța de efectuare a autopsiei, motiv pentru care am acționat în consecință. La examenul extern, semnele morții reale erau prezente, cu mențiunea că lividițile roșietice-violacei, erau localizate în regiunea declivă, dorsală, pe zonele necomprimate, în stadiul de difuziune (păleau la digitopresiune), rigiditatea era în faza de stare, iar putrefacția nu se exteriorizase încă (Fig. 2).

Fig. 2. Lividități cadaverice roșietice-violacei, însoțite de zone palide (lipsa lividităților cadaverice)

Ca semne de violență, am notat plaga contuză din regiunea sprâncenoasă dreaptă și excoriația pergamentată de la nivelul genunchiului drept. Semnele de tratament s-au prezentat sub formă de puncții vasculare localizate în locurile de elecție.

La examenul intern, ca modificări vizibile macroscopic, amintim următoarele: după secționarea și decolarea *epicraniului*, frontal în dreapta, corespunzător plăgii contuze de la examenul extern, am observat un infiltrat hemoragic epicranian cu dimensiunea de 3/1 cm; *la nivel cerebral* - stază leptomeningeană, stază și edem cerebral, ateromatoză la nivelul vaselor poligonului lui Willis; *torace* cu multiple fracturi costale, bilateral, fără deplasare, însoțite de minim infiltrat sangvin (posibil post manevre de resuscitare); după îndepărtarea plastronului sterno-costal, se zugrăvește prin transparența pericardului fibros, posibila cauză directă a morții: existența între foițele pericardului, a unui conținut de consistență crescută, cu aspect roșietic-violaceu-închis, care circumscrie inima, oferindu-i un aspect globulos, cu întinderea pericardului fibros, care este în tensiune (Fig. 3).

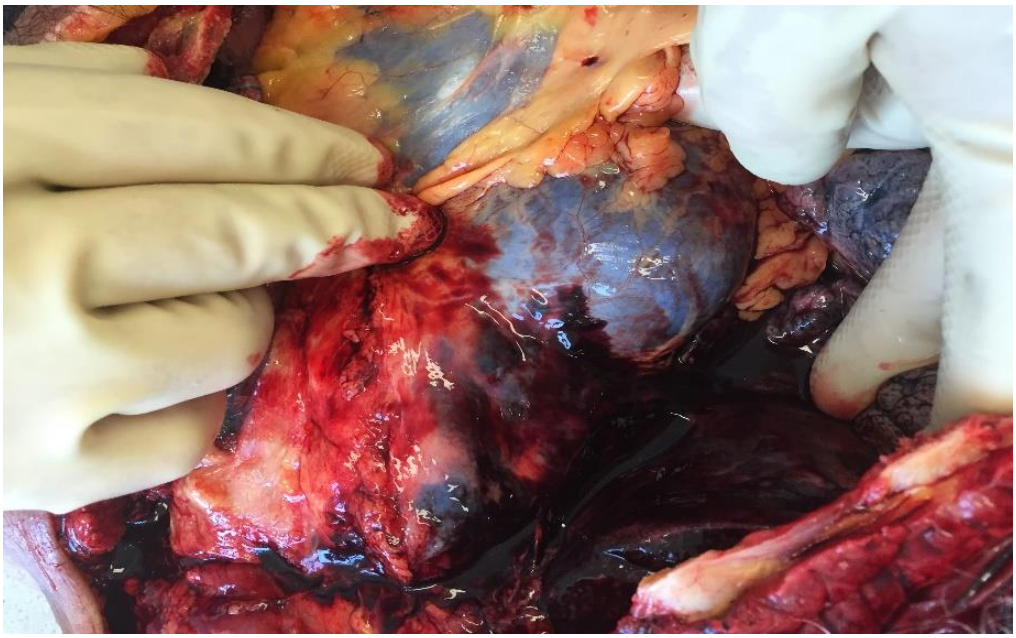

Fig. 3. Hemopericard (înainte de secționarea pericardului fibros)

Se face examinarea cordului *in situ* cu secționarea sacului pericardic în ”Y”, unde se etalează o acumulare hemoragică roșietică-violacee, de consistență crescută (sânge coagulat), în cantitate de 450 mg (Fig. 4), (Fig. 5).

Fig. 4. Hemopericard



Fig. 5. Sânge coagulat din sacul pericardic

Cordul a avut următoarele dimensiuni: 15/14/7 cm, cavitățile cordului conțin sânge lichid și cheaguri; endocardul parietal și valvular este integru, suplu, lucios; miocardul este de culoare brună-roșietică, cu elasticitate păstrată, cu striuri dure, albe-sidefii pe secțiune, prezintă la nivelul peretelui antero-septal al ventriculului stâng, în 1/3 superioară, o soluție de continuitate cu marginile neregulate, infiltrate sangvin, ce interesează întreaga grosime a peretelui miocardic, punându-se în legătură cu cavitatea pericardică printr-un orificiu de 2/0,7 cm (Fig. 6).

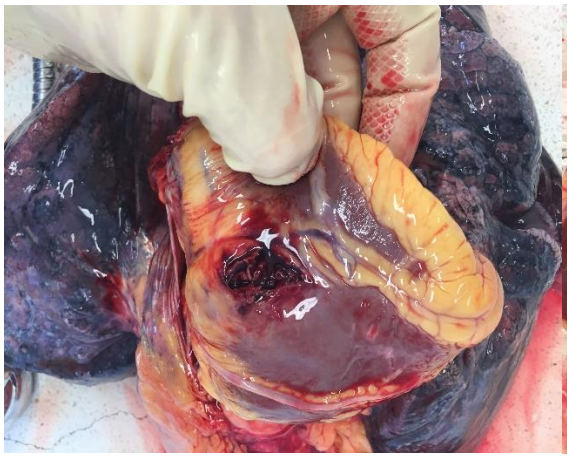

Fig. 6. Ruptură de perete miocardic Fig. 7. Ruptură miocardică transmurală

Peretele lateral al miocardului ventricular stâng era gros de 2,5 cm, iar septul interventricular gros de 3 cm. Coronarele aveau pereţi îngroşaţi, lumen îngustat, aspect de macaroană, scârțâiau la secționare (Fig. 7).

Plămânii sunt destinși, voluminoși, de culoare cenuşie-roşietică-violacee, cu margini rotunjite, ce umplu cavitățile pleurale, având consistență crescută, crepitații diminuate, pe suprafață prezintă desen antracotic, pe secțiune se scurge sânge negricios, în cantitate moderată (Fig. 8)

S-au recoltat probe de țesuturi de la cadavru în vederea efectuării examenului histopatologic. Rezultatele au arătat: stază şi edem cerebral, stază și edem pulmonar, emfizem pulmonar, fibroză miocardică, coronarosclerozа, infarct miocardic acut complicat cu ruptură miocardică, steatoză hepatică, stază hepatică și stază renală.

Examenul toxicologic a stabilit o alcoolemie de 0,95 g‰.

Concluziile Raportului de necropsie au arătat următoarele: cauza medicală a morții s-a datorat tamponadei cardiace apărute consecutiv unei rupturi miocardice survenite în contextul unui infarct miocardic acut, la un pacient cu intoxicație etanolică. Pe suprafața cadavrului s-au constatat leziuni traumatice (plagă contuză, excoriație) care s-au putut produce prin lovire de corp dur și nu au avut rol tanatogenerator. Din punct de vedere medico-legal moartea a fost neviolentă.

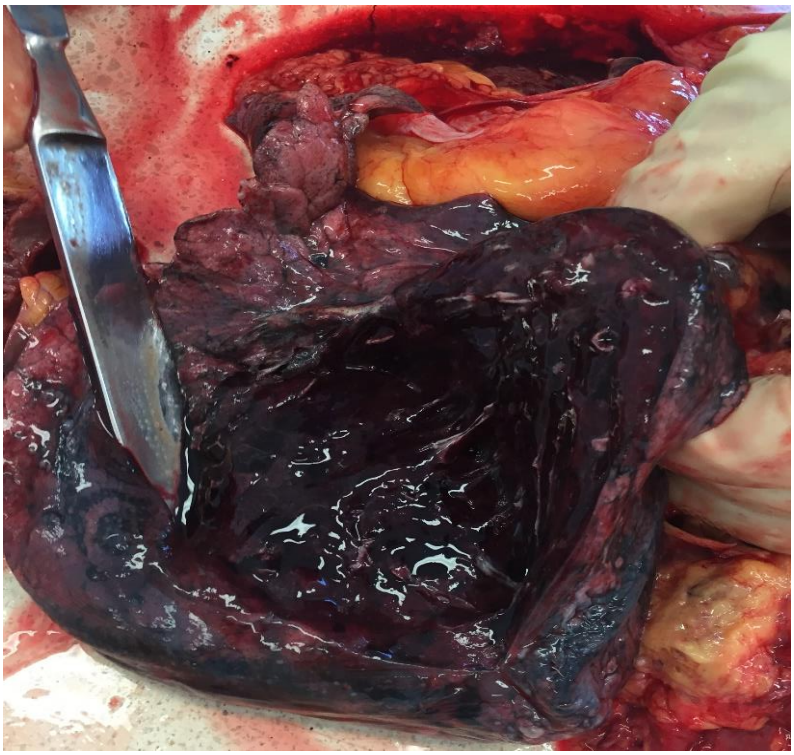

Fig. 8. Stază și edem pulmonar

Discuții

Ruptura non-traumatică de perete liber al ventriculului stâng reprezintă o complicație mecanică impresionantă a infarctului miocardic acut. Poate să apară într-o formă acută (cu mortalitate ridicată pe seama disocierii electro-mecanice sau a tamponadei cardiace, nefiind responsivă la manevrele de resuscitare) și o formă subacută (cu formarea unui tromb care sigilează ruptura și care în timp determină formarea unui pseudoanevrism) (4). În practica medico-legală, entitatea patologică a rupturii miocardice de cauză non-traumatică este rareori întâlnită, unii autori menționând faptul că, de multe ori este atât de mică încât scapă examenului macroscopic, iar cazuistica medico-legală fiind modestă în această patologie (5).

Acest caz prezintă mai multe particularități notabile. Prima dintre ele se referă la raritatea acestei afecțiuni printre cauzele medico-legale de deces de origine cardiacă și manifestarea morfologică mai mult decât evidentă din timpul autopsiei. La vizualizarea acelei mase violacei în sacul pericardic, medicul legist se gândește la posibilele cauze de efracție sangvină: traumă toracică, ruptură de perete miocardic post infarct miocardic acut, disecție de aortă ascendentă, post procedură medicală cardiacă invazivă (6). Leziunea traumatică toracică a fost exclusă întrucât nu au existat semne externe sau interne de violență la acel nivel. Disecția de aortă nu a fost plauzibilă deoarece nu s-a identificat la nivelul stratului intimei aortei complicații ale ateromatozei vasculare sau modificări patologice ale structurii peretelui aortic, iar susnumitul nu a suferit nicio procedură medicală cardiacă invazivă. Așa încât, cauza de deces care s-a menținut a fost ruptura miocardică post infarct miocardic acut, care de altfel, s-a și obiectivat la examinarea cordului *in situ*. Totodată, simptomatologia abruptă și decesul rapid au pledat pentru această cauză de deces.

O altă particularitate se referă la factorii de risc ai apariției acestei complicații fatale în cadrul unui infarct miocardic acut. Literatura de specialitate amintește printre factorii de risc, sexul feminin, vârsta înaintată, istoric de hipertensiune, tahicardie sinusală și boală vasculară periferică (7). În cazul de față, am avut de examinat un cadavru de sex masculin, de vârstă medie, cu antecedente personale patologice necunoscute, deci aparent fără niciun factor de risc de dezvoltare a unui infarct miocardic acut. Însă, dacă analizăm grosimea septului interventricular (3 cm) care ne duce cu gândul la o cardiomiopatie hipertrofică (a cărei principală cauză este hipertensiunea arterială) (8) și ateromatoză generalizată de la nivelul intimei vaselor secționate, putem aprecia că au existat modificări morfo-funcționale silențioase care să ducă în final la acest rezultat.

Concluzie

Patologia cardio-vasculară este, în fazele incipiente, silențioasă și periculoasă. Incidența deceselor ce au ca substrat această patologie este crescută în populația generală, însă numărul cazurilor care ajung să fie analizate din punct de vedere medico-legale este mai scăzut. Identificarea macroscopică a unei cauze morfologice – tamponada cardiacă, în decursul autopsiei, trebuie să alarmeze medicul legist și să caute în detaliu cauza/cauzele și factorii concuratori ai decesului. Asta deoarece, Medicina Legală, pe lângă funcțiile sale bine cunoscute, are și un rol profilactic, prin publicarea anuală a cauzelor de deces, ceea ce permite implementarea de politici medico-sociale de prevenire a bolilor.

Consimțământul informat a fost obținut înainte de utilizarea datelor despre pacient în pregătirea prezentării cazului.

Referinţe

1. Iftenie V, Dermengiu D. Medicină legală. Ediția 2. București. Editura C.H. Beck. 2014.
2. Perju-Dumbravă D. Legal medicine. Lecture support. Faculty of Medicine. Cluj-Napoca. Editura Medicală Universitară “Iuliu Hațieganu”. 2017.
3. Perju-Dumbravă D. Medicină Legală (suport de specialitate). Chișinău. Editura Combinatul Poligrafic. 2015.
4. Hsieh YK, Lee CH, Chen YS, Wu IH. Pseudoaneurysm after sutureless repair of left ventricular free wall rupture: Sequential magnetic resonance imaging demonstration. Asian Journal of Surgery. Volume 38, Issue 3. 2015. Pages 174-176.
5. Abdelnaby M, et al. Post-myocardial Infarction Left Ventricular Free Wall Rupture: Review article. Ann Med Health Sci Res. 2017; 7: 368-372.
6. Deshmukh A, Subbiah SP, Malhotra S, Deshmukh P, Pasupuleti S, Mohiuddin S. Spontaneous Hemopericardium Leading to Cardiac Tamponade in a

Patient with Essential Thrombocythemia. Cardiology Research and Practice, vol. 2011, Article ID 247814, 3 pages, 2011.

7. Qian G, Liu HB, Wang JW, et al. Risk of cardiac rupture after acute myocardial infarction is related to a risk of hemorrhage. J Zhejiang Univ Sci B 2013; 14:736–742.

8. Huang, Chih-Yang, et al. Inhibition of HSF2 SUMOylation via MEL18 upregulates IGF-IIR and leads to hypertension-induced cardiac hypertrophy. International journal of cardiology. 257 (2018): 283-290.

Pneumonia cu *Legionella pneumophila* nu are nevoie de aer condiționat sau jacuzzi

Cristina Cismaru, Melinda Horvat

Departamentul 6, Disciplina de Boli Infecțioase, Universitatea de Medicină şi Farmacie „Iuliu Haţieganu”, Cluj-Napoca

Introducere

Legioneloza a fost descrisă ca boală în anul 1976, în Philadelphia, SUA, urmare a unui focar epidemic de pneumonie, într-un hotel, unde se desfășura o întâlnire a Legiunii Americane, de aici denumirea de boala legionarilor. S-a incriminat atunci ca și cale de transmitere sistemul de aer condiționat. Ulterior în 1977 este descris și agentul cauzal: o bacterie Gram-negativă, aerobă, denumită *Legionella pneumophila,* cauză relativ frecventă a pneumoniilor comunitare (aproximativ 88% la populația peste 60 ani), dar și nozocomiale, în special la adult. Este o bacterie cu creștere dificilă, cu habitat acvatic- apă dulce, fie în natură, fie în apa curentă, la o temperatură cuprinsă între 25 și 45^0C (temperatura peste 60^0C distruge bacteria), în consecință calea de transmitere este aeriană, prin aerosoli, (sisteme de apă caldă, dușuri, sisteme de hidromasaj, nebulizatoare, umidificatoare, aparate de terapie respiratorie- utilizate cu apă curentă contaminată, aer condiționat, turnuri de răcire, rezervoare de apă, fântâni decorative sau din gospodărie). În aceste circumstanțe apa încălzită nu este corect dezinfectată. Alte surse de infecție sunt solul sau deșeurile umede. Este documentat faptul că *Legionella* supraviețuiește în biofilmul tancurilor de apă, fiind parazit intracelular al unui protozoar cu habitat acvatic. Factorii de risc pentru îmbolnăvire sunt: vârsta < 1 an sau > 60 ani, tabagismul, alcoolismul, patologia cronică pulmonară, afecțiunile cronice cardiace, boala renală cronică, diabetul zaharat, neoplaziile, imunodeficiențele dobândite (infecția HIV, neoplazii,

corticoterapia) sau congenitale și pentru boală severă inițierea tardivă a antibioterapiei. Incidența bolii este de 2 ori mai mare la bărbați. Se descriu două entități clinice legate de infecția cu *Legionella*: boala legionarilor, care definește pneumonia severă, uneori cu afectare multisistemică și febra Pontiac- o afecțiune febrilă, acută, autolimitată. Transmiterea interumană nu a fost documentată.

Clinic, boala se manifestă ca o pneumonie cu expectorație uneori hemoptoică, caracteristic este diareea apoasă asociată manifestărilor respiratorii și paraclinic sindromul de hepatocitoliză moderată, hiposodemia, sindromul de retenție azotată. Diagnosticul etiologic se efectuează pe baza depistării în urină a antigenului de *Legionella pneumophila,* examinare care are o specificitate de 100% și o sensibilitate de 70%, persistând în urină săptămâni, chiar dacă boala este corect tratată. Terapia antibiotică eficientă se realizează cu chinolone respiratorii: levofloxacină sau moxifloxacină, iar în cazul copiilor cu macrolide: azitromicină. Alternative terapeutice sunt: doxiciclina și trimetoprim- sulfametoxazol. Durata terapiei este de 14-21 zile, în funcție de evoluție și complicații și 5-10 zile în cazul terapiei cu azitromicină. Mortalitatea este variabilă, cuprinsă între 5 și 80%, în funcție de severitatea bolii și teren (1, 2, 3).

Caz clinic

Pacient în vârsta de 71 ani cunoscut cu HTAE gr II în tratament cu enalapril 2x10mg/zi, cu APP de nefrită nespecificată, se prezintă în Spitalul Clinic de Boli Infecțioase via UPU pentru febră afirmativ (40^0C), dezorientare temporo-spațială cu cădere de la același nivel, fără amnezie, afirmativ cu astenie marcată, toracalgii posterioare, stare de rău general, la care se asociază trei scaune diareic. Simptomatologia a debutat treptat cu aproximativ 2 săptămâni anterior internării (prin sdr. asteno-adinamic marcat, subfebrilități remise sub tratament simptomatic administrat la domiciliu) afirmativ după duș cu apă din fântâna proprie, încălzită în boiler.

În ziua internării starea pacientului se agravează; prezintă febră, însoțită de frison, accentuarea toracalgiilor și sindrom astenic marcat, cădere de la același nivel (găsit de aparținători, conștient, fără episod amnezic), motiv pentru care este transportat în UPU, unde este efectuat un CT cerebral, ulterior este consultat în serviciul neurologie, cu infirmarea suspiciunii de AVC și este direcționat în serviciul nostru.

Radiografia pulmonară efectuată în UPU descrie posibilă colecție pleurală bilaterală în cantități minime, desen pulmonar accentuat prin mecanism mixt (vascular și interstițial), de tip reticulo-interstițial.

La internare: stare generală influențată, afebril, post terapeutic, facies ușor congestionat, tegumente palide, deshidratate, limba saburală; cu mobilizare limitată a umărului stâng și artralgii la același nivel, auscultatoric pulmonar raluri crepitante bazal bilateral și medio-pulmonar pe dreapta, dispneic, cu Sat O_2 88-91%, în aer atmosferic, tuse hemoptoică; zgomote cardiace ritmice, fără sufluri perceptibilie, TA-110/60mmHg, AV- 70b/min; abdomen ușor destins, indolor la palpare, afirmativ 3 scaune diareice debutate brusc, somnolență, apatie, fără semne de iritație menigeală, fără semne de focar neurologic. SCOR CURB 65 -2 puncte.

Biologic: sindrom inflamator nespecific (CRP reacționat -22.02 mg/dl, fibrinogen -764.3 mg/dl, VSH- 47 mm la 1 oră, leucocite însă în limite fiziologice), minimă trombocitopenie (146.000/mmc), procalcitonină crescută (8.39 ng/ml), hepatocitoliză moderată (TGP 131 UI/ml, TGO 123 UI/ml), colestază Gama GT – 125 mg/dl, hematurie microscopică, urocultură fără creștere bacteriană semnificativă, Ag urinar *Legionella pneumophila* - pozitiv, Ag urinar *Pneumococ* -negativ, GDH *Cl. difficile* negativ, coproculturi negative, hemoculturi recoltate în puseu febril negative la 7 zile, Ag HBs și anti HCV -negative, IgM de *Chlamydia* și *Mycoplasma pneumoniae* negative, spută microscopic cu coci Gram-pozitivi dispuși în lanțuri și grămezi, însă fără creștere bacteriană.

Radiologic: Proces congestiv flu delimitat bazal drept (LID), fără colecție pleurală.

Consultul cardiologic efectuat recomandă continuarea tratamentului antihipertensiv cu enalapril 2x 10 mg/zi.

Se interpretează cazul cu diagnosticele de: pneumonie cu *Legionella pneumophila* serogrup 1, insuficiență respiratorie acută, hepatită reactivă, HTA gr II risc cardio-vascular moderat.

Se inițiază tratament antibiotic inițial cu ceftriaxonă 2g/zi și doxiciclină 2x100mg/zi, ulterior, după confirmarea etiologiei, continuă cu levofloxacină 750 mg/zi po, 8 zile, reechilibrare hidroelectrolitică, hepatoprotectoare, cu evoluție clinică favorabilă, dispariția sindromului febril, remiterea tusei, ameliorarea stării generale.

Se externează ameliorat cu recomandări de reevaluare radiologică peste o săptămână, având în vedere aspectul radiologic care apare în evoluție, discordant cu starea generală și sindrom inflamator biologic.

Tratament recomandat la externare:

- evitarea eforturilor intense, susținute, a expunerii la frig în perioada imediat următoare
- regim dietetic de cruțare hepatică
- se interzice consumul de alcool
- continuarea terapiei antibiotice cu levofloxacină 500 mg, 1 tb/zi, încă 7 zile
- terapie hepatoprotectoare cu silimarină 150 mg, 3x1 tb/zi, 21 zile
- reevaluare în serviciul nostru peste 7 zile
- monitorizarea afecțiunilor asociate
- verificarea siguranței consumului apei de fântână, prin autoritatea locală de protecția apelor și Direcția de Sănătate Publică

Discuții

Deși al patrulea agent etiologic al pneumoniilor comunitare**,** *Legionella* nu este considerată în practica medicală curentă ca o etiologie posibilă.

La cazul prezentat pacientul nu avea expunere la sisteme de aer condiționat și provenea din mediu rural. Lipseau din examinările paraclinice sugestive pentru diagnostic pozitiv hiponatremia și sindromul de retenție azotată.

Este importantă determinarea antigenului de *Legionella pneumophila* din urină pentru confirmare diagnostic.

Terapia etiologică de elecție se efectuează cu chinolone respiratorii (3).

S-a obținut consimțământul informat al pacientului.

Bibliografie

1. www.who.int/news-room/fact-sheets/detail/legionellosis
2. www.emedicine.medscape.com
3. Cunha BA, Burillo A, Bouza E. Legionnaires' disease. Lancet. 2016 Jan 23. 387 (10016):376-85

Insuficiența hepatică cronică-acută

[1]Lorena Ciumărnean, [2]Andreea Diana Ursu, [1]Mirela Georgiana Perne, [3]Cristian Ioan Crăciun, [4]Daniela Matei, [1]Mircea Vasile Milaciu

[1]Disciplina Medicală IV, UMF „Iuliu Hațieganu" Cluj-Napoca

[2] Institutul Regional de Gastroenterologie și Hepatologie „Octavian Fodor", Cluj-Napoca

[3]Disciplina Farmacologie, Toxicologie și Farmacologie clinică, UMF „Iuliu Hațieganu" Cluj-Napoca

[4]Disciplina Medicala III, UMF „Iuliu Hațieganu" Cluj-Napoca

Introducere

Insuficiența hepatică cronică-acută (Acute-on-chronic liver failure – ACLF) este un sindrom dinamic, caracterizat printr-o deteriorare bruscă a unei boli hepatice diagnosticate sau nediagnosticate, asociat cu insuficiențe de organ și mortalitate ridicată pe termen scurt. [1]

În continuare, vom raporta cazul unui pacient, cunoscut hipertensiv, fără alte antecedente personale patologice semnificative, care s-a prezentat pentru icter sclero-tegumentar, simptomatologie digestivă nespecifică și sindrom asteno-adinamic generalizat.

Caz clinic

Bărbat caucazian de 47 de ani, din mediul urban, salariat, cunoscut hipertensiv, cu diabet zaharat tip 2 recent diagnosticat și externat recent dintr-un serviciu de Gastroenterologie cu diagnosticul de insuficiență hepatică acută și steatofibroză

hepatică, s-a prezentat în Clinica Medicală IV a Spitalului Clinic CF Cluj pentru icter sclero-tegumentar, meteorism abdominal, inapetență, astenie marcată și fatigabilitate.

Pacientul nu prezinta antecedente heredocolaterale semnificative, este nefumător și nu recunoaște consum cronic de alcool (totodată neputând fi identificat heteroanamnestic un consum cronic de substanțe nocive).

Boala actuală a debutat brusc, cu trei luni înainte de internarea în serviciul nostru, prin inapetență, astenie marcată și fatigabilitate, febră de grad scăzut (38ºC), pacientul fiind internat la acel moment în Spitalul Clinic de Boli Infecțioase Cluj-Napoca. Biologic s-a evidențiat un sindrom de hepatocitoliză și colestază marcată. Datele clinice și biologice au ridicat suspiciunea unei hepatite acute virale. Astfel, s-au dozat markerii virali pentru VHA, VHB, VHC și VHE, anticorpii de tip IgM anti-VHA fiind singurii reactivi. Cazul a fost interpretat ca fiind o hepatită virală acută A, însă având în vedere persistența colestazei, s-au suplimentat investigațiile paraclinice pentru excluderea altor cauze preexistente de afectare hepatică precum hepatita autoimună asociată (anticorpi LKM-1, ASMA și AMA negativi) și boala Wilson (ceruloplasmina, cupremia și cupruria în limite normale).

Pentru excluderea unei obstrucții la nivelul căilor biliare s-a efectuat colangio-RMN care a evidențiat hepatomegalie, circulație colaterală în hilul splenic și perigastric, ascită moderată perihepatic, perisplenic și interileal, dar fără obiectivarea unei obstrucții. La acest moment s-a ridicat suspiciunea unei ciroze hepatice, posibil în context metabolic și s-a decis transferul pacientului către Institutul Regional de Gastroenterologie-Hepatologie „Prof. Dr. Octavian Fodor”.

Pentru stabilirea gradului fibrozei hepatice, s-a efectuat Fibroscan, care a evidențiat o rigiditate hepatică de 55.4 kPa, valoare compatibilă stadiului F4 conform scorului Metavir, însă rigiditatea în cazul acesta a fost parțial determinată de intumescența celulară din cadrul procesului acut și de colestază, elemente ce pot conduce la o supraestimare a stadiului fibrozei, chiar până la valori de rang cirotic. Astfel, este necesară o reevaluare în dinamică, deoarece doar în momentul

normalizării valorilor enzimelor de colestază, bilirubinei și transaminazelor poate fi apreciat cu certitudine stadiul fibrozei pe care a survenit acutizarea.

Esogastroduodenoscopia nu a evidențiat varice esofagiene, însă hipertensiunea portală semnificativă clinic (13 mm Hg) a fost obiectivată în cadrul punctiei hepatice transjugulare. Examenul histopatologic a relevat un parenchim hepatic cu fibroză în punți și leziuni supra-adăugate de hepatită acută colestatică de intensitate moderată/severă, stadiul fibrozei fiind apreciat conform scorului Ishak ca fiind F4/F5. Tabloul morfologic identificat poate fi întâlnit într-o infecție cu VHA sau VHE, obstrucție de căi biliare extrahepatice, reacție medicamentoasă, respectiv într-o stare septică. Prezența corpilor Mallory și a infiltratului inflamator neutrofilic au ridicat suspiciunea unei componente toxice asociate, iar scorul 0/1 conform sistemului Scheuer, asociat testării genetice negative pentru HFE, au permis excluderea unei posibile hemocromatoze ca și etiologie a cirozei hepatice. Pacientul a fost externat cu diagnosticele de insuficiență hepatică acută, steatofibroză hepatică scor Ishak F4/F5 și Metavir F4, hepatită acută virală A în antecedentele recente, sindrom de hipertensiune portală și ascită de grad I. S-a recomandat un regim igieno-dietetic strict, hipolipidic, hipoglucidic, hipoproteic și tratament medicamentos cu Controloc® 40 mg administrat dimineața, timp de o lună, Lagosa® 150 mg câte 2 comprimate de 3 ori pe zi timp de 8 săptămâni, ulterior câte 2 comprimate de 2 ori pe zi timp de 2 săptămâni pe lună, alternativ cu Essentiale Forte® 300 mg, un comprimat de 3 ori pe zi, timp îndelungat și Ursofalk® 500 mg, administrat dimineața și seara.

Obiectiv, la internarea în clinica noastră, starea generală a fost alterată, starea de conștiență păstrată, pacient orientat temporo-spațial, TA=100/80 mmHg, AV =114/min, afebril; a prezentat icter sclero-tegumentar, sistem muscular hipoton și hipokinetic, abdomen mărit de volum pe seama ascitei, globulos, sensibil la palparea profundă în hipocondrul drept, scaune acolice, ficat de consistență fermă, palpabil la aproximativ 3 cm sub rebord și urini hipercrome.

Biologic, s-a decelat coagulopatie – INR = 2.11 (1-1.5), leucocitoză cu neutrofilie – WBC = 15.66 10^3/ul (4–10 10^3/ul), neutrofile = 12.85 10^3/ul (1.5-7 10^3/ul), sindrom inflamator nespecific, cu VSH = 80 mm/1h (1–10 mm/1h) și PCR = 83 mg/l (<10 mg/l), hipertrigliceridemie = 176 mg/dl (50–160 mg/dl), hipoalbuminemie = 2.00 g/dl (3.50-5.20 g/dl), sindrom de colestază marcat, cu bilirubina totală = 17.7 mg/dl (0,3–1,2 mg/dl), bilirubina directă = 9.9 mg/dl (0,0–0,4 mg/dl), gama-GT = 153 U/l (11 – 50 U/l), fosfataza alcalină = 1068 U/l (98 – 279 U/l) și sindrom de hepatocitoliză – GOT = 156 UI/l (5–37 UI/l), GPT = 44 UI/l (5-40 UI/l)). Electroforeza proteinelor a arătat modificarea următoarelor fracțiuni: alfa-2 scăzută = 6.00% (8.30-13.80%), albumina scăzută = 30.20% (50.0–62,00%), beta scăzută = 4.20% (10.00-15.00%), gama crescută = 57.00% (11.60–20.40%). Valorile elevate ale CEA (3.42 ng/ml) și ale CA 19-9 (>1889.0 U/ml) au fost interpretate în contextul inflamației marcate. La examenul sumar de urină au fost decelați pigmenți biliari.

Ecografia abdominală a descris hepatomegalie (LD = 220 mm), cu ecostructură reflectogenă fin micronodulară și ascită în cantitate mică. Examenul CT toraco-abdomino-pelvin nativ și cu substanță de contrast nu a adus informații noi față de ecografia abdominală.

Prin coroborarea datelor anamnestice, clinice și paraclinice și aplicarea criteriilor de diagnostic emise de Asociația Asiatico-Pacifică pentru Studiul Ficatului (APASL), s-a stabilit diagnosticul de insuficiență hepatică cronică-acută, dezvoltată pe o ciroză hepatică de etiologie neprecizată și nediagnosticată anterior. Cu toate acestea, descrierea histopatologică sugestivă pentru o componentă toxică asociată, vârsta sub 50 de ani, dislipidemia, obezitatea de grad I anterioară episodului acut, hipertensiunea arterială de grad I și diabetul zaharat de tip 2 diagnosticat recent pledează pentru o ciroză hepatică cu etiologie mixtă, metabolică și toxică. [2]

Pacientul a urmat tratament cu albumină, Essentiale Forte® 300 mg 1-1-1, Ursofalk® 500 mg 1-0-1, Furosemid Arena® 40 mg pe zi, Spironolactona Arena®

150 mg pe zi, Controloc® 40 mg 1-0-0, Fitomenadion® o fiolă intravenos, lactuloză, cu ameliorarea hepatocitolizei, corecția parțială a hipoalbuminemiei și scăderea lentă, dar progresivă a colestazei. Nu s-a tentat efectuarea paracentezei evacuatorii deoarece evoluția clinică și biologică a pacientului a fost lent favorabilă sub tratament diuretic. Tratamentul medicamentos recomandat la domiciliu a fost reprezentat de Controloc® 40 mg 1-0-0, 2 săptămâni, Normix® 200 mg 1-1-1 (nu precizează cât timp), Essentiale Forte® 300 mg 1-1-1, a la longue, Ursofalk® 500 mg 1-0-1, 5 luni, Sargenor® fiole buvabile 1-0-1, 10 zile pe lună, 2 luni, Diurex® 50/20 mg 1-1-0, Kebene Plus® un comprimat la nevoie și terapia diabetului zaharat tip 2 recent diagnosticat.

S-a recomandat de asemenea efectuarea unui consult chirurgical în vederea realizării unui transplant hepatic, dar pacientul a refuzat temporar această intervenție. Evoluția pacientului pe parcursul următoarelor două luni a fost parțial favorabilă, iar acesta revine asupra deciziei inițiale de a nu lua în calcul evaluarea în vederea unui posibil transplant hepatic, fiind astfel redirecționat către Spitalul Fundeni București.

Discuții

Termenul de insuficiență hepatică înglobează trei entități clinice diferite și anume: insuficiența hepatică acută, decompensarea cronică din evoluția naturală a unei boli hepatice terminale și insuficiența hepatică cronică-acută. Insuficiența hepatică acută reprezintă o afecțiune dezvoltată în absența unei patologii hepatice preexistente, cu o durată mai scurtă de 26 de săptămâni și care asociază un prognostic rezervat, iar decompensarea cronică din cadrul bolii hepatice terminale reprezintă un fenomen inerent distrucției parenchimului. [3] Patologie distinctă față de cele două afecțiuni definite anterior, termenul de ACLF a fost utilizat pentru prima oară în 1995 pentru a descrie acțiunea simultană a două tipuri de injurii hepatice, prin suprapunerea unei injurii de tip acut asupra unei afecțiuni cronice. [4] ACLF înregistrează o mortalitate ridicată pe termen scurt, mimând din acest punct de vedere prognosticul insuficienței hepatice acute. [1] Un review sistematic a raportat până în prezent

existența a 13 definiții ale ACLF. [5] Spre deosebire de degradarea ireversibilă existentă în cazul decompensării cronice a unei boli hepatice terminale, insuficiența hepatică acută și ACLF pot fi într-o anumită măsură reversibile, aspect ce depinde pe de-o parte de tipul injuriei acute, iar pe de altă parte de gradul bolii hepatice subiacente. [6]

Cele mai frecvente cauze ale bolii hepatice de bază sunt reprezentate de virusurile hepatice și consumul excesiv de alcool, cu diferențe semnificative între țările estice și cele vestice, diferențe care se mențin și în ceea ce privește factorii declanșatori ai ACLF. [6] Modificările stilului de viață și ale dietei creează premisele ca aceste etiologii clasice ale bolii hepatice subiacente să fie devansate ca frecvență de steatohepatita non-alcoolică. [7] Printre factorii precipitanți frecvent incriminați ai ACLF se numără sepsisul, alcoolismul, reactivările hepatitelor virale, însă în aproximativ 40-50% dintre situații nu poate fi identificat un factor declanșator. [1] Atunci când s-au comparat pacienții cu ACLF și factor declanșator hepatic vs extrahepatic, nu s-a observat o diferență majoră privind mortalitatea la 28 de zile, însă aceasta a fost mai ridicată la 90 de zile și 1 an pentru cei cu factor declanșator extrahepatic. [8]

Societăți diferite dedicate studiului ficatului au încercat să definească această entitate recunoscută din ce în ce mai frecvent. Asociația Asiatico-Pacifică pentru Studiul Ficatului (APASL) a fost prima care a emis un consens asupra ACLF in 2009 și completată în 2014. Astfel, ACLF este definită ca o injurie hepatică acută, manifestată prin icter și coagulopatie, complicată în decurs de 4 săptămâni prin ascită și/sau encefalopatie la un pacient cu boală cronică de ficat diagnosticată sau nu anterior și cu o mortalitate ridicată la 28 de zile (>15%). Icterul (bilirubina serică>=5 mg/dl) și coagulopatia (INR>1.5 sau activitatea protrombinei <40%) sunt elemente obligatorii în definirea ACLF. Criteriile APASL exclud pacienții cunoscuți cu ciroză decompensată anterior, precum și pacienții cu infecții bacteriene. [6,9]

O a doua definiție utilizată frecvent este cea propusă de Asociația Europeană pentru Studiul Ficatului-Consorțiul Insuficienței Hepatice Cronice (EASL-CLIF). Astfel, ACLF este considerată o deteriorare acută a unei boli hepatice cronice preexistente, de obicei în legătură cu un factor declanșator și asociată cu o mortalitate ridicată la 12 săptămâni secundar insuficiențelor multiple de organ, durată redusă ulterior la 4 săptămâni. [10,11] Criteriile de diagnostic pentru insuficiențele de organ asociate ACLF în studiul CANONIC realizat de EASL-CLIF au fost obținute prin adaptarea scorului SOFA la pacienții cirotici, denumit scorul CLIF-SOFA. Scorul CLIF-SOFA este simplificat ulterior în 2014 și redenumit CLIF-C OFs (CLIF-Consortium Organ Failure Score). Pe baza acestor criterii, EASL-CLIF au definit 4 categorii de pacienți și anume pacienți fără ACLF și pacienți cu ACLF de grad I, II sau III. Mortalitatea la 28 de zile pentru ACLF de grad I, II si III a fost de 22%, 32%, respectiv 73%. [10,12]

Definiția emisă de APASL este centrată pe injuria hepatică, spre deosebire de EASL-CLIF, care include nu doar insuficiența hepatică, ci și a altor organe. Mai mult decât atât, prin aplicarea acestor criterii s-a observat că nu sunt identificați aceeași pacienți, unii îndeplinind criteriile elaborate de ambele societăți, iar alții doar criteriile unei singure definiții. [13, 14] In situația pacientului nostru, la momentul internării din august, bilirubinemia cu valoare de 10.48 mg/dL și INR-ul cu valoarea de 1.77, coroborate cu absența unei decompensări anterioare și apariția ascitei în mai puțin de 4 săptămâni de la prezentare, a permis clasificarea cazului conform criteriilor elaborate de APASL ca fiind ACLF. Cu toate acestea, insuficiența hepatică izolată, creatinina serică<1.5 mg/dl, absența encefalopatiei hepatice nu permit încadrarea pacientului conform criteriilor emise de EASL-CLIF ca având ACLF. Mortalitatea estimată pentru această categorie de pacienți este de 4.7% la 28 de zile și de 14% la 90 de zile. [10]

În absența unei definiții unice ale ACLF, este prezentă dificultatea stabilirii cu exactitate a proporției pacienților care îndeplinesc criteriile pentru această afecțiune.

S-a estimat prezența sindromului la aproximativ 24-40% dintre pacienții cirotici admiși în spital. [1] Mai mult decât atât, 73% dintre cazurile de ACLF sunt prezente la momentul internării și doar 27% se dezvoltă pe parcursul internării. Pentru pacienții cu boală hepatică avansată, prezența ascitei, scorul MELD, presiunea arterială medie și anemia au fost identificați ca predictori pentru apariția ACLF. [15]

Actual nu există un tratament specific pentru pacienții cu ACLF. Transplantul hepatic, deși tratament definitiv, este întârziat de lipsa donatorilor și de starea gravă a pacienților care contraindică intervenția chirurgicală. [16] Mai mult decât atât, datele despre transplantul hepatic și evoluția postoperatorie a pacienților cu ACLF sunt limitate de numărul redus de transplanturi hepatice la această categorie de pacienți și de lipsa standardizării definiției. Conform studiului CANONIC, supraviețuirea la pacienții cu ACLF grad 2 sau 3 fără transplant hepatic a fost <20% și de aproximativ 80% pentru cei la care s-a efectuat operația. [10] În general, tratamentul se adresează insuficiențelor de organ și complicațiilor, fiind indicată internarea pacienților în secția de terapie intensivă. Dintre alternativele terapeutice de viitor se numără sistemele de suport hepatic bioartificiale, factorul de stimulare a coloniilor formatoare de granulocite și transplantul de celule stem. [1]

Diagnosticul precoce a ACLF este esențial pentru evoluția pacientului, cu atât mai mult cu cât oportunitățile terapeutice sunt extrem de limitate. Stratificarea pacienților pe baza prognosticului permite stabilirea necesității transferului într-o secție de terapie intensivă, dar și a indicației unui posibil transplant.

Scorul CLIF-C OFs s-a dovedit a fi util nu doar în stabilirea prezenței sau absenței ACLF în funcție de numărul insuficiențelor de organ, ci și în aprecierea prognosticului pacienților cu ACLF, fiind din acest punct de vedere similar scorului CLIF-SOFA și superior altor scoruri precum MELD, MELD-Na și Child-Pugh-Turcotte, care nu includ și insuficiența unor organe extrahepatice. [10,12] Rata mortalității descrie o creștere treptată, corespunzătoare creșterii numărului disfuncțiilor, respectiv insuficiențelor de organ. [10, 17, 18, 19]

Un alt element studiat este reprezentat de existența unei decompensări hepatice anterioare și modul în care aceasta influențează prognosticul actual al pacientului. Conform unor studii, o decompensare anterioară este un predictor independent de mortalitate la pacienții cu ACLF, însă conform studiului CANONIC, pacienții fără o astfel de decompensare au dezvoltat mai frecvent insuficiențe de organ și implicit au asociat un prognostic mai rezervat. [10, 20]

Consorțiul EASL-CLIF a emis un nou scor pentru aprecierea mortalității pacienților cu ACLF, intitulat CLIF-C ACLF și care este superior nu doar față de scorurile MELD, MELD-Na și Child-Pugh-Turcotte, ci chiar față de scorul CLIF-SOFA. Scorul CLIF-C ACLF rezultă din combinarea scorului CLIF-C OFs cu două variabile selectate (vârsta și numărul de celule albe) ca apreciind cel mai bine mortalitatea. [12]

Evoluția dinamică a ACLF a fost evidențiată de studiul realizat de Gustot și colaboratorii, conform cărora, mai importantă decât gradul ACLF la internare este evoluția bolii pe parcursul spitalizării. Astfel, un prognostic clar poate fi apreciat cu acuratețe mai mare în majoritatea cazurilor între zilele 3-7 de la prezentarea în spital [21]. În cazul pacientului nostru, prin calcularea scorului CLIF-C ACLF la internare si la 7 zile am obținut o probabilitate de deces la o lună de 3%, respectiv 1%, subliniindu-se astfel încă o dată natura dinamică a acestei patologii.

Scorul MELD este utilizat în boala hepatică cronică pentru stabilirea prognosticului și a priorității pentru transplantul hepatic. Mortalitatea asociată unui scor MELD>29 este de aproximativ 52% la 3 luni, însă, conform studiului realizat de Rajneesh K. și colaboratorii, mortalitatea asociată pentru același scor MELD>29 în cazul pacienților cu ACLF a fost de 79% la 2 luni. Astfel, scorul MELD subestimează severitatea ACLF, în absența utilizării altor scoruri de prognostic. De asemenea, autorii au observat că ameliorarea scorului MELD la două săptămâni de la diagnostic poate indica o evoluție bună. [22] În cazul nostru, scorul MELD inițial a fost de 24 de puncte, iar la două săptămâni s-a redus la 19 puncte.

Concluzii

Necesitatea existenței unor criterii concrete și unanim acceptate, de caracterizare a ACLF, derivă din heterogenitatea definițiilor actuale, precum și din importanța identificării precoce a acestor pacienți, a căror mortalitate pe termen scurt este ridicată. Mai mult decât atât, o definiție uniformă a sindromului ar ameliora dezvoltarea unor biomarkeri care ar permite identificarea pacienților cu boala hepatică cronică la risc pentru dezvoltarea ACLF. Acuratețea scorurilor de prognostic influențează stratificarea pacienților în funcție de mortalitatea pe termen scurt și implicit indicațiile de tratament. De asemenea, în ciuda faptului că tratamentul definitiv este transplantul hepatic, pentru majoritatea pacienților acesta nu este o opțiune. Astfel, sunt necesare alternative terapeutice specifice și nu doar de suport.

De menționat că s-a obținut consimțământul informat din partea pacientului si aparținătorilor pentru folosirea datelor medicale in scopul prezentării acestui articol.

Referințe

1. Hernaez R, Solà E, Moreau R, Ginès P. Acute-on-chronic liver failure: an update. Gut 2017; 66(3): 541-553.
2. Streba LAM, Vere CC, Rogoveanu I, Streba CT. Nonalcoholic fatty liver disease, metabolic risk factors, and hepatocellular carcinoma: an open question. World journal of gastroenterology 2015; 21(14):4103.
3. Polson J, Lee WM. AASLD position paper: the management of acute liver failure. Hepatology 2005; 41(5):1179-1197.
4. Ohnishi H, Sugihara J, Muto Y. Acute-on-chronic liver failure. Ryoikibetsu Shokogun Shirizu 1995; (7):217-219.
5. Wlodzimirow KA, Eslami S, Abu-Hanna A, Nieuwoudt M, Chamuleau RA. A systematic review on prognostic indicators of acute on chronic liver failure and their predictive value for mortality. Liver International 2013; 33(1): 40-52.

6. Sarin SK, Kumar A, Almeida JA, Chawla YK, Fan ST, Lau GK. Acute-on-chronic liver failure: consensus recommendations of the Asian Pacific Association for the study of the liver (APASL). Hepatology international 2009; 3(1): 269.

7. Wong RJ, Aguilar M, Cheung R, Perumpail RB, Harrison SA, Younossi ZM, Ahmed A. Nonalcoholic steatohepatitis is the second leading etiology of liver disease among adults awaiting liver transplantation in the United States. Gastroenterology 2015; 148(3): 547-555.

8. Shi Y, Yang Y, Hu Y, Wu W, Yang Q, Zheng M, Chen Z. Acute-on-chronic liver failure precipitated by hepatic injury is distinct from that precipitated by extrahepatic insults. Hepatology 2015; 62(1): 232-242.

9. Sarin SK, Kedarisetty CK, Abbas Z, Amarapurkar D, Bihari C, Chan AC, Hamid S. Acute-on-chronic liver failure: consensus recommendations of the Asian Pacific Association for the Study of the Liver (APASL) 2014. Hepatology international 2014; 8(4):453-471.

10. Moreau R, Jalan R, Gines P, Pavesi M, Angeli P, Cordoba J, Gerbes A. Acute-on-chronic liver failure is a distinct syndrome that develops in patients with acute decompensation of cirrhosis. Gastroenterology 2013; 144(7):1426-1437.

11. Arroyo V, Moreau R, Jalan R, Ginès P. Acute-on-chronic liver failure: a new syndrome that will re-classify cirrhosis. Journal of hepatology 2015; 62(1): S131-S143.

12. Jalan R, Saliba F, Pavesi M, Amoros A, Moreau R, Ginès P, Hopf C. Development and validation of a prognostic score to predict mortality in patients with acute-on-chronic liver failure. Journal of hepatology 2014; 61(5):1038-1047.

13. Dhiman RK, Agrawal S, Gupta T, Duseja A, Chawla Y.Chronic Liver Failure-Sequential Organ Failure Assessment is better than the Asia-Pacific Association for the Study of Liver criteria for defining acute-on-chronic liver failure and predicting outcome. World Journal of Gastroenterology 2014; 20(40):14934.

14. Zhang Q, Li Y, Han T, Nie C, Cai J, Liu H, Liu Y. Comparison of current diagnostic criteria for acute-on-chronic liver failure. PLoS One 2015; 10(3):e0122158.

15. Piano S, Tonon M, Vettore E, Stanco M, Pilutti C, Romano A, Fasolato S. Incidence, predictors and outcomes of acute-on-chronic liver failure in outpatients with cirrhosis. Journal of hepatology 2017; 67(6):1177-1184.

16. Wlodzimirow KA, Eslami S, Abu-Hanna A, Nieuwoudt M, Chamuleau RA. A systematic review on prognostic indicators of acute on chronic liver failure and their predictive value for mortality. Liver International 2013; 33(1):40-52.

17. Laleman W, Verbeke L, Meersseman P, Wauters J, Van Pelt J, Cassiman D. Acute-on-chronic liver failure: current concepts on definition, pathogenesis, clinical manifestations and potential therapeutic interventions. Expert review of gastroenterology &hepatology 2011; 5(4):523-537.

18. Moreau R, Jalan R, Arroyo V. Acute-on-chronic liver failure: recent concepts. Journal of clinical and experimental hepatology 2015; 5(1):81-85.

19. Tsai MH, Peng YS, Lien JM, Weng HH, Ho YP, Yang C, Chen PC. Multiple organ system failure in critically ill cirrhotic patients. Digestion 2004; 69(3):190-200.

20. Jalan R, Stadlbauer V, Sen S, Cheshire L, Chang YM, Mookerjee RP. Role of predisposition, injury, response and organ failure in the prognosis of patients with acute-on-chronic liver failure: a prospective cohort study. Critical Care 2012; 16(6):R227.

21. Gustot T, Fernandez J, Garcia E, Morando F, Caraceni P, Alessandria C, Solís-Munoz P. Clinical course of acute-on-chronic liver failure syndrome and effects on prognosis. Hepatology 2015; 62(1):243-252.

22. Kumar R, Krishnamoorthy TL, Tan HK, Lui HF, Chow WC. Change in model for end-stage liver disease score at two weeks, as an indicator of mortality or

liver transplantation at 60 days in acute-on-chronic liver failure. Gastroenterology report 2014; 3(2):122-127.

Tromboză venoasă profundă recurentă la o pacientă cu cancer de col uterin

[1,2]Sorin Crișan, [1,3]Elena Buzdugan, [1,2]Dana Crișan, [1,2]Felix Ciovicescu, [1,2]Valentin Militaru, [1,3]Laurențiu Stoicescu, [1,3]Alin Grosu, [1,3]Liliana Rădulescu, [1,3]Dan Rădulescu

[1]Clinica Medicală V, Universitatea de Medicină și Farmacie „Iuliu Hațieganu" Cluj-Napoca

[2]Secția de Medicină Internă, Spitalul Clinic Municipal Cluj-Napoca

[3]Secția de Cardiologie, Spitalul Clinic Municipal Cluj-Napoca

Introducere

Cancerul și boala tromboembolică venoasă (reprezentată de tromboza venoasă profundă și de embolia pulmonară) sunt, în contextul creșterii prevalenței, a costurilor directe și indirecte și al alterării calității vieții, probleme de sănătate publică (1-3).

Printre factorii de risc pentru tromboza venoasă profundă care pot influența, la pacienții cu cancer, componentele triadei Virchow, se numără caracteristicile pacientului (terenul), cancerul însuși (localizare, formă anatomoclinică), mijloacele terapeutice (chimioterapie, radioterapie, intervenție chirurgicală) și unii parametri biologici (D-dimeri, P-selectină, microparticule) (4-6). Cunoașterea tuturor acestor categorii de factori de risc este foarte importantă pentru profilaxia trombozei venoase profunde.

Cancerul în fază activă primește, în cadrul scorului de risc trombotic Caprini (Deep vein thrombosis risk assessment score), două puncte (7). Scorul Khorana (Khorana score-predictive model for chemotherapy associated thromboembolism), îi

acordă cancerului genitourinar un punct datorită OR (odds ratio) 1,5 (95% CI 0,9-2,7), ceea ce înseamnă că riscul tromboembolic este înalt (6).

Rata de apariție a bolii tromboembolice, la pacientele cu neoplasm genital, este cuprins între 3% și 25% (8,9). În cazul cancerului cervical, rata trombozei venoase profunde, în primul an după stabilirea diagnosticului, a fost, conform datelor prezentate de Satoh și colegii (2013), de 4,8% (10). Jacobson și colab. (2009) au descoperit că, în primii 7 ani după stabilirea diagnosticului de cancer cervical, rata cumulată a trombozei venoase profunde a fost de 11,7% (11). Tratamentul oncologic este un factor de risc trombotic suplimentar (12). Prezența trombozei venoase profunde, la pacientele cu cancer cervical, înrăutățește prognosticul, dublând rata de deces (13).

Cancerul în fază activă, indiferent de localizare, crește riscul de recurență trombotică și de hemoragie. Referitor la cancerul genitourinar, conform rezultatelor studiului publicat de Prandoni și colab (2002), HR (hazard ratio) este de 3,7, în cazul recurenței, și de 4,5, în privința hemoragiei (14). Cu toate acestea, cancerul organelor genitale feminine (uterin, ovarian, tubar, cervical, vulvovaginal) nu face parte din parametrii scorului Ottawa (Ottawa Score-recurrent venous thromboembolism risk in cancer associated thrombosis) (15).

Cazul ilustrează mai multe aspecte întâlnite în practica de zi cu zi la pacientele cu cancer și tromboză venoasă profundă: abord multidisciplinar, diagnostic complet tardiv, tratament complex, toxicitate cardiovasculară, vindecare cu defect (sindrom posttrombotic), monitorizare posibilă (din punct de vedere clinic, biologic și ultrasonografic) la 3 și la 6 luni după episodul trombotic acut.

Prezentare de caz

Pacienta, în vârstă de 41 de ani, din mediul urban, cunoscută cu neoplasm de col uterin chimio și radiotratat, s-a prezentat, în ianuarie 2017, la Centrul de Primiri Urgențe al unui Spital Universitar, pentru durere intensă a membrului inferior stâng

însoțită de edem marcat și de căldură la nivelul coapsei. De remarcat că bolnava se afla sub tratament anticoagulant oral pentru diagnosticul de tromboză venoasă profundă, ultima capsulă de dabigatran fiind ingerată în cursul dimineții.

Anamneza în regim de urgență a evidențiat unele aspecte particulare: caracterele durerii (debut în urmă cu aproximativ trei săptămâni, ameliorare ușoară urmată de accentuare sub tratament cu anticoagulant și ciorap elastic), multiparitate, istoric familial (mama cu neoplasm pulmonar și diabet zaharat), consum de tutun în antecedente (2-3 pachete-an), anticoagulare cu inhibitor direct de trombină, examen ultrasonografic recent cu aspect de tromb cu diferite vârste.

Examenul obiectiv al membrului inferior stâng a identificat următoarele semne: edem sub tensiune (circumferința coapsei stângi cu 8 cm mai mare decât cea a coapsei drepte), sensibilitate (în regiunea inghinală, la nivelul feței anteromediale a coapsei și al fosei poplitee), temperatură tegumentară crescută.

Examenul obiectiv general și pe sisteme, efectuat în regim de urgență, a adus următoarele informații: înălțime 165 cm și greutate 56 kg (indice de masa corporală 20,5 kg/m^2), tensiune arterială 130/90 mmHg, alură ventriculară 100/minut, frecvență respiratorie 16/minut, temperatură 36,5^{o}C.

Pe baza datelor clinice (anamneză, examen obiectiv) și a rezultatului examenului ultrasonografic, a fost stabilit diagnosticul de etapă de tromboză profundă recurentă extinsă a membrului inferior stâng.

S-a efectuat, cu ajutorul aparatului BTL 08-LC, electrocardiograma. Interpretarea a fost următoarea: ritm sinusal, frecvență 86/minut, ax QRS aproximativ 45°, ax T aproximativ 30°, ax P aproximativ 60°, rotație antiorară, interval PR 0,14 secunde, microvoltaj (Fig. 1).

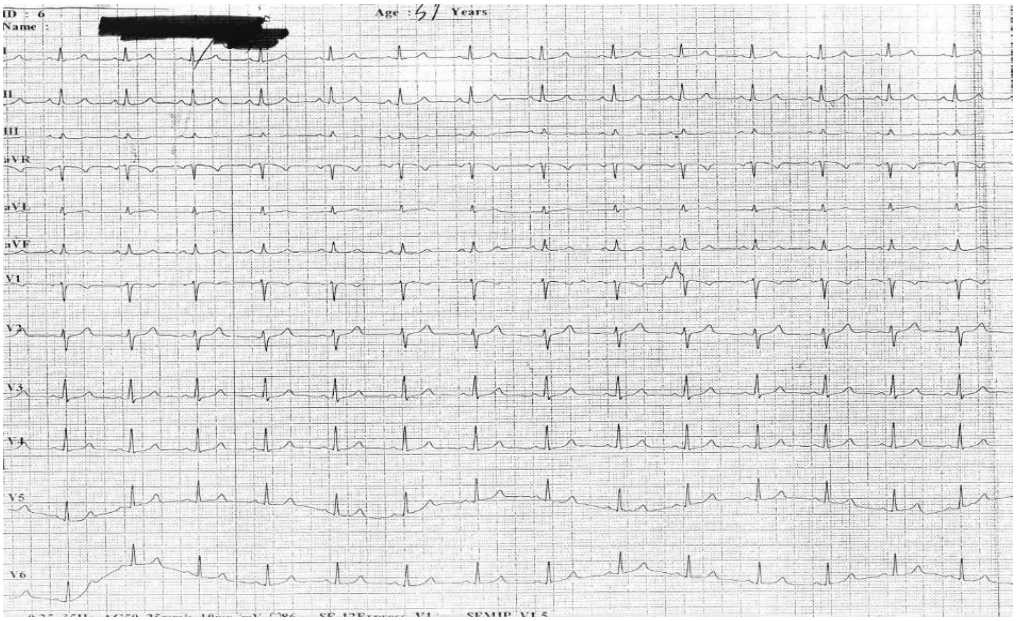

Fig.1. Electrocardiograma efectuată cu ocazia prezentării la Centrul de Primiri Urgențe

S-au recoltat probe de sânge. Valorile au fost următoarele: leucocite 4,95 x 10^3/µl (valori normale 4-11 x 10^3/µl), număr de hematii 4,36 x 10^6/µl (valori normale 4,5-5,5 x 10^6/µl), hematocrit 28,7% (valori normale 40-54%), hemoglobină 9 g/dl (valori normale 13,5-17 g/dl), CHEM (concentrația eritrocitară medie de hemoglobină) 31,2 g/dl (valori normale 32-36 g/dl), HEM (hemoglobina eritrocitară medie) 20,5 pg/cel (valori normale 27-32 pg/cel), VEM (volumul eritrocitar mediu) 65,8 fL (valori normale 78-100 fL), trombocite 318 x 10^3/µl (valori normale 150-400 x 10^3/µl), INR (International Normalized Ratio) 1,44 (în absența tratamentului cu antivitamină K) (valori normale 0,8-1,2), D-Dimeri 2000 ng/ml (valori normale 0-500 ng/ml), AST (aspartataminotransferaza) 93 UI/L (valori normale 0-35 UI/L), ALT (alaninaminotransferaza) 149 UI/L (valori normale 0-49 U/L), uree 19 mg/dl (valori normale 13-43 mg/dl), creatinină 0,64 mg/dl (valori normale 0,67-1,17 mg/dl), glicemie 98 mg/dl (valori normale 70-110 mg/dl), bilirubină totală 0,46 mg/dl (valori normale 0,3-1,2 mg/dl), gama glutamiltranspeptidază 108 UI/L (valori normale 0-55

UI/L), fosfatază alcalină 146 UI/L (valori normale 53-128 UI/L), lactat dehidrogenază 3431 UI/L (valori normale 0-450 UI/L), sodiu 142 mmol/l (valori normale 134-150 mmol/l), potasiu 3,7 mmol/l (valori normale 3,5-5,1 mmol/l). Analizele au fost modificate în sensul anemiei, al unor sindroame hepatice (citoliză, colestază, hepatopriv).

A fost anunțată garda de medicină internă. Bolnava a fost preluată în secția de medicină internă cu următoarele recomandări: poziție proclivă a membrului inferior stâng, fașă elastică de la spațiile interdigitale până în regiunea inghinală stângă, anticoagulant pe cale subcutanată (tinzaparină 9500 unități/zi, doză unică). În ziua următoare, pacienta a fost preluată de medicii de salon. Aceștia au reluat examenul clinic și au indicat investigații suplimentare.

Anamneza a furnizat informații foarte importante. Pacienta s-a prezentat, în data de octombrie 2016, pentru metroragie, la consult ginecologic. I s-a stabilit diagnosticul de neoplasm de col uterin stadiul III cu posibil punct de plecare la nivelul endocolului. Din cauza hemoragiei, nu s-a putut efectua biopsie. I s-au recomandat tomografie computerizată și imagistică prin rezonanță magnetică.

În octombrie 2016, examenul tomografic computerizat toracoabdominal nativ și postcontrast nu a evidențiat revărsat pleural, pericardic sau peritoneal, adenopatie mediastinală, modificări secundare hepatice sau pulmonare. Rezonanța magnetică a regiunii pelvine (examen nativ și post administrare de substanță de contrast pe cale intravenoasă), efectuată în aceeași zi, a pus în evidență următoarele modificări: leziuni tumorale ale colului uterin cu invazia fundului de sac vaginal superolateral stâng, minimă invazie parametrială stângă, ovar stâng modificat (suspiciune de determinări secundare), adenopatie suspectă (iliacă comună, iliacă externă, obturatoare).

Bolnava a fost preluată în rețeaua de oncologie și a beneficiat, până în data de 23.12.2016, de câteva ședințe de radioterapie și chimioterapie (cisplatin).

În data de 29.12.2016, pacienta a prezentat, în condiții neprecizate, durere și edem la nivelul membrului inferior stâng. În ziua următoare, bolnava a solicitat un

consult medical, în urma căruia i s-au indicat repaus și tratament cu acid acetilsalicilic. Simptomatologia s-a agravat progresiv, durerea a devenit mai intensă în treimea superioară a coapsei și în fosa poplitee. În data de 31.12.2016, bolnava a solicitat serviciul de ambulanță. Diagnosticul a fost de insuficiență limfatică, iar tratamentul-repaus și acid acetilsalicilic.

Accentuarea simptomatologiei a obligat-o pe bolnavă să se prezinte, în data de 05.01.2017, la un consult de medicină internă-cardiologie. Pe baza datelor clinice, s-a ridicat suspiciunea de tromboză venoasă profundă extinsă a membrului inferior stâng. S-a efectuat, imediat, o examinare ultrasonografică a sistemului venos. A fost identificat un material intralumenal hiperecogen, inomogen, parțial obstructiv în următoarele vene: femurală comună, femurală superficială, femurală profundă, poplitee, tibiale posterioare, fibulare. De reținut că, pe buletinul ultrasonografic, nu a fost menționată dimensiunea trombului la diferite niveluri. A fost stabilit diagnosticul de tromboză venoasă profundă subacută extinsă. Pacientei i s-a măsurat greutatea-54 kg și i s-a determinat nivelul hemoglobinei-10 g/dl (valori normale 13,5-17 g/dl). S-a început tratamentul cu fondaparinux 7,5 mg/zi (o seringă preumplută de 0,6 ml/7,5 mg pe cale subcutanată), poziție proclivă a membrului inferior stâng, ciorap elastic cu chilot (compresie medie). Bolnava a fost chemată la control peste câteva zile.

Cu ocazia consultului medical din data de 10.01.2017, a fost remarcată o ușoară ameliorare a simptomatologiei și s-a înlocuit preparatul fondaparinux cu dabigatran (2 capsule a 150 mg/zi). Indicația a fost de a urma acest tratament timp de trei luni (până la controlul clinic și ultrasonografic următor) și de a fi dozată creatininemia peste o lună.

În perioada 10-15.01.2019, durerea s-a ameliorat ușor, dar circumferința coapsei stângi a crescut, în special în jumătatea superioară, devenind, în comparație cu circumferința coapsei drepte, cu 8 cm mai mare. În data de 16.01.2017, durerea s-a accentuat mult și pacienta s-a prezentat, din proprie inițiativă, în ambulatoriu, la un nou examen ultrasonografic venos (aparat Medison Prestige). Venele profunde și

superficiale ale membrului inferior drept nu au prezentat modificări patologice. În schimb, la nivelul venelor profunde ale membrului inferior stâng au fost depistate două aspecte-tromboză acută (vase cu calibru mare și cu material intralumenal inomogen și incompresibil) și subacută (vene cu calibru mai mic și cu material parțial obstructiv). Vena iliacă externă, în porțiunea sa proximală, a fost incompresibilă (7,3 mm). Vena femurală comună a fost incompresibilă-9,9/12,2 mm (Fig.2), având un material hipoecogen și inomogen în lumen (Fig.3). Vena femurală superficială a fost incompresibilă în treimea superioară-9,8/12 mm (Fig.4) și în cea mijlocie (8,2/10,3 mm). Vizibilitatea venei femurale profunde a fost foarte redusă, astfel încât nu s-au putut face aprecieri asupra lumenului și conținutului. Examinarea venei safene interne a pus în evidență fluxul continuu, compensator (Fig.5).

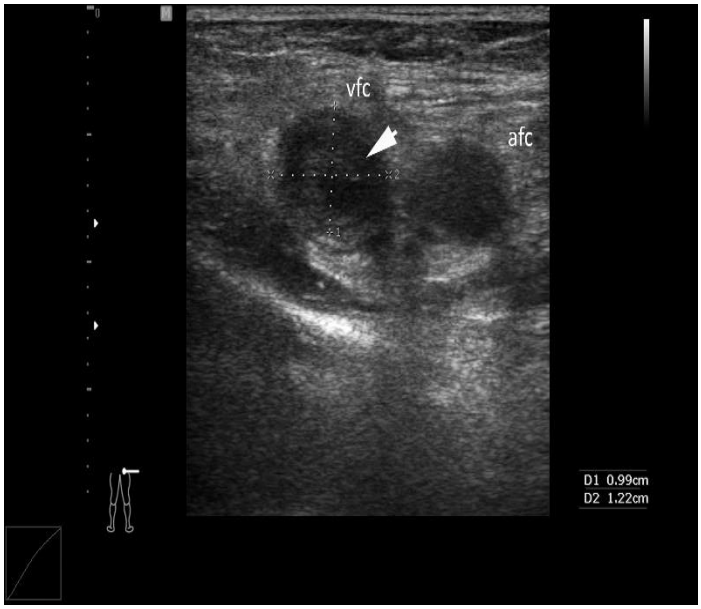

Fig.2. Secțiune transversală cu compresiune în regiunea inghinală stângă. Tromboză acută a venei femurale comune-material intralumenal incompresibil (9,9/12,2 mm), hipoecogen, inomogen (săgeată). Legendă: vfc: vena femurală comună. afc: artera femurală comună.

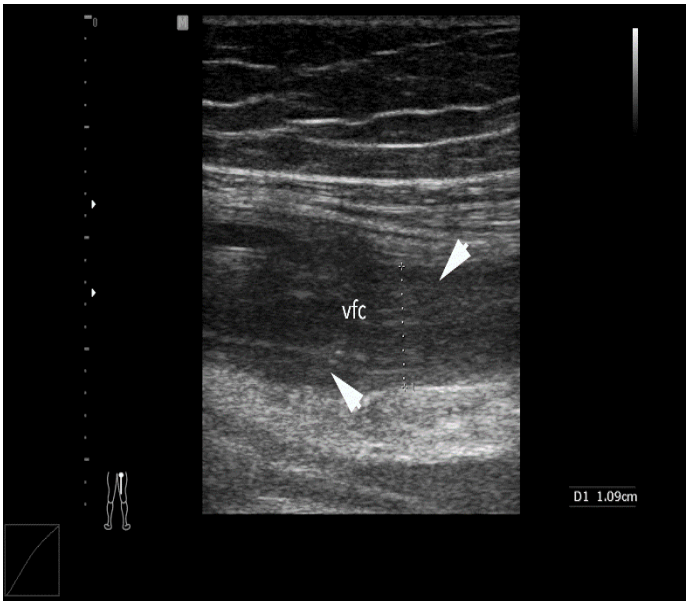

Fig.3. Secțiune longitudinală sub nivelul pliului inghinal stâng. Tromb de tip acut (săgeți). Legendă: vfc: vena femurală comună.

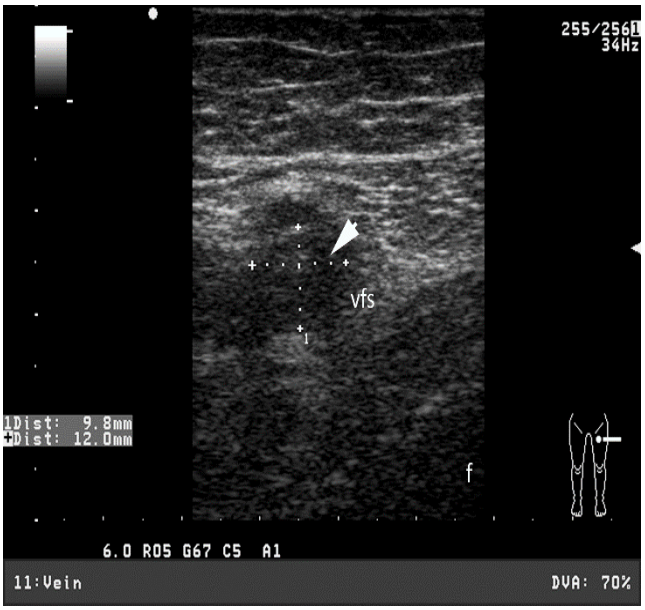

Fig.4. Secțiune transversală cu compresiune în treimea superioară a coapsei stângi. Vena femurală superficială (săgeată) incompresibilă (9,8/12 mm). Legendă: vfs: vena femurală superficială.

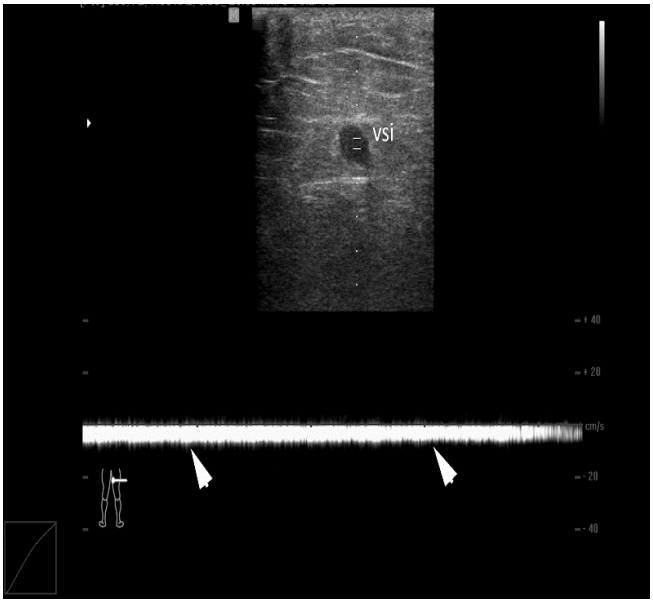

Fig.5. Secțiune transversală la nivelul feței anteromediale a coapsei stângi în dreptul unirii treimii superioare cu cea mijlocie. Flux continuu, compensator, în trunchiul venei safene interne (săgeți). Legendă: vsi: vena safenă internă.

Examinarea sistemului venos profund, în sens craniocaudal, a evidențiat compresibilitatea parțială a venei femurale superficiale în treimea inferioară a coapsei- 3,9/6,5 mm (Fig.6) și a altor vene: poplitee-2,7/5,3 mm (Fig.7), fibulare-diametru anteroposterior 2,2 mm (Fig.8), tibiale posterioare.

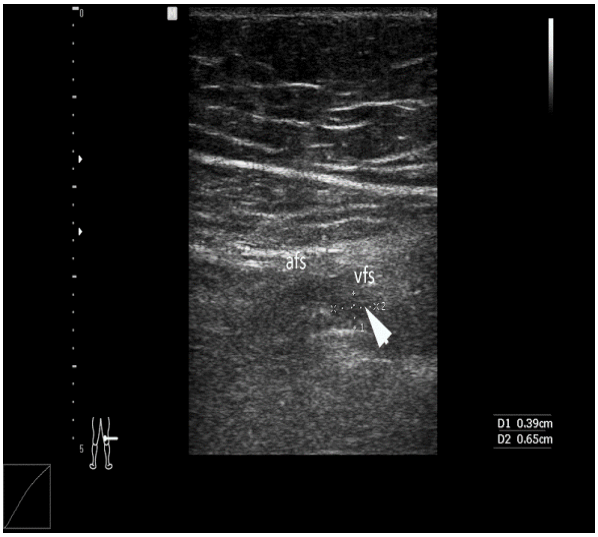

Fig.6. Secțiune transversală cu compresiune în treimea inferioară a feței anteromediale a coapsei stângi. Vizibilitate redusă. Tromb parțial obstructiv (3,9/6,5 mm - săgeată). Legendă: vfs: vena femurală superficială. afs: artera femurală superficială.

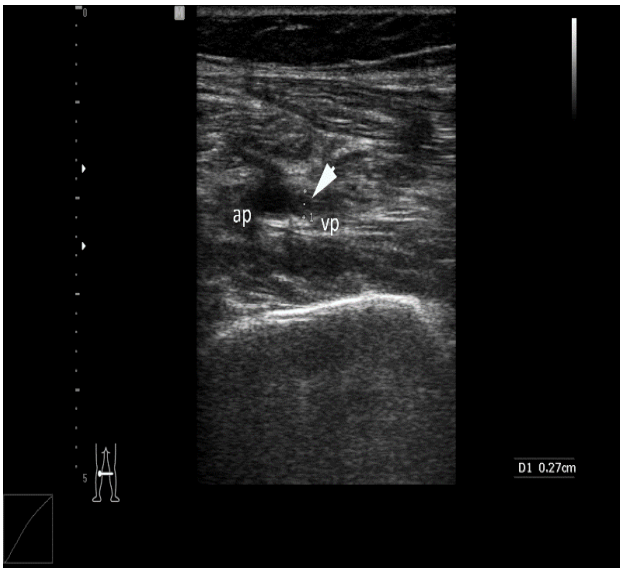

Fig.7. Secțiune transversală cu compresiune la nivelul pliului popliteu stâng. Pacientă în decubit ventral. Material intralumenal parțial compresibil (diametru anteroposterior 2,7 mm), hipoecogen, inomogen (săgeată). Legendă: vp: vena poplitee. ap: artera poplitee.

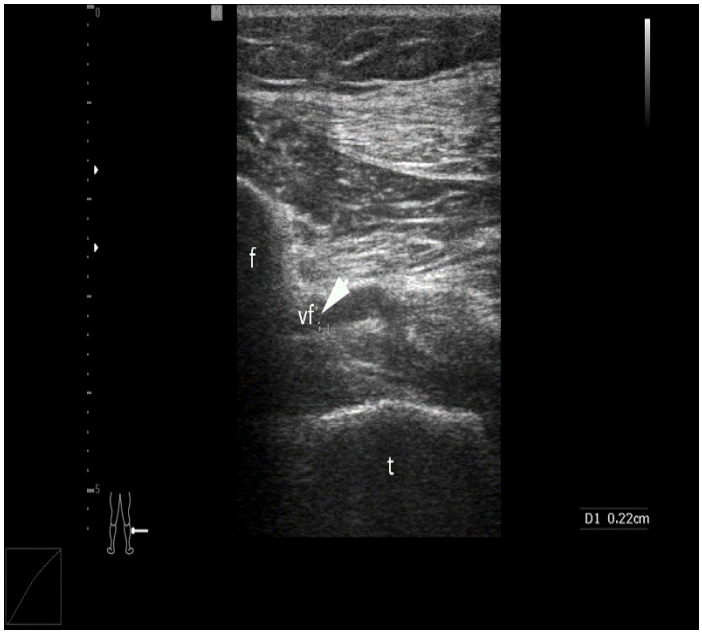

Fig. 8. Secțiune transversală cu compresiune la nivelul feței laterale a gambei stângi, la unirea treimii superioare cu cea mijlocie. Pacientă în șezut, cu gamba în poziție declivă. Venă fibulară parțial compresibilă (tromb cu diametrul de 2,2 mm - săgeată). Legendă: vf: vena fibulară. f: fibula. t: tibia.

Pe baza examenului ultrasonografic, a fost stabilit diagnosticul de tromboză acută (iliacă externă, femurală comună, femurală superficială în cele două treimi superioare ale coapsei) și subacută (femurală superficială în treimea inferioară a coapsei, poplitee, tibială posterioară și fibulară). Practic, s-a ridicat problema unei recurențe și i s-a indicat pacientei să se prezinte la spital în regim de urgență. De altfel, medicul care a efectuat, în ambulator, ultrasonografia venoasă a luat legătura cu Centrul de Primiri Urgențe al unui Spital Universitar.

Printre investigațiile indicate în secția de medicină internă, s-au numărat probe de sânge, urină și scaun, precum și examinări ultrasonografice cu aparatul Hitachi Aloka Arietta V 70 (cord, părți moi-inclusiv pleură).

Valorile analizelor sanguine au fost următoarele: leucocite 4,88 x 10^3/µl (valori normale 4-11 x 10^3/µl), eozinofile 5,1%; 0,25 x 10^3/µl (valori normale 0-6%; 0,22 x 10^3/µl), limfocite 16,2%; 0,79 x 10^3/µl (valori normale 25-50%; 1-4 x 10^3/µl), număr de hematii 4,31 x 10^6/µl (valori normale 4,5-5,5 x 10^6/µl), hematocrit 26,4% (valori normale 40-54%), hemoglobină 8,6 g/dl (valori normale 13,5-17 g/dl), CHEM 32,6 g/dl (valori normale 32-36 g/dl), HEM 20 pg/cel (valori normale 27-32 pg/cel), VEM 61,3 fL (valori normale 78-100 fL), reticulocite 2,62‰ (valori normale 5-20‰), vitamina B 12 282,4 pg/ml (valori normale 191-663 pg/ml), folat seric 6,81 ng/ml (valori normale 4,6-18,7 ng/ml), feritină 216,4 ng/ml (valori normale 30-300 ng/ml), citologie (normocite, microcite, hipocromie variabilă, eliptocite, codocite, ovalocite, dimorfism eritrocitar), trombocite 234 x 10^3/µl (valori normale 150-400 x 10^3/µl); acid uric 4,2 mg/dl (valori normale 3,5-7,2 mg/dl), proteine totale 6,7 g/dl (valori normale 6,4-8,3 g/dl), albumină 40 g/l (valori normale 35-52 g/l), VSH 47 mm/oră (valori normale 0-10 mm/oră), fibrinogen 545,9 mg/dl (valori normale 180-450 mg/dl), proteina C reactivă ultrasenzitivă 0,85 mg/dl (valori normale 0-10 mg/l), anticorpi antivirus hepatitic C nedetectabili.

Au fost solicitate analize pentru depistarea unor trombofilii și a talasemiei: anticoagulant lupic pozitiv (normal-negativ), anticorpi anticardiolipinici Ig G 2,4 GPL-U/ml (valori normale < 10 GPL-U/ml), anticorpi anticardiolipinici Ig M 2,4 MPL-U/ml (valori normale < 10 MPL-U/ml), anticorpi anti-beta 2 glicoproteină 1 Ig G 2,3 U/ml (valori normale < 5 U/ml), anticorpi anti-beta 2 glicoproteină 1 Ig M 1,8 U/ml (valori normale < 5 U/ml); electroforeza hemoglobinei-hemoglobină A 94,3% (valori normale 96,7-97,8%), hemoglobină A_2 4,6% (valori normale 2,2-3,2%), hemoglobină F 1,2% (valori normale < 0,5%).

Analizele sanguine au arătat următoarele modificări: citologie eritrocitară polimorfă, talasemie minimă, nivel scăzut al reticulocitelor și limfocitelor, sindrom inflamator nespecific, anticoagulant lupic pozitiv (o singură determinare).

Examenul sumar de urină a fost normal, iar examenul de scaun nu a evidențiat prezența hemoragiei digestive oculte și a antigenului Helicobacter pylori.

Ecocardiografia, a identificat o colecție pericardică de volum mic. Ecografia hemitoracelui drept a pus în evidență, în dreptul liniei axilare posterioare, un mic volum de lichid pleural cu aspect omogen (Fig.9). Nu a fost depistată nicio imagine lichidiană la nivelul cavității pleurale stângi (Fig.10).

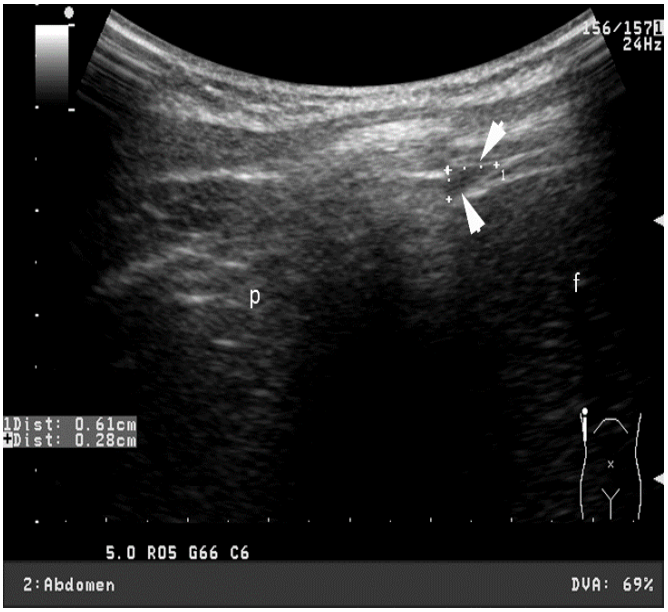

Fig.9. Secțiune longitudinală la nivelul liniei axilare posterioare drepte. Pacientă în ortostatism. Acumulare lichidiană cu volum mic în marea cavitate pleurală dreaptă (săgeți). Legendă: p: plămân. f: ficat.

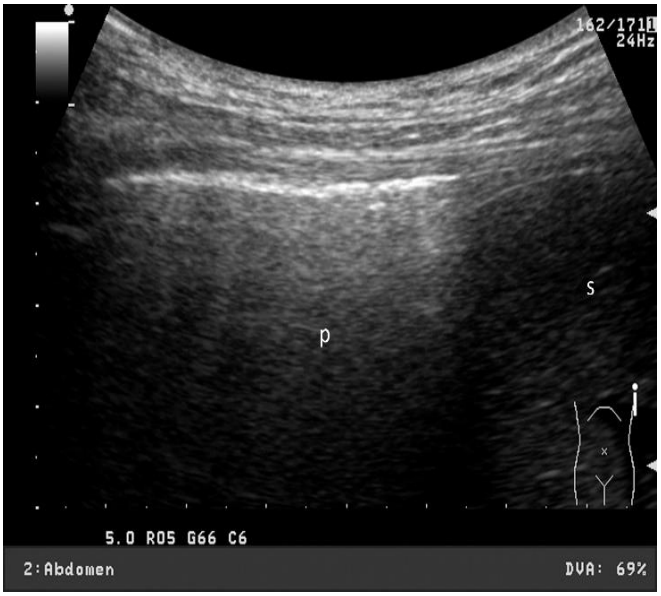

Fig.10. Secțiune longitudinală la nivelul liniei axilare mijlocii stângi. Examinare în ortostatism. Fără lichid pleural. Legendă: p: plămân. s: splină.

Pe baza datelor clinice și paraclinice, a fost stabilit diagnosticul de etapă: neoplasm de col uterin invaziv, metastatic, radio și chimiotratat, tromboză venoasă profundă extinsă recurentă a membrului inferior stâng, anemie plurifactorială, limfopenie, colecție pericardică și pleurală dreaptă de volum mic.

Recomandările de la internare (poziție proclivă, fașă elastică, tinzaparină 9500 unități/zi) au rămas valabile. În data de 20.01.2017, a fost întreruptă administrarea tinzaparinei și a fost administrat concentrat eritrocitar (310 ml, grup B III+). Ulterior au fost recoltate probe hematologice: leucocite 5,82 x 10^3/µl (valori normale 4-11 x 10^3/µl), eozinofile 5,1% (0,25 x 10^3/µl) (valori normale 0-6%; 0,22 x 10^3/µl), limfocite 10,2%; 0,79 x 10^3/µl (valori normale 25-50%; 1-4 x 10^3/µl), număr de hematii 4,65 x 10^6/µl (valori normale 4,5-5,5 x 10^6/µl), hematocrit 32,3% (valori normale 40-54%), hemoglobină 10 g/dl (valori normale 13,5-17 g/dl), CHEM 31,1 g/dl (valori normale 32-36 g/dl), HEM 21,5 pg/cel (valori normale 27-32 pg/cel),

VEM 69,3 fL (valori normale 78-100 fL), trombocite 271 x 10^3/µl (valori normale 150-400 x 10^3/µl).

Unii parametri au fost repetați în zilele următoare. În data de 21.01.2017: leucocite 4,51 x 10^3/µl (valori normale 4-11 x 10^3/µl), eozinofile 10,5%; 0,47 x 10^3/µl (valori normale 0-6%; 0,22 x 10^3/µl), limfocite 13,7%; 0,62 x 10^3/µl (valori normale 25-50%; 1-4 x 10^3/µl), număr de hematii 4,81 x 10^6/µl (valori normale 4,5-5,5 x 10^6/µl), hematocrit 33,2% (valori normale 40-54%), hemoglobină 10,4 g/dl (valori normale 13,5-17 g/dl), CHEM 31,2 g/dl (valori normale 32-36 g/dl), HEM 21,6 pg/cel (valori normale 27-32 pg/cel), VEM 69,1 fL (valori normale 78-100 fL), trombocite 276 x 10^3/µl (valori normale 150-400 x 10^3/µl). Se remarcă prezența eozinofiliei fără o cauză evidentă.

În data de 22.01.2017: leucocite 3,45 x 10^3/µl (valori normale 4-11 x 10^3/µl), eozinofile 6,9%; 0,23 x 10^3/µl (valori normale 0-6%; 0,22 x 10^3/µl), limfocite 13,7%; 0,48 x 10^3/µl (valori normale 25-50%; 1-4 x 10^3/µl), număr de hematii 4,39 x 10^6/µl (valori normale 4,5-5,5 x 10^6/µl), hematocrit 30,3% (valori normale 40-54%), hemoglobină 9,5 g/dl (valori normale 13,5-17 g/dl), CHEM 31,2 g/dl (valori normale 32-36 g/dl), HEM 21,6 pg/cel (valori normale 27-32 pg/cel), VEM 69,1 fL (valori normale 78-100 fL), trombocite 222 x 10^3/µl (valori normale 150-400 x 10^3/µl).

În dimineața de 23.01.2017, cu ocazia monitorizării temperaturii corporale, a fost depistată, în absența oricăror manifestări clinic suplimentare, valoarea de 37,5^{o}C. Electrocardiograma nu a prezentat modificări (Fig.11). Analizele sanguine au avut următoarele rezultate: leucocite 4,25 x 10^3/µl (valori normale 4-11 x 10^3/µl), eozinofile 7,3%; 0,31 x 10^3/µl (valori normale 0-6%; 0,22 x 10^3/µl), limfocite 14,6%; 0,62 x 10^3/µl (valori normale 25-50%; 1-4 x 10^3/µl), număr de hematii 4,85 x 10^6/µl (valori normale 4,5-5,5 x 10^6/µl), hematocrit 31,3% (valori normale 40-54%), hemoglobină 10,2 g/dl (valori normale 13,5-17 g/dl), CHEM 32,6 g/dl (valori normale 32-36 g/dl), HEM 21 pg/cel (valori normale 27-32 pg/cel), VEM 64,5 fL (valori normale 78-100 fL), trombocite 291 x 10^3/µl (valori normale 150-400 x 10^3/µl), INR

1,08 (valori normale 0,8-1,2). În cursul serii, valorile temperaturii au fost normale. A fost continuat tratamentul indicat cu ocazia preluării în secție.

.

Fig. 11. Electrocardiograma efectuată în secția de medicină internă

În data de 25.01.2017 au fost recoltate ultimele analize: leucocite 3,44 x 10^3/µl (valori normale 4-11 x 10^3/µl), eozinofile 7,3%; 0,25 x 10^3/µl (valori normale 0-6%; 0,22 x 10^3/µl), limfocite 18,3%; 0,63 x 10^3/µl (valori normale 25-50%; 1-4 x 10^3/µl), număr de hematii 5,04 x 10^6/µl (valori normale 4,5-5,5 x 10^6/µl), hematocrit 32,5% (valori normale 40-54%), hemoglobină 10,6 g/dl (valori normale 13,5-17 g/dl), CHEM 32,6 g/dl (valori normale 32-36 g/dl), HEM 21 pg/cel (valori normale 27-32 pg/cel), VEM 64,5 fL (valori normale 78-100 fL), trombocite 271 x 10^3/µl (valori normale 150-400 x 10^3/µl), uree 24 mg/dl (valori normale 13-43 mg/dl), creatinină 0,88 mg/dl (valori normale 0,67-1,17 mg/dl),), sodiu 140 mmol/l (valori normale 134-150 mmol/l), potasiu 4,4 mmol/l (valori normale 3,5-5,1 mmol/l).

Evoluția clinică a fost favorabilă (durere și edem ameliorate, mobilizare progresivă). În data de 26.01.2017 a fost efectuată examinarea ultrasonografică a

vaselor din triunghiul femural stâng. S-a constatat reducerea ușoară a dimensiunilor trombului din vena femurală comună (Fig.12).

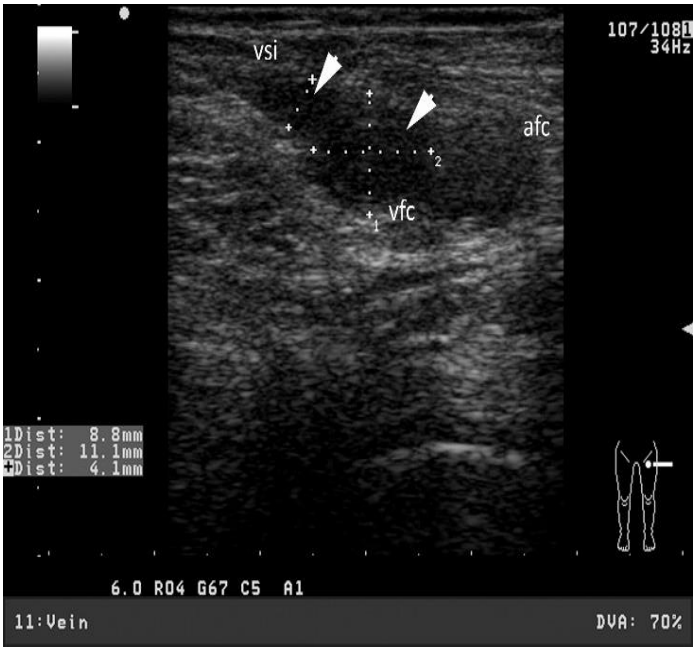

Fig.12. Secțiune transversală cu compresiune în regiunea inghinală stângă. Tromb de tip acut (săgeți) în vena femurală comună (8,8/11,1 mm) și la nivelul ostiumului venei safene interne (4,1 mm). Legendă: vfc: vena femurală comună. vsi: vena safenă internă. afc: artera femurală comună.

Pacienta a fost externată, după 10 zile de spitalizare, cu diagnosticul final: tromboză venoasă profundă extinsă recurentă a membrului inferior stâng, anemie plurifactorială, eozinofilie, leucopenie cu limfopenie, colecție pericardică și pleurală dreaptă de volum mic, neoplasm de col uterin invaziv, metastatic, radio și chimiotratat, posibil sindrom antifosfolipidic.

Cu ocazia externării, au fost formulate următoarele recomandări:

- Control periodic la medicul de familie
- Regim de cruțare digestivă, hidratare 500-700 ml + diureza

- Evitarea reluării consumului de tutun
- Control periodic al unor parametri (tensiune arterială, puls, temperatură, diureză, greutate)
- Reguli de igienă specifice bolilor venoase (poziție proclivă a membrelor inferioare, evitarea ortostatismului prelungit, a poziției „picior peste picior” și a mersului pe teren accidentat)
- Evitarea expunerii la traumatisme și a administrării injecțiilor pe cale intramusculară
- Purtarea ciorapului elastic cu chilot, compresie medie (23-32 mm Hg la nivelul gleznei), timp nedefinit
- Calculul periodic al scorului de risc trombotic Caprini
- Control al nivelului D-dimerilor peste 3 luni
- Control al probelor hematologice și hepatice (citoliză, colestază) peste 2-4 săptămâni
- Control ultrasonografic Doppler venos (peste 3, 6 și 12 luni) sau ori de câte ori este nevoie
- Control ecocardiografic periodic
- Control ecografic de părți moi pleura peste 3 luni
- Control oncologic în vederea stabilirii planului terapeutic pentru următoarea perioadă
- Control de specialitate hematologic
- Control al probelor inflamatorii și renale peste 3 luni
- Tinzaparină 9500 unități în doză unică, pe cale subcutanată, control al probelor renale și de citoliză

Pacienta s-a prezentat la control la 3 și 6 luni după externare. La 3 luni, bolnava a fost asimptomatică. Valorile parametrilor sanguini au relevat anemie, limfopenie,

eozinofilie, sindrom de citoliză și D-dimeri ușor reacționați: leucocite 7 x 10^3/µl (valori normale 4-11 x 10^3/µl), eozinofile 7,9%; 0,55 x 10^3/µl (valori normale 0-6%; 0,22 x 10^3/µl), limfocite 8,9%; 0,62 x 10^3/µl (valori normale 25-50%; 1-4 x 10^3/µl), număr de hematii 5,23 x 10^6/µl (valori normale 4,5-5,5 x 10^6/µl), hematocrit 32,6% (valori normale 40-54%), hemoglobină 10,5 g/dl (valori normale 13,5-17 g/dl), CHEM 32,2 g/dl (valori normale 32-36 g/dl), HEM 20,1 pg/cel (valori normale 27-32 pg/cel), VEM 65 fL (valori normale 78-100 fL), trombocite 365 x 10^3/µl (valori normale 150-400 x 10^3/µl), INR 0,96 (valori normale 0,8-1,2), citologie (microcite, hipocromie variabilă, eliptocite, ovalocite, punctații bazofile, anizocitoză trombocitară), sideremie 58 mg/dl (valori normale 37-145 mg/dl), D-Dimeri 700 ng/ml (valori normale 0-500 ng/ml), AST 73 UI/L (valori normale 0-35 UI/L), ALT 139 UI/L (valori normale 0-49 U/L), uree 23 mg/dl (valori normale 13-43 mg/dl), creatinină 0,67 mg/dl (valori normale 0,67-1,17 mg/dl), glicemie 84 mg/dl (valori normale 70-110 mg/dl), bilirubină totală 0,48 mg/dl (valori normale 0,3-1,2 mg/dl).

Examenul ultrasonografic venos a identificat prezența trombului extins, dar cu diametru anteroposterior redus: 2,3-3 mm (vena iliacă externă), 6,4-7,1 mm (vena femurală comună), 3-3,8 mm (vena femurală superficială), 1,5 mm (vena fibulară). În ceea ce privește vena poplitee, aceasta a avut peretele îngroșat (0,9 mm). Având în vedere persistența factorilor de risc trombotic și a trombului extins, a fost indicată continuarea tratamentului anticoagulant cu același preparat. Ecografia de părți moi nu a identificat prezența lichidului pleural.

La 6 luni după externare, pacienta s-a prezentat, în ambulatoriu, pentru efectuarea controlului clinic și a examenului ultrasonografic Doppler venos. Manifestările clinice au fost absente. Aspectul în modul B a fost staționar (la nivelul venelor iliacă externă, femurală comună și poplitee) și ameliorat (la nivelul venelor femurală superficială și fibulare). Tehnica Doppler cu emisie pulsatilă a pus în evidență refluxul patologic la nivel femuropopliteu, criteriu de sindrom posttrombotic (vindecare „cu defect”). Nu au fost disponibile rezultatele probelor de sânge. Practic,

chiar dacă se ține cont de sindromul posttrombotic, evoluția clinică și ultrasonografică a fost favorabilă. Durerea și edemul nu au reapărut. Din cauza persistenței factorilor de risc trombotic, s-a indicat continuarea tratamentului anticoagulant (tinzaparină).

Particularități

Cazul prezentat are unele particularități:

- Diagnostic tardiv al trombozei venoase profunde
- Tromboză venoasă profundă extinsă (proximală și distală)
- Aspect clinic de recurență trombotică
- Imposibilitatea stabilirii diagnosticului eventualelor trombofilii ereditare (din motive obiective)
- Folosirea, pe rând, a mai multor medicamente anticoagulante (fondaparinux, dabigatran, tinzaparină)
- Informații reduse referitoare la diagnosticul oncologic complet și la tratamentul de specialitate
- Episod subfebril asimptomatic pe parcursul spitalizării
- Leucopenie autolimitată în timpul observației
- Limfopenie și eozinofilie în timpul tratamentului cu tinzaparină
- Unele sindroame hepatice (citoliză, colestază) fără dovezi imagistice de determinări secundare hepatice
- Punctații bazofile (în contextul talasemiei, în paralel cu HEM și VEM scăzute)
- Anemie plurifactorială (metroragie inițială, neoplasm, chimioterapie, talasemie minimă)
- Discordanță între valorile crescute ale VSH și ale fibrinogenului și nivelul normal sau scăzut al leucocitelor și valoarea normală a proteinei C reactive

- Unele nevoi fundamentale alterate (de a avea o bună circulație, de a avea o bună mobilitate și postură, de a evita pericolele, de a se recrea)

Discuții

În cazul pacientelor cu cancer de col uterin, riscul crescut de tromboză venoasă profundă se corelează cu stadiul avansat, mijloacele terapeutice (operații, chimioterapie-cisplatin, hidroxiuree, 5-fluorouracil, radioterapie, eritropoietină) și cu numărul mare al comorbidităților (11,12,16). Chimioterapia primește, pe scala Caprini, un punct de risc trombotic (7). Apariția trombozei venoase profunde încadrează cazul, conform scalei RTOG (Radiation Therapy Oncology Group), în clasele 2-3 de toxicitate vasculară (17). Radioterapia este un factor de risc independent-OR 3,7 (95%CI 1,2-10,9), în special dacă ea a fost efectuată în ultimele trei luni înainte de stabilirea diagnosticului de tromboză venoasă profundă (18). Tratamentul cu eritropoietina este însoțit, conform rezultatelor publicate de Wun și colab. (2003), de un risc de apariție a trombozei venoase profunde de 10,3% (95%CI 2,3-46,2) (16). Bolnava noastră a prezentat câțiva din factorii de risc de mai sus-stadiul avansat, chimioterapia (cisplatin) și radioterapia.

În momentul apariției simptomatologiei, a fost stabilit diagnosticul de insuficiență limfatică, susținut de interesarea, dovedită prin imagistica prin rezonanță magnetică, a ganglionilor din grupurile iliac comun, iliac extern și obturator. Dacă s-ar fi aplicat criteriile Wells, în vedere stabilirii probabilității trombozei venoase profunde, s-ar fi obținut 4 puncte (câte un punct pentru cancer, edem al întregului membru, godeu și durere). În cazul punctajului ≥ 3, probabilitatea este mare, iar algoritmul de diagnostic indică efectuarea examenului ultrasonografic venos (19).

Ar fi fost necesară calcularea în dinamică a scorului de risc trombotic Caprini. În cazul primelor consulturi pentru simptomatologia venoasă, pacienta avea patru puncte pe scala Caprini (vârsta și chimioterapia-câte un punct, cancerul-2 puncte). După efectuarea ultrasonografiei venoase și decelarea trombozei venoase profunde,

s-au mai adăugat 3 puncte (tromboza). Ulterior, prezența anticoagulantului lupic a mai adăugat 3 puncte. Așadar, la externare, pacienta a avut scorul de risc Caprini 10 (7). Dacă ne limităm la scorul Khorana pentru riscul trombotic în caz de chimioterapie (Khorana VTE risk assessment score), numai doi parametri au fost prezenți-localizarea cancerului în sfera genitală și hemoglobina < 10 g/dl (19).

Din punct de vedere clinic, suspiciunea de recurență trombotică s-a ridicat în contextul accentuării durerii, al creșterii marcate a circumferinței coapsei și al prezenței cancerului. Ulterior, prezența anticoagulantului lupic a accentuat această suspiciune (1). Dovezile ultrasonografice s-au bazat pe aspectul de tromb de tip acut, la nivelul unor vene, și subacut, la nivelul altora. Din păcate, nu s-a putut folosi criteriul esențial (creșterea diametrului trombului, de la o examinare la alta, cu mai mult de 4 mm), deoarece medicul care a efectuat primul examen ultrasonografic nu a menționat diametrul trombului (20,21). Scorul Ottawa (Ottawa Score-recurrent venous thromboembolism risk in cancer associated thrombosis) a fost 2, sexul feminin și tromboza în antecedente primind câte un punct (15). Tratamentul cu tinzaparină a fost introdus deoarece cazul a fost considerat ca fiind o recurență trombotică. Se admite, la pacienții oncologici, administrarea, timp de mai multe luni, a heparinei cu greutate moleculară mică (20,21). Având în vedere că scăderea hemoglobinei sub 9 g/dl a reprezentat o contraindicație a administrării tratamentului anticoagulant, s-a apelat la transfuzie (20).

De remarcat că trombul a interesat, în special, venele situate deasupra genunchiului. Această constatare s-a corelat cu datele din literatură conform cărora, în peste 80% din cazuri, localizarea trombozei este proximală (1,22).

În privința contenției elastice, s-a apelat, încă din momentul internării, la fașa elastică, pentru că aceasta a putut fi adaptată, zilnic, circumferinței membrului inferior.

Valoarea D-dimerilor a fost mult crescută la preluarea bolnavei, în contextul trombozei venoase profunde, al cancerului invaziv și al sindromului inflamator (23).

Nu a fost depistată nicio cauză a creșterii temporare și izolate a temperaturii corporale. Este descrisă, în literatura de specialitate, posibilitatea ca unele neoplasme să fie însoțite de subfebrilități. Eozinofilia apărută în timpul tratamentului cu tinzaparină nu a fost însoțită de manifestări clinice. Nu au fost efectuate investigații suplimentare. Manifestarea a persistat la controlul de trei luni.

Sindromul de hepatocitoliză persistent poate fi explicat, în absența determinărilor secundare hepatice, în contextul chimioterapiei. El nu a fost considerat o contraindicație a tratamentului anticoagulant. Cu ocazia controlului de 3 luni, s-a dovedit că tinzaparina nu a agravat acest sindrom. Valoarea ușor crescută a INR nu a reprezentat o contraindicației a terapiei anticoagulante. Pe parcursul observației, INR s-a normalizat.

Prognosticul de scurtă durată, în cazul acestei paciente, a fost relativ bun. Vindecarea a avut loc, din punct de vedere ultrasonografic, cu defect (sindrom posttrombotic produs prin asocierea sindroamelor obstructiv și de devalvulare). În schimb, prognosticul de lungă durată, conform datelor din literatură, este rezervat. Tsai și colab. (2012) au dovedit că supraviețuirea la cinci ani, în cazul asocierii cancer cervical-tromboză venoasă profundă, a fost mai mică decât cea a bolnavelor cu cancer fără tromboză (30,3% vs 75,3%) (12).

În concluzie, am prezentat cazul unei paciente cu cancer de col uterin în stadiu avansat, radio și chimiotratat, și tromboză venoasă profundă extinsă, tardiv diagnosticată, vindecată cu defect în ciuda numeroșilor factori de risc trombotic.

De menționat că bolnava a semnat consimțământul informat referitor la participarea la activitatea de învățământ medical. De asemenea, si-a dat acordul pentru folosirea, în scop științific, a informațiilor medicale referitoare la persoana sa.

Bibliografie

1. Ay C, Pabinger I, Cohen AT. Cancer-associated thromboembolism: Burden, mechanisms, and management. Thromb Haemost 2017;117(2):219-30.

2. Khorana AA, Dalal MR, Lin J, Connolly GC. Health care costs associated with venous thromboembolism in selected high risk ambulatory patients with solid tumors undergoing chemotherapy in the United States. Clinicoecon Outcomes Res 2013;5:101-8.

3. Watson HG, Keeling DM, Laffan M, Campbell Tait R, Makris M, on behalf of the British Committee for Standards in Haematology. Guideline on aspects of cancer-related venous thrombosis. BJH (British Journal of Haematology) 2015;170(5):640-8.

4. Walker AJ, Card TR, West J, Crooks C, Grainge MJ. Incidence of venous thromboembolism in patients with cancer-a cohort study using linked United Kingdom databases. Eur J Cancer 2013;49(6):1404-13.

5. Blom JW, Doggen CJ, Osanto S, Rosendaal FR. Malignancies, prothrombotic mutations, and the risk of venous thrombosis. JAMA 2005;293(6):715-22.

6. Khorana AA, Carrier M, Garcia DA, Lee AY. Guidance for the prevention and treatment of cancer associated venous thromboembolism. J Thromb Thrombolysis 2016;41(1):81-91.

7. Caprini JA. Venous Resource Center. Your Caprini DVT risk assessment score. https://venousdisease.com/dvt-risk-assessment-online/

8. Cohen A, Lim CS, Davies AH. Venous thromboembolism in gynecological malignancy. Int J Gynecol Cancer 2017;27(9):1970-8.

9. Nicolaides AN, Fareed J, Kakkar AK, Camerota AJ, Goldhaber SZ, Hull R, et al. Prevention and treatment of venous thromboembolism. International Consensus Statement. Int Angiol 2013;32(2):111-260.

10. Satoh T, Matsumoto K, Tanaka YO, Akiyama A, Nakao S, Sakurai M, et al. Incidence of venous thromboembolism before treatment in cervical cancer and the impact of management on venous thromboembolism after commencement of treatment. Thromb Res 2013;131(4):e127-32.

11. Jacobson G, Lammli J, Zamba G, Hua L, Goodheart MJ. Thromboembolic events in patients with cervical carcinoma: Incidence and effect on survival. Gynecol Oncol 2009;113(2):240-4.

12. Tsai SJ, Ruan YX, Lee CC, Lee MS, Chiou WY, Lin HY, et al. The incidence of venous thromboembolism in cervical cancer: a nationwide population-based study. BMC Res Notes 2012;5:316.

13. Morgan MA, Ivengar TD, Napiorkowski BE, Rubin SC, Mikuta JJ. The clinical course of deep vein thrombosis in patients with gynecologic cancer. Gynecol Oncol 2002;84(1):67-71.

14. Prandoni P, Lensing AW, Piccioli A, Bernardi E, Simioni P, Girolami B, et al. Recurrent venous thromboembolism and bleeding complications during anticoagulant treatment in patients with cancer and venous thrombosis. Blood 2002;100(10):3484-8.

15. Ha N, Barnes GD. Optimal treatment approaches of cancer-induced thrombosis. Jun 15,2017. https://www.acc.org/latest-in-cardiology/articles/1917/06/14/13/58/optimal-treatment-approaches-of-cancer-induced-thrombosis

16. Wun T, Law L, Harvey D, Sieracki B, Scudder SA, Ryu JK. Increased incidence of symptomatic venous thrombosis in patients with cervical carcinoma treated with concurrent chemotherapy, radiation, and erythropoietin. Cancer 2003;98(7):1514-20.

17. Anders JC, Grigsby PW, Singh AK. Cisplatin chemotherapy (without erythropoietin) and risk of life-threatening thromboembolic events in carcinoma of

the uterine cervix: the tip of the iceberg? A review of the literature. Radiat Oncol 2006;1:14.

18. Ohba Y, Todo Y, Kobayashi N, Kaneuchi M, Watari H, Takeda M, et al. Risk factors for lower-limb lymphedema after surgery for cervical cancer. Int J Clin Oncol 2011;16(3):238-43.

19. Wells PS, Anderson DR, Bormanis J, Guy F, Mitchell M, Gray L, et al. Value of assessment of pretest probability of deep-vein thrombosis in clinical management. Lancet 1997;350(9094):1795-8.

20. Bates SM, Jaeschke R, Stevens SM, Goodacre S, Wells PS, Stevenson MD, et al. Diagnosis of DVT: Antithrombotic therapy and prevention of thrombosis, 9th ed: American College of Chest Physicians evidence-based clinical practice guidelines. Chest 2012;141 (2 Suppl):e351S-e418S.

21. Dawson DL, Gray HM. Acute lower extremity deep vein thrombosis. In: Zierler RE, Dawson DL (eds). Strandness's duplex scanning in vascular disorders. Fifth Edition, Philadelphia, 2016:223-49.

22. Valerio L, Ambaglio C, Barone M, Ciola M, Konstantinides SV, Mahmoudpour SH, et al. Recurrence risk after first symptomatic distal versus proximal deep vein thrombosis according to baseline risk factors. TH Open 2019;3:e58-e63.

23. Schutte T, Thijs A, Smulders YM. Never ignore extremely elevated D-dimer levels: they are specific for serious illness. Neth J Med 2016;74(10):443-8.

Polineuropatia cronică demielinizantă inflamatorie – evoluție favorabilă după instituirea terapiei intravenoase cu imunoglobuline

Silvina Iluț, Vitalie Văcăraș, Delia Stanca, Aurora Munțiu, Nicu Draghici

Disciplina Neurologie, Universitatea de Medicină și Farmacie „Iuliu Hațieganu”, Cluj-Napoca, România

Introducere

Polineuropatiile reprezintă boli ale sistemului nervos periferic, caracterizate de apariția distală, simetrică și bilaterală a tulburărilor senzitivo-motorii, fiind dependente de lungimea nervului, astfel că nervii de la nivelul membrelor inferioare, fiind mai lungi, sunt afectați în primul rând, evoluția fiind cronică, în direcție centripetă.

Polineuropatia cronică demielinizantă inflamatorie (CIDP) este o tulburare neurologică ce se caracterizează prin slăbiciunea progresivă și afectarea funcției senzoriale la nivelul membrelor inferioare și superioare – tulburări senzitive și motorii - evoluția fiind de cel puțin 8 săptămâni. Cauza este reprezentată de deteriorarea tecii de mielină, adică învelișul care protejează fibrele nervoase, a nervilor periferici, prin mecanism inflamator-demielinizant, mediat imun. Această boală poate apărea la orice vârstă și la ambele sexe, însă este mai frecventă la adulții tineri, predominând la sexul masculin. Pacienții prezintă frecvent simptome care includ furnicături sau amorțeală (începând din distalitate), slăbiciunea brațelor și picioarelor, oboseală musculară. Polineuropatia cronică demielinizantă este strâns legată de sindromul Guillain-Barre, fiind considerată corespondentul cronic al acestei boli acute. [1].

Deși polineuropatia cronică demielinizantă inflamatorie este o boală relativ rară, având o prevalență de 1-8/100.000 de locuitori, cu evoluție lentă, cazul de față a fost ales în scopul de a evidenția importantă recunoașterii simptomelor, care pot deveni, în timp, invalidante pentru pacient. Există un spectru larg de cauze pentru polineuropatii, diagnosticul diferențial fiind extrem de important în tratamentul acordat pacientului. Prin identificarea corectă a acestei patologii, precum și prin acordarea precoce a terapiei corespunzătoare, se pot ameliora semnificativ simptomele, cu evoluție favorabilă a bolii, în cele mai multe cazuri.[2]

Prezentare de caz

Pacientul, în vârstă de 56 de ani, din mediu rural, se internează pe secția de Neurologie pentru senzații de amorțeală, apărute simetric, inconstant, la membrele inferioare, astenie, fatigabilitate, ușoară scădere a forței musculare apărută distal, la membrele inferioare, simptomatologie apărută insidios, în urmă cu aproximativ 2 ani anterior prezentării.

Pacientul este cunoscut cu fibrilație atrială paroxistică, fiind sub tratament anticoagulant oral, tulburare depresivă, spondilartroză cervicală, antecedente de infarct testicular drept, psoriazis vulgar.

Antecedentele heredo-colaterale sunt nesemnificative, condițiile de viață și de muncă sunt corespunzătoare. Declară consumul ocazional de alcool în trecut și nu prezintă alergii medicamentoase cunoscute.

Pe lângă tratamentul anticoagulant oral, în momentul prezentării, pacientul se află pe tratament hipotensor, antiaritmic, antidepresiv și protector gastric.

Simptomatologia descrisă a debutat insidios, în urmă cu aproximativ 2 ani anterior prezentării, pacientul prezentând, de asemenea, o stare de anxietate în contextul apariției acestor episoade.

Examenul clinic general nu relevă modificări patologice. La internare, valorile TA=110/90 mmHg și AV=80 bpm.

Obiectiv neurologic, pacientul este conștient, orientat temporo-spațial, nu prezintă semne de iritație meningiană, semne de hipertensiune intracraniană, sau mișcări involuntare, nervii cranieni fără modificări patologice, ortostațiunea și mersul sunt posibile independent, probele de pareză fiind negative, reflexele osteotendinoase sunt diminuate la membrele superioare și abolite la membrele inferioare, reflex cutanat plantar indiferent bilateral, normotonie, prezintă parestezii la nivelul membrelor superioare și inferioare, predominant distal, accentuate nocturn și în anotimpul rece, fără alte tulburări obiective de sensibilitate, fără tulburări de coordonare, sfinctere continente.

Biologic s-au pus în evidență următoarele modificări: hipercolesterolemie totală ușoară= 228 mg/dl (V.N. <200 mg/dl), hipercolesterolemie LDL=151 mg/dl (V.N.<129 mg/dl), hipovitaminoză B12= 170 pg/ml (V.N. = 180-914 pg/ml). S-au recoltat anticorpii anti *Borrelia Burgdorferi* de tip IgG și IgM, care au fost negativi.

S-a efectuat puncție lombară, la care s-a decelat proteinorahie = 57,10 mg/dl (V.N.=15-45 mg/dl), examenul microscopic LCR a evidențiat 3-5 limfocite, 1-2 polimorfonucleare/câmp, iar examenul bacteriologic pentru LCR a fost negativ.

S-a efectuat secvențierea genei TTR (transtiretinei), pentru a exclude polineuropatia amiloidă transtiretină familială, însă nu au fost evidențiate mutații în această genă.

S-a efectuat examen electroneuromiografic. Studiul conducerii nervoase la nivelul membrelor superioare (Fig. 1, 2) – nervul median și ulnar cu latență distală a răspunsului motor prelungită bilateral și amplitudinea răspunsului motor diminuată cu viteze de conducere motorii ușor diminuate, mai exprimate pe nervul ulnar la nivelul cotului. Amplitudinea răspunsului senzitiv mult diminuată cu viteze de conducere senzitive diminuate. Studiul conducerii nervoase la nivelul membrelor inferioare (Fig. 3, 4)– nervul peronier cu latență distală a răspunsului motor prelungită, amplitudinea răspunsului motor normală și viteze de conducere motorii ușor diminuate. Nervul tibial cu amplitudine diminuată și viteze de conducere motorie diminuate. Nervul

sural cu amplitudinea răspunsului senzitiv diminuată în dreapta și viteze de conducere senzitive diminuate. Concluzii: examenul clinic și electroneurografic sugestiv pentru o poliradiculonevrită inflamatorie cronică demielinizantă, secundar axonală.

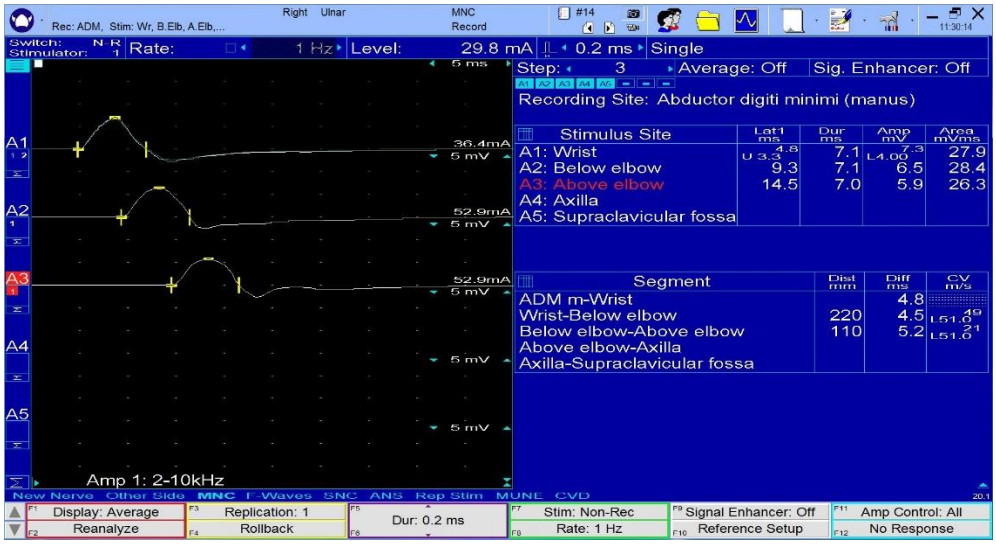

Fig. 1 – Studiu ENMG – Răspuns motor prelungit la nivelul membrelor superioare – nerv ulnar drept

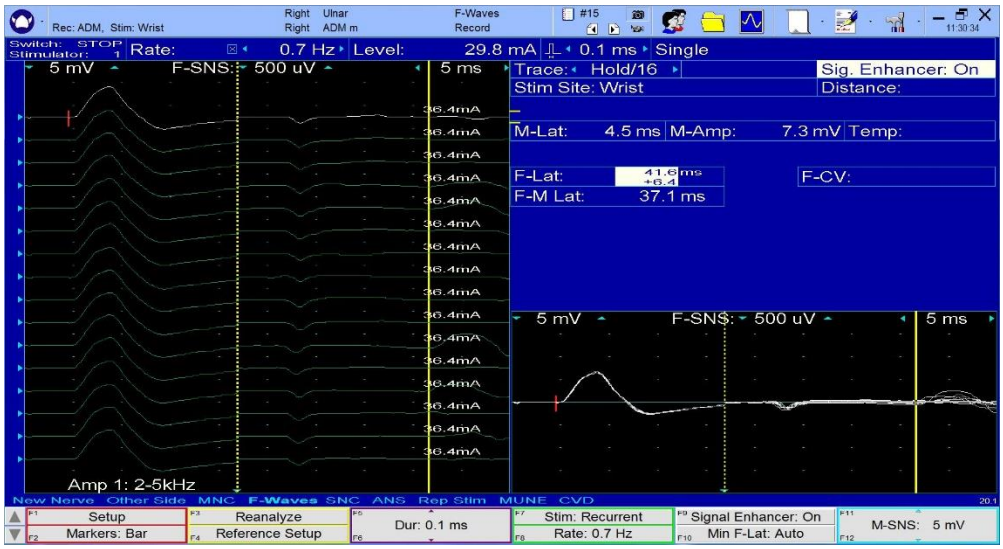

Fig. 2 – Studiu ENMG - Amplitudinea răspunsului senzitiv mult diminuată – nerv ulnar drept

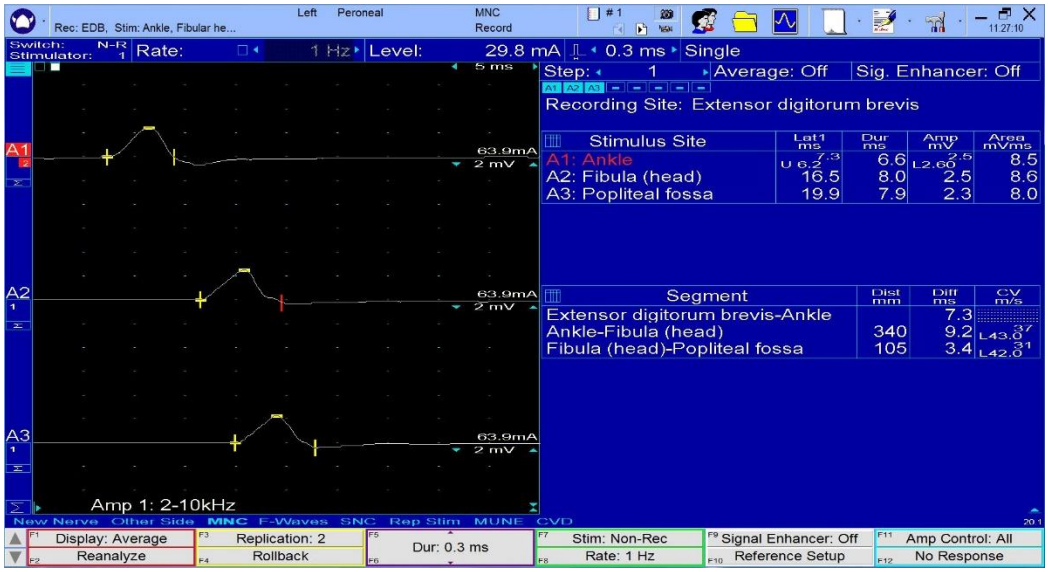

Fig. 3 – Studiu ENMG - nervul peronier drept cu latență distală a răspunsului motor prelungită

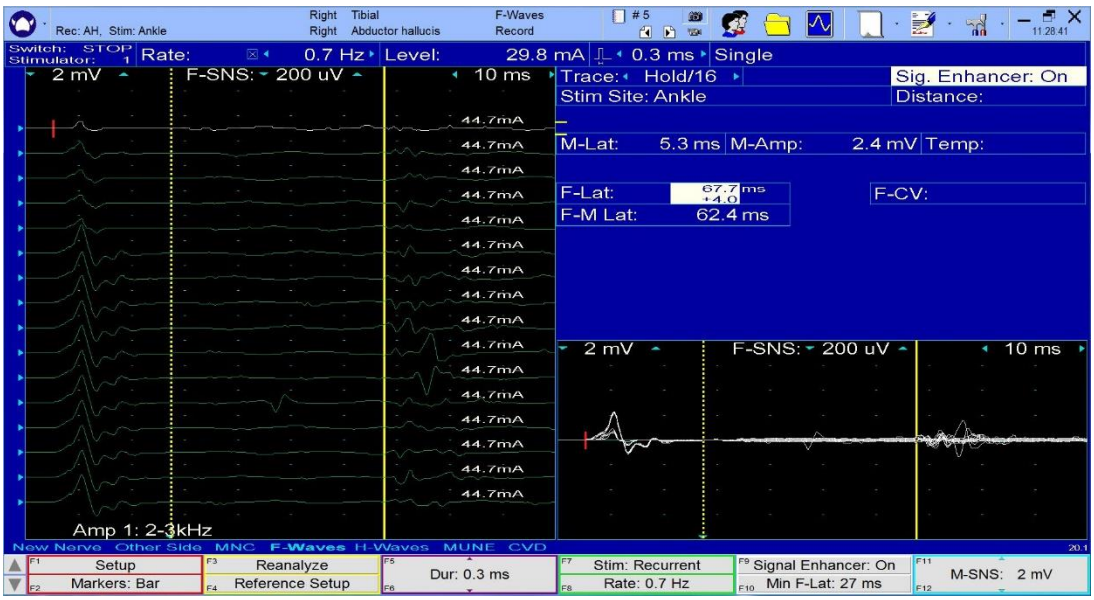

Fig. 4 – Studiu ENMG - Nervul tibial drept cu amplitudine diminuată și viteze de conducere motorie diminuate

Pe parcursul internării, pacientul a prezentat, pe lângă paresteziile simetrice de la nivelul membrelor superioare și inferioare, coxalgie bilaterală, motiv pentru care se efectuează o radiografie de bazin, (Fig. 5) care a evidențiat o ușoară asimetrie de bazin și condensări osoase la nivelul acoperișului cotilului, bilateral, cu semnificație de coxartroză bilaterală. Sub tratamentul antiinflamator nonsteroidian, coxalgiile s-au ameliorat.

Fig. 5 – Radiografie de bazin în incidență anteroposterioară

Pe baza datelor clinice și paraclinice, se formulează diagnosticul de polineuropatie cronică demielinizantă secundar axonală.

Diagnosticul diferențial se face inițial cu afecțiunile în care apar leziuni simetrice și distale ale nervilor periferici, cu evoluție îndelungată, lentă și progresivă, afecțiuni reprezentate de polineuropatiile cronice. Având în vedere debutul și evoluția simptomelor, polineuropatia, în acest caz, este de tip cronic. De asemenea, trebuie

identificată etiologia acestei afecțiuni, prin excluderea cauzelor de polineuropatie cronică, acestea fiind: carențiale, metabolice, mediate imun, toxice și medicamentoase, neuropatia amiloidă, neuropatii disimunitare și de proliferare limfoplasmocitară și neuropatii ereditare degenerative. [1]

Diagnostic final: Poliradiculonevrită cronică inflamatorie demielinizantă. Fibrilație atrială permanentă. Tulburare depresivă. Hipovitaminoză B12. Hipercolesterolemie totală și LDL. Coxartroză bilaterală. Psoriazis vulgar.

Pe perioada internării, s-a instituit tratament vitaminic – vitamina B1, B6, B12 intravenos, antioxidant – acid alfa-lipoic, protector gastric – antihistaminice de tip H2, antialgic pentru coxalgii, antiaritmic, antidepresiv și anticoagulant oral, de tip antivitamină K, sub monitorizarea valorilor INR-ului. De asemenea, prin îndeplinirea criteriilor clinice și paraclinice pentru diagnosticul de polineuropatie cronică inflamatorie demielinizantă, secundar axonală, se începe tratament intravenos cu imunoglobuline, în doză de 0,4 g/kg-corp, timp de 5 zile. De menționat că s-au recoltat valorile serice ale IgA, pentru a exclude deficitul de IgA, o contraindicație a terapiei cu imunoglobuline, acestea fiind în limite normale. Sub terapia instituită, evoluția a fost favorabilă, cu ameliorarea simptomatologiei.

Se externează cu recomandările următoare: regim alimentar echilibrat, bogat în fructe și legume, evitarea substanțelor/medicamentelor cu potențial neurotoxic, inclusiv a consumului de alcool, evitarea expunerii la intemperii și respectarea terapiei prescrise – tratament vitaminic și neurotrofic periodic – vitamine de tip B, acid alfalipoic, tratament cronic antiaritmic, antidepresiv și adjuvant al simptomatologiei – gabapentin 300 mg de două ori pe zi.

Se va realiza o evaluare periodică neurologică, pentru monitorizarea în timp a evoluției bolii. Prognosticul este considerat a fi favorabil. Două treimi din pacienți răspund inițial pozitiv la una din terapiile de bază, în timp ce doar 10-15% din bolnavi sunt non-responsivi la oricare dintre acestea. Aproximativ 30% dintre pacienți ajung

la vindecare sau remisie de lungă durată. Cei cu recăderi moderate tind să aibă un prognostic mai bun decât cei cu evoluție progresivă. [3]

Discuții

Termenul de poliradiculoneuropatie demielinizantă cronică inflamatorie este utilizat pentru a identifica pacienții cu o tulburare senzorială simetrică având evoluție cronică progresivă sau recidivantă, fiind caracterizată de disocierea citoalbuminologică și infiltrare endonevială interstițială și perivasculară prin limfocite și macrofage. Această boală este, practic, echivalentul cronic al poliradiculoneuropatiei demielinizante acute inflamatorii, cea mai frecventă formă a sindromului Guillain-Barre. [1]

CIDP debutează insidios și evoluează lent, progresiv, cu recuperare parțială sau completă între recurențe; perioadele de agravare și ameliorare de obicei săptămâni sau luni. Se consideră că simptomatologia trebuie să existe pe o perioadă mai mare de 8 săptămâni pentru diagnosticarea CIDP. În cazul de față, simptomatologia a debutat insidios, de aproximativ 2 ani. Din punct de vedere al simptomatologiei, pot exista următoarele: infecție anterioară (rare), slăbiciune inițială a membrelor, atât proximală cât și distală, simptome senzoriale (de exemplu, furnicături și amorțeală ale mâinilor și picioarelor), simptome motorii (de obicei predominante). La aproximativ 16% dintre pacienți, debutul bolii poate fi relativ acut sau subacut. Pot apărea, de asemenea, simptome ale disfuncției sistemului autonom, cum ar fi hipotensiunea ortostatică. Obiectiv neurologic se pot decela semne de implicare a nervilor cranieni, anomalii de mers, deficite motorii, cu slăbiciune simetrică a mușchilor proximali și distali la nivelul extremităților superioare și inferioare), reflexe osteotendinoase diminuate sau absente, deficite senzoriale cu distribuție „în mănuși” și „în șosete”. [1]

Se deosebesc două forme evolutive: formă progresivă (cea mai frecventă, în aproximativ 60% din cazuri) şi formă recurent-remisivă (caracteristică pacienților mai

tineri, întâlnită în aproximativ 1/3 din cazuri). Perioadele de agravare şi îmbunătățire a simptomatologiei clinice durează de la săptămâni la câteva luni. [4]

Cazul de față reprezintă o formă particulară a CIDP, formă predominant senzitivă, pacientul neavând deficit motor, ci doar parestezii și dureri.

Pe lângă analizele de laborator, puncția lombară și examenul electroneurofiziologic, mai pot fi efectuare o serie de investigații, în funcție de relevanța rezultatelor obținute. Printre acestea se numără biopsia de nerv, care se efectuează de obicei din nervul sural şi poate fi folosită în cazurile cu diagnostic incert. De asemenea, examinarea IRM cu contrast la nivelul plexului brahial şi lombo-sacrat sau a altor regiuni (rădăcinilor spinale, cozii de cal) poate evidenția priză de contrast sau îngroșarea structurilor nervoase. [1] În cazul de față, diagnosticul a fost tranșat de aspectul electroneurografic și rezultatul puncției lombare.

O altă particularitate a cazului este că pacientul, pe lângă diagnosticul de CIDP, o afecțiune mediată imun, mai prezintă asociat și psoriazis vulgar, o patologie, de asemenea, cu implicații imune. Astfel, conform studiilor, terapia cu imunoglobuline administrate intravenos, prezintă beneficii și pentru boala psoriazică. [5]

Nu în ultimul rând, biologic, pacientul prezintă și valori serice ușor scăzute ale vitaminei B12, modificare ce poate fi una din cauzele de polineuropatie. În caz de polineuropatie prin deficit de vitamina B12, din punct de vedere electroneurofiziologic, polineuropatia senzorială axonală este prezentă până la 80%, iar formele demielinizante sau mixte sunt mai puțin frecvente. [6] De asemenea, pacientul nu a prezentat alte modificări biologice în favoarea acestui diagnostic.

În ceea ce privește opțiunile terapeutice, fiind o boală cu implicații imune, este necesar a se institui tratamente imunomodulatoare sau imunosupresoare. Acestea includ imunoglobulina intravenoasă, plasmafereza, prednisonul, azatioprina, metotrexatul, micofenolatul, ciclosporina și ciclofosfamida. Utilizarea lor se bazează pe patogeneza propusă de CIDP ca o afecțiune mediată de imunitate. [7] Tratamentul optim pentru CIDP a fost mult timp un domeniu de dezbatere, deși cu un consens

pentru utilizarea imunoglobulinei intravenoase că tratament de inducție și întreținere. Este demonstrat faptul că imunoglobulinele administrate intravenos sunt eficiente în tratamentul pe termen scurt și lung, având o toleranță bună. Cu toate acestea, există implicații considerabile asupra costurilor pentru utilizarea pe termen lung. Corticosteroizii, deși sunt cunoscuți din 1958 că fiind o alegere eficientă a tratamentului în CIDP, cu rate de răspuns raportate între 30 și 90%, au efecte secundare cumulate bine recunoscute. Cu toate acestea, imunosupresoarele de tipul azatioprinei, metotrexatul sau rituximab, pot reprezenta o alternativă, în special în sistemele de asistență medicală care pot fi incapabile să ofere tratamente invazive – plasmafereză sau terapia cu imunoglobuline. Drept urmare, cercetările s-au concentrat pe identificarea agenților imunomodulatori convenabili, mai eficienți din punct de vedere al costurilor și îmbunătățesc rezultatele și autonomia pacienților. [7]

În cazul pacienților cu CIDP este foarte importantă reevaluarea periodică, pentru a stabili existența unui răspuns terapeutic eficient. E importantă menținerea tratamentului pentru cei cu activitate a bolii, responsivi la tratament, însă, la pacienții cu remisie mai mare de 12 luni, poate fi întrerupt.

Concluzie

Diagnosticul de CIDP trebuie luat în considerare în cazul tuturor pacienților ce prezintă o polineuropatie simetrică sau asimetrică, cu evoluție progresivă sau recurent-remisivă, cu durată de mai mult de două luni, care prezintă clinic simptome senzitive, deficit motor proximal şi abolirea reflexelor. Dificultatea diagnosticului este dată de faptul că există un spectru larg de etiologii pentru această afecțiune. Este important de a identifica această patologie, întrucât, cu un diagnostic și un tratament corect, prognosticul poate fi unul favorabil, îmbunătățind semnificativ calitatea vieții. Netratată, această patologie va evolua, prin acumularea de dizabilități care necesită terapie fizică și ocupațională, dispozitive orthotice și tratament de lungă durată.

De menționat că s-a obținut consimțământul informat din partea pacientului si aparținătorilor pentru folosirea datelor medicale in scopul prezentării acestui articol.

Referințe

[1] Principle of Neurology, Adams and Victor's, 10th Ed. McGraw- Hill Education, 2014.

[2] Neurologie Clinique – A. Améri, S. Timsit, Édition Heures de France, 1997.

[3] Syndromes EMG d'atteinte des nerfs et des muscles – Emmanuel Fournier, Lavoisier, 2013.

[4] Neurologie – J. Cambier, M. Masson, C. Masson, 13 édition, Elsevier Masson 2012.

[5] Norito Ishii, Takashi Hashimoto, Detlef Zillikens, et al. High-Dose Intravenous Immunoglobulin [IVIG] Therapy in Autoimmune Skin Blistering Diseases. Clinical Reviews in Allergy & Immunology. 2010;38[2-3]:186.

[6] Nachum-Biala Y, Troen AM. B-vitamins for neuroprotection: narrowing the evidence gap. Biofactors 2012;38[2]:145-50.

Traité de Neurologie – Interprétation des troubles neurologiques, Jean – Louis Mas, Jean – Marc Léger, Julien Bogousslavsky, Editeur Doin, 2000.

[7] Castle D, Robertson NP. Alternatives to intravenous immunoglobulin treatment in chronic inflammatory demyelinating polyradiculoneuropathy. J Neurol 2019;266:2338.

Ocluzie intestinală prin hernie Richter ombilicală

[1]Bogdan Vasile Micu, [2]Carmen Maria Micu, [1]Daciana Chirilă

[1]Disciplina Chirurgie V, Universitatea de Medicină și Farmacie "Iuliu Hațieganu" Cluj- Napoca, Spitalul Clinic Municipal Cluj-Napoca

[2]Disciplina Anatomie și Embriologie, Universitatea de Medicină și Farmacie "Iuliu Hațieganu" Cluj-Napoca, Spitalul Clinic Municipal Cluj-Napoca

Introducere

Hernia reprezintă ieșirea parțială sau totală a unui viscer din cavitatea abdomino-pelvină printr-un orificiu sau traiect anatomic preexistent, care reprezintă un punct slab al peretelui abdominal. Herniile ombilicale ale adultului constituie circa 10% din totalul herniilor și se plasează ca și frecvență după hernia inghinală (1).

Din punct de vedere anatomic orificiul ombilical reprezintă o relicvă a circulației materno-fetale și este format dintr-un inel fibros de 2 mm în diametru. Inelul ombilical este acoperit de țesut preperitoneal, fascia ombilicală, peritoneu și aderă la piele.

Canalul ombilical este format din inelul ombilical și fața profundă a fasciei ombilicale. Sacul herniar este subțire, iar conținutul vine în contact cu pielea. Gâtul aderă la inelul inextensibil reprezentând un factor de risc pentru strangulare. Conținutul sacului este format din anse și, mai ales, epiploon, câteodată colon transvers. Conținutul sacului herniar stabilește rapid aderențe cu sacul herniar, situație ce determină ireductibilitatea sau strangularea.

Hernia Richter este o hernie în care o parte a circumferinței intestinului este prinsă în sacul herniar. Segmentul intestinului prins este aproape întotdeauna ileonul, dar orice altă parte a tractului gastrointestinal de la stomac la colon se poate încarcera. Cele mai frecvente localizări pentru hernia Richter sunt inelul femural (71%), inelul

inghinal profund (23%) și hernia ombilicală (6%) (2). În majoritatea cazurilor, în condițiile în care sunt implicate mai puțin de două treimi din circumferința peretelui intestinal, lumenul intestinului rămâne liber și astfel caracteristicile obstrucției intestinale sunt adesea absente (3).

Scopul pentru care am ales prezentarea acestui caz îl reprezintă faptul că hernia Richter este o entitate înșelătoare a cărei rată mare de deces poate fi redusă prin diagnostic și tratament precoce.

Prezentare de caz

Prezentăm cazul unui pacient, în vârstă de 56 de ani, din mediul rural, care se prezintă inițial în serviciul clinicii de medicină internă pentru: durere localizată în etajul abdominal superior, vărsături alimentare și bilioase, inițial, astenie, fatigabilitate. Ulterior durerile cresc în intensitate, vărsăturile devin fecaloide și apare balonare și absența tranzitului intestinal pentru gaze și materii fecale.

Antecedentele heredo-colaterale sunt fără importanță pentru boala actuală; dintre antecedentele patologice reținem: BPOC, emfizem pulmonar, cord pulmonar cronic, cardiopatie ischemică cronică, insuficiență cardiacă globală gradul III, hipertensiune arterială esențială stadiul III formă moderata, steatoză hepatică, hepatopatie cronică mai probabil toxică, varice hidrostatice la nivelul membrelor inferioare bilateral.

Consumul de toxice: fumător de 40 de ani, 30 țigări/zi, alcool consumă, afirmativ, ocazional. Fără alergii cunoscute.

Istoricul bolii actuale: Simptomatologia actuală a debutat, afirmativ, brusc in urma cu 5 zile prin dureri abdominale difuze, însoțite de vărsături, inițial alimentare, urmate de vărsături bilioase. De 3 zile prezintă absența tranzitului intestinal pentru gaze si materii fecale, vărsăturile devin fecaloide (in cantitate de aproximativ 3 litri), motiv pentru care se solicită consult chirurgical.

Examenul clinic

Starea generală alterată. Facies suferind (buze cianotice, ochi căzuți în orbite). Tegumente și mucoase uscate, dilatații venoase variceale la nivelul membrelor inferioare. Aparatul respirator: torace emfizematos, hipersonoritate pulmonară, murmur vezicular cu expir prelungit, raluri bronșice diseminate. Aparat cardio-vascular: zgomote cardiace ritmice AV 120/min, TA =60/40 mmHg, puls periferic slab perceptibil. Aparat digestiv: abdomen mărit de volum meteorizat, participă la mișcările respiratorii, cicatrice ombilicală fiziologică cu sensibilitate crescută la palpare și sensibilitate la palparea profundă în etajul abdominal superior, la percuție timpanism generalizat, auscultatoric silențium abdominal (Fig.1, Fig.2). Tranzit intestinal, afirmativ, absent de 3 zile. Tușeul rectal fără elemente patologice. Aparat genito-urinar: oligurie, loje renale libere, manevra Giordano negativă bilateral. Orientat temporo-spațial, reflexe osteo-tendinoase prezente.

Examinări de laborator: Leucocite=$12^{*}10^{3}/\mu L$ (4-$10^{*}10^{3}/\mu L$), Proteina C reactiva= 14mg/L (1-10 mg/L), Ureea=125 mg/dl (13-43 mg/dl), Glicemia=119 mg/dl (70-110 mg/dl), Creatinina=2,12 mg/dl (0,67-1,17 mg/dl), Colinesteraza= 2181 U/l (2260-7550U/l), Bilirubina T = 2,19 mg/dl (1,2mg/dl). Bilirubina D =1,19 mg/dl, Bilirubina I = 1,10 mg/dl, Na = 128 mEq/l, Ca = 2.10 mEq/l

Radiografia abdominală “pe gol” relevă: nivele hidro-aerice de intestin subțire în ambele flancuri, aerocolie, aeroenterie.

În urma anamnezei, examenului obiectiv, examinărilor de laborator și paraclinice se stabilește diagnosticul de: Abdomen acut chirurgical prin sindrom ocluziv (ocluzie intestinala).

Diagnosticul diferențial in acest caz aduce în discuție: apendicita acută (debutul este mai putin dramatic, febra și tahicardia sunt prezente de la început), pancreatita acută (exista antecedente biliare sau alcoolice, amilazemie serică crescută), colecistita acută (sensibilitate și apărare în hipocondrul drept, ecografia releva colecist cu calculi, perete îngroșat cu dublu contur), infarct enteromezenteric, colica renală.

După o perioadă de reechilibrare volemică (ser fiziologic) și acidobazică, tratament cu antisecretorii gastrice (pantoprazol), antialgice și hepatoprotectoare se intervine chirurgical, de urgență, în anestezie generala prin intubație oro-traheală, și se practică laparotomie exploratorie. Intraoperator la deschiderea cavității peritoneale se constată anse intestinale (ileon si jejun) mult destinse cu conținut hidro-aeric (Fig.3, Fig.4), prezența de lichid sero-citrin (ascita) în cantitate medie la nivel interileal, se constatată că o treime din circumferința intestinului subțire a fost prins în sacul herniar ombilical ("ciupire laterală") (Fig.5). Se stabilește diagnosticul de: Ocluzie intestinală prin hernie ombilicala Richter. Se decide și se practică: Kelotomie. Enterotomie degajatorie (Fig.6, Fig.7). Enterorafie (Fig.8). Lavaj al cavitații peritoneale. Cura operatorie a herniei ombilicale.

Fig.1. Abdomen destins meteorizat

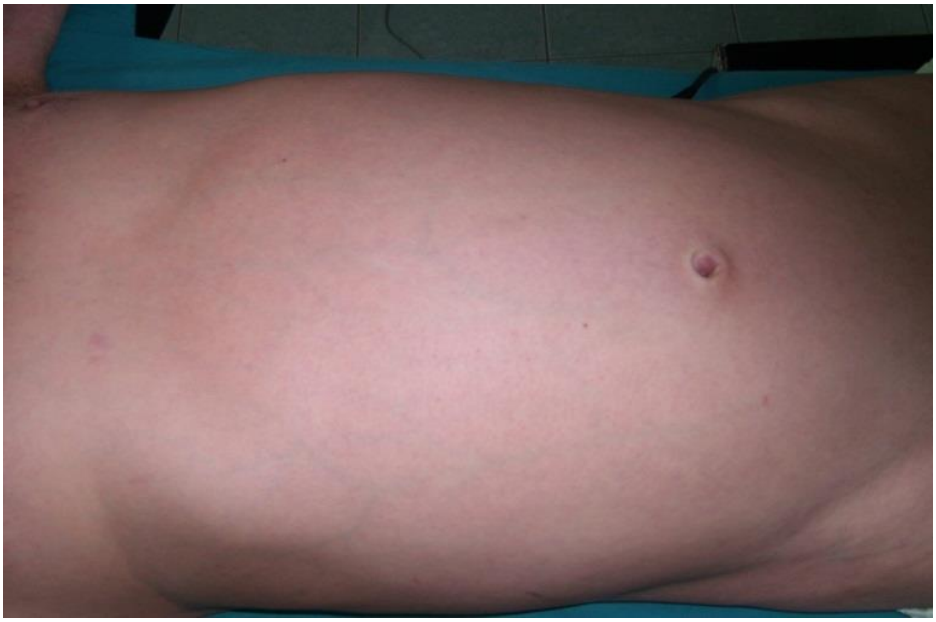

Fig. 2. Inel ombilical prin care nu se evidențiază un sac herniar net

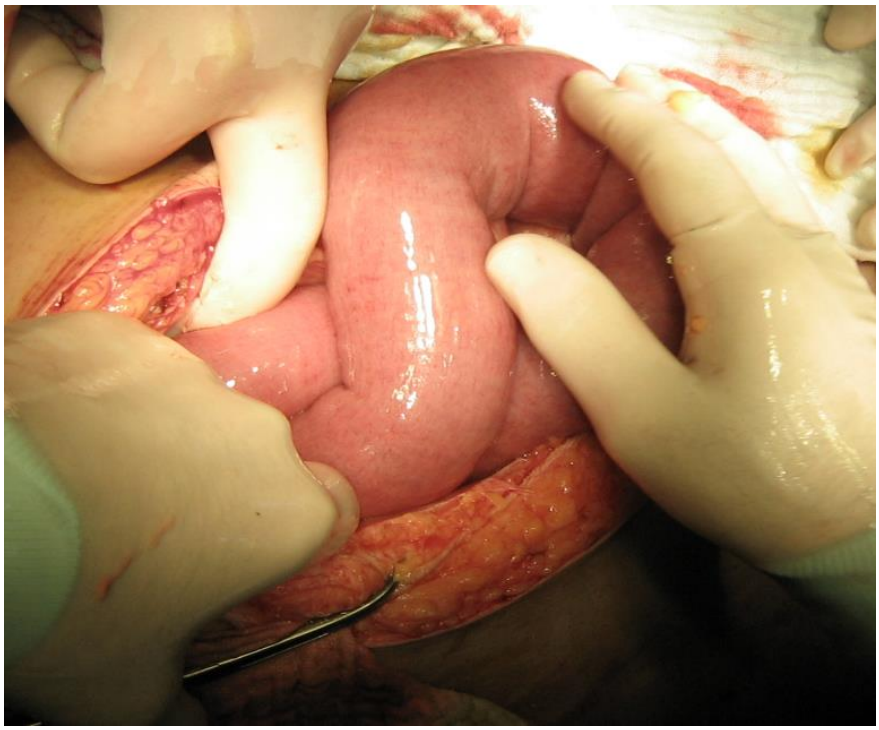

Fig. 3. Anse intestinale destinse

Fig. 4. Anse cu conținut hidro-aeric

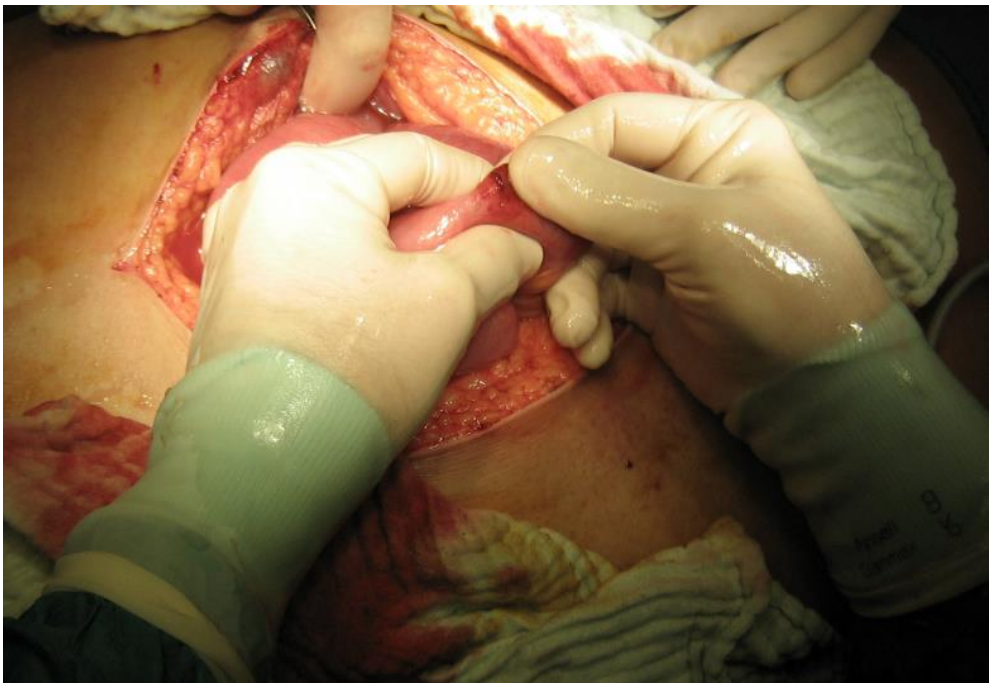

Fig. 5. “Ciupirea laterală” a intestinului subțire

Fig. 6. Enterotomie

Fig. 7. Enterotomie „degajatorie”

Fig. 8. Enterorafie

În postoperator se continuă reechilibrarea volemică cu soluții coloide și cristaloide, se administrează tratament antibiotic, antisecretor gastric, profilactic anticoagulant și antialgic. Evoluția a fost favorabilă, stabil hemodinamic și respirator, cu diureză prezentă și eficientă, tranzitul intestinal reluat, iar pe tubul dren se exteriorizează lichid sero-sangvinolent în cantitate medie. Suprimarea tubului de dren, pansamente locale zilnice. Se externează, în stare, ameliorată, în ziua 9 postoperator cu recomandările: regim igieno-dietetic, tratament antisecretor gastric, renunțarea la fumat și la consumul de alcool, dispensarizarea afecțiunilor asociate, suprimarea firelor de sutură și control peste 14 zile prin ambulatoriul de specialitate.

La 14 de zile, examenul obiectiv efectuat cu ocazia controlului chirurgical, relevă stare generala bună, stabil hemodinamic și tensional (TA 140/95 mmHg), fără acuze subiective, tegumente și mucoase normal colorate, fără vărsături alimentare,

abdomen cicatricial cu plaga operatorie vindecată, fără sensibilitate la palpare, tranzit intestinal prezent, diureză prezentă.

Discuții

Hernia Richter este definită ca o hernie în care doar o parte din circumferința intestinului este prinsă în sacul herniar (2). Segmentul intestinului prins este aproape întotdeauna partea inferioară a ileonului (3), dar poate fi și colon, stomac sau chiar apendice cecal (4).

Stabilirea diagnosticului de hernie Richter poate fi dificil din cauza simptomelor inițiale aparent șterse și a examenului clinic, relativ, sărac. Diagnosticul poate rămâne prezumtiv până se confirmă clar cu ocazia intervenției chirurgicale. Primele simptome, cum ar fi durere abdominală vagă și ușoară stare de rău ar putea să fie trecute cu vederea, ceea ce duce la un diagnostic întârziat. Poate apare greața și vărsăturile, dar sunt în general mai puțin comune și mai puțin severe decât în forma obișnuită de strangulare. Dacă apare necroza peretelui intestinal, apar semnele clasice de inflamație. Dacă operația a fost efectuată prea târziu sau deloc, poate duce la perforație, care determină evoluția spre peritonite localizate sau generalizate, emfizem subcutanat și fistule enterocutanate (5).

Hernia Richter necesită o intervenție chirurgicală de urgență. Dacă leziunea tipică sub forma unei monede a peretelui intestinal este nonviabilă, dar nu este încă perforată, nu a afectat mai mult de 50% din circumferință și nu este extinsă la granița mezenterică, se recomandă o procedură de invaginare fără deschiderea intestinului, adică zona gangrenoasă este invaginată și marginile sunt suturate împreună (6). Dacă peretele intestinal nonviabil este mai mare decât 50% din circumferință și dacă se extinde la nivel mezenteric, atunci este necesară rezecția segmentului enteral cu anastomoză. Repararea orificiului herniar este obligatorie pentru a se evita recidiva herniei (7).

Concluzie

Particularitatea cazului prezentat constă în prezența și diagnosticarea unei forme de hernie strangulată, rară, care nu s-a evidențiat la examenul clinic abdominal și care în lipsa unei intervenții chirurgicale de urgență putea duce la decesul pacientului, cunoscându-se faptul că hernia Richter este, în general, o entitate înșelătoare a cărei rată mare de deces poate fi redusă prin diagnosticarea precisă și chirurgia precoce.

S-a obținut consimțământul informat al pacientului pentru publicarea acestor date.

Referințe:

1. Târcoveanu E. Tehnici chirurgicale, Iași, Ed. Polirom, 2003, p. 64-78

2. Steinke W, Zellweger R. Richter's hernia and sir Fredrick Treves: an original clinical experience, review, and historical overview. Ann Surg. 2000;232 (5):710–718.

3. Tito WA, Allen WC. Richter and Littre hernia. In: Nyhus JB, Condon RE, editors. Hernia. 3. Philadelphia: Lippincott; 1989. pp. 305–310.

4. Huntington JT, Mansfield SA, Drosdeck JM, Zhang G, Evans DC. A case of a strangulated umbilical hernia causing gangrenous appendicitis. Int J Colorectal Dis. 2016:31(5):1075-1076.

5. Middlebrook MR, Efthekari F. Sonograhpic findings in Richter's hernia. Gastrointest Radiol. 1992;17:229–230.

6. Horbach JM. Invagination for Richter -type strangulated hernias. Trop Doct. 1986;16(4):163–168

7.Martis JJ, Rajeshwara KV, Shridhar MK, Janardhanan D, Sudarshan S. Strangulated Richter's Umbilical Hernia - A Case Report. Indian J Surg. 2011:73(6):455-7.

Leziuni focale hepatice de etiologie necunoscută la o pacientă cu istoric de cancer colorectal

[1]Olga Hilda Orășan, [1]George Ciulei, [2]Bianca Alexandra Cibu, [1]Adela Sitar Taut, [1]Sorina Cezara Coste, [1]Simina Țărmure, [3]Flaviu Mureșan, [3]Răzvan Togănel, [3]Ovidiu Fabian, [1]Vasile Negrean, [1]Angela Cozma

[1]Universitatea de Medicină și Farmacie "Iuliu Hațieganu", Departamentul Medicală IV

[2]Institutul Regional de Gastroenterologie și Hepatologie Prof. Dr. Octavian Fodor

[3]Universitatea de Medicină și Farmacie "Iuliu Hațieganu", Departamentul Chirurgie IV

Introducere

Cancerul colorectal (CRC) este a treia cea mai frecventă neoplazie la nivel global. Datorită drenajului venos mezenteric, ficatul reprezintă localizarea cea mai frecventă pentru metastazare, urmat de localizările pulmonare, cerebrale, sau osoase. Între 30% și 50% dintre pacienții cu CRC vor prezenta recurențe după cura chirurgicală a tumorii primare și a metastazelor, ficatul fiind sediul predilect (1).

Evaluarea antigenului carcino-embrionar (CEA) este indicată atât pre-operator cât și post-operator în CRC, având o valoare prognostică mai ales pentru CRC în stadiul II, fiind util pentru monitorizarea evoluției bolii. Măsurarea CEA în serie post-operator are cea mai mare sensibilitatea pentru detecția recurențelor CRC (2). Conform Societății Americane de Oncologie Clinică (ASCO) o valoare a CEA peste

5 µg/L indică monitorizarea pacienților prin dozarea CEA pentru detectarea recurenței și metastazării. Grupul European pentru Markeri Tumorali (EGTM) nu a stabilit o anumită valoare prag ca și ASCO, dar recomandă investigarea atentă a pacienților care prezintă o creștere a CEA față de valorile precedente pentru detectarea metastazării. Societatea Europeană de Oncologie Medicală recomandă măsurarea CEA la pacienții cu CRC la fiecare 3 sau 6 luni în primii trei ani post-tratament, ulterior la fiecare 6 sau 12 luni pentru următorii 2 ani (1).

Prezentăm cazul unei paciente tratată de CRC în stadiul II, care a prezentat valori ridicate ale CEA și două leziuni focale hepatice a căror etiologie a fost incertă în ciuda eforturilor diagnostice semnificative.

Prezentarea de caz

Pacienta în vârstă de 55 ani din mediu rural, casnică, nefumătoare, se internează într-o secție de Medicină Internă pentru durere intermitentă în hipocondrul drept, de scurtă durată (până la 20 minute), cu caracter de arsură și presiune, fără legătură cu alimentația sau schimbarea poziției. Dintre antecedentele personale patologice menționăm că în urmă cu 5 ani a fost diagnosticată cu adenocarcinom sigmoidian tratat chirurgical și prin chimioterapie, iar în urmă cu 9 ani a suferit o intervenție chirurgicală de colecistectomie laparoscopică pentru colecistită acută litiazică. Pacienta nu a urmat tratament cronic la domiciliu, nu este consumatoare de toxice și nu se cunoaște cu alergii.

În urmă cu 5 ani a efectuat o evaluare prin colonoscopie pentru rectoragii cu durată de 4 luni, și a fost diagnosticată cu adenocarcinom sigmoidian bine diferențiat tubulo-vilos. Pentru stadializarea bolii s-a efectuat computer-tomografia (CT) toraco-abdomino-pelvină care a decelat la nivel hepatic două formațiuni hipoecogene cu fin halou, hipodense, slab iodofile, de 17 și 20 mm, în segmentul VIII hepatic. CRC a fost clasificat astfel ca fiind T2N0Mx. Pacienta a fost tratată chirurgical (colectomie segmentară), urmată de chimioterapie cu acid folinic, 5-fluorouracil și irinotecan.

Formațiunile hepatice nu au regresat la evaluările de la 1 an, respectiv 2 ani, motiv pentru care s-au efectuat biopsii hepatice pentru caracterizarea histopatologică. Examenul anatomopatologic a evidențiat fragmente de parenchim hepatic cu spații porte cu fibro-colagenizare și bogat infiltrat inflamator cronic, fără elemente maligne, la ambele evaluări.

La examenul obiectiv în momentul evaluării curente indicele de masă corporală este de 30.6 kg/m^2, tensiunea arterială egală cu 130/80 mmHg, iar alura ventriculară de 81 bătăi/minut. La nivel abdominal se observă cicatricele post-operatorii după colectomia segmentară și colecistectomie.

Dintre explorările de laborator de rutină reținem doar modificările valorilor fosfatazei alcaline (234 UI/L, valori normale sub 104 UI/L).

La evaluarea ecografică se vizualizează cele două formațiuni hepatice la nivelul segmentului VIII, cu aspect chistic, cu perete propriu, bine delimitate, cu dimensiuni de 15 mm, respectiv 20 mm, cu microcalcificări în perete, pe care le-am suspectat a fi chisturi hidatice hepatice (Figura 1).

Figura 1. Ecografie abdominală hepatică cu formațiuni hepatice la nivelul segmentului VIII

Se evaluează formațiunile hepatice și printr-o metodă imagistică cu substanță de contrast. Examenul CT abdominal cu substanță de contrast descrie cele 2 leziuni focale, rotund-ovalare, relativ bine delimitate, spontan hipodense, hipocaptante, aflate în contact una cu cealaltă, cu diametrul de aproximativ 23 mm, respectiv 15 mm, în segmentul VIII (Figura 2).

Figura 2. Computer tomografie cu substanță de contrast, faza venoasă: formațiuni hepatice segment VIII

Pentru diagnosticul diferențial cu formațiuni hepatice dezvoltate pe fond de hepatopatie cronică virală am recomandat: determinarea antigenului HBs și anticorpului anti-HVC care sunt negativi; nu am observat semne imagistice de ciroză hepatică; alfa-feto proteina (8 µg/L) și markerul tumoral CA 19-9 (30 U/mL) nu sunt peste valorile de referință (sub 10 µg/L pentru alfa-feto proteină, sub 37 U/mL pentru CA 19-9).

Se ridică și suspiciunea de pseudotumoră inflamatorie pentru cele două formațiuni hepatice însoțite de sensibilitate la nivelul hipocondrului drept, motiv

pentru care am determinat anticorpul anti-Epstein Barr VCA IgG. Acesta a avut o valoare ridicată de 1.63 U/mL (pozitiv peste 0.2 U/mL), și a sugerat o infecție în antecedente. Anticorpul anti-Epstein Barr VCA IgA, markerii inflamatori nespecifici precum VSH, proteina C-reactivă sau fibrinogenul au fost însă în limite normale. Mai mult decât atât, evoluția leziunilor hepatice pe evaluările imagistice este staționară de la descoperirea lor până în prezent, astfel că diagnosticul de pseudotumoră inflamatorie este infirmat.

Suspiciunea de abcese hepatic este infirmată prin lipsa febrei din tabloul clinic, lipsa modificărilor markerilor inflamatori, imagistica ecografică și computer-tomografică necaracteristică.

Astfel, diagnosticul de chist hidatic hepatic este cel mai probabil. Anticorpului anti-*Echinoccocus granulosus* IgG a fost negativ. Conform clasificării WHO, leziunile hepatice corespund unor chisturi hidatice hepatice inactive de tip CE4/5 care nu au indicație de tratament cu Albendazol și au explicat serologia negativă.

La reevaluarea colonoscopică, se decelează 2 polipi sesili de la nivelul colonului transvers (de 1.5 cm, respectiv 2 cm) și doi polipi sigmoidieni (un polip sesil de 5 mm și un alt polip pediculat de 1.5 cm) care se excizează prin polipectomii endoscopice. Rezultatul anatomopatologic al acestor polipi relevă prezența de polipi adenomatoși tubulo-viloși cu displazie de grad ridicat. Valoarea CEA la evaluarea actuală este ușor crescută, de 5.7 µg/L (valori normale sub 3 µg/L pentru nefumători, sub 5 µg/L pentru fumători).

Diagnosticul pozitiv este: Chisturi hidatice hepatice inactive CE4/5 în segmentul VIII. Polipectomii pentru polipi colonici de tip adenomatoși tubulo-viloși cu displazie de grad ridicat. Adenocarcinom sigmoidian tubulo-vilos T2N0Mx bine diferențiat operat și chimiotratat în antecedente. Obezitate grad I. Pacientei i se recomandă monitorizarea colonoscopică la 3 ani datorită numărului ridicat de polipi colonici de peste 1 cm cu displazie severă și cu structură viloasă. Se recomandă urmărire imagistică pentru prezența chisturilor hidatice hepatice inactive de tip CE 4/5.

Discuții

Nu s-a ajuns la un consens definitiv în ceea ce privește strategia de monitorizare a CRC post-tratament, dar valorile CEA și imagistica CT cu substanță de contrast detectează recurențe precoce și curabile. Monitorizarea CEA la fiecare 3 luni în primii doi ani, apoi la fiecare 6 luni în următorii 3 ani, împreună cu un CT cu substanță de contrast la 12 luni sau 18 luni, nu pare a fi superioară utilizării doar a CT-ului cu substanță de contrast la 6 luni în primii doi ani, apoi anual în următorii 3 ani. Folosirea concomitentă a CEA și CT-ului nu aduce un beneficiu net, iar valorile ridicate de CEA necesită confirmarea recurențelor prin CT cu substanță de contrast (3). În diferite studii sensibilitatea CEA pentru detecția recurenței CRC a variat între 50-80%, în timp ce specificitatea a fost constant peste 80%. Însă pentru a fi folosit ca și test screening, ar fi fost necesar ca măsurarea CEA să prezinte sensibilitate mai mare. În același timp, măsurarea CEA are o sensibilitate mai mică pentru detecția recurențelor locale în comparație cu detecția metastazelor (4). Valori crescute ale CEA sunt prezente și în alte cancere (pulmonar, mamar, pancreatic), la fumători, și în alte afecțiuni benigne: ciroză hepatică, diabet zaharat, pancreatită, boală cronică renală, colită, diverticulită, pneumonie, pleurezie, sindrom de intestin iritabil. Majoritatea ghidurilor și studiilor utilizează o valoare prag a CEA de 5 µg/L (considerată a avea o sensibilitate de 71% și specificitate de 88%) (5). Markerul tumoral CA 19-9 poate fi crescut de asemenea in CRC (6).

În cazul pacientei noastre, valoarea CEA la momentul diagnosticului a fost de 6.51 µg/L. După 3 ani de la tratamentul chirurgical și chimioterapeutic valoarea CEA a scăzut la 3.4 µg/L. Valoarea de 5.7 µg/L decelată la prezentarea în serviciul nostru a necesitat investigații imagistice pentru căutarea unei posibile recurențe și efectuarea unui nou CT toraco-abdomino-pelvin cu substanță de contrast. Evoluția staționară a leziunilor hepatice la evaluările imagistice și rezultatele examenelor anatomo-patologice au infirmat suspiciunea de metastază hepatică a CCR. În ciuda dezvoltării metodelor imagistice, leziunile focale hepatice de origine nedeterminată pot fi dificil

de diferențiat de un hepatocarcinom (7). În cazul nostru, suspiciunea de hepatocarcinom a fost infirmată de următoarele elemente: absența infecției cu virusul hepatic B sau C și a valoarea alfa-feto proteinei mult sub valoarea de 200 μg/L sugestivă pentru hepatocarcinom, pe evoluția staționară în timp a leziunilor hepatice și pe baza rezultatelor anatomopatologice ale biopsiilor din formațiunile hepatice care nu au evidențiat elemente de malignitate.

Pacienta a fost investigată pentru prezența unei pseudotumori inflamatorii întrucât rezultatul anatomopatologic a arătat prezența de infiltrat inflamator granulocitar iar sensibilitatea în hipocondrul drept a fost mereu prezentă, încă de la primul diagnostic. Pseudotumora inflamatorie este o tumoră rară, solidă, benignă, cu predominanța celulelor inflamatorii, de obicei unică în lobul drept hepatic, dar poate fi localizată și în alte organe precum splină, ganglioni limfatici, măduva spinării. Pseudotumorile inflamatorii sunt asociate infecției cu virus Epstein-Barr în aproape jumătate din cazuri, traumatismelor sau bolilor autoimune. Aspectul ecografic este de formațiuni hipo/hiperecogene, iar la examinarea CT cu substanță de contrast sunt hipodense, cu pattern de contrast variabil (8).

Boala hidatică reprezintă o zoonoză provocată de helmintul *Echinococcus*. Infecțiile cu speciile de *Echinococcus granulosus* (echinococoza chistică, întâlnit în majoritatea cazurilor), *multilocularis* (echinococoză alveolară), *vogeli* și *oligarthrus* sunt întâlnite în patologia umană. Ultrasonografia abdominală reprezintă investigația standard pentru screening, diagnostic și urmărire a chisturilor hidatice cu localizare în ficat. Modificările enzimelor hepatice sunt întâlnite în doar 40% din cazuri. Valorile fosfatazei alcaline sunt crescute, în timp ce enzimele de hepatocitoliză și bilirubina sunt în intervale normale, situație întâlnită și în cazul prezentat. Diagnosticul seric este dificil deoarece în multe situații răspunsul imunologic este nedetectabil. Cel mai frecvent sunt urmăriți anticorpii de tip IgG, dar în 30-40% din cazuri aceștia lipsesc chiar și în prezența antigenelor circulante ale parazitului. Infecția cu *Echinococcus* poate inhiba răspunsul imun al gazdei. În același timp impermeabilitatea chistului

poate împiedica declanșarea unui răspuns imun. Folosirea metodei ELISA este influențată de numărul, dimensiunea și activitatea chisturilor (9). În infecția precoce cu *Echinococcus* răspunsul imun este dominat de limfocite helper tip 2 (Th2) și eozinofile. În schimb, persoanele cu un răspuns puternic Th1 (prin secreție de citokine precum γ-interferon) prezintă rezistență la infecția cu *Echinococcus*. Odată infecția hidatică instalată, apare o supresie a răspunsului imun. Imunosupresia este implicată și în multiplicarea celulelor tumorale, răspunsul imun mediat de Th1 fiind necesar pentru îndepărtarea celulelor cu modificări neoplazice. Stările de imunosupresie sunt astfel favorabile pentru instalarea bolii hidatice, dar și pentru apariția neoplaziilor. Întru-un model experimental pe cobai, co-existența cancerului mamar și a chisturilor hidatice hepatice a determinat creșterea frecvenței metastazelor la nivelul ficatului. Prin creșterea numărului de celule T $CD25^+$ care inhibă imunitatea Th1 (supresia celulelor T ce sintetizează γ-interferon și supresia celulelor T $CCR5^+$), infecția cu echinococcus favorizează apariția metastazelor la nivel hepatic (10). În același timp, a fost observată o prevalență mai scăzută a neoplaziilor la pacienți cu boală hidatică, posibil datorită similarităților antigenice între *Echinococcus* granulosus și anumite tipuri de cancere. O-glicanii de tip mucină asociați cancerului (de tip Tn, TF, sau sialil-TN) sunt prezenți și la anumiți helminți. Într-un studiu pe cobai, imunizarea prin utilizarea de lichid hidatic provenit din chisturi umane a dus atât la prevenția cancerului de colon, dar și la regresia cancerului deja instalat. Anticorpii formați au recunoscut antigene prezente în celulele neoplazice precum creatinkinaza tip M și mortalina. Supraexpresia mortalinei in CRC la oameni este asociată cu o variantă mai agresivă a neoplaziei și un prognostic mai puțin favorabil (11).

În concluzie, pacientul cu antecedente de CRC trebuie monitorizat regulat pentru recurențe prin intermediul CEA sau a CT-ului cu substanță de contrast mai ales în primii 5 ani post-tratament. Metastazele de CRC apar cel mai frecvent la nivelul ficatului. Diagnosticul diferențial al unei leziuni focale hepatice este complex, cel mai important fiind diferențierea unei leziuni benigne de una malignă. Diagnosticul de

Chisturi hidatice hepatice inactive trebuie evocat în prezența unor leziuni focale de aspect chistic cu calcificări, cu evoluție staționară pe o durată lungă de timp.

Consimțământul informat al pacientei pentru utilizarea datelor medicale prezentate a fost obținut.

Referințe

1. Nicholson BD, Shinkins B, Pathiraja I, Roberts NW, James TJ, Mallett S, et al. Blood CEA levels for detecting recurrent colorectal cancer. Cochrane database Syst Rev. 2015 Dec;(12):CD011134.

2. Duffy MJ, Lamerz R, Haglund C, Nicolini A, Kalousova M, Holubec L, et al. Tumor markers in colorectal cancer, gastric cancer and gastrointestinal stromal cancers: European group on tumor markers 2014 guidelines update. Int J cancer. 2014 Jun;134(11):2513–22.

3. Primrose JN, Perera R, Gray A, Rose P, Fuller A, Corkhill A, et al. Effect of 3 to 5 years of scheduled CEA and CT follow-up to detect recurrence of colorectal cancer: the FACS randomized clinical trial. JAMA. 2014 Jan;311(3):263–70.

4. Sorensen CG, Karlsson WK, Pommergaard H-C, Burcharth J, Rosenberg J. The diagnostic accuracy of carcinoembryonic antigen to detect colorectal cancer recurrence - A systematic review. Int J Surg. England; 2016 Jan;25:134–44.

5. Shinkins B, Nicholson BD, James T, Pathiraja I, Pugh S, Perera R, et al. What carcinoembryonic antigen level should trigger further investigation during colorectal cancer follow-up? A systematic review and secondary analysis of a randomised controlled trial. Health Technol Assess. 2017 Apr;21(22):1–60.

6. Zhang S-Y, Lin M, Zhang H-B. Diagnostic value of carcinoembryonic antigen and carcinoma antigen 19-9 for colorectal carcinoma. Int J Clin Exp Pathol. 2015;8(8):9404–9.

7. Ansari D, Nordqvist G, Hammarlund P, Dankiewicz J, Massoud A, Andersson R. Solitary liver lesions of indeterminate malignancy--outcome following surgical resection. Anticancer Res. 2012 Sep;32(9):3961–4.

8. You Y, Shao H, Bui K, Bui M, Klapman J, Cui Q, et al. Epstein-Barr virus positive inflammatory pseudotumor of the liver: report of a challenging case and review of the literature. Ann Clin Lab Sci. 2014;44(4):489–98.

9. Bhutani N, Kajal P. Hepatic echinococcosis: A review. Ann Med Surg. England; 2018 Dec;36:99–105.

10. Turhan N, Esendagli G, Ozkayar O, Tunali G, Sokmensuer C, Abbasoglu O. Co-existence of Echinococcus granulosus infection and cancer metastasis in the liver correlates with reduced Th1 immune responses. Parasite Immunol. 2015 Jan;37(1):16–22.

11. Berriel E, Russo S, Monin L, Festari MF, Berois N, Fernandez G, et al. Antitumor activity of human hydatid cyst fluid in a murine model of colon cancer. ScientificWorldJournal. United States; 2013;2013:230176.

Sindrom familial al cavernoamelor cerebrale multiple

[1,2]Lăcrămioara Perju Dumbravă, [1,2]Nicoleta Tohănean, [2]Octavian Holban, [2]Romana Homorodean

[1] Universitatea de Medicină şi Farmacie" Iuliu Haţieganu" Cluj-Napoca

[2] Spitalul Clinic Județean de Urgență Cluj-Napoca, Clinica Neurologie I

Introducere

Malformațiile cerebrale cavernoase (cavernoame) sunt anomalii morfologice vasculare relativ comun întâlnite în practica medicală, prevalența acestor fiind de 0.1-0.5% în populația generală. Acestea pot apărea sporadic sau în cadrul unui sindrom familial cu transmitere autozomal dominantă. În literatură au fost descrise mutațiile a trei gene ce sunt asociate cu sindromul cavernoamelor multiple, acestea codificând proteine implicate în formarea joncțiunilor celulare dintre celule endoteliale vasculare, rezultatul fiind formarea unor structuri vasculare cu perete subțire, apariția unor breșe între celule endoteliale cu fragilizarea acestor vase și predispoziție la hemoragie. Clinic, cel mai frecvent acestea se manifestă prin crize epileptice sau deficite neurologice focale, însă până la 25-50% din pacienți rămân asimptomatici pe parcursul vieții [1].

Diagnosticul si tratamentul acestei patologii implică o viziune multidisciplinară, atitudinea terapeutică fiind dictată de localizarea malformațiilor cavernomatoase și răsunetul clinic al acestora, pacienții necesitând monitorizare clinică și imagistică periodică pe tot parcursul vieții.

În continuare vă prezentăm cazul unei paciente de 41 ani, cu prezentare clinică atipică a acestei patologii rare, frecvent subdiagnosticate, care uneori poate deveni fatală.

Prezentare de caz

Pacientă în vârstă de 41 ani, din mediul urban, se prezintă în serviciul de primiri urgențe acuzând cefalalgii, amețeli, grețuri, vărsături și tulburări de echilibru debutate insidios de 3 zile, pacienta declarând că inițial și-a neglijat simptomatologia, însă persistența acesteia după 72 ore și creșterea în amploare a acesteia au determinat-o să se adreseze de urgență. Aceasta neagă orice consum de toxice sau prezența unor alergii medicamentoase. Din antecedentele personale patologice reținem un hemangiom sacrat operat în urmă cu trei ani.

Examenul clinic neurologic la internare relevă un mers ușor nesigur, fără deficit motor, reflexe osteo-tendinoase vii global, simetrice, prezența semnului Babinski pe stânga. Proba Romberg este pozitivă nesistematizat. Pacienta este orientată temporo-spațial, nu prezintă semne de iritație meningeală, oculomotricitatea este păstrată iar pupilele sunt egale, reactive. Nu se pun în evidență tulburări de limbaj sau sensibilitate obiectivă.

Examenul CT cranian nativ efectuat în urgență evidențiază multiple leziuni hiperdense juxtacentimetrice diseminate atât infra- cât și supratentorial și un hematom intraparenchimatos cerebelos drept fără indicație neurochirurgicală în urgență.

Ecografia cardiacă transtoracică efectuată de rutină în protocolul de evaluare a accidentelor vasculare cerebrale, vizualizează o cinetică regională parietală păstrată, cavități nedilatate, fracție de ejecție >55% iar pe ECG se surprinde ritm sinusal, fără alte modificări patologice. Ecografia Doppler carotidiană, vertebrală și transcraniană nu decelează modificări patologice.

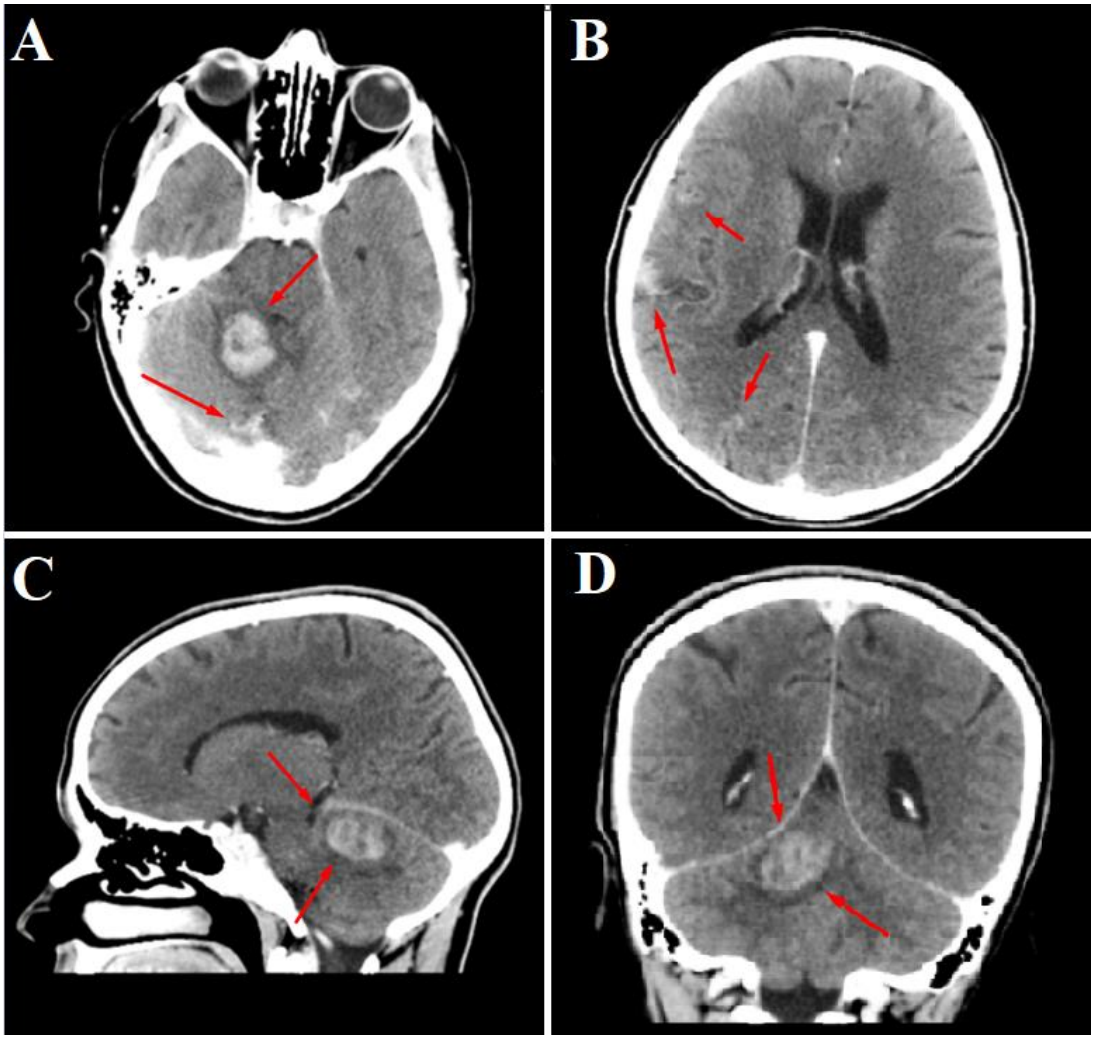

Fig. 1. CT cranian nativ, secțiuni axiale (A, B), sagitală (C), coronară (D). Arii hiperdense de dimensiuni juxtacentimetrice diseminate supra- și infratentorial (A, B). Hematom intraparenchimatos cerebelos drept (A, C, D).

S-a efectuat IRM cerebral care pune în evidență o arie focală de aproximativ 28/29/30mm AP/LL/CC cu semnificație de focar hemoragic cu angajarea amigdalelor cerebeloase cu aproximativ 8 mm inferior de gaura occipitală. Pe secvențele hem-sensibile (SWAN) se vizualizează multiple depozite de hemosiderină diseminate

difuz atât supra- cât și infratentorial cu dimensiuni de până la 15/17 mm (parietal în dreapta), cu semnificație de cavernoame cerebrale.

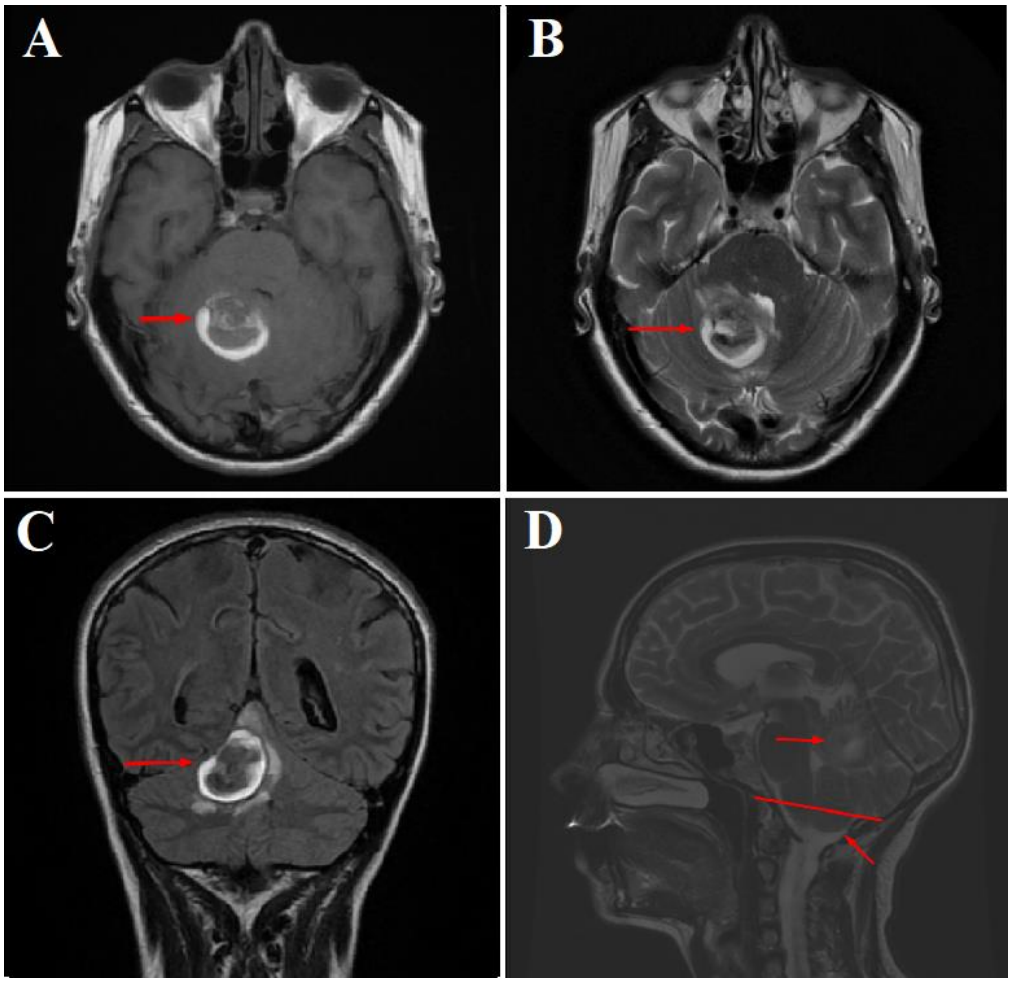

Fig. 2. IRM cerebral nativ. Pe secvențele T1 (A-secțiune axială), T2 C-secțiune axială, D-secțiune sagitală), T2-FLAIR (C-secțiune coronară) se vizualizează malformația cavernomatoasă de dimensiuni 28/29/30mm AP/LL/CC cu semnal heterogen, efect de masă și edem periferic mai evidente pe secvența T2-FLAIR (C). Se constată angajarea amigdalelor cerebeloase cu 8mm (D).

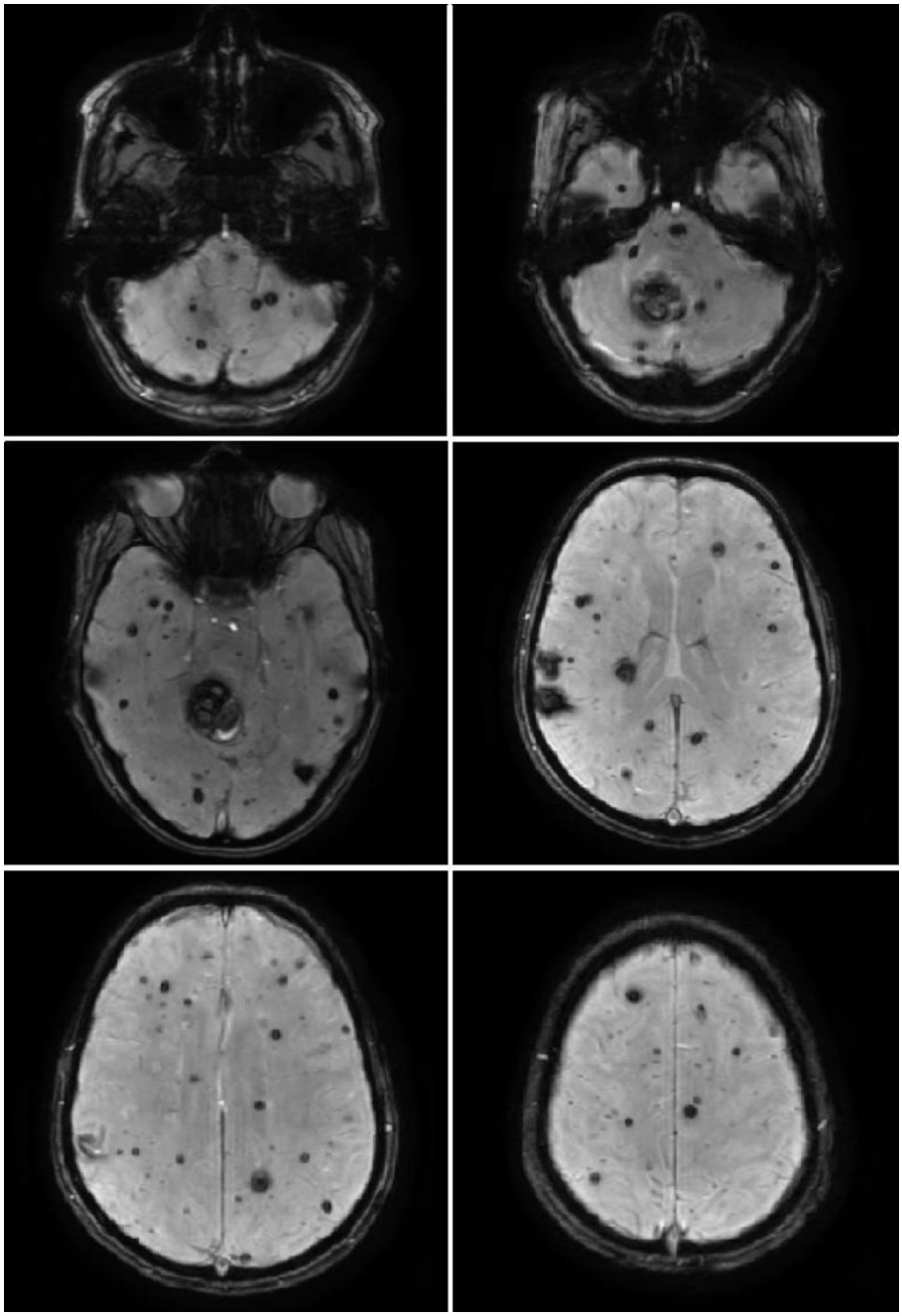

Fig. 3. IRM cerebral, secvență SWAN, secțiuni axiale: se vizualizează multiple depozite de hemosiderină (colorate în negru) cu semnificație de malformații cavernomatoase, diseminate atât supratentorial cât și infratentorial, inclusiv la nivelul trunchiului cerebral.

Examenul electroencefalografic relevă un traseu alfa dominant, modulat în fusuri, blocat de deschiderea ochilor, cu frecvență 11 cicli/secundă, fără asimetrie interemisferică. Nu se evidențiază modificări la hiperpnee sau stimulare luminoasă continuă. Pacienta nu a prezentat clinic episoade neurologice ce ar fi putut fi considerate crize epileptic.

În diagnosticul diferențial al cazului intră în discuție, neurocisticercoza și angiopatia amiloidă cerebrală. Contraargumentul pentru neurocisticercoză este variabilitatea în dimensiuni a leziunilor, care, în momentul în care prezintă calcificări, devin uniforme, cu contur regulat și dimensiuni mai mici. În angiopatia amiloidă cerebrală localizarea leziunilor are o predilecție subcorticală, este prezentă sideroza superficială și istoric de hemoragie lobară(2).

Pacienta a avut o evoluție clinică spre agravare, cu creșterea intensității sindromului de hipertensiune intracraniană, cu cefalalgii, grețuri și vărsături slab responsive la tratament medicamentos cu depletive cerebrale (Manitol si Dexametazona). Se decide efectuarea intervenției neurochirurgicale, realizându-se craniotomie suboccipitală dreaptă cu ablația formațiunii vasculare și hemostază. Postoperator, evoluția clinică este favorabilă cu mențiunea că obiectiv neurologic se suprapune și un sindrom extrapiramidal hiperton hipokinetic pe dreapta. Pacienta a fost externată la domiciliu peste zece zile, urmând a fi reevaluată clinic și imagistic peste trei luni.

Examenul histopatologic microscopic din piesa de rezecție evidențiază numeroase structuri vasculare dilatate cu elemente figurate în lumen și infiltrate hematice perivascular, concluzionând asupra unui hemangiom cavernomatos.

Discuții

Sindromul familial al cavernoamelor cerebrale multiple este definit drept prezența a cel puțin unuia din cele trei criterii:

- evidențierea unor multiple malformații cavernomatoase (5 sau mai multe)

- apariția acestora la cel puțin doi membri ai unei familii
- prezența mutației în una din cele trei gene implicate: CCM-1/KRIT-1, CCM-2, CCM-3.

De regulă, acestea sunt localizate la nivel cerebral, însă în literatură sunt raportate cazuri în care malformațiile cavernomatoase se regăsesc și la nivel medular, hepatic, tegumentar sau retinal (2,3). În cazul pacientei noastre, localizarea atipică a fost la nivel osos, acesteia fiindu-i extirpat un hemangiom sacrat în urmă cu trei ani. În majoritatea cazurilor tabloul clinic implică crize epileptice (38-55%) și deficite focale neurologice (35-50%), cefalalgii nonspecifice fiind rar întâlnite, ceea ce reprezintă o altă particularitate a cazului nostru (4). Epileptogenitatea cavernoamelor este asociată cu localizarea corticală a acestora. Riscul de dezvoltare a epilepsiei este de 1.5-2.4% per pacient-an (5). Din punct de vedere histologic acestea sunt alcătuite dintr-un conglomerat de capilare dilatate (caverne) cu un singur strat de celule endoteliale, cu absența structurilor mature ale peretelui capilar. Dimensiunile malformațiilor cavernoamelor variază de la câțiva milimetri până la câțiva centimetri iar datorită caracterului lor dinamic, acestea pot crește (sau descrește) în dimensiuni, numărul acestora putându-se multiplica în timp. Frecvența apariției unor noi cavernoame este între 0.2-0.4 leziuni per pacient-an (2).

Suspiciunea de sindrom familial al cavernoamelor multiple poate fi confirmată prin testare genetică. În literatură au fost descrise mutațiile genelor KRIT-1 (CCM-1), CCM-2, si PDCD-10 (CCM-3) (1). Transmiterea este autozomal dominantă, riscul de a moșteni mutația fiind 50% pentru fiecare descendent. O incidență mai mare a fost raportată în populația american-hispanică), în care proporția cazurilor familiale este estimată a fi de până la 50% (comparativ cu 20% în populația generală (6). În cazul pacientei noastre nu s-a efectuat testare genetică, pacienta refuzând-o.

Imagistica prin rezonanță magnetică nucleară este un instrument cheie în diagnosticul malformațiilor cavernomatoase. Acestea pot fi localizate atât supratentorial (75%) cât și infratentorial (25%). Aproape jumătate din leziunile

infratentoriale apar în trunchiul cerebral iar hemoragiile la acest nivel pot fi fatale (2). Hipersemnalul central pe secvențele SE T1- și T2-WI, cu prezența într-un grad variabil a edemului perilezional vizualizat cel mai bine pe secvențele FLAIR, sugerează o hemoragie recentă. Secvențele gradient echo (GRE) surprind de până la 3 ori mai multe leziuni decât SE T2-WI iar secvența SWI de încă trei. Semnificația clinică a cavernoamelor de dimensiuni mici evidențiate pe IRM nu este cunoscută însă detecția unor leziuni multiple este utilă în diagnosticul sindromului familial (2). Evaluarea imagistică periodică prin IRM permite evidențierea apariției unor noi leziuni și prezența de hemoragii acute din cavernoamele preexistente (2).

Tratamentul conservativ este recomandat pacienților asimptomatici. Terapia medicamentoasă cuprinde inhibitorii de Rho-kinază precum Fasudil sau Simvastatină, aceștia stabilizează malformațiile cavernomatoase prin creșterea integrității vasculare, reducând astfel hemoragia cronică. (7, 8, 9). De asemenea, este importantă utilizarea cu precauție a triptanilor, estrogenilor, antiinflamatoarelor nesteroidiene, anticoagulantelor noi orale, inhibitorilor de recaptare a serotoninei, vitaminei E, uleiului de pește. Acestea pot crește riscul de sângerare, neexistând studii care să certifice siguranța utilizării lor la pacienții cu cavernoame cerebrale (11).

Tratamentul chirurgical al unui cavernom este justificat doar în cazul în care acesta se manifestă clinic prin crize epileptice, deficite neurologice focale sau produce efect de masă pe parenchimul adiacent. Opțiunile terapeutice includ chirurgia clasică și chirurgia stereotactică. Prognosticul postoperator al acestor pacienți pe termen lung este de regulă bun, extirparea cavernoamelor clinic active prevenind recurența hemoragiei și reducând manifestările epileptice (11).

Concluzie

Sindromul familial al cavernoamelor multiple este o patologie autozomal dominantă rar întâlnită. Diagnosticarea acestuia este importantă pentru evitarea medicamentelor ce pot crește riscul de sângerare al malformațiilor cavernomatoase.

Manifestările clinice pot varia de la crize epileptice la deficite de focar neurologic, însă o bună parte din pacienți rămân asimptomatici pe parcursul vieții. Prezența unui singur cavernom la un pacient nu exclude diagnosticul de sindrom familial. Monitorizarea imagistică la 1 sau 2 ani este utilă în evaluarea apariției unor noi leziuni și a riscului de sângerare al cavernoamelor preexistente iar intervenția chirurgicală este justificată doar în cazul cavernoamelor simptomatice sau care produc efect de masă pe țesutul cerebral adiacent.

A fost obținut consimțământul informat privind utilizarea datelor clinice a pacientei în scop academic, cu respectarea normelor în vigoare privind datele cu caracter personal.

Referințe

1. Remco A Haasdijk, Caroline Cheng, Anneke J Maat-Kievit, et al, Cerebral cavernous malformations: from molecular pathogenesis to genetic counselling and clinical management. Eur J Hum Genet. 2012; 20(2):134–140.
2. Mespreuve M, Vanhoenacker F, Lemmerling M. Familial Multiple Cavernous Malformation Syndrome: MR Features in This Uncommon but Silent Treat. J Belg Soc Radiol. 2016;100(1):51.
3. Labauge P, Denier C, Bergametti F, Tournier-Lasserve E. Genetics of cavernous angiomas.Lancet Neurol. 2007;6(3):237-44.
4. Brunereau L, Labauge P, Tournier-Iasserve E, et al. Familial form of intracranial cavernous angioma: MR imaging findings in 51 families. Radiology. 2000;214(1):209-16.
5. Menzler K, Chen X, Thiel P et al. Epileptogenicity of cavernomas depends on (archi-) cortical localization. Neurosurgery 2010;67:918-924.

6. Haasdijk R, Cheng C, Maat-Kievit A, et al. Cerebral cavernous malformations: from molecular pathogenesis to genetic counselling and clinical management. Eur J of Human Genetics 2012;20(2):134-40.
7. Shenkar R, Shi C, Austin C et al. RhoA Kinase Inhibition With Fasudil Versus Simvastatin in Murine Models of Cerebral Cavernous Malformations. Stroke 2016;48:187-194.
8. Stockton RA, Shenkar R, Awad IA, et al. Cerebral cavernous malformations proteins inhibit Rho kinase to stabilize vascular integrity. J Exp Med. 2010;207:881–896.
9. Borikova AL, Dibble CF, Sciaky N, et al. Rho kinase inhibition rescues the endothelial cell cerebral cavernous malformation phenotype. J Biol Chem. 2010;285:11760–11764.
10. Akers A, Salman R, Awad I et al. Synopsis of Guidelines for the Clinical Management of Cerebral Cavernous Malformations: Consensus Recommendations Based on Systematic Literature Review by the Angioma Alliance Scientific Advisory Board Clinical Experts Panel. Neurosurgery. 2017;285:11760-11764.
11. Kivelev J, Niemela M, Kivisaari R. Long-term outcome of patients with multiple cerebral cavernous malformations. Neurosurgery. 2009 Sep;65(3):450-5.

Transpoziția corectată congenital a vaselor mari – prezentare de caz

[1]Alexandra Andreea Poienar, [1]Răzvan Băltoaică, [2]Ciprian Gheorghe Porumb, [2]Doru Diculescu, [1]Cristina Szapora, [1]Ligia Blaga, [2]Dan Mihu Dan

[1]Spitalul Clinic Județean de Urgență, Cluj-Napoca, România, Clinica "Dominic Stanca"

[2]Universitatea de Medicină și farmacie Iuliu Hațieganu, Cluj-Napoca, România

Introducere

Defectele cardiace congenitale sunt cele mai frecvente malformații congenitale. Jumătate dintre aceste cazuri sunt minore și pot fi corectate chirurgical cu ușurință, în timp ce restul reprezintă anomalii congenitale majore responsabile pentru moartea neo-natală sau infantilă [1].

Transpunerea corectată congenital a vaselor mari (TccVM) poate fi cu sau fără concordantă atrio-ventriculară [2]. TccVM este o patologie rară, reprezentând mai puțin de 1% din totalul defectelor cardiace congenitale [3] și incidența este 0,02 la 1000 de nașteri cu feți vii [4]. Anatomic, TccVM se caracterizează printr-un drenaj venos sistemic normal și poziționarea normală a atriilor. Cele două atrii sunt conectate cu ventriculii inversați: atriul drept conectat cu ventriculul stâng morfologic și atriul stâng conectat cu ventriculul drept morfologic, definind astfel discordanța atrio-ventriculară. Ventriculii sunt conectați cu arterele opuse: ventriculul drept morfologic conectat cu aorta și ventriculul stâng morfologic conectat cu artera pulmonară. Astfel transpuse vasele mari, permit un flux sanguin eficient, iar în această malformație, ventriculul drept și valva tricuspidiană sunt responsabile de circulația sistemică.

TccVM poate fi asociată cu alte leziuni intracardiace: defect de sept ventricular, stenoză pulmonară, anomalie Ebstein, bloc atrio-ventricular complet. În cazul asocierii oricăreia dintre aceste anomalii cu TccVM, corectarea chirurgicală sau plasarea unui pace-maker poate fi necesară imediat după naștere [2], [6]. Principalele complicații se datorează faptului că ventriculul drept este responsabil pentru circulația sistemică. Se poate dezvolta insuficiența ventriculului drept și regurgitarea sanguină prin valva tricuspidiană. Această situație se agravează o dată cu înaintarea în vârstă [5]. Diagnosticul prenatal ecografic de TccVM este o mare provocare. Această anomalie poate fi trecută cu vederea la ecografia morfofetală de rutină din al doilea trimestru de sarcină, datorită dificultății identificării discordanței ventriculo-arteriale și a dispoziției paralele a vaselor mari [7]. Dezvoltarea fătului este rareori influențată de această patologie. Majoritatea sarcinilor cu un făt cu TccVM au o evoluție fiziologică și rata de supraviețuire neonatală este de 82% [8].

Asocierea acestei patologii cu alte malformații congenitale cardiace sau cromozomiale, este excepțională [2].

Prezentare de caz

Pacienta în vârstă de 22 ani, G1P0, caucaziană, IMC=22, fără antecedente personale patologice sau obstetricale semnificative. Sarcina a fost obținută spontan, iar pacientei i s-a administrat acid folic, 40 micrograme pe zi, până la 12 săptămâni de gestație.

Ecografia de screening în primul trimestru

A obiectivat existența unui embrion de 60 mm (sarcina de 12 săptămâni și 4 zile); translucența nucală de 2,2 mm, frecvența cardiacă fetală 140 bpm. Nivelul BetaHCG a fost 0,44 Mom; PAPP a fost 0,88 Mom. Riscul combinat a fost calculat la 1/14000 pentru trisomie 21 și 1/100000 pentru trisomie 13 și 18.

Ecografia morfofetală în al doilea trimestru

A fost efectuată la 21 săptămâni și 5 zile: diametrul biparietal (DBP) 52.3 mm; circumferința craniană (HC) 190.2 mm (percentila 56); circumferința abdominală (AC) 167mm (percentila 64); lungimea femurului (FL) 38mm (percentila 80); greutatea fetală estimată a fost de 469g. Placenta situată la nivelul peretelui uterin anterior. Lichidul amniotic în cantitate normală, cu cea mai mare cisternă măsurând 51mm. Cordonul ombilical cu 3 vase. Mișcări active fetale.

Nu s-au evidențiat anomalii fetale, cu excepția sistemului cardio-vascular. Sexul fetal: masculin.

Studiile Doppler au obiectivat: artera uterină dreaptă: PI=1,23, Vmax 80 cm/s, fără Notch; artera uterină stângă: PI=1,02, Vmax 105 cm/s, fără Notch.

Ecografia transvaginală: lungimea colului uterin 33 mm; fără semne ecografice de vasa praevia; distanța dintre marginea inferioară a placentei și orificiul cervical intern este de 40 mm.

Ecocardiografia fetală

Situs solitus normal, cu poziția stomacului la stânga (Fig. 1); Indicele cardio-toracic este 0,5; vârful cardiac orientat spre stânga la un unghi de 45 °. Drenajul venos sistemic și pulmonar sunt normale (Fig. 2). Foramen ovale situată în treimea mijlocie a septului interatrial, cu valva prezentă în atriul stâng. Fluxul sanguin normal, de la dreapta la stânga. Discordanță atrio-ventriculară vizibilă: atriul stâng conectat cu ventriculului drept morfologic și atriul drept conectat cu ventriculul stâng morfologic. Valvele atrio-ventriculare patente cu compensare inversată (Fig. 3). Fără semne ecografice vizibile de regurgitare atrio-ventriculară (la cartografierea color flow-ului și Doppler-ului pulsatil). Sept ventricular complet. Cinetica biventriculară normală.

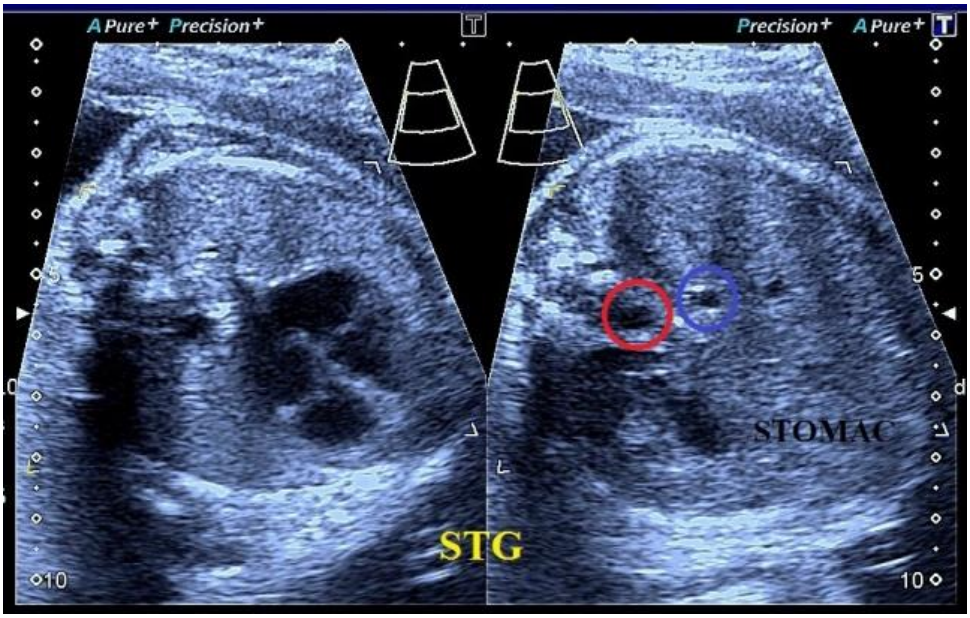

Fig. 1. Situs solitus normal (Axul inimii și stomacul orientate spre stânga)

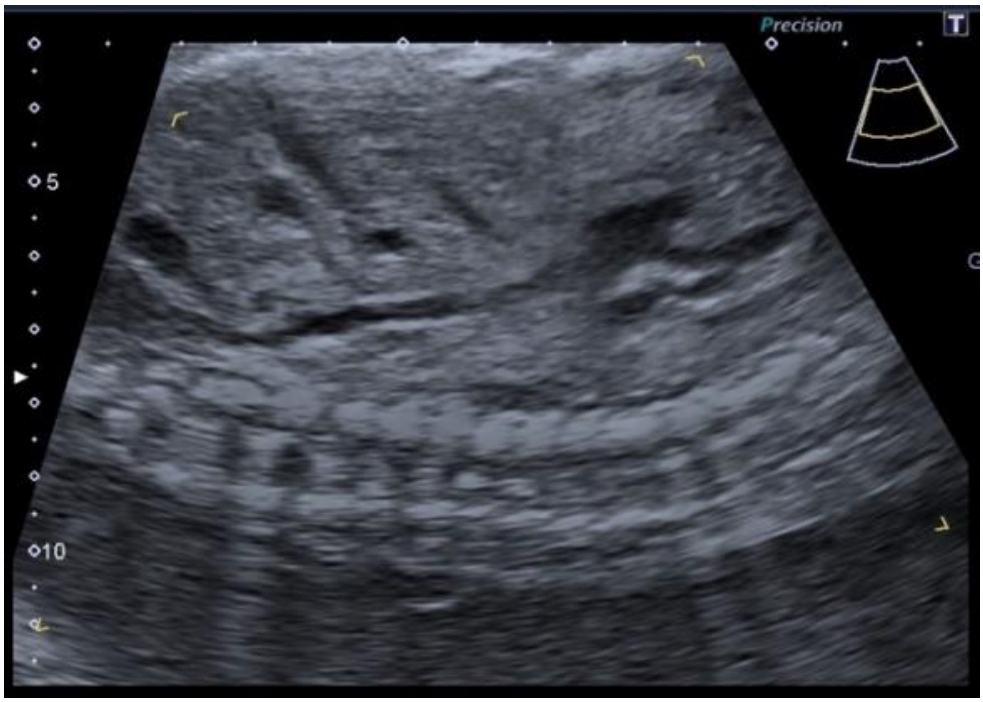

Fig. 2. Drenaj venos normal (cele două vene cave se deschid în ventriculul drept)

Discordanță vizibilă a conexiunii ventriculo-arteriale: ventriculul drept conectat cu aorta și ventriculul stâng conectat cu artera pulmonară. Cele două artere sunt paralele, aorta fiind orientată anterior și la stânga arterei pulmonare. Această dispoziție modifică vizualizarea ecografică a celor 3 valve (Fig. 4 și Fig. 5) și dă falsa impresie a semnului V. Valvele arteriale sunt normale; fluxul sanguin normal, fără regurgitare arterială. Trifurcarea normală a arterei pulmonare în artera pulmonară stângă, artera pulmonară dreaptă și ductul venos, cu flux sanguin normal. Arcul aortic la stânga de trahee. Artera subclaviculară dreaptă aparent normală (Fig. 6).

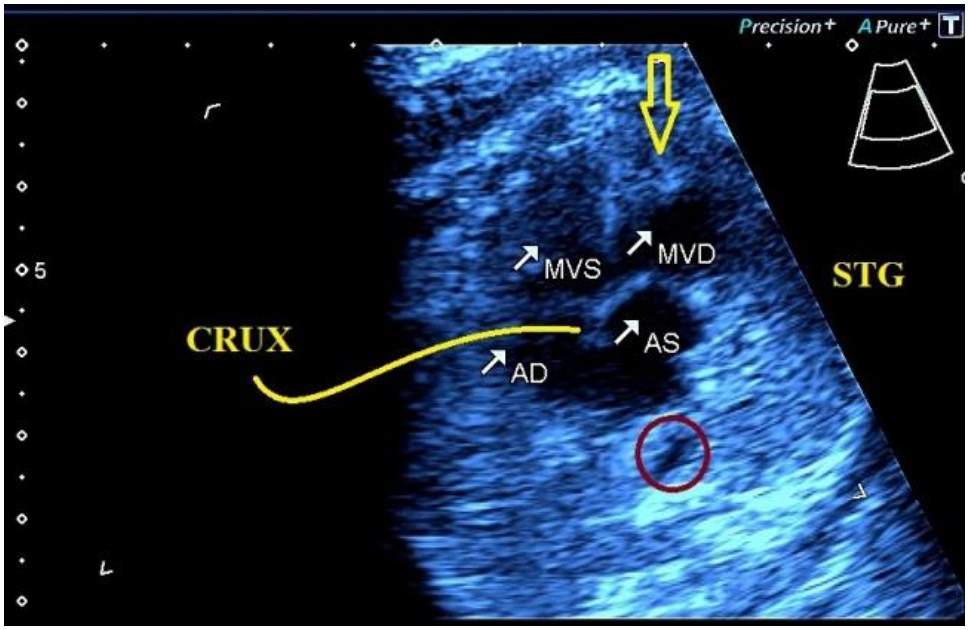

Fig. 3. Discordanță atrio-ventriculară. Valvele atrio-ventriculare patente cu compensare inversată

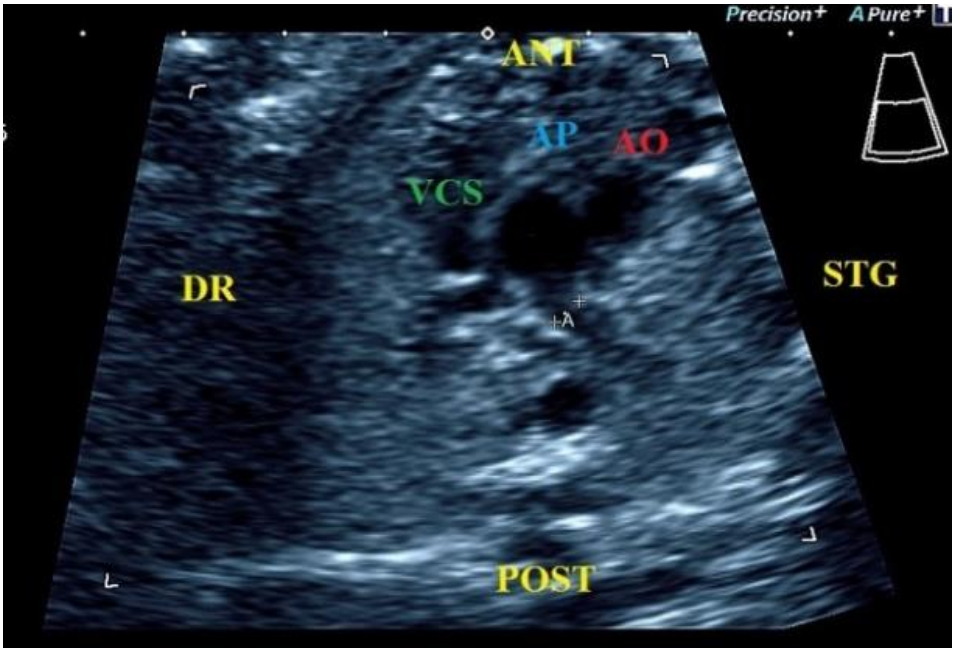

Fig. 4. Aorta situată anterior și la stânga arterei pulmonare

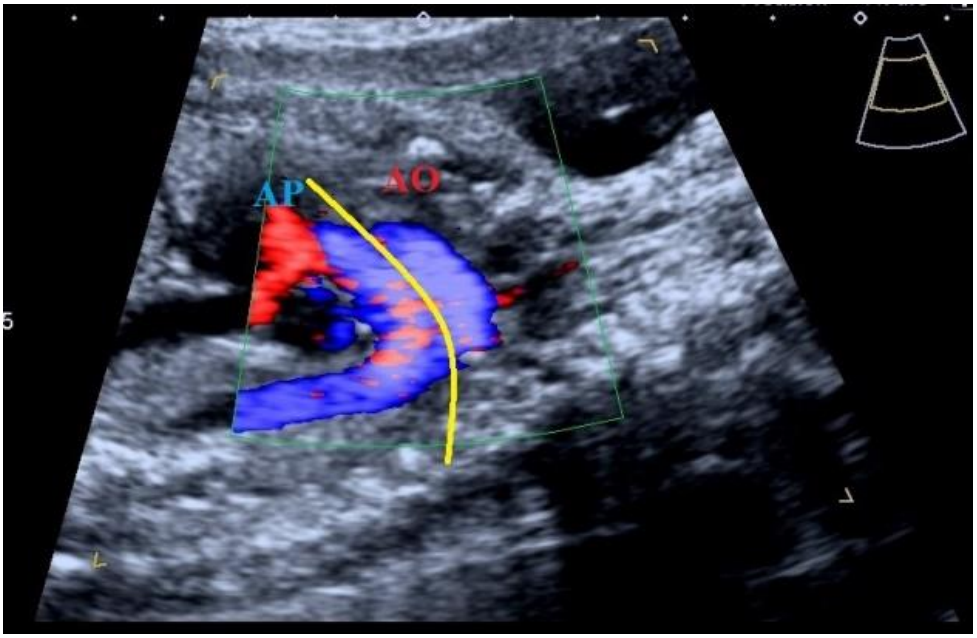

Fig. 5. Aorta si artera pulmonară sunt paralele

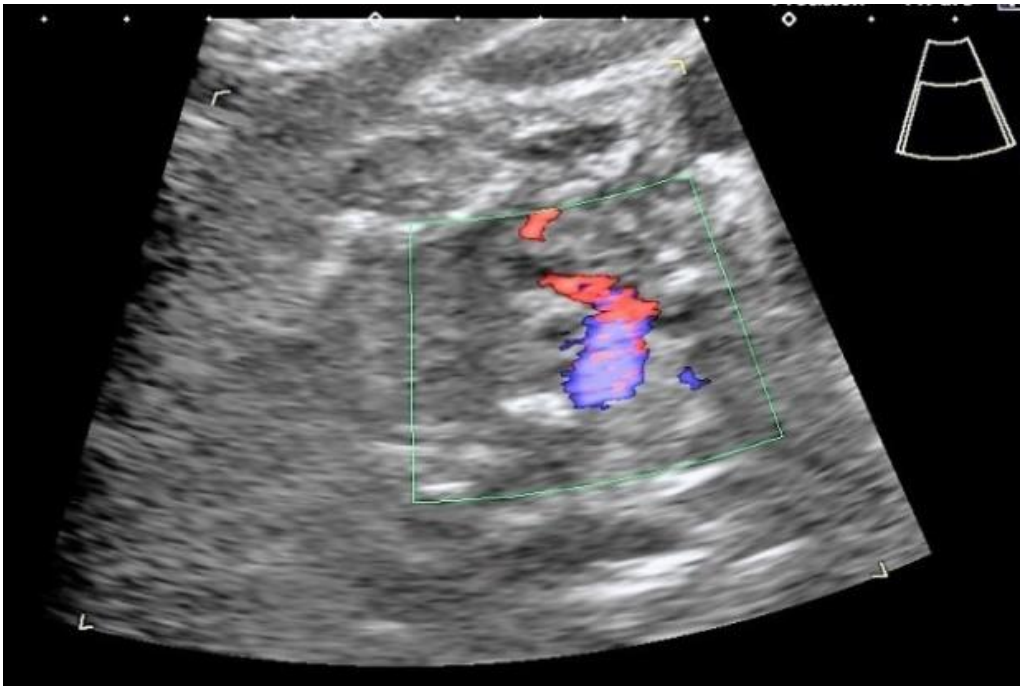

Fig. 6. Artera subclaviculară dreaptă normală situată anterior de trahee

Ritmul cardiac fetal, normal (145 bătăi pe minut), fără efuziune pericardică.

Biometria cardiacă (în limite normale)

Diametrul aortic, măsurat la nivelul valvei, în diastolă este 3,5 mm (percentila 74). Diametrul arterei pulmonare este de 4 mm (percentila 61). Artera pulmonară dreaptă este de 2,8 mm; artera pulmonară stângă este de 2,9 mm (Fig. 7). Arcul aortic măsoară 2,6 mm (percentila 52). Ductul arterial este de 2,8 mm (percentila 69).

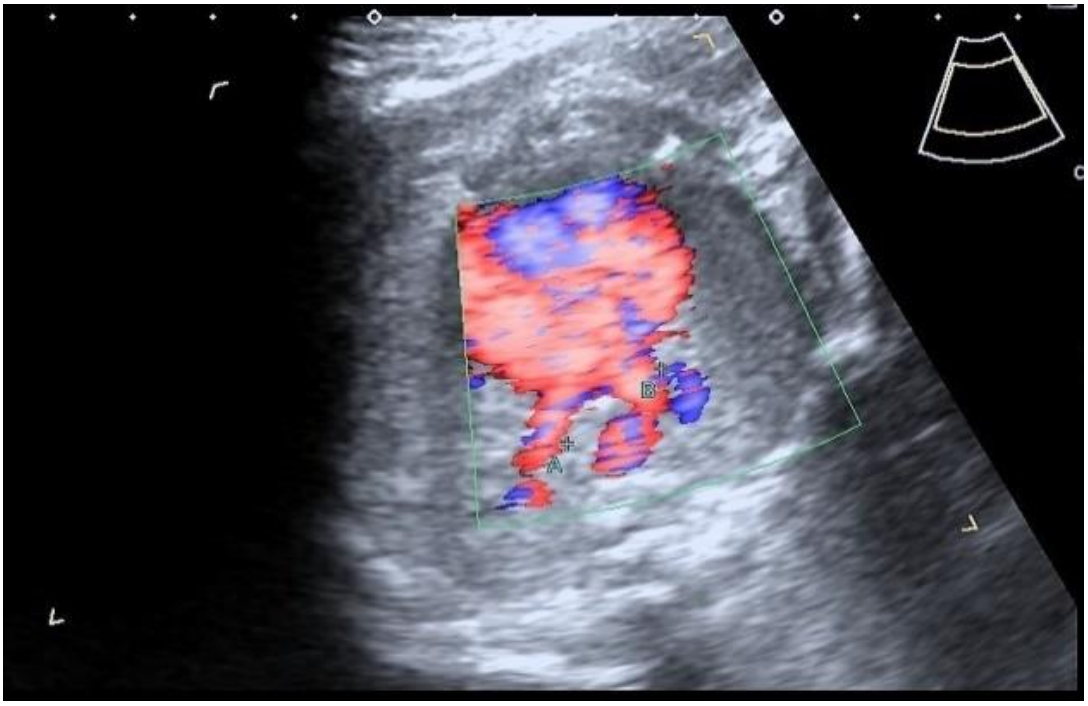

Fig. 7. Artere pulmonare normale

Studii Doppler (în limite normale)

Venele pulmonare de aspect ecografic normal (Fig. 8). Ductul venos cu unda a pozitivă, PIV= 0,878. Venele sistemice au aspect normal. Valva mitrală E/A=0,6; valva tricuspidiană E/A=0,6 (Fig. 9); viteza sanguină în aortă este de 67.8 cm/s; viteza sanguină în artera pulmonară este 69.2 cm/s; PI a arterei cerebrale medii este 2,04; PSV=30.8 cm/s. Intervalul atrio-ventricular este 100 ms. Ridicăm suspiciunea de transpoziție corectată congenital a vaselor mari, iar pacienta este îndrumată spre un centru specializat pentru consiliere.

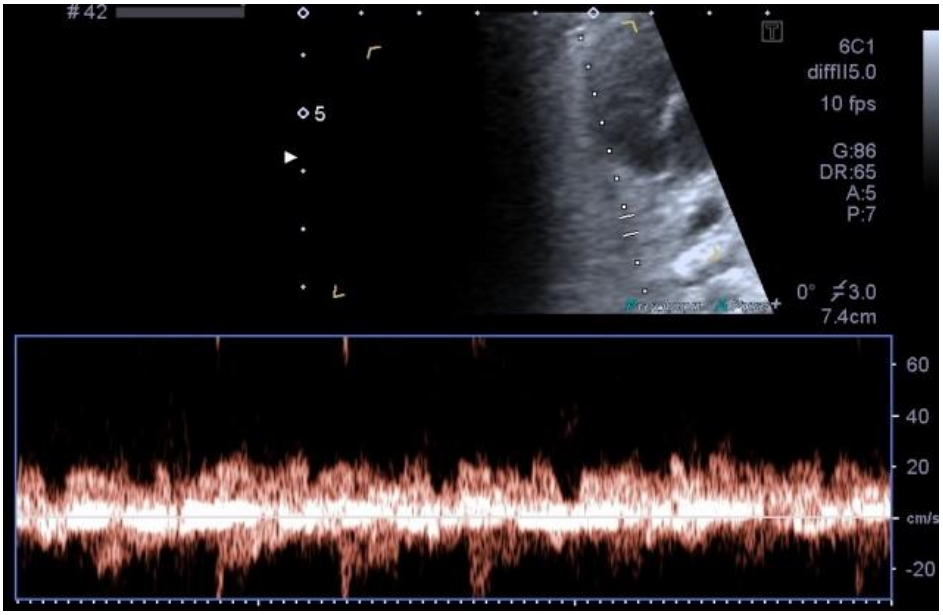

Fig. 8: Aspectul normal al fluxului sanguin

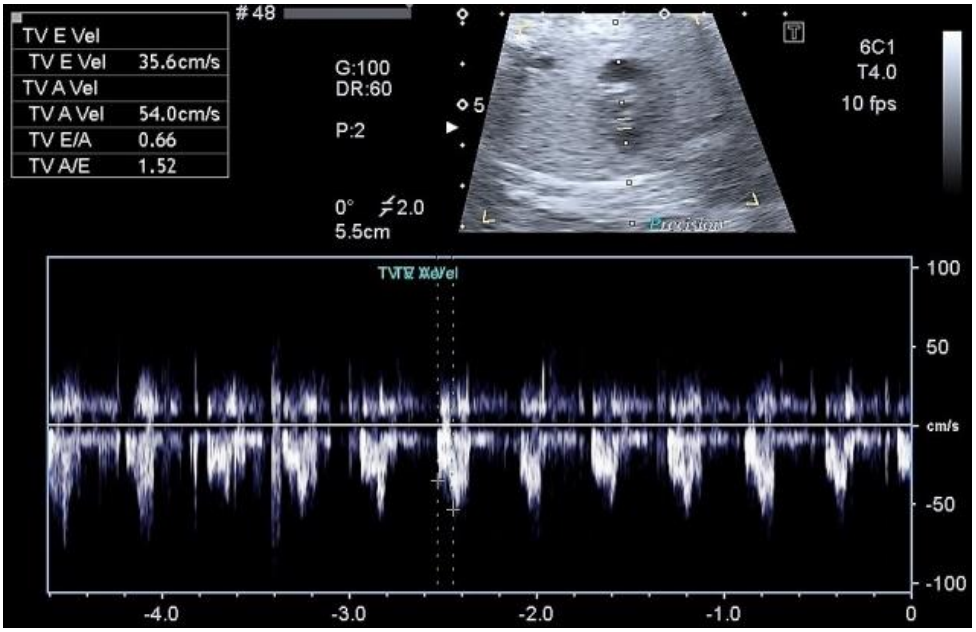

Fig. 9. Raportul E/A normal la nivelul valvei tricuspide

Investigații suplimentare

Amniocenteza a fost efectuată: analiza cromozomială a identificat un cariotip fetal normal, sex masculin, fără modificări numerice sau structurale.

Management

Pacienta a fost îndrumată spre un centru specializat de cardiologie fetală, unde a primit consiliere cu privire la anomalia cardiacă fetală depistată și posibilitatea de a efectua o intervenție chirurgicală corectivă în perioada post-partum. Dezvoltarea fetală și cantitatea de lichid amniotic au fost evaluate periodic.

Rezultate

Pacienta a fost programată la cezariană la 38 săptămâni și 5 zile și a dat naștere unui băiețel, G= 2950 g, APGAR 10. A fost efectuată o ecocardiografie fetală care a confirmat diagnosticul și a găsit, de asemenea, insuficiență tricuspidiană minoră, foramen ovale patentă, și persistența ductului arterial. Chirurgia corectivă nu a fost necesară. Monitorizarea post-partum a inclus efectuarea, într-un centru specializat, a ecografiei cardiace la fiecare 3 luni în primul an de viață.

Discuții

Transpoziția corectată congenital a vaselor mari este o patologie rară, dificil de diagnosticat prenatal [9]. Diagnosticul se face de obicei în al doilea trimestru de sarcina. Vârsta gestațională medie la momentul diagnosticării este de 25,5 săptămâni [4]. Evoluția naturală a TccVM izolată poate fi asimptomatică datorită hemodinamicii corectate [7]. Trei elemente au un impact semnificativ asupra evoluției simptomatologiei: funcția ventriculului drept, a valvei tricuspide și posibilitatea dezvoltării de aritmii cardiace. Fără corecție chirurgicală, ventriculul drept este nevoit să dezvolte suficientă presiune pentru a pompa sânge în circulația sistemică, dar anatomia nu îi permite acest lucru, astfel se poate dezvolta insuficiența ventriculului

drept. Consecința este regurgitarea tricuspidiană. Asocierea acestor două condiții duce în timp la insuficiența cardiacă dreaptă [9], [10].

Concluzii

Diagnosticul prenatal al anomaliilor cardiace este important pentru stabilirea supravegherii sarcinii. De asemenea, acest lucru permite să informeze mai bine părinții în legătură cu evoluția fătului în post-partum și posibilele complicații cardiace care pot să apară datorită acestei anomalii.

Consimțământul informat a fost semnat pentru acordul utilizării datelor în scop științific.

Referințe

[1] Abuhamad A. Chaoui R. (2010). A Practical Guide to Fetal Echocardiography. NORMAL AND ABNORMAL HEARTS. Lippincott Williams & Wilkins.

[2] Allan L. Cook A. Huggon I. (2009). Fetal Echocardiography. A Practical Guide. Cambridge University Pres.s

[3] Kasar T, Ayyildiz P, Tunca Sahin G, et al. Rhythm disturbance and treatment strategies in children with congenitally corrected transposition of the great arteries. Congenital Heart Disease 2018; 13(3):450-457.

[4] Palladini A, Volpe P, Marasini M, et al. Diagnosis, characterisation and outcome of congenitally corrected transposition of the great arteries in the fetus: a multicentre series of 30 cases. Ultrasound Obstet Gynecol 2006;27: 281 – 285

[5] Huhta J. The Natural History of Congenitally Corrected Transposition of the Great Arteries. World J Pediatr Congenit Heart Surg. 2011 Jan;2(1):59-63.

[6] Van Praagh R, Papagiannis J, Grünenfelder J, et al. (1998). Pathologic anatomy of corrected transposition of the great arteries: medical and surgical implications. Am Heart J 1998;135(5 Pt 1):772-85.

[7] Zhang Y, Cai A, Sun W, et al. Prenatal diagnosis of fetal congenitally corrected transposition of the great arteries. Prenatal Diagnosis 2011;31:529-535.

[8] Sharland G, Tingay R, Jones A, et al. Atrioventricular and ventriculoatrial discordance (congenitally corrected transposition of the great arteries): echocardiographic features, association and outcome in 34 fetuses. Heart 205;91:1453-1458.

[9] Kutty S, Danford DA, Diller GP, et al. Contemporary management and outcomes in congenitally corrected transposition of the great arteries. Heart 2018;104(14):1148-1155.

[10] Lenoir M, Bouhout I, Gaudin R, et al. (2018). Outcomes of the anatomical repair in patients with congenitally corrected transposition of the great arteries: lesson learned in a high-volume centre. Eur J Cardiothorac Surg. 2018;54(3):532-538.

O pacientă cu căderi frecvente, mers dificil şi incontinenţă urinară

[1,3]Ioana Stănescu, [2,3]Gabriela Dogaru

[1]Catedra Neurologie si Neurologie Pediatrică, Universitatea de Medicină şi Farmacie "Iuliu Haţieganu" Cluj Napoca

[2]Catedra de Reabilitare Medicală, Universitatea de Medicină şi Farmacie "Iuliu Haţieganu" Cluj- Napoca

[3] Spitalul Clinic Recuperare Cluj-Napoca

Introducere

Tulburările de mers însoţite de cădere reprezintă un motiv frecvent de consultaţie, pacienţii adresându-se atât medicului de familie, cât şi medicului specialist. Prevalenţa tulburărilor de mers creşte cu vârsta, fiind de aproximativ 10 % la persoanele între 60 şi 69 de ani (1). Cele mai frecvente cauze sunt reprezentate de afecţiunile osteoarticulare, musculare şi neurologice (ataxii, sindroame parkinsoniene, demenţe, etc), sau de combinaţii ale acestora. Pentru diagnostic are mare valoare precizarea tipului tulburării de mers, precum şi identificarea unor semne neurologice la examenul clinic.

Hidrocefalia cu presiune normală (HPN) sau hidrocefalia idiopatică, este caracterizată printr-o triadă simptomatică, în care tulburarea de mers (mers de tip apraxic), se asociază cu tulburări sfincteriene şi cu tulburări cognitive, numită triada Hakim (2). Incidenţa afecţiunii este estimată a fi între 0.5% şi 2.9% în populaţia vârstnică (3). Simptomele apar insidios, în decadele 6 şi 7 de viaţă, tulburarea de mers fiind cel mai precoce şi constant semn de debut. Afectarea mersului apare progresiv, şi se manifestă prin dificultate la ridicare sau aşezare, demaraj dificil, paşi târşiţi, uneori prea rapizi, cu pericol de împiedicare şi cădere, întoarcere din mai mulţi paşi,

poziție a trunchiului înclinată în față sau în spate (4). Tulburările sfincteriene sunt de tipul micțiunilor imperioase sau incontinenței. Tulburarea cognitivă se manifestă inițial prin scăderea atenției, a memoriei de scurtă durată, procesare lentă a informațiilor, dificultăți în rezolvarea problemelor şi prin afectarea funcțiilor executive, evoluând până la demență în stadiile avansate (4).

Diagnosticul de hidrocefalie cu presiune normală nu este, de regulă, prima suspiciune diagnostică. De cele mai multe ori, examinările imagistice efectuate pentru excluderea unei patologii vasculare cerebrale, pentru elucidarea cauzei unei tulburări inexplicabile de mers sau a unei demențe rapid instalate, vor decela lărgirea importantă a sistemului ventricular. În acest caz, examenul computer-tomografic (CT) cerebral trebuie completat de un examen RMN cerebral. In funcție de caz, alte investigații vor fi necesare pentru diagnosticul diferențial şi excluderea altor cauze de tulburare de mers (RMN cervical, ENG), de tulburare sfincteriană (RMN coloană lombară) sau de demență (analize de sânge). Daca întreg bilanțul este negativ, suspiciunea de HPN idiopatică se confirmă, iar pacientul este trimis pentru evaluare neurochirurgicală în vederea montării unui șunt (derivație) ventriculo-peritoneal. In urma tratamentului, se constată ameliorări ale mersului, tulburărilor cognitive şi a celor sfincteriene, cu îmbunătățirea autonomiei.

Am ales acest caz deoarece frecvența HPN este mai mare decât se estimează. Diagnosticul poate fi sugerat de asocierea tulburărilor de mers cu cele sfincteriene și cu deteriorarea cognitivă. Deși simptomele neurologice determinate de HPN sunt severe, acestea sunt în mare parte reversibile prin tratamentul specific.

Prezentare de caz

Vă prezentăm cazul unei paciente, în vârstă de 68 de ani, de profesie casnică, provenind din mediul rural.

Pacienta s-a prezentat de urgență în clinica de Neurologie a unui spital universitar regional, pentru tulburare de mers, însoțită de cădere, în seara precedentă

zilei internării, după cădere pacienta relatând imposibilitatea de a se ridica şi de a se deplasa fără ajutor.

Antecedentele personale fiziologice relevă menopauza la vârsta de 59 de ani. Din antecedentele personale patologice reținem o hipertensiune arterială esențială, stadiul 2, gonartroză si coxartroză bilaterale, precum şi obezitate. Pacienta nu este cunoscută cu afecțiuni congenitale în prima copilărie, şi nu recunoaște traumatisme craniene.

Anterior episodului actual, pacienta se afla sub tratament cu perindopril şi indapamid. Pacienta este nefumătoare şi neagă consumul de toxice. Nu este cunoscută cu alergii alimentare sau medicamentoase

Locuiește în mediul rural şi lucrează periodic în gospodăria proprie.

Simptomele actuale au debutat insidios în urmă cu 2 ani, prin apariția unei imperiozități micționale, urmată la câteva luni de incontinență urinară intermitentă; un consult urologic efectuat în acea perioadă a fost în limite normale. Incontinența a devenit permanentă, iar de aproximativ 6 luni pacienta folosește mijloace de absorbție a urinei (pampers). Tot de aproximativ 6 luni, familia remarcă o schimbare a comportamentului pacientei, care devine apatică, indiferentă, cu lentoare în gândire şi mişcări, cu scăderea atenției şi afectarea memoriei pentru evenimentele recente. Cu aproximativ un an anterior episodului actual pacienta descrie modificarea mersului, care era mai nesigur şi mai lent, cu tendință la împiedicare, necesitând folosirea unui baston. A prezentat şi câteva căderi, fără traumatisme craniene. Acuză şi dureri la nivelul genunchilor, dar de intensitate mică. In urmă cu 4 luni a efectuat un consult de specialitate balneologie-reabilitare medicală, în urma căruia s-a decelat o gonartroză bilaterală, pentru care a urmat tratament simptomatic şi fizioterapic, cu ameliorarea gonalgiilor, dar nu şi a mersului. Cu o săptămână anterior internării, mersul devine din ce în ce mai greu, fiind posibil doar pe distanțe scurte; în acest context, a prezentat repetate căderi, soldate cu traumatisme ușoare.

Examenul clinic general evidențiază o pacientă obeză, cu indicele de masă corporală (IMC) de 37, indicând o obezitate de gradul 2, afebrilă, cu tegumente normal colorate, echimoze la nivelul genunchiului şi șoldului stâng, semn Patrick pozitiv bilateral, cracmente la mobilizarea articulațiilor ambilor genunchi, valori ale tensiunii arteriale (TA) de 150/80 mmHg, puls (AV) = 80/min, auscultatoric pulmonar relații normale, fără sufluri cardiace sau carotidiene, abdomen mărit în volum datorită țesutului adipos, micțiuni spontane, incontinență urinară, tranzit intestinal normal.

Examenul neurologic evidențiază o pacientă conştienţă, cooperantă, parțial orientată temporo-spațial. Nu s-au decelat semne meningiene, examenul nervilor cranieni fiind în limite normale, inclusiv testarea nervului vestibular şi a deglutiției. Pacienta nu prezintă deficit motor, mișcările active fiind prezente la toate 4 membrele, iar forța musculară segmentară fiind normală (cotată 5 puncte din 5). Tonusul muscular este normal, reflexele osteo-tendinoase sunt mai vii, dar fără semne piramidale. Coordonarea mișcărilor este normală. Testarea sensibilității superficiale şi profunde este, de asemenea, în limite normale.

Pacienta prezintă însă ușoară bradikinezie (lentoare în mișcări). Ortostațiunea este dificilă, cu retropulsie la proba Romberg. Tonusul postural este sever afectat, cu testul retropulsiei (“pull-test”) anormal, cu tendință la cădere. Mersul este foarte dificil, lent, sunt posibili doar 2-3 paşi mici cu sprijin bilateral, bază largă de susținere, având senzația că “picioarele se lipesc de podea”.

Pacienta prezintă incontinență urinară, folosind mijloace de absorbție a urinei (pampers).

Având în vedere tulburările cognitive menționate în heteroanamneză, şi faptul că pacienta era dezorientată temporal, s-a efectuat un examen psihologic. Acesta a decelat o deteriorare cognitivă moderată, cu un scor Mini Mental Status Examination (MMSE) (5) de 26 puncte din 30, domeniile afectate fiind atenția, memoria de scurtă durată şi orientarea în timp. În continuare, pentru evaluarea funcțiilor executive s-a

efectuat testul FAB (Frontal Assessement Battery) (6), la care scorul de 9 puncte din 18 a evidențiat o disfuncție frontală severă.

Radiografiile de bazin, femur şi genunchi stâng nu au evidențiat modificări osoase post-traumatice, confirmând prezența coxartrozei şi gonartrozei.

Diagnosticul de etapă în urma anamnezei, examenului clinic şi neurologic este: 1). Sindrom parkinsonian (pacientă fără deficit motor, cu bradikinezie, afectarea tonusului postural, mers lent, "cu pași mici", căderi frecvente); 2). Deteriorare cognitivă moderată, predominant în sfera funcțiilor executive (frontale); 3). Tulburare sfincteriană de tip incontinență urinară.

Examinările de laborator efectuate în urgență (hemoleucograma, coagulograma, glicemia, ureea, creatinina, acidul uric, sodiul, potasiul, calciul, transaminazele, proteina C reactivă, proteinele totale) au fost în limite normale (cu excepția unui colesterol total şi LDL colesterol crescute); examenul sumar de urină a fost fără modificări patologice, iar urocultura – sterilă. Dozarea hormonilor tiroidieni (TSH), dozarea nivelului seric al Vitaminei B12 şi al folaţilor au evidențiat relații normale. Testele VDRL şi HIV au fost negative, iar anticorpii anti-*Borrelia* de tip IgG si IgM au fost, de asemenea, în limite normale. S-au exclus astfel un proces inflamator / infecțios, o diselectrolitemie sau o afectare metabolică ca şi cauza a simptomelor.

Având în vedere agravarea bruscă a semnelor neurologice anterior internării, s-a efectuat în urgență un examen computer tomografic (CT) cerebral nativ, pentru excluderea unei patologii vasculare cerebrale la o pacientă hipertensivă sau pentru diagnosticarea unui sindrom parkinsonian de cauză vasculară, cu multiple leziuni lacunare situate la nivelul nucleilor bazali. In cazul nostru, examinarea CT nativă a evidențiat lărgirea exagerată a sistemului ventricular, aspect sugestiv pentru hidrocefalie, fără alte modificări în parenchimul cerebral sau în spațiul subarahnoidian (Figura 1).

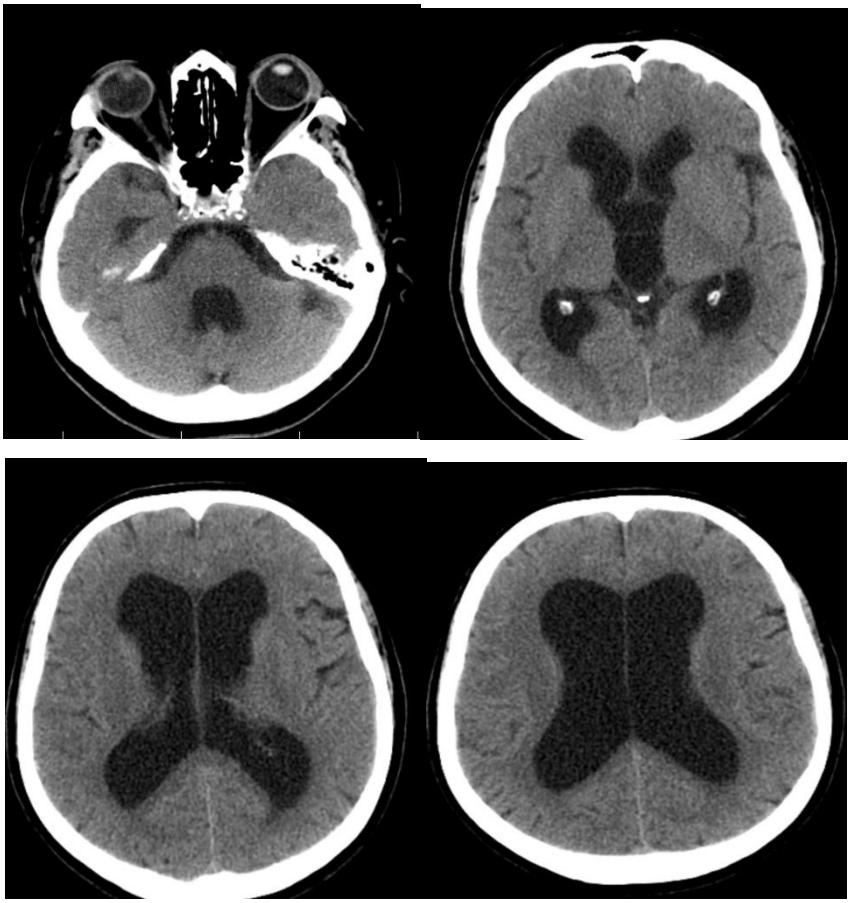

Fig. 1. CT cerebral nativ evidențiază ventriculomegalie, aspect sugestiv pentru hidrocefalie.

Pe baza aspectului tipic al CT cerebral, şi a datelor clinice ale pacientei, diagnosticul în această etapă este cel de hidrocefalie. Pentru elucidarea tipului de hidrocefalie, s-au efectuat: examen oftalmologic cu fund de ochi (FO) şi examen imagistic prin rezonanță magnetică nucleară (IRM) cerebral. Nu s-a efectuat puncție lombară pentru măsurarea presiunii LCR. Examinarea FO nu a evidențiat edem papilar. Examenul RMN cerebral nativ confirmă dilatarea sistemului ventricular (ventriculii laterali, ventriculul 3 şi 4), fără a vizualiza o leziune obstructivă, tumorală sau o stenoză a apeductului Sylvius. (Figura 2 şi 3).

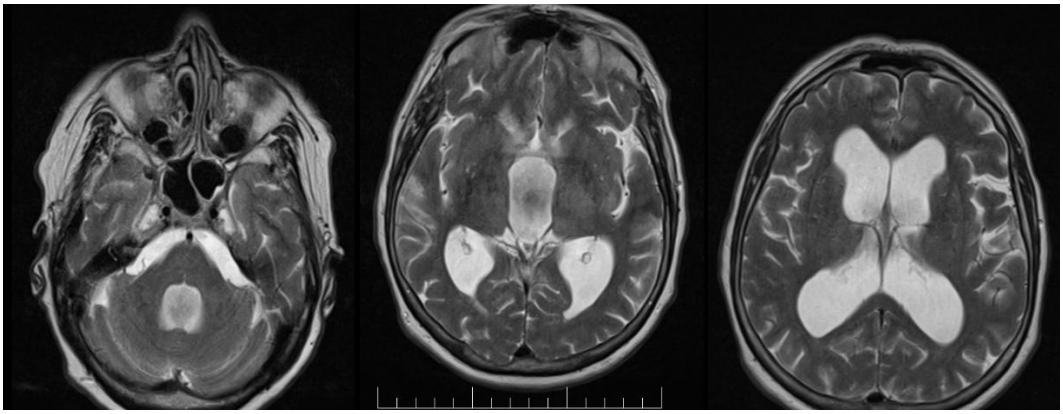

Fig. 2. RMN cerebral, secvență T2 axial, evidențiind dilatarea ventriculilor 4, 3 şi ventriculilor laterali

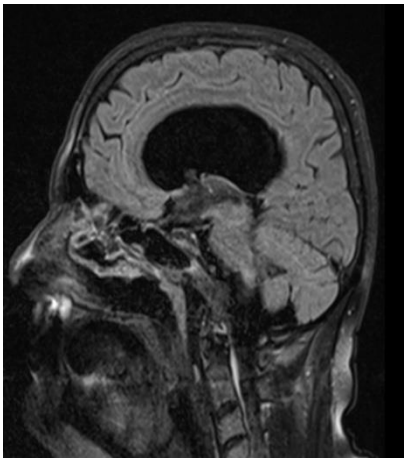

Fig. 3. RMN cerebral în secvență FLAIR sagital, evidențiind dilatarea ventriculilor laterali şi permeabilitatea apeductului Sylvius.

Diagnosticul final susținut pe baza examenului neurologic şi al examinărilor imagistice cerebrale este de hidrocefalie cronică, comunicantă (non-obstructivă), cu presiune normală a LCR, de etiologie posibil idiopatică (aşa numita hidrocefalie cu presiune normală - HPN).

Diagnosticul diferențial în această etapă a urmărit excluderea afecțiunilor neurologice care pot determina hidrocefalie secundară. Astfel, pe baza anamnezei s-au exclus cauzele congenitale şi post-traumatice, precum şi hidrocefalia post-

intervenție neurochirurgicală. Pe baza examinărilor neuroimagistice şi de laborator s-au exclus meningita, hemoragia subarahnoidiană sau tumorile cerebrale care pot determina hidrocefalie obstructivă. Atrofia corticală este moderată, şi nu pledează pentru hidrocefalie "ex-vacquo".

Managementul pacientei în perioada internării a cuprins evaluarea neurochirurgicală, care a stabilit necesitatea intervenției chirurgicale de montare a unui șunt ventriculo-peritoneal. În perioada pre-operatorie tratamentul a constat în măsuri generale (regim hipocaloric), tratament medicamentos al hipertensiunii arteriale si hipercolesterolemiei, profilaxia complicațiilor trombotice venoase prin administrarea de heparină cu greutate moleculară mică, profilaxia leziunilor de decubit prin schimbarea frecventă a poziției, precum şi tratament recuperator: kinetoterapie cu mobilizare pasivă și activă, masaj, reeducarea posturii, reeducarea tulburărilor sfincteriene şi mersului. Pacienta a fost transferată într-o clinică de neurochirurgie pentru tratament chirurgical.

Evoluția pacientei a fost lent favorabilă pe perioada internării în secția Neurologie.

Prognosticul aşteptat post-intervenție neurochirurgicală este unul favorabil, implicând ameliorarea mersului, tulburărilor cognitive şi sfincteriene. Pacienta va necesita post-operator evaluare neurologică periodică, precum şi includerea într-un program intensiv de reabilitare.

Discuții

Hidrocefalia cu presiune normală (HPN) este frecvent subdiagnosticată în populația vârstnică. Triada simptomatică specifică (triada Hakim): mers de tip apraxic, incontinență sfincteriană şi deteriorare cognitivă, este prezentă doar în 30% din cazuri, fiind foarte sugestivă pentru diagnostic (7) . La pacienta noastră au fost prezente toate cele 3 simptome cardinale, particularitatea cazului fiind apariția tulburării sfincteriene ca prim simptom în ordine cronologică, înaintea tulburării de

mers. In literatura de specialitate, tulburarea de mers este descrisă ca fiind cel mai precoce şi constant simptom (8, 9, 10).

O altă particularitate a acestui caz este tipul specific de mers pe care îl prezintă pacienta: mersul de tip apraxic. Recunoașterea acestui tip de mers este uneori dificilă, deoarece caracteristicile sunt foarte asemănătoare cu cele ale mersului de tip parkinsonian. Mersul apraxic de tip frontal este alcătuit dintr-o combinație de elemente: bază largă de susținere, pași mici, ezitare la pornire şi dezechilibrare la întoarcere (8). Este numit şi mers „magnetic" deoarece pacientul are impresia că picioarele sale sunt „lipite" de sol, ca şi cum ar fi atrase de un magnet (9). Acest tip de mers se datorează disfuncției lobului frontal (8), şi se întâlnește mai ales în afecțiuni degenerative ale sistemului nervos central (sindroame parkinsoniene, demențe), dar şi în hidrocefalia cu presiune normală (HPN) .

Clasificarea hidrocefaliei este complexă şi controversată, şi ia în calcul mai mulți factori: vârsta de debut, cauza, leziunea subjacentă, simptomatologia, fiziopatologia circulației şi a dinamicii lichidului cefalorahidian (LCR), şi evoluția în timp (11). In cazul nostru, hidrocefalia a survenit la vârsta adultă. Datele din literatură afirmă că majoritatea hidrocefaliilor apar in copilărie, doar 23-40% apar la vârsta adultă (12), (13). In cazul nostru, hidrocefalia este simptomatică, şi are o evoluție cronică, progresivă. Examinările neuroimagistice nu au evidențiat o leziune cerebrală subjacentă care să determine obstrucția circulației LCR, deci în cazul nostru, hidrocefalia este non-obstructivă sau comunicantă. Cel mai frecvent tip de hidrocefalie care întrunește aceste criterii este hidrocefalia cu presiune normală (HPN), diagnosticată şi la pacienta noastră pe criterii clinice şi imagistice.

În concluzie, asocierea unor tulburări de mers cu incontinența urinara şi cu deteriorare cognitivă, la o persoană vârstnică, ne poate orienta spre suspiciunea unei hidrocefalii cu presiune normală, diagnostic confirmat pe baza examinărilor neuroimagistice (în special RMN cerebral). Diagnosticul şi tratamentul

neurochirurgical prompt duc în majoritatea cazurilor la ameliorarea tulburărilor cognitive şi a mersului pacienților.

Pacienta şi familia acesteia şi-au exprimat consimțământul pentru publicarea cazului.

Bibliografie

1. Pirker W, Katzenschlager R. Gait disorders in adults and the elderly: A clinical guide. Wien Klin Wochenschr. 2016; 129 (3-4):81-95.

2. Cucca A, Biagioni MC, Sharma K, et al. Comorbid Normal Pressure Hydrocephalus with Parkinsonism: A Clinical Challenge and Call for Awareness. Case Rep Neurol Med 2018; 2018: 2513474.

3. Martin-Laez R., Caballero-Arzapalo H., Lopez-Menendez L.A. Epidemiology of idiopathic normal pressure hydrocephalus: a systematic review of the literature. World Neurosurg 2015;84:2002–2009.

4. Williams MA, Malm J. Diagnosis and Treatment of Idiopathic Normal Pressure Hydrocephalus. Continuum (Minneap Minn) 2016; 22 (2 Dementia):579–599. 5. Folstein MF, Folstein SE, McHugh PR. "Mini-mental state". A practical method for grading the cognitive state of patients for the clinician. J Psychiatr Res1975 Nov;12(3):189-98.

6. Dubois B, Slachevsky A, Litvan I, Pillon B. The FAB: a Frontal Assessment Battery at bedside. Neurology 2000 Dec 12;55(11):1621-6.

7. Langner S, Fleck S, Baldauf J, Mensel B, Kühn JP, Kirsch M. Diagnosis and Differential Diagnosis of Hydrocephalus in Adults. Fortschr Röntgenstr 2017; 189: 728–739.

8. Mori E. Gait disturbance in idiopathic normal pressure hydrocephalus. Brain Nerve 2008 Mar;60(3):219-24.

9. Fraser JJ, Fraser C. Gait Disorder is the Cardinal Sign of Normal Pressure Hydrocephalus: A Case Study. J Neurosci Nurs 2007;39(6):132-134,192.

10. Williams MA, Relkin NR. Diagnosis and management of idiopathic normal-pressure hydrocephalus. Neurol Clin Pract 2013;3(5):375–385.

11. Oi, S. Classification of hydrocephalus: critical analysis of classification categories and advantages of "Multi-categorical Hydrocephalus Classification" (Mc HC). Childs Nerv Syst (2011) 27: 1523.

12. Andersson J, Rosell M, Kockum K, Söderström L, Laurell K. Challenges in diagnosing normal pressure hydrocephalus: Evaluation of the diagnostic guidelines. eNeurological Sci 2017;7:27–31.

13. Nassar BR, Lippa CF. Idiopathic Normal Pressure Hydrocephalus: A Review for General Practitioners. Gerontol Geriatr Med. 2016;2:2333721416643702.

Demența cu evoluție rapid progresivă: Boala Creutzfeldt Jakob

Vitalie Văcăraș, Silvina Iluț, Aurora Munțiu, Elian Hapca

Disciplina Neurologie, Universitatea de Medicină și Farmacie „Iuliu Hațieganu”, Cluj-Napoca, România

Introducere

Prin termenul “demență” se descrie un declin în ceea ce privește inteligența, judecata și memoria, care survin în urma unor boli cerebrale. Sunt comune în demență următoarele deficite cognitive : alterarea judecății (deprecierea performanței intelectuale și a gândirii critice), deficite ale gândirii logice și ale raționamentului deductiv, pierderea capacității de înțelegere și procesare a informației, alterarea funcției mnezice, dezorientare temporo – spațială și lipsa de recunoaștere a persoanelor. Unele forme de demență, precum demența fronto-temporală pot prezenta și tulburări de personalitate. Acest spectru larg de simptome neurologice și psihiatrice duc la o marcată disfuncție cognitivă și socială (1).

Deși nu există nicio definiție standard în ceea ce privește demența rapid progresivă, termenul este utilizat în general pentru cazurile în care sindromul demențial apare în mai puțin de 1-2 ani de la debutul bolii, mai frecvent pe parcursul a câtorva săptămâni sau luni. Posibile cauze ale acestui tip de demență sunt: vasculare, infecțioase, toxic-metabolice, autoimune, neoplazii/metastaze, tulburări metabolice congenitale sau dobândite, neurodegenerative, sau sistemice. Etiologia variază între anumite centre. Universitatea California, San Francisco, Memory and Aging Center, înregistrează ca și cauze de demență rapid progresivă: 62 % boala prionică (toate formele), 15 % alte boli neurodegenerative, 8% cauze autoimune, 4% cauze infecțioase, 2% fiecare, cauze psihiatrice, neoplazii, cauze toxico-metabolice și vasculare. 4% au etiologie nedeterminată, deseori leucoencefalopatii. Acest centru

prezintă un bias de selecție privind bolile prionice, fiind axat pe cercetarea acestui tip de boli. Un centru de referință în studiul demențelor din Grecia a descris cea mai comună cauză ca fiind cea produsă de cauze reversibile (toxic/metabolic, autoimun, infecțios, vasculite și hidrocefalia), urmată de boala Alzheimer (18%), demența fronto-temporală (16%), boala Creutzfeldt-Jakob (13%) și variate alte boli neurodegenerative (13%). (2)

Scopul pentru care a fost ales acest caz este de a evidenția faptul că demențele rapid progresive sunt relativ rare și pot impune mari dificultăți de diagnostic. Este imperios necesar a se stabili debutul simptomatologiei din istoricul pacientului. Evaluarea acestui tip de demență se realizează în etape, diverse teste fiind efectuate în paralel (teste din sânge, urină, imagistică cerebrală, lichid cefalorahidian, etc.). Un dezechilibru metabolic sau o infecție pusă în evidență la o persoană susceptibilă prezintă o importanță deosebită în diagnostic, teste de sânge sau urină pot evidenția cauze toxico-metabolice, suspiciunea unor crize epileptice impune efectuarea unui EEG, imagistica cerebrală efectuată înaintea analizei lichidului cefalorahidian poate indica ce teste sunt necesare sau dacă există un proces expansiv cerebral. În plus, mai trebuie excluse boli autoimune, HIV sau alte infecții specifice zonei geografice. (3)

Prezentare de caz

Pacient în vârstă de 63 de ani, din mediu urban, se internează pe secția de Neurologie pentru stări confuzive, tulburări de memorie, dificultăți în efectuarea calculelor, apariția de pete colorate în câmpul vizual, cu precădere roșii sau violet, precum și pentru percepția deformată a obiectelor (inversate/mărite) – episoade care durează câteva minute.

Pacientul este cunoscut cu fibrilație atrială paroxistică cu AV înaltă , aflându-se sub tratament cu anticoagulante orale directe, având și antecedente de episoade de bradicardie sinusală, cardiopatie ischemică cronică, obezitate gradul II, steatoză

hepatică si glicemie bazală modificată. În momentul prezentării, pacientul se află și pe tratament hipotensor si hipolipemiant.

Antecedentele heredo-colaterale sunt nesemnificative, condițiile de viață și de muncă sunt corespunzătoare, pacientul fiind de profesie taximetrist. Declară consumul ocazional de alcool în trecut și nu prezintă alergii medicamentoase cunoscute.

Simptomatologia descrisă a debutat insidios, în urmă cu aproximativ o lună anterior prezentării, pacientul prezentând, de asemenea, o stare de anxietate în contextul conștientizării acestor episoade.

Examenul clinic general nu relevă modificări patologice, cu excepția valorilor IMC crescute: 35.5. La internare, valorile TA= 130/80 mmHg si AV=80 bpm.

Obiectiv neurologic, pacientul este conștient, orientat temporo-spațial, nu prezintă semne de iritație meningiană, semne de hipertensiune intracraniană, sau mișcări involuntare, nervii cranieni fără modificări patologice, ortostațiunea si mersul sunt posibile independent, probele de pareză fiind negative, reflexele osteotendinoase sunt prezente, simetrice, reflexul cutanat plantar in flexie bilateral, prezintă semn palmomentonier prezent bilateral, normotonie, fără tulburări de sensibilitate, fără tulburări de coordonare, sfinctere continente. Patologic la examenul obiectiv neurologic, se decelează bradilalie, bradipsihie, apraxie construcțională, apraxia scrisului, discalculie, amnezie de fixare, având halucinații vizuale pe parcursul examinării: pete colorate (roșii, violet), obiecte (cutie care cade din tavan, linii strălucitoare), dar și scurte episoade de confuzie pe parcursul examinării.

Biologic s-au pus in evidență următoarele modificări: valori HDL-colesterol scăzute: 38 mg/dl (V.N.: >40 mg/dl), prelungirea timpilor de coagulare: INR=1,27 (V.N.: 0,8 – 1,22), indice de protrombină= 76,1 (V.N.: 80 – 120).

De menționat ca s-au recoltat și valorile serice ale hormonilor tiroidieni, vitaminei B12 si B1, sumar de urină și urocultură, anticorpii IgG, IgM anti *Borrelia,*

test HIV, markeri tumorali (alfafetoproteina serica, antigenul carcinoembrionar), toate acestea fiind in limite normale.

În ceea ce privește probele infecțioase, au fost reactive dozările pentru anticorpii IgG anti Herpes1, anti Herpes 2, anti citomegalovirus si anti *Toxoplasma Gondii*, anticorpii de tip IgM fiind non-reactivi.

La primul consult psihologic efectuat in cadrul internării, pacientul prezenta disfuncție cognitivă moderată, având un scor - MMSE 19/30, disfuncție executivă, deficit moderat al memoriei recente, personalitate modificată, cu episoade amnestice, anxietate moderată, fluctuații, tulburări de comportament, halucinații.

Examinarea IRM cerebral cu substanța de contrast intravenoasă a evidențiat atrofie incipientă frontoparietală difuză, simetrică, bilaterală, fără priză patologică a substanței de contrast la nivel cerebral si meningian, cu mențiunea că imaginile au fost ușor artefactate de mișcările pacientului necooperant (Fig. 1).

Având in vedere tabloul clinic, se impune efectuarea unei examinări electroencefalografice. Aceasta descrie un traseu de fond cu unde lente, predominant frontoparietal (Fig. 2), precum și unde trifazice periodice apărute in special la probele de provocare – hiperventilație și stimulare luminoasă intermitentă. (Fig. 3, Fig. 4)

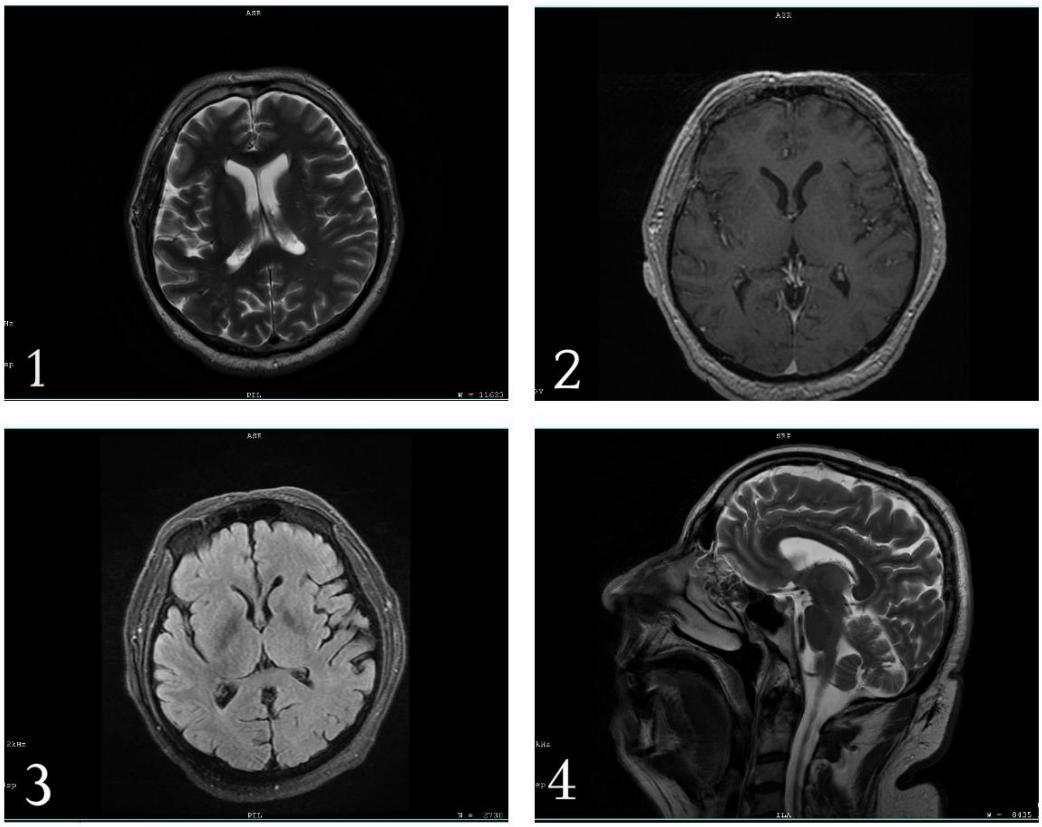

Fig. 1. Aspecte IRM cerebral – Atrofie frontoparietală difuză

1.1. Secțiune axiala T2

1.2. Secțiune axiala - postcontrast

1.3. Secțiune axiala T2 -Flair

1.4. Secțiune sagitala – secvența T2

Fig. 2. Traseu EEG cu unde lente, predominant în derivațiile frontoparietale

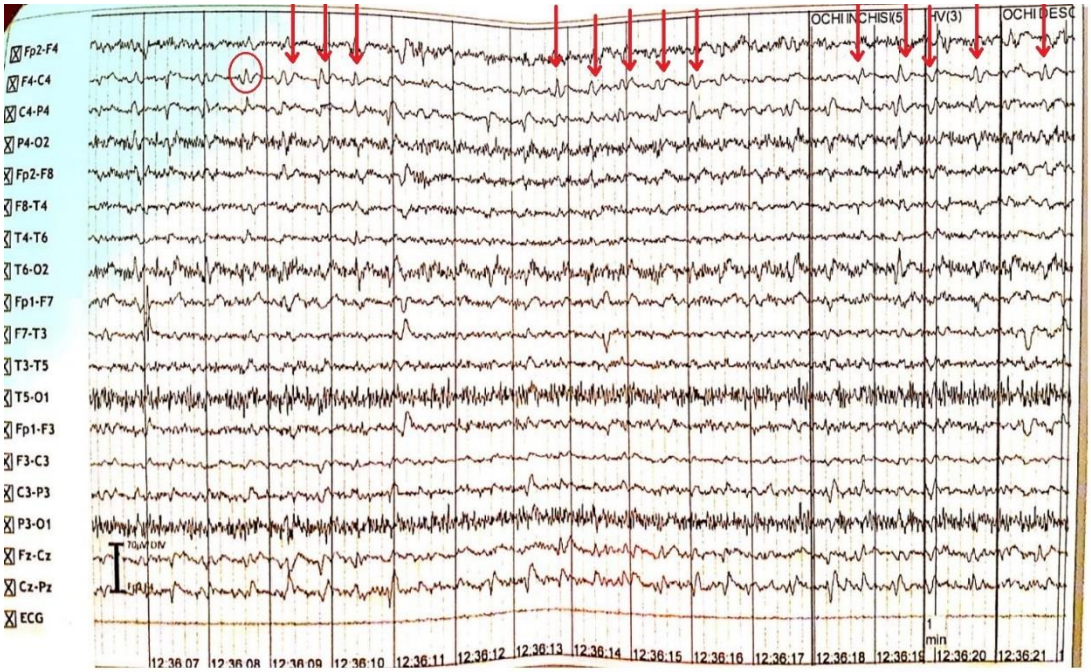

Fig. 3. Traseu EEG cu unde trifazice periodice

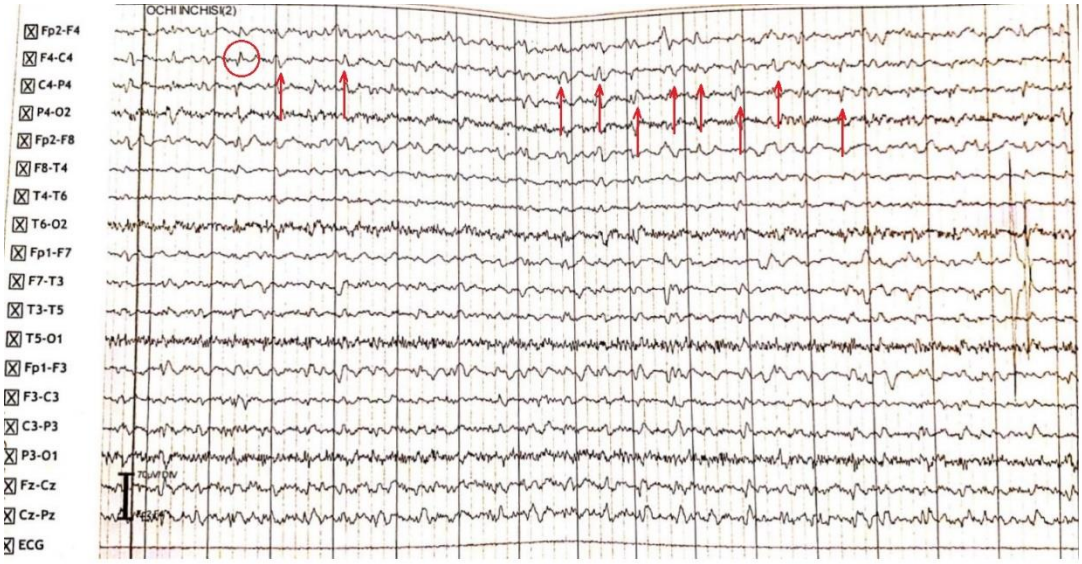

Fig. 4. Traseu EEG cu unde trifazice periodice

S-au efectuat o ecografie abdominală și o radiografie pulmonară ca screening oncologic, in scopul de a exclude o eventuală cauză paraneoplazică, fără modificări patologice vizibile imagistic.

Pe parcursul internării, simptomatologia se agravează progresiv, în ciuda tratamentului antipsihotic, pacientul având fluctuații de comportament, idei delirante, confabulații, halucinații vizuale din ce in ce mai complexe (de la pete în câmpul vizual la avioane), cu dezinhibiție comportamentală, iar scorul MMSE scade de la 19 puncte la 6 puncte.

Pe baza datelor clinice și paraclinice, se formulează diagnosticul de demență cu debut subacut. Luând în considerare agravarea progresivă și aspectul particular electroencefalografic, se ridică suspiciunea de boală prionică, motiv pentru care se efectuează analiza din ser a genei PNRP, prin polymerase-chain-reaction si secvențiere bidirecționala a regiunii codante (exon 2) și a regiunii joncționale intron-exon. La analiza efectuată, nicio mutație nu a fost identificată la nivelul genei PNRP.

Cu toate acestea, rezultatul nu exclude în totalitate probabilitatea existentei bolii prionice.

Diagnosticul diferențial se face inițial cu sindromul de lob temporal, în care pot apărea modificările psihiatrice descrise în cazul de față. De asemenea, în sindromul de lob occipital mai pot apărea halucinațiile vizuale. Având în vedere deteriorarea cognitivă rapidă, cazul pledează pentru un sindrom demențial, în care, pentru a găsi etiologia, trebuie excluse cauzele posibile - vasculară, degenerativă, infecțioasă, posttraumatică, postanoxică, toxică, tumorală, metabolică, endocrină, imună, carențială, paraneoplazică – prin diversele investigații clinice si paraclinice.

Diagnostic final: Demența cu instalare subacută în observație etiologică – boala prionică. Atrofie incipientă frontoparietală. Tulburare cognitivă organică. Halucinoză organică.

Pe perioada internării, în ciuda tratamentului psihiatric – sedativ (Nitrazepam 5 mg), antipsihotic (Risperidonă soluție orala 1 mg/ml, Quetiapină 50 mg), anticomițial(Carbamazepină 200 mg), evoluția este progresivă, fără răspuns semnificativ la tratamentul instituit.

Se externează cu recomandările următoare: respectarea orelor de somn, interzicerea fumatului și a consumului de alcool, continuarea tratamentului antipsihotic, sedativ și cel al bolilor asociate. Pacientul necesită supraveghere permanentă din partea altei persoane și va reveni periodic la control pentru monitorizarea evoluției.

Evaluarea periodică neurologică se va face împreună cu evaluarea psihiatrică. Probabilitatea existenței bolii prionice ridică problema unui prognostic nefavorabil, cu deces în câteva luni, aceasta făcând parte din grupul demențelor permanente, progresive, inevitabil fatală, neavând in momentul actual tratament curativ.

În cele din urmă, conform datelor obținute de la aparținători, starea pacientului s-a agravat progresiv, acesta refuzând alimentarea, comunicarea de orice fel cu persoanele din jur, precum și mișcarea activă, devenind, astfel, imobilizat. Toate

aceste simptome au fost interpretate ca o stare de mutism akinetic. Pacientul nu a mai fost adus de către aparținători pentru reevaluare, iar la mai puțin de o lună de zile de la externare, acesta a decedat.

Discuții

Boala prionică, denumită si Boala Creutzfeldt-Jakob, aparține unui grup de boli cunoscute ca encefalopatii spongiforme transmisibile. Bolile prionice la om apar in trei variante generale: sporadice (sau spontane), genetice (familiale) și dobândite (de exemplu, iatrogene și variante). În această familie de boli sunt kuru, insomnia familială fatală și boala Gerstmann-Sträussler-Scheinker. (4)

Boala prionică sporadică este cea mai comună dintre bolile prionice umane, reprezentând aproximativ 85% din cazuri. Varianta de boală genetică sau familială reprezintă aproximativ 15%, iar in ceea ce privește existența la specia umană, reprezintă 1% din bolile prionice umane. (4)

Criteriile OMS pentru diagnosticul bolii prionice sporadice*: (5)

1. Demența rapid progresivă ✓
2. A. Mioclonii
   B. Semne vizuale sau cerebeloase ✓
   C. Semne piramidale sau extrapiramidale
   D. Mutism akinetic ✓
3. A. Unde periodice la electroencefalografie ✓
   B. Examenul lichidului cefalorahidian pozitiv

Boala prionică POSIBILĂ: 1 si două din 2 cu durata maximă de 2 ani

Boala prionică PROBABILĂ: 1 si două din 2 si 3A sau 3B

Boala prionică CERTĂ: Caz confirmat histopatologic

Criteriile Universității California San Francisco*: (6)

- ➢ Declin cognitiv rapid, la care se adaugă minim 2 elemente: ✓
- ➢ mioclonii

- semne piramidale/extrapiramidale
- semne vizuale ✓
- semne cerebeloase
- mutism akinetic ✓
- alte semne (neglijență, afazie, apraxie etc) ✓
- PLUS EEG sau IRM cu aspect tipic ✓
- PLUS excluderea altor cauze ✓

* În partea dreaptă a paginii s-au bifat elementele prezente la pacientul in cauză.

Diagnosticul de certitudine al bolii prionice se poate pune doar prin examen histopatologic, investigație gold-standard, care nu a fost efectuată la cazul de față, având in vedere elementele clinice si paraclinice sugestive pentru diagnostic, fiind excluse alte etiologii. De asemenea, există pericolul diseminării bolii prin expunerea la lichidul cefalorahidian, in ciuda respectării măsurilor de protecție corespunzătoare. Nu s-a efectuat nici puncție lombară pentru obținerea probei de lichid cefalorahidian, în scopul dozării proteinei 14-3-3, din aceleași motive.

O particularitate a cazului este faptul ca aspectul IRM cerebral nu a pus in evidență leziuni caracteristice pentru boala prionică. Imaginile ponderate prin difuzie(DWI), și cele in secvența FLAIR sunt 91% sensibile și 95% specifice pentru diagnosticul bolii. Aceste constatări includ semnale hiperintense corticale, ganglioni bazali și talamus: semnul "dublu bat de hochei" se referă la semnalul crescut în talamus și pulvinar medial. Acest semnal poate fi observat în multe boli prionice.

"Semnul pulvinar" se referă la creșterea semnalului în nucleele talamice pulvinare față de putamenul anterior. (7)

În cazurile de demență progresivă rapidă, ar trebui luată în considerare legătura de cauzalitate. Exista opțiunea testării genetice in vederea existenței mutației genei proteinei prionice si la succesorii pacienților diagnosticați. (8) În cazul de față, pacientul are doi fii, susceptibili la o eventuală transmitere pe cale genetică.

O altă particularitate a cazului este că, surprins la debutul bolii, s-au remarcat doar modificările cognitive si psihiatrice, fără a fi prezente mioclonii, semne piramidale sau extrapiramidale. Toate aceste semne pot apărea pe parcursul evoluției bolii, neexistând o regulă în ceea ce privește ordinea apariției simptomatologiei, leziunilor vizibile imagistic şi electroencefalografic. Astfel, heterogenitatea tabloului clinic si multitudinea variantelor de boala Creutzfeldt Jakob constituie o provocare de diagnostic.

În medie, durata de supraviețuire de la momentul diagnosticului până la deces variază de la 8 luni (ca și în varianta sporadica a bolii) la 2 ani. Pacienții cu boală familială prionică au tendința de a avea un curs mai lung decât cei cu boală sporadică.(9) In ceea ce privește cazul de față, evoluția a fost fulminantă, ajungându-se la exitus după aproximativ 3 luni de la debut și 1 lună de la diagnostic.

Concluzii

Demența rapid progresivă cuprinde un spectru larg de cauze ce necesită o evaluare sistematică pentru a stabili un diagnostic rapid și a inția un tratament etiologic pentru a stopa evoluția bolii atunci când este posibil. În condițiile în care au fost eliminate alte cauze care pot declanșa un sindrom demențial cu evoluție rapidă, în prezența simptomatologiei clinice și a modificărilor EEG sugestive, trebuie suspicionată ca și posibilă etiologie boala prionică.

Deși modificările imagistice, mutațiile genei PRNP, prezența proteinei 14-3-3 în lichidul cefalorahidian pot lipsi la debut, boala prionică nu trebuie exclusă, un diagnostic de certitudine fiind posibil doar prin examen histopatologic.

De menționat că s-a obținut consimțământul informat din partea aparținătorilor pentru folosirea datelor medicale in scopul prezentării acestui articol.

Referințe

(1) Heinemann U, Gawinecka J, Schmidt C, Zerr I. Differential diagnosis of rapid progressive dementia. European Neurological Review 2010;5(2):21-28.

(2) Paterson RW, Takada LT, Geschwind MD. Diagnosis and treatment of rapidly progressive dementias. Neurol Clin Pract. 2012;2(3):187-200.

(3) Geschwind MD. Rapidly Progressive Dementia. Continuum (Minneap Minn). 2016;22(2 Dementia):510-37.

(4) Notari S, Moleres FJ, Hunter SB, et al. Multiorgan detection and characterization of protease-resistant prion protein in a case of variant CJD examined in the United States. PLoS One. 2010;5(1):e8765.

(5) Organizatia Mondiala a Sanatatii

(6) Universitatea California San Francisco – Institutul de boli neurodegenerative

(7) Collie DA, Summers DM, Sellar RJ, et al. Diagnosing variant Creutzfeldt-Jakob disease with the pulvinar sign: MR imaging findings in 86 neuropathologically confirmed cases. AJNR Am J Neuroradiol. 2010;24:1560-1569.

(8) Mastrianni JA. Genetic prion diseases. In *GeneReviews(®)*, edited by Pagon Roberta A, Adam Margaret P, Ardinger Holly H, et al. Seattle (WA:): University of Washington, Seattle, 2014.

(9) Sadowski M, Verma A, Wisniewski T. Prion Diseases. Bradley WG, Daroff RB, Fenichel GM, Jankovic J, eds. Neurology in Clinial Practice. Philadelphia: Elsevier.