Ștefan Cristian Vesa, Sonia Irina Vlaicu

Coordonatori

Cazuri clinice. Prezentări de medicală și chirurgie. Volumul V

Editura Bioflux, Cluj-Napoca, 2019

ISBN 978-606-8887-32-6; ISBN 978-606-8887-47-0

Referenți științifici

Dr. Camelia Coadă, Centrul pentru Cercetări Biomedicale Aplicate, Spitalul Universitar St. Orsola-Malpighi, Bologna, Italia

Dr. Sabina Istratoaie, Disciplina de Farmacologie, Toxicologie şi Farmacologie Clinică, Universitatea de Medicină şi Farmacie „Iuliu Haţieganu”, Cluj-Napoca, România

Dr. Silvina Iluţ - Disciplina Neurologie, Universitatea de Medicină și Farmacie „Iuliu Haţieganu”, Cluj-Napoca, România

Dr. Miana–Gabriela Pop – Disciplina Anatomie și Embriologie, Universitatea de Medicină și Farmacie „Iuliu Haţieganu”, Cluj-Napoca, România

Dr. Mădălina Sava – Departamentul de Dermatologie, Spitalul Județean Oradea, România

Dr. Cristina Ţiple, Departamentul de ORL, Universitatea de Medicină şi Farmacie „Iuliu Haţieganu”, Cluj-Napoca, România

Toate drepturile asupra acestei cărți aparțin Editurii Bioflux.

Cazuri clinice. Prezentări de medicală și chirurgie. Volumul V

Coordonatori

Ștefan Cristian Vesa - Medic specialist Medicină internă, Asistent Universitar, Doctor în științe medicale, Disciplina Farmacologie, Toxicologie și Farmacologie clinică, Facultatea de Medicină, Universitatea de Medicină și Farmacie „Iuliu Hațieganu”; Spitalul Clinic de Boli Infecţioase, Cluj-Napoca, România

Sonia Irina Vlaicu – Medic specialist Medicină internă, Şef de lucrări, Doctor în științe medicale, Disciplina Medicală I - medicină internă, Facultatea de Medicină, Universitatea de Medicină și Farmacie „Iuliu Hațieganu”, Cluj-Napoca, România

Autori

Sebastian-Mihai Armean, Medic specialist Psihiatrie și Farmacologie Clinică, Asistent universitar, Doctor în științe medicale, Disciplina de Farmacologie, Toxicologie și Farmacologie Clinică, Universitatea de Medicină și Farmacie „Iuliu Hațieganu”, Cluj-Napoca, Spitalul Clinic de Boli Infecțioase Cluj-Napoca

Anca Dana Buzoianu – Medic primar Farmacologie clinică, Medic primar Pediatrie, Profesor universitar, Doctor în științe medicale, Disciplina Farmacologie, Toxicologie și Farmacologie clinică, Facultatea de Medicină, Universitatea de Medicină și Farmacie „Iuliu Hațieganu”, Cluj-Napoca, România

Andreea Cătană - Medic primar Genetică Medicală, Șef lucrări, Doctor în Științe Medicale, Disciplina Genetică Medicală, Facultatea de Medicină, Universitatea de

Medicină și Farmacie ”Iuliu Haţieganu” Cluj Napoca, Institutul Oncologic " Prof Dr. Ion Chiricuţă", Cluj-Napoca, România

Daciana Narcisa Chirilă - Medic primar Chirurgie, Asistent universitar, Doctor în științe medicale, Departamentul de Chirurgie, Clinica Chirurgie V, Facultatea de Medicină, Universitatea de Medicină și Farmacie „Iuliu Haţieganu”, Cluj-Napoca; Spitalul Clinic Municipal Cluj-Napoca, România

Lorena Ciumărnean – Medic primar Medicină Internă, Medic specialist Gastroenterologie, Șef de lucrări, Doctor în științe medicale, Disciplina Medicala IV, Facultatea de Medicină, Universitatea de Medicină și Farmacie „Iuliu Haţieganu”, Cluj-Napoca, România

Sorin Crișan - Medic primar Medicină internă, Conferențiar universitar, Doctor în științe medicale, Clinica Medicală V, Facultatea de Medicină, Universitatea de Medicină și Farmacie „Iuliu Haţieganu” Cluj-Napoca; Secția de Medicină Internă, Spitalul Clinic Municipal Cluj-Napoca, România

Silvina Iluţ – Medic specialist Neurologie, Asistent Universitar, Doctor în științe medicale, Disciplina Neurologie, Facultatea de Medicină, Universitatea de Medicină și Farmacie „Iuliu Haţieganu”, Cluj-Napoca, România

László Irsay - Medic primar Medicină fizică şi de reabilitare, Șef de lucrări, Doctor în științe medicale, Disciplina Medicina fizică şi de reabilitare, Facultatea de Medicină, Universitatea de Medicină şi Farmacie "Iuliu Haţieganu" Cluj-Napoca, Spitalul Clinic de Recuperare Cluj-Napoca

Sabina Istratoaie - Medic rezident Cardiologie, Asistent universitar, Student doctorand, Disciplina Farmacologie, Toxicologie și Farmacologie clinică, Facultatea de Medicină, Universitatea de Medicină și Farmacie „Iuliu Haţieganu” Cluj-Napoca, România

Bogdan Vasile Micu – Medic primar Chirurgie generală, Asistent universitar, Doctor în științe medicale, Disciplina Chirurgie V, Facultatea de Medicină, Universitatea de

Medicină și Farmacie “Iuliu Haţieganu” Cluj-Napoca, Spitalul Clinic Municipal Cluj-Napoca

Maria Neag - Medic primar Farmacologie clinică, Şef de lucrări, Doctor în ştiinţe medicale, Disciplina Farmacologie, Toxicologie şi Farmacologie clinică, Facultatea de Medicină, Universitatea de Medicină şi Farmacie „Iuliu Haţieganu”, Cluj-Napoca, România

Olga Hilda Orăşan- Medic primar Medicină internă, Medic specialist Gastroenterologie, Conferenţiar universitar, Doctor în ştiinţe medicale, Disciplina Medicală IV, Facultatea de Medicină, Universitare de Medicină şi Farmacie “Iuliu Haţieganu”, Cluj-Napoca, România

Miana – Gabriela Pop – Medic rezident Chirurgie generală, Asistent universitar, Student doctorand, Disciplina Anatomie, Facultatea de Medicină, Universitatea de Medicină şi Farmacie „Iuliu Haţieganu”, Cluj-Napoca, România

Nicoleta Tohănean - Medic primar Neurologie, Şef de lucrări, Doctor în ştiinţe medicale, Disciplina Neurologie, Facultatea de Medicină, Universitatea de Medicină şi Farmacie „Iuliu Haţieganu”, Cluj-Napoca, România

Loredana Ungureanu – Medic primar Dermato-Venerologie, Conferenţiar universitar, Doctor în ştiinţe medicale, Disciplina Dermatologie, Facultatea de Medicină, Universitatea de Medicină şi Farmacie „Iuliu Haţieganu”, Cluj-Napoca, România

Vitalie Văcăraş - Medic primar Neurologie, Şef de lucrări, Doctor în ştiinţe medicale, Disciplina Neurologie, Facultatea de Medicină, Universitatea de Medicină şi Farmacie „Iuliu Haţieganu”, Cluj-Napoca, România

Cuprins

Rolul familiei și importanța conștientizării bolii în renunțarea la alcool pentru pacientul cu dependență cronică alcoolică 7

Cancerul mamar ereditar: BRCA nu e întotdeauna răspunsul corect 33

Chist ovarian voluminos 41

Colita segmentară asociată diverticulozei 59

Tromboză venoasă profundă acută extinsă a membrelor inferioare 69

Sindromul encefalopatiei reversibile posterioare (PRES) complicată hemoragic - o cauză rară a alterării statusului mental? 92

Bloc vertebral descoperit accidental la o femeie de vârstă adultă 99

Tahicardie paroxistică supraventriculară și fibrilație atrială: asociere sau consecință? 108

Dublă derivație paliativă în cancerul pancreatic cefalic 119

Probioticele în managementul rectocolitei hemoragice 131

Cardiomiopatie prin non-compactare asociată cu tumoră malignă ovariană 140

Chistul de canal tireoglos. Prezentare de caz 152

Dificultăți de diagnostic în demența din cadrul bolii Parkinson 164

Calcifilaxie non-uremică asociată cu ciroză etanolică 171

Encefalită acută virală de lob temporal cu prezentare atipică prin sughiț rebel 182

Rolul familiei și importanța conștientizării bolii în renunțarea la alcool pentru pacientul cu dependență cronică alcoolică

[1]Sebastian-Mihai Armean, [2]Krisztina-Agota Armean, [3]Codruța Alina Popescu, [4]Bogdan Augustin Chiș

[1] Disciplina de Farmacologie, Toxicologie și Farmacologie Clinică, Universitatea de Medicină și Farmacie „Iuliu Hațieganu”, Cluj-Napoca, Spitalul Clinic de Boli Infecțioase Cluj-Napoca

[2]Disciplina de Farmacologie, Toxicologie și Farmacologie Clinică, Universitatea de Medicină și Farmacie „Iuliu Hațieganu”, Cluj-Napoca, Spitalul Clinic Municipal Cluj-Napoca

[3] Disciplina Abilități Științe Umaniste, Universitatea de Medicină și Farmacie „Iuliu Hațieganu”, Cluj-Napoca

[4] Catedra semiologie - Medicala 2, Universitatea de Medicină și Farmacie „Iuliu Hațieganu” și Spitalul Clinic Județean de Urgenta Cluj-Napoca

Introducere

În anul 2018, Organizația Mondială a Sănătății atrăgea atenția că la nivel mondial, anual, utilizarea nocivă de alcool este responsabilă de 3 milioane de decese, adică 5,3% din totalul cazurilor de deces. Consumul de alcool poate fi responsabil de peste 200 de boli – dependență cronică alcoolică, ciroză hepatică, unele cancere și boli cardiovasculare – și leziuni prin traumatisme din cauza violenței ori a accidentelor rutiere (1).

Uniunea Europeană deține recordul mondial la consumul de alcool pe cap de locuitor, cu o medie de 11 litri alcool pur/adult/an în anul 2004 și vârful de 15 litri alcool pur/adult/an înregistrat în anii 1970 (2). Însă, dacă se iau în considerare și

cantitățile de alcool comercializate ilegal ori cele provenite din producția domestică, media europeană se ridică la 13 litri alcool pur/adult/an. Dacă ne referim la consumatorul de alcool, România se situează pe locurile fruntașe cu peste 17 litri alcool pur/consumator/an (3).

Morbiditatea dată de alcool este responsabilă de 1.171.250 internări în Regatul Unit în 2017/18. Dintre acestea, în 26% din cazuri, alcoolul este responsabil în totalitate de internare, și parțial, în 74% din cazuri (4).

Consumul de alcool începe în perioada adolescenței ori în cea de adult tânăr, ca un consum experimental. Este de remarcat faptul că până și studenții, chiar cei mediciniști, prezintă un consum relativ crescut de alcool, însă și cunoștințe deficitare despre alcool ori consumul excesiv de alcool (5). Extroversia și deschiderea la noi experiențe pot influența modele negative de consum de alcool (6).

Din punct de vedere filozofic, dependența cronică sau adicția poate fi înțeleasă fie ca simptom al unei boli, fie ca eșec al autocontrolului (7), ceea ce oferă perspective diferite asupra individului dependent, în funcție de optica îmbrățișată de interlocutorul său, fie membru al familie, ori profesionist al sistemului de sănătate (8).

Consumul de alcool stimulează eliberarea de dopamină în striat, cu rol în reglarea proceselor de recompensă și motivare. Cercetări din chirurgia bariatrică, pornind de la observația că pacienții care au suferit chirurgie bariatrică pot prezenta risc mai mare de a dezvolta probleme legate de consumul de alcool, sugerează deplasarea mecanismului de recompensă de la consumul de alimente – imposibil de realizat după intervenția chirurgicală, spre consumul de alcool, cu o capacitate crescută de declanșare a proceselor de recompensă (9).

Dependență cronică alcoolică este o patologie psihiatrică severă, în sine. Apoi, comorbiditățile psihiatrice, regăsite în până la 37% din cazuri (10), și somatice sunt frecvent întâlnite. În ultima instanță, patologia este severă din cauza ratelor mari de recădere. Remisiunea la 3 ani este atinsă în proporție de 62,4% cu ajutor specializat față de numai 43,4% fără ajutor specializat (11).

Din aceste motive, dorim să prezentăm cazul unui pacient aflat în remisiune de aproape 2 ani, analizând factorii care au contribuit la acest lucru pentru a putea fi folosiți și în alte intervenții de acest gen.

Prezentare de caz

Domnul EF vine împreună cu soția, pentru că „vrea să se lase de băut".

Consultația medicală a fost programată de soție prin intermediul unei cunoștințe comune cu medicul psihiatru. Telefonic, soția afirmă dorește să îl aducă pe domnul EF ca acesta „să se lase de băut". Este important de precizat că, anterior convorbirii telefonice, domnul EF și-a dat acordul pentru căutarea ajutorului medical în problema consumului de alcool, recunoscând că „așa nu se mai poate". Convorbirea telefonică a încercat evaluarea urgenței și gravității problemei legate de consumul de alcool, pentru a decide dacă nu se impune intervenție medicală de urgență. Planificarea consultație a fost realizată tot prin intermediul soției.

Consultația s-a desfășurat în regim ambulatoriu. Prima care vorbește este soția, prezentându-l pe domnul EF. Acesta recunoaște că are o problemă legată de alcool, că „vrea să se lase", dar că „nu reușește, deși a încercat". Afirmă că nu a dat el telefon pentru că „îi era rușine".

Domnul EF are 44 ani, este căsătorit de aproximativ 20 de ani și locuiește la casă împreună cu familia: soția și 2 copii minori, un băiat și o fată. Are studii superioare și lucrează ca profesor în învățământul preuniversitar.

A început să consumă alcool din facultate, când a început cu bere și vin, la chefurile din cămin. Odată cu trecerea anilor, a început să consume mai frecvent, apoi zilnic, fiind nevoit să bea „tărie" (țuică, votcă, whisky), pentru că berea și vinul nu își mai făceau efectul.

A avut o tentativă eșuată în urmă cu aproximativ 4 ani.

Pacientul relatează că atunci când trece prin situații stresante are tendința de a bea mai mult, pentru a se putea „relaxa”. Consumul de alcool este mai degrabă solitar, la domiciliu.

În ultima vreme este nervos, agitat, nu se poate odihni. Tremură și transpiră, „îi este rău”, îi este greață, vomită și îl doare stomacul „dacă nu bea 1-2 zile”. „Nu este zi să nu beau”, „de-abia aștept să ajung acasă, ca să pot să beau”. Nu se mai poate concentra la locul de muncă, uită lucruri recente. A devenit violent verbal cu soția și cu copii, nu se mai implică în treburile casei, nu mănâncă, a slăbit în greutate, dar nu poate preciza cât anume. Soții afirmă că este ultima șansă pentru a-și salva căsnicia, între ei vehiculându-se de ceva vreme posibilitatea divorțului.

La prezentare, este anxios, neliniștit, preocupat de problema lui de sănătate. Deși conștient că are o problemă gravă, lucru pe care l-a afirmat, încearcă să „detensioneze atmosfera” prin glume, cumva pentru a scădea din intensitatea sentimentelor de vină față de soție și de rușine față de medic.

Afirmativ, a consumat ultima dată alcool cu 4 zile înaintea consultației, dar nu poate preciza exact ora, ori cantitatea, în „orice caz, mult /alcool/” *(s.n.)*

- Motivele prezentării: Subiectiv, pacientul dorește să renunțe la consumul de alcool. Obiectiv, tablou psihopatologic dominat de neliniște psihomotorie, anxietate, tremor al extremităților membrelor superioare, transpirații, debutate după întreruperea bruscă a consumului cronic de alcool în cantități mari.
- AHC – tatăl: dependență cronică alcoolică, mama – fără relevanță pentru patologia actuală;
- APP - neagă
- Medicația anterioară - neagă
- Consumul de toxice – alcool, zilnic, cel puțin 300 ml de votcă, whisky sau țuică combinate cu bere sau vin de aproximativ 20 de ani, fumat aproximativ 20 pachete-an, cafea 2-3 căni/zi
- Alergii - neagă

- Condiții de viață și muncă relevante pentru boala actuală – intelectual, cu studii superioare, lucrează ca profesor, locuiește cu familia în mediul rural la casă cu curte și grădină
- Istoricul boli actuale

Patologia actuală a debutat în jurul vârstei de 20 de ani, prin consum experimental, apoi consum ocazional, dar integrat social inițial. La început, pacientul a consumat băuturi slab alcoolice (1-6% alcool) – bere, și moderat alcoolice (8-20% alcool) – vin. Ulterior, s-a instalat toleranța, iar pacientul trebuia să consume cantități din ce în ce mai mari pentru simți starea de euforie din intoxicație alcoolică acută. Apoi, deși consuma cantități mari de bere și vin, nu mai simțea euforie și a început să consume băuturi alcoolice tari (25-70% alcool) – distilate: țuică (24-86% alcool), pălincă (40-70% alcool), rachiu (37,5-86%) (12), votcă (35-50% alcool) ori whisky (40-50% alcool). Cu timpul, consum de alcool a devenit cronic, iar la întreruperea bruscă a consumului apăreau simptome de sevraj: tremor, transpirații, greață, vomă, cefalee, inapetență, insomnii, anxietate, neliniște psihomotorie – care remiteau la administrarea de alcool, ori în timp. În urmă cu 4 ani, pacientul a avut o tentativă eșuată de a renunța la alcool. În ultima vreme consumă minimum 300 ml de băuturi alcoolice distilate zilnic. Ultima ingestie de alcool a avut loc cu 4 zile înaintea prezentării la medic. După întreruperea bruscă prezintă simptome de sevraj.

Examen psihic:

Ținută de stradă, îngrijită, igienă corespunzătoare.

Facies: venectazii, transpirații, privire: stabilește și menține contactul vizual, conjunctive discret injectate.

Mimică și gestică: mobile, concordante cu limbajul verbal

Contact verbal și dialog: se inițiază spontan, voce de tonalitate obișnuită, debit verbal normal, conținutul respectă tematica interviului psihiatric

Atitudine: cooperantă

Percepție: prag perceptiv ușor coborât, fără tulburări calitative ale percepției

Atenție: hipoprosexie concentrativă, hiperprosexie sectorială centrată pe procurarea și consumul de alcool

Memorie: hipomnezie de fixare și evocare

Gândire: flux ideativ coerent, ușor accelerat, fără tulburări de conținut/formale ale gândirii

Afectivitate: anxietate, labilitate emoțională, mai ales în contextul intoxicației alcoolice

Activitate: neliniște psihomotorie, tremor al extremităților membrelor superioare, retragere socială, comportament centrat pe procurarea și consumul de alcool, heteroagresivitate verbală față de membri familiei, mai ales în contextul intoxicației alcoolice

Voință: hipobulie globală, hiperbulie sectorială centrată pe procurarea și consumul de alcool, toleranță redusă la frustrări minime, mai ales în contextul intoxicației alcoolice

Instincte: a) alimentar – inapetență cu scădere ponderală, b) sexual – diminuat, c) de conservare – păstrat

Ritm nictemeral: insomnii mixte

Conștiință: orientat temporal, auto- și allo-psihic, conștiința bolii psihice prezentă

Examen psihologic și interviu motivațional:

Examenul psihologic a avut următoarele obiective:

- evaluarea nivelului de deteriorare cognitivă
- evaluarea personalității
- evaluarea motivației pentru consumul de alcool și pentru renunțare la consumul de alcool.

Examenul capacității funcțiilor cognitive relevă o inteligență peste nivelul mediu, QI=118 la proba Raven.

Evaluarea memoriei verbale a fost făcută cu testul de memorie REY (2 liste de

15 cuvinte citite pacientului, pacientul trebuie să spună cuvintele pe care le-a reținut). Rezultatele au fost sub media normală caracteristică vârstei pacientului.

Pentru evaluarea personalității s-a utilizat chestionarul NEO care descrie personalitatea utilizând 5 factori: Nevrotism, Extraversie, Deschidere, Agreabilitate și Conștiinciozitate).

Domnul EF a prezentat **scoruri ridicate la Nevrotism**. Persoanele caracterizate de scoruri peste medie la această scală sunt predispuse spre a resimți emoții negative mai frecvent decât majoritatea persoanelor din populația generală. Capacitatea lor de a-și controla impulsurile și de a gestiona emoții negative tinde să fie relativ redusă. Stima de sine a acestor persoane tinde să fie plasată într-un registru negativ, rezistența lor la stres sau la presiuni este scăzută. Aceste persoane evită sau amână deciziile și sunt emotive când trebuie să-și exprime punctul de vedere.

Domnul EF a prezentat **scoruri mediu la Extraversie**. Persoanele caracterizate de scoruri medii la Extraversie sunt ambiverte și tind să lucreze și să interacționeze eficient cu ceilalți, dar în același timp se pot descurca și pe cont propriu. Deși uneori sunt orientate spre interacțiuni sociale, aceste persoane pot obosi repede în contextele sociale simțind nevoia de a se retrage. Cercul de prieteni sau cunoștințe al acestor persoane nu este foarte mare.

Domnul EF a prezentat **scoruri scăzute la Deschidere**. Persoanele care obțin scoruri scăzute pe scala deschidere sunt caracterizate de o viziune mai pragmatică asupra vieții, având o sferă de interese mai restrânsa. Acestea prefera lucrurile clare, fără ambiguități și încearcă să se focalizeze în activitatea lor pe laturile sau aspectele practice. Uneori aceste persoane manifestă atitudini conservatoare, fiind oarecum reticente sau suspicioase în fața schimbărilor.

Domnul EF a prezentat **scoruri scăzute la Agreabilitate.** Persoanele care obțin scoruri scăzute pe scala de agreabilitate sunt descrise ca fiind încăpățânate, orgolioase și au tendința de a-și exprima în mod fățiș mânia.

Domnul EF a prezentat **scoruri medii la Conștiinciozitate.** Persoanele care

obțin scoruri medii pe scala de conștiinciozitate sunt destul de bine organizate. Pot să-și stabilească obiective pe termen lung, dar se pot și detașa de munca lor .

Interviul motivațional și motivația pentru consumul de alcool și abstinență

Modelul trans-teoretic al schimbării (13) descrie 5 stadii prin care trece o persoană care se pregătește să facă o schimbare: precontemplare, contemplare, pregătire, acțiune, menținere. Acestea pot fi urmate de recădere, dacă persoana nu reușește să mențină comportamentul.

Din punctul de vedere al acestui model, pacientul este în faza de **pregătire**, a luat decizia de a face o schimbare și de a renunța la consumul de alcool și s-a prezentat la consult pentru a fi ajutat să-și facă un plan de acțiune pentru a renunța la consumul de alcool.

- **Examenul clinic**: Pacient normoponderal, tegumente normal colorate, torace normal conformat, murmur vezicular fiziologic, fără raluri, TA=120/75 mmHg, Av=84 b/min, zgomote cardiace ritmice, fără sufluri, pulsuri periferice perceptibile bilateral distal, abdomen suplu, elastic, fără sensibilitate la palpare profundă, zgomote hidroaerice prezente, fără tulburări de tranzit intestinal, ficat sub rebord (5cm), splina nepalpabilă, loje renale libere, manevra Giordano negativă bilateral, afirmativ micțiuni spontane, nedureroase. EKG: RS, AV=70 b/min, ax QRS intermediar, fără modificări segment ST-T.
- Examinări de laborator: hipercolesterolemie (colesterol total 256 mg/dl și 250 mg/dl la un an), GGT crescut inițial (78 U/l), apoi normalizat, hipoproteinemie ușoară inițial (proteine totale 6,54 g/dl), apoi normalizat.
- Examinări imagistice – ecografie tiroidiană cu aspect normal; ecografie carotidă – ax carotidian în limite normale, ecografie cardiacă – VD nedilatat, VS eficient, fără valvulopatii mitrală și aortică, insuficiență tricuspidiană minoră, gradient VD-AD normal, fără colecție pericardică, VCI nedilatat; ecografie abdominală – ficat ușor hiperecogen (steatoză hepatică ușoară),

colecist parțial contractat, VP=11,8mm, CBIH, CBP – în limite normale, ambii rinichi cu AP păstrat, splină omogenă, în limite normale, pancreas omogen, ecogen în limite normale, VU în repleție, prostată discret omogenă, aparent suplă (PSA în limite normale), fără ascită. Radiografie pulmonară – fără modificări semnificative. Față de examinarea inițială, la un an, ecografic se observă colecist cu imagine litiazică de 13,5 mm, VP=10mm, prostată cu câteva calcifieri periuretrale.

Diagnosticul final: Dependență cronică alcoolică. Sevraj necomplicat. Hipercolesterolemie esențială. Insuficiență tricuspidiană minoră. Calcifieri prostatice periuretrale. Litiază biliară asimptomatică. Hepatită cronică etanolică (remisă).

Conform ICD-10, diagnosticul de Dependență cronică alcoolică este stabilit prin întrunirea criteriilor a)-e) (14).

Conform DSM V, diagnosticul de Tulburare a consumului de alcool (Dependență cronică alcoolică) este stabilit prin întrunirea criteriilor A1-7, A10a și A11a. Diagnosticul de Sindrom de abstinență/sevraj este stabilit prin întrunirea criteriilor A, B1-4 și B7 (15).

- Diagnostic diferențial:
- Diagnosticul diferențial pentru sindromul de sevraj, conform ICD-10 – stări anxioase, tulburări depresive, „mahmureala”, tremor cauzat de alte stări (14).
- pentru Dependență cronică alcoolică – conform DSM V: utilizare normală de alcool, tulburare a consumului (dependență cronică) de hipnotice, sedative sau tranchilizante (HST), tulburare de personalitate antisocială, iar pentru Sevrajul necomplicat – conform DSM V: patologii organice, ex. hipoglicemie, cetoacidoză diabetică, tremor esențial, sindrom de abstinență la HST (15).
- Managementul cazului a fost complex, multidisciplinar, incluzând colaborarea între serviciile de psihiatrie, psihologie clinică și psihoterapie și medicină internă.

Abordarea a fost non-farmacologică și farmacologică, un rol important revenind pacientului și rețelei de suport social, în special soției, care a fost prezentă la fiecare vizită de evaluare în primul an de tratament și care a păstrat în permanență legătura cu medicul curant.

Pacientul a expus clar motivația pentru care dorește să renunțe la consumul de alcool, dorind să devină un model demn de urmat pentru copii lui, să îi poată îngriji, să îi poată vedea mari, „așezați la casele lor", să își poată continua profesia, să poată să întrețină familia, casa și gospodăria. De asemenea, precizează că îi este rușine față de medic de comportamentul violent pe care l-a avut acasă, simte că mai ales fiul s-a îndepărtat de el și se simte vinovat, mai ales față de soție, care a preluat toate treburile casnice, pe lângă atribuțiile de serviciu. Ceea ce l-a determinat să caute ajutor de specialitate de această dată a fost un episod în care lucra în curte, încercând să repare o construcție, dar fiind sub influența băuturilor alcoolice, nu reușea și s-a enervat. În acel moment fiul său a venit spre el, rugându-l să îl ajute cu ceva la teme, iar pacientul a avut o „izbucnire nervoasă", „a strigat la fiul său" și „era să arunce cu ciocanul după el", dar a aruncat ciocanul în direcția opusă. Apoi, a reflectat la riscul de deveni agresiv fizic, nu doar verbal, cu membrii familiei, și s-a hotărât să caute ajutor, deoarece „am văzut că singur nu mă descurc".

De asemenea, pacientul a avut deschidere totală atât față de personalul medical, cât și față de prieteni și colegi. S-au stabilit împreună cu soția obiective realizabile, ca de exemplu: debarasarea de orice recipient care conține alcool din casă și din gospodărie, stabilirea unei ore de culcare, stabilirea unui program zilnic, împărțirea atribuțiilor casnice, stabilirea unei perioade de relaxare activă împreună cu soția. În loc de „nu mai beau niciodată", a fost negociată și aplicată varianta „astăzi nu consum alcool", cu stabilirea unor praguri de abstinență de 2 săptămâni, 1 lună, 3 luni, 6 luni și 1 an. S-au stabilit următoarele întâlniri, la început o întâlnire la 2 săptămâni în primele 3 luni, apoi lunar până la 1 an. A fost efectuată consilierea psihofarmacologică și stabilit procedura de urmat în cazul reluării consumului de alcool. Li s-a explicat

pacientului și soției faptul că reluarea consumului nu presupune întreruperea relației terapeutice, ci, dimpotrivă, pacientul să ia legătura cât mai repede posibil cu medicul pentru reluarea tratamentului, subliniind că în cazul dependenței cronice alcoolice nu este vorba doar de „voința de a nu mai bea”.

Recomandările de tratament au fost următoarele:

1. Psihoigienă, evitarea situațiilor conflictuale.

2. Interzicerea consumului de alcool și a șofatului pe durata terapiei. Evitarea consumului de băuturi psihostimulante (băuturi energizante, sucuri carbogazoase din gama cola), consum moderat de cafea, ultima doză înainte de orele 14:00.

3. Consiliere psihologică, psihoterapie.

4. Tratament medicamentos cu:

Diazepam cpr. 10 mg 3x1 cpr/zi, 7 zile, apoi 3x1/2 cpr/zi, 7 zile, apoi 3x1/4 cpr/zi 7 zile, apoi câte ¼ cpr. dimineața și seara, 7 zile, apoi ¼ cpr. seara, 7 zile, apoi sistare;

Carbamazepină cpr. 200 mg ½ cpr. seara, 3 zile, apoi 1 cpr. seara, 3 zile, apoi ½ cpr. dimineața și 1 cpr. seara, 3 zile, apoi câte ½ cpr. dimineața și la prânz și, respectiv, 1 cpr. seara, 3 zile, apoi 1 cpr. dimineața, ½ cpr. la prânz și 1 cpr. seara, 7 zile, apoi 3x1 cpr/zi cronic;

Tiapridă cpr. 100 mg ½ cpr. dimineața și 1 cpr. seara, începând cu a XIV-a zi de tratament, cronic;

Aspatofort fiole 10 ml f IV (patru)/zi, 10 zile;

Vitamina B1 100 mg/2ml f III (trei)/zi, 10 zile;

Vitamina B6 50 mg/5ml f II (două)/zi, 10 zile.

5. Control după două săptămâni, apoi dispensarizare.

6. Monitorizare ASAT, ALAT, GGT și hemoleucograma, știute fiind posibilele reacțiile adverse hepato-biliare și hematologice ale Carbamazepinei, precum și necesitatea instituirii unui tratament îndelungat.

7. Internare prin programare într-un serviciu de medicină internă pentru evaluare clinico-biologică.

8. Reevaluare la nevoie

Urmărirea pacientului în timp

Evoluția pacientului este favorabilă sub tratament medicamentos. Acesta își exprimă acordul ca orice informație cu conținut medical care poate avea legătură cu afecțiunea sa să poată fi împărtășită soției, recunoscând în aceasta un „stâlp, un ajutor de nădeje".

La o zi după consultația inițială, se efectuează consiliere psihologică pentru soție, cu accentuarea importanței depășirii pragurilor de 2 săptămâni, 1 lună, 3 luni și 1 an de abstinență. De asemenea, i se prezintă măsuri concrete prin care poate ajuta pacientul, de la încurajarea permanentă, stabilirea obiectivelor realizabile, recunoașterea eforturilor pe care le depune pacientul, anticiparea situațiilor sociale ori a evenimentelor psihotraumatizante care pot declanșa reluarea consumului, cu accent pe identificarea acestor elemente în istoricul pacientului când acesta a mai încercat să renunțe la consumul de alcool, dar până la urmă l-a reluat. Sunt formulate modalități prin care pacientul și familia se pot recompensa reciproc pentru efortul depus și pentru atingerea unor obiective stabilite.

La 10 zile de la inițierea terapiei, pacientul prezintă o erupție maculară, pruriginoasă pe fața anterioară a gambelor, mai exprimat pe partea stângă. Intră în discuție o reacție alergică cutanată ori urticarie la Carbamazepină, având în vedere frecvența foarte mare a acestui tip de reacție adversă (la mai mult de un pacient din 10) (16). În urma anamnezei, se exclude reacția adversă – pacientul a efectuat munci agricole specifice sezonului, iar erupția cutanată a apărut în acest context. Apoi, au fost respectate precauțiile generale privind scăderea riscului de reacții adverse – inițierea tratamentului cu doze mici, creșterea treptată și toleranța bună a preparatului la inițierea tratamentului.

Pacientul s-a prezentat la vizitele stabilite, a urmat recomandările și a continuat tratamentul.

La două luni de la inițierea tratamentului, pacientul se internează în serviciul de medicină internă pentru evaluare clinico-biologică, primind următoarele recomandări:

1. Evitarea consumului de substanțe hepatotoxice, alcool, medicamente fără prescripție.

2. Tratament cu Essentiale forte 300mg 2x1 cps/zi, 2 săpt. alternativ cu Silimarină 150mg 2x1 cpr/zi, 2 săpt; Milgamma N 100 2x1 cps/zi, 10 zile/lună.

3. Dispensarizare.

După aproximativ 3 luni de la inițierea tratamentului, relațiile în familie s-au normalizat.

În timp, doza de Tiapridă a fost redusă după 6 luni și, ulterior, după 7 luni, administrarea preparatului a fost sistată.

La un an de abstinență, doza de Carbamazepină a fost redusă la 400 mg/zi și s-a adăugat Nalmefen 18 mg, 1 cpr. la nevoie. Pacientul a cumpărat 2 comprimate de Nalmefen, dar nu le-a folosit, însă „le ține tot timpul la el”.

A fost promovat la locul de muncă.

La un an de la internarea anterioară în serviciul de medicină internă, pacientul efectuează o nouă evaluare clinico-biologică, stabilindu-se următoarele recomandări de tratament, în plus față de cele inițiale:

1. Regim alimentar echilibrat, sărac în grăsimi de origine animală.

2. Activitate fizică în limita toleranței. Renunțare la fumat.

3. Ajustarea schemei terapeutice prin introducerea de Atorvastatină 10mg/zi seara, cu controlul trimestrial al probelor lipidice.

La un an și 3 luni de abstinență, doza de Carbamazepină a fost redusă la 200 mg/zi, seara.

La un an și 6 luni de abstinență, doza de Carbamazepină a fost redusă la 100 mg/zi, seara, timp de 1 lună, apoi administrarea preparatului a fost sistată la împlinirea a un an și 7 luni de abstinență.

În prezent, pacientul este abstinent de 1 an și 8 luni. Continuă să poarte în permanență cele două comprimate de Nalmefen.

Discuții

Cel mai mare risc de a dezvolta tulburări legate de consumul de alcool este întâlnit la grupa de vârstă cuprinsă între 18 și 29 ani (17). Din nefericire, aceste date sunt susținute și de rezultatele Evaluărilor naționale anuale pentru consumul de droguri și starea de sănătate din Statele Unite ale Americii, care raportează pentru anul 2017 că adulții tineri, între 18 și 29 de ani reprezintă cel mai mare procent de consumatori cronici de alcool în cantități mari, 9,6-9,7% din populație, vârful fiind înregistrat în jurul vârstei de 22 de ani, cu 14,5% din populație (18). Pacientul prezintă debutul patologiei în cadrul vârstelor menționate în literatura de specialitate.

Având în vedere că pacientul consuma alcool în perioadele stresante, putem considera că refugiul în alcool, ca modalitate de rezolvare a problemelor, reprezintă o „disociere chimică" (19), preferată de pacient în locul confruntării propriu-zise cu evenimentul stresant. Experiența traumatică din copilărie (20) a pacientului cu tatăl, care suferea, la rândul lui, de dependență cronică alcoolică, ar putea, în acest context să fie un element contributiv al declanșării patologiei, mai ales că în perioada facultății consuma excesiv ocazional alcool (binge-drinking) pentru a produce disocierea chimică (21). Modalitățile de a face față stresului, fără a recurge la consumul de alcool, au fost dezbătute pe larg cu pacientul, pentru a preveni o eventuală recădere (22).

De asemenea, cele două internări legate de consumul cronic de alcool, se încadrează în datele din literatura de specialitate (4). Pacientul prezintă comorbidități somatice – hepatita cronică alcoolică remisă și hipercolesterolemie (23). Pacienții care

urmează tratament pentru dependența cronică alcoolică pot avea un RR=7,7 (7,3-8,1) față de populația generală pentru a dezvolta boli hepatice; de asemenea, ei pot avea un RR=2,4 (2,2-2,6) pentru a dezvolta arterioscleroză (24).

Deși cele mai frecvente comorbidități psihiatrice sunt: depresia în până la 32% din cazuri, tulburările anxioase în până la 21,4% din cazuri și tulburarea de personalitate antisocială, în până la 21,3% din cazuri – date estimate pentru întreagă perioadă a vieții (25), iar în cazul pacienților tratați aceste rate pot depăși 50% (26) din fericire, pacientul nu a avut acest tip de comorbidități. Acest aspect merită subliniat, deoarece oricare dintre comorbiditățile psihiatrice enumerate mai sus pot reduce aderența la tratament și, implicit, cresc riscul de recădere.

Deși pacientul renunțase din proprie inițiativă la consumul de alcool și sindromul de sevrajul era necomplicat, am decis împreună cu pacientul să instituim tratament medicamentos, deoarece, remisiunea naturală a sevrajului alcoolic aduce cu sine un risc de recădere mai mare decât cel realizat medicamentos (11,27).

Tratamentul sevrajului alcoolic s-a efectuat la domiciliu, acest lucru sporind încrederea și autonomia pacientului, având totodată rolul de a-l responsabiliza, motiva și recompensa la vizitele de control programate (28). S-a întărit, totodată legătura dintre pacient și rețeaua de suport social – familia (29) și prietenii, colegii de la locul de muncă. Abordarea cazului a fost multidisciplinară (23). Benzodiazepinele sunt considerate „standardul de aur” pentru tratamentul sevrajului alcoolic (30). Am ales Diazepam datorită timpul de înjumătățire lung, ceea ce îi conferă o acțiune prelungită un sindrom de sevraj mai blând comparativ cu alte preparate din aceeași clasă. Dintre benzodiazepinele disponibile la noi, Diazepamul este cel mai bine studiat (31), cu beneficii evidente în sindromul de sevraj alcoolic (32). Am evitat folosirea pe termen lung a preparatului din cauza riscului de toleranță și dependență (33).

Pentru tratamentul cronic am optat pentru Carbamazepină, într-o primă etapă aceasta fiind asociată cu Tiapridă. Este recunoscută combinația Carbamazepină-Tiapridă ca alternativă la tratamentul cu benzodiazepine al sevrajului alcoolic (34).

Tiaprida este recomandată pentru inițierea abstinenței (35), prezintă efect anxiolitic, iar riscul de dependență este minor (36). Carbamazepina este recunoscută pentru prevenirea recăderilor și menținerea remisiunii în cazul pacienților cu dependență cronică alcoolică, fiind utilă și în tratamentul sevrajului alcoolic (37).

Pentru tratamentul *la nevoie* (en demand), am utilizat Nalmefen, medicament aprobat în 2013 pentru „reducerea consumului de alcool". Având în vedere experiența redusă în timp, rezultatele contradictorii (38), inclusiv enunțul NICE că „dimensiunea efectului este neclară" (39), precum și o meta-analiză din 2015 care a luat în calcul și studiile nepublicate, ce concluzionează că lipsa efectului Nalmefen în tratamentul dependenței cronice alcoolice (40), nu am considerat oportună inițierea terapiei cu acest preparat în faza acută.

Sunt citate cinci obstacole în calea succesului terapiei pacientului care suferă de dependență cronică alcoolică (41):

1. Pacienții cred că pot gestiona problemă solitar;

2. Majoritatea pacienților au o motivație scăzută;

3. Există prea puțin furnizori de servicii de sănătate care lucrează cu pacienții cu dependență cronică alcoolică – personal subdimensionat;

4. Furnizorii de servicii de sănătate nu au destule aptitudini și educație necesară pentru abordarea pacientului cu dependență cronică alcoolică;

5. Gradul de implicare al furnizorilor de servicii de sănătate este prea mic.

Deși aceste obstacole au fost identificate în Tailanda, considerăm că se pot aplica și în cazul României. În cazul nostru, aceste obstacole au fost depășite în următoarele moduri:

1) pacientul a încercat de unul singur și nu reușit, apoi a solicitat ajutor de specialitate. Mai mult decât atât, se bucură în permanență de sprijinul soției. Acest lucru este prezentat și în literatura de specialitate (42) De asemenea, pacientul a avut conștiința bolii.

2) pacientul a avut o motivație puternică înainte de începe terapia, iar acest lucru este un factor de prognostic bun (43), și a fost motivat cu ajutorul interviului motivațional, ceea ce întărește motivația și crește șansa de reușită a terapiei (44). Pentru responsabilizarea pacientului am negociat ca convorbirile telefonice să se desfășoare personal și nu prin intermediar – soția sa.

3)-5) am reușit să creăm o rețea „informală" de colaborare interdisciplinară pentru abordarea multidisciplinară a pacienților cu astfel de patologie. Colaborarea strânsă cu specialiștii din celelalte domenii, a permis completarea și actualizarea cunoștințelor pentru fiecare membru în parte. Succesul terapeutic a motivat membrii echipei terapeutice și a crescut gradul de implicare. Membrii echipei s-au coagulat de la sine, animați de empatie față de pacient, așadar implicarea acestora a fost mare de la început.

În ceea ce privește slaba educație a profesioniștilor în domeniul sănătății vizavi de problemele generate de consumul cronic de alcool, putem opina că o parte dintre aceștia se raliază opiniei potrivit căreia responsabilitatea pentru declanșarea dependenței și pentru obținerea remisiunii este în totalitate a pacientului. O altă problemă este stigmatizarea patologiei psihiatrice.

Variantele farmacologice în tratamentul specific al dependenței cronice alcoolice cuprind Disulfiram, descoperit în anii 1930 și aprobat de FDA în 1951, Naltrexonă aprobată de FDA în 1984 pentru dependența cronică la opioide, iar din 1994 și pentru dependența cronică alcoolică, Acamprosat utilizat în Europa din 1989 și aprobat de FDA în 2004 (45). Se pare că decizia de a administra Naltrexona este influențată de opinia profesionistului despre responsabilitatea pacientului în declanșarea dependenței. Astfel, cu cât profesionistul este de părere că mai degrabă individul este responsabil pentru declanșarea dependenței și pentru recuperare, cu atât va fi mai reticent în a prescrie tratament cu Naltrexonă (8), deși administrarea Naltrexonei ar trebui să țină cont mai degrabă de polimorfismul *OPRM1 A118G,* care este puternic asociat cu un răspuns îmbunătățit la tratamentul cu Naltrexonă (45).

O variantă radicală de tratament ar fi administrarea intratecală a Baclofenului în cazul pacienților cu dependență cronică alcoolică severă, pentru a evita reacțiile adverse sistemice grave ce pot fi produse prin administrarea orală de doze mari, necesare în aceste cazuri (46).

Deși au fost studiate numeroase procedee nonfarmacologice și molecule pentru tratamentul farmacologic al dependenței cronice alcoolice, fiecare își are limitările ei. Recent a fost publicată o meta-analiză, care nu găsit nici o dovadă a beneficiului utilizării medicației pentru controlul consumului de alcool în promovarea sănătății. Au fost analizate următoarele preparate: Acamprosat, Baclofen, Nalmefenă, Naltrexonă și Topiramat (47).

Merită amintită ca potențială țintă terapeutică antagoniștii de ghrelină. Acest ipoteză a fost enunțată după ce s-a observat că administrarea intravenoasă de ghrelină unor pacienți cu dependență cronică alcoolică, mari consumatori de alcool declanșează pofta puternică de a bea (craving) (48). Un studiu experimental recent demonstrează atenuarea comportamentului de căutare a alcoolului la șoarecii antrenați într-un model de condiționare operantă, în cazul inducerii stresului prin expunerea la mirosul unui prădător, prin administrarea sistemică de oxitocină. De asemenea, autorii arată că și în cazul recăderii realizate chimic cu Yohimbină se produce o atenuare la administrarea de oxitocină (49). După aprobarea recentă, în 5 martie 2019, a Esketaminei 28 mg inhalator, ca tratament adjuvant medicației antidepresive orale, pentru depresia rezistentă la tratament (50), se pare că se deschid noi porți pentru Ketamină și în cazul tratamentul tulburărilor induse de consumul de substanțe psihoactive (51).

Chiar dacă studiile privind aderența în psihiatrie se concentrează pe schizofrenie ori tulburarea afectivă bipolară, nu putem să nu admitem că o alianță terapeutică solidă și o conștientizare a bolii sunt factori esențiali pentru o bună aderență în cazul tratamentului psihiatric (52). După cum am arătat anterior, aceste aspecte au fost îndeplinite în cazul de față.

Particularitățile cazului: Decizia de a renunța la consumul de alcool a venit din partea pacientului, sprijinit de soție, în urma conștientizării situației în care se află. Relațiile de familie deveniseră din ce în ce mai tensionate, nu se mai implica în activitățile domestice, nu se mai implică în activitățile de creștere și educare a copiilor, familia fiind pe cale să se destrame.

Odată decizia luată și în urma interviului motivațional, pacientul a anunțat public familia, rudele, prietenii, colegii de la locul de muncă despre decizia sa. În eventualitatea participării la evenimente sociale în cadrul cărora s-ar fi consumat alcool, a precizat de la confirmarea invitației că nu va consuma alcool și că urmează tratament medicamentos. În situațiile sociale în care a fost și este prezent, consumă bere fără alcool.

Este important de precizat faptul că pacientul este încadrat în muncă și astfel poate să-și asigure veniturile necesare pentru continuarea tratamentului. De asemenea, faptul că pacientul este tânăr, fără comorbidități psihiatrice ori somatice importante, este un lucru care asigură vindecare rapidă hepatitei cronice alcoolice.

A primit cu surprindere, dar în același timp și cu bucurie, felicitările și încurajările persoanelor cărora le-a exprimat decizia sa, chiar unul dintre mentorii săi felicitându-l și încurajându-l în mod special. Este important de precizat că în mediul rural decizia de a întrerupe consumul de alcool poate fi dificil de pus în practică, din cauza particularităților psihosociale ale membrilor comunității. În arealul nostru geografic consumul de alcool este acceptat social și este văzut ca un semn de masculinitate. De aceea, este cu atât mai dificilă obținerea remisiunii, în special în mediul rural unde posibilitățile de recreere, de petrecere a timpului liber sunt limitate pentru persoanele cu grad de instrucție școlară ridicat, cum este și cazul nostru pacient – intelectual cu studii superioare.

Modelul comportamental de consum de alcool regăsit în cadrul familiei paterne este preluat de pacient. În acest caz, faptul că soția a fost mereu alături de pacient,

reprezintă un atu, inclusiv pentru echipa terapeutică multidisciplinară, deoarece soția a jucat un rol important în angrenajul acestei echipe.

Relațiile intrafamiliale s-au reglat, pacientul își dedică timp activităților casnice, îi implică pe copii în activități, a fost promovat la locul de muncă și este hotărât să nu continue acest stil de viață.

Concluzie

Renunțarea la consumul de alcool în cazul pacienților care suferă de dependență cronică alcoolică este un proces îndelungat, anevoios, care are nevoie de conștientizarea patologiei din partea pacientului, de motivație și motivare a acestuia, de sprijinul necondiționat din partea familiei sale, de ajutor medical multidisciplinar, psihiatric și psihologic.

S-a obținut consimțământul informat al pacientului.

Bibliografie

1. World Health Organisation. Alcohol. Factsheets [Internet]. 2018;1–5. Available from: https://www.who.int/en/news-room/fact-sheets/detail/alcohol
2. World Health Organisation. Global Status Report on Alcohol 2004. 2004;1–88. Available from: https://www.who.int/substance_abuse/publications/global_status_report_2004_overview.pdf
3. Anderson P, Baumberg B. Alcohol in Europe a Public Health Perspective. Vol. 3, Institute of alcohol studies. 2006. 9 p.
4. Institute of Alcohol Studies. The health impacts of alcohol. Factsheets. 2019;
5. Năsui BA, Popescu CA. A study regarding alcohol consumption and knowledge on alcohol among Romanian medical students. Palestrica Third Millenn - Civiliz Sport [Internet]. 2018 Dec 27;19(4):203–7.

6. Popescu CA, Hora M, Bob Ț IU, Junjan V, Armean M, Buzoianu AD. Public Health and Management Factors Influencing Alcohol and Illicit Drug Use Amongst First Year Medical Students. Acta Medica Transilv. 2014;2(31):174–8.
7. Foddy B, Savulescu J. A Liberal Account of Addiction. Philos Psychiatr Psychol 2010;17(1): 1–22.
8. Johnson RA, Lukens JM, Kole JW, Sisti DA. Views about responsibility for alcohol addiction and negative evaluations of naltrexone. Subst Abus Treat Prev Policy 2015;10(1):1–13.
9. Blackburn AN, Hajnal A, Leggio L. The gut in the brain: the effects of bariatric surgery on alcohol consumption. Addict Biol. 2017 Nov;22(6):1540–53.
10. Regier DA, Farmer ME, Rae DS, Locke BZ, Keith SJ, Judd LL, et al. Comorbidity of mental disorders with alcohol and other drug abuse. Results from the Epidemiologic Catchment Area (ECA) Study. JAMA [Internet]. 1990 Nov 21;264(19):2511–8.
11. Moos RH, Moos BS. Rates and predictors of relapse after natural and treated remission from alcohol use disorders. Addiction. 2006;101(2):212–22.
12. Ministrul agriculturii și dezvoltării rurale, Minitrul sănătății publice, Președintele Autorității Naționale pentru Protecția Consumatorilor. Ordin nr. 368 din 13 iunie 2008 pentru aprobarea Normelor privind definirea, descrierea, prezentarea și etichetarea băuturilor tradiționale românești. Monit Of. 2008;(496).
13. Prochaska JO, Velicer WF. The transtheoretical model of health behavior change. Am J Heal Promot. 1997;12(1):38–48.
14. Organizația Mondială a Sănătății. ICD-10 Clasificarea tulburărilor mentale și de comportament: descrieri clinice și îndreptare diagnostice. București: Editura Trei; 2016. 558 p.
15. American Psychiatric Association. Diagnostic and Statistical Manual of Mental

Disorders: DSM-5. Fifth Edit. Arlington, VA: American Psychiatric Publishing; 2013. 947 p.

16. Rezumatul caracteristicilor produsului. Carbamazepină [Internet]. APP 6556/2014/01-02-03; 2016. Available from: https://www.anm.ro/_/_RCP/RCP_6556_16.06.14.pdf
17. Baker DM, Stockton S. An Exploration of Health Science and Nursing Students ' Knowledge and Behaviors Related to Alcohol : A Preliminary Investigation. Internet J Allied Heal Sci Pract. 2012;10(4):1–11.
18. Adams T, Aldworth WJ, Asman KJ, Barnett SN, Bishop E, Bradshaw MR, et al. Results from the 2017 National Survey on Drug Use and Health : Detailed Tables. www.samhsa.gov [Internet]. 2018;1–831. reports/NSDUHDetailedTabs2017/NSDUHDetailedTabs2017.htm#lotsect2pe
19. Klanecky AK, Harrington J, McChargue DE. Child Sexual Abuse, Dissociation, and Alcohol: Implications of Chemical Dissociation via Blackouts Among College Women. Am J Drug Alcohol Abuse. 2008 Jan 7;34(3):277–84.
20. Pollard MW, McKinney C. Parental Physical Force and Alcohol Use in Emerging Adults. J Interpers Violence [Internet]. 2016 Jul 25;088626051665965.
21. Zdankiewicz-Ścigała E, Ścigała DK. Trauma, temperament, alexithymia, and dissociation among persons addicted to alcohol: Mediation model of dependencies. Front Psychol. 2018;9(SEP):1–11.
22. Brown SA, Vik PW, Patterson TL, Grant I, Schuckit MA. Stress, vulnerability and adult alcohol relapse. J Stud Alcohol [Internet]. 1995 Sep;56(5):538–45.
23. Gitto S, Golfieri L, Caputo F, Grandi S, Andreone P. Multidisciplinary view of alcohol use disorder: From a psychiatric illness to a major liver disease. Biomolecules. 2016;6(1):1–12.
24. Holst C, Tolstrup JS, Sørensen HJ, Becker U. Alcohol dependence and risk of

somatic diseases and mortality: a cohort study in 19 002 men and women attending alcohol treatment. Addiction. 2017;112(8):1358–66.

25. Preuss UW, Gouzoulis-Mayfrank E, Havemann-Reinecke U, Schäfer I, Beutel M, Hoch E, et al. Psychiatric comorbidity in alcohol use disorders: results from the German S3 guidelines. Eur Arch Psychiatry Clin Neurosci. 2018 Apr 24;268(3):219–29.
26. Stephen Rich J, Martin PR. Co-occurring psychiatric disorders and alcoholism. In: Handbook of Clinical Neurology . 2014. p. 573–88.
27. Blomqvist J. Treated and untreated recovery from alcohol misuse: environmental influences and perceived reasons for change. Subst Use Misuse. 1999 Aug;34(10):1371–406.
28. Spanagel R, Durstewitz D, Hansson A, Heinz A, Kiefer F, Köhr G, et al. A systems medicine research approach for studying alcohol addiction. Addict Biol. 2013;18(6):883–96.
29. Rumpf H-J, Bischof G, Hapke U, Meyer C, John U. The role of family and partnership in recovery from alcohol dependence: comparison of individuals remitting with and without formal help. Eur Addict Res [Internet]. 2002 Jun;8(3):122–7.
30. Caputo F, Gasbarrini A, Mirijello A, Antonelli M, Vassallo G, Leggio L, et al. Identification and Management of Alcohol Withdrawal Syndrome. Drugs. 2015;75(4):353–65.
31. Ntais C, Pakos E, Kyzas P, Ioannidis JP. Benzodiazepines for alcohol withdrawal. In: Ntais C, editor. Cochrane Database of Systematic Reviews [Internet]. Chichester, UK: John Wiley & Sons, Ltd; 2005. Available from: http://doi.wiley.com/10.1002/14651858.CD005063.pub2
32. Muzyk AJ, Leung JG, Nelson S, Embury ER, Jones SR. The Role of Diazepam Loading for the Treatment of Alcohol Withdrawal Syndrome in Hospitalized Patients. Am J Addict. 2013 Mar;22(2):113–8.

33. Buzoianu AD. Farmacologie clinică. Cluj-Napoca: Editura Medicală Universitară “Iuliu Haţieganu”; 2016. 1-322 p.
34. Latifi S, Messer T. The Efficacy of Tiapride and Carbamazepine Combination Therapy in Reducing Alcohol Withdrawal Symptoms: A Systematic Review and Meta-Analysis. Pharmacopsychiatry. 2018;
35. Shaw GK, Waller S, Majumdar SK, Alberts JL, Latham CJ, Dunn G. Tiapride in the Prevention of Relapse in Recently Detoxified Alcoholics. Br J Psychiatry. 1994 Oct 2;165(04):515–23.
36. Peters DH, Faulds D. Tiapride. A review of its pharmacology and therapeutic potential in the management of alcohol dependence syndrome. Drugs. 1994 Jun;47(6):1010–32.
37. Hammond CJ, Niciu MJ, Drew S, Arias AJ. Anticonvulsants for the Treatment of Alcohol Withdrawal Syndrome and Alcohol Use Disorders. CNS Drugs. 2015 Apr 17;29(4):293–311.
38. Fitzgerald N, Angus K, Elders A, de Andrade M, Raistrick D, Heather N, et al. Weak evidence on nalmefene creates dilemmas for clinicians and poses questions for regulators and researchers. Addiction. 2016;111(8):1477–87.
39. NICE. Putting NICE guidance into practice. Costing report: Implementing the NICE guideline on Osteoarthritis. 2014;8(November 2014).
40. Palpacuer C, Laviolle B, Boussageon R, Reymann JM, Bellissant E, Naudet F. Risks and Benefits of Nalmefene in the Treatment of Adult Alcohol Dependence: A Systematic Literature Review and Meta-Analysis of Published and Unpublished Double-Blind Randomized Controlled Trials. PLoS Med. 2015;12(12):1–17.
41. Hanpatchaiyakul K, Eriksson H, Kijsomporn J, Östlund G. Barriers to successful treatment of alcohol addiction as perceived by healthcare professionals in Thailand – a Delphi study about obstacles and improvement suggestions. Glob Health Action. 2016;9(1):31738.

42. Lima-Rodríguez JS, Guerra-Martín MD, Domínguez-Sánchez I, Lima-Serrano M. Alcoholic patients' response to their disease: perspective of patients and family. Rev Lat Am Enfermagem. 2015 Dec;23(6):1165–72.
43. Koeter MWJ, van den Brink W, Lehert P. Effect of early and late compliance on the effectiveness of acamprosate in the treatment of alcohol dependence. J Subst Abuse Treat. 2010 Oct;39(3):218–26.
44. Batra A, Müller CA, Mann K, Heinz A. Alcohol Dependence and Harmful Use of Alcohol: Diagnosis and Treatment Options. Dtsch Aerzteblatt Online. 2018;301–11.
45. Ragia G, Manolopoulos VG. Personalized Medicine of Alcohol Addiction: Pharmacogenomics and Beyond. Curr Pharm Biotechnol. 2017;18(3):221–30.
46. Azevedo CA, Mammis A. Neuromodulation Therapies for Alcohol Addiction: A Literature Review. Neuromodulation Technol Neural Interface. 2017 Feb;21(2):144–8.
47. Locher C, Boussageon R, Palpacuer C, Laviolle B, Duprez R, Huneau A, et al. Pharmacologically controlled drinking in the treatment of alcohol dependence or alcohol use disorders: a systematic review with direct and network meta-analyses on nalmefene, naltrexone, acamprosate, baclofen and topiramate. Addiction. 2018;113(2):220–37.
48. Leggio L, Zywiak WH, Fricchione SR, Edwards SM, de la Monte SM, Swift RM, et al. Intravenous Ghrelin Administration Increases Alcohol Craving in Alcohol-Dependent Heavy Drinkers: A Preliminary Investigation. Biol Psychiatry. 2014 Nov;76(9):734–41.
49. King CE, Becker HC. Oxytocin attenuates stress-induced reinstatement of alcohol seeking behavior in male and female mice. Psychopharmacology (Berl). Psychopharmacology; 2019 Mar 28;
50. Food and Drug Administration. FDA approves new nasal spray medication for treatment-resistant depression; available only at a certified doctor's office or

clinic. FDA News Release. 2019;19–21.

51. Jones JL, Mateus CF, Malcolm RJ, Brady KT, Back SE. Efficacy of ketamine in the treatment of substance use disorders: A systematic review. Front Psychiatry. 2018; 24;9:277.

52. Misdrahi D, Petit M, Blanc O, Bayle F, Llorca P-M. The influence of therapeutic alliance and insight on medication adherence in schizophrenia. Nord J Psychiatry. 2012 Feb 10;66(1):49–54.

Cancerul mamar ereditar: BRCA nu e întotdeauna răspunsul corect

[1]Andreea Cătană, [2]Roxana Flavia Ilieș

[1] Disciplina Genetică Medicală, Universitatea de Medicină și Farmacie ”Iuliu Hațieganu” Cluj Napoca, Institutul Oncologic " Prof Dr. Ion Chiricuţă", Cluj-Napoca, România

[2] Disciplina Genetică Medicală, Universitatea de Medicină și Farmacie ”Iuliu Hațieganu” Cluj Napoca

Introducere

Cancerul de sân este cea mai frecventă formă de neoplazie la sexul feminin, 1 din 9 (1) femei fiind diagnosticată cu acest cancer la un moment dat pe parcursul vieții. Este întrecută ca mortalitate de cauză oncologică doar de către cancerul pulmonar. Majoritatea formelor de cancer mamar (80%) sunt sporadice, fiind diagnosticate la femei fără istoric familial, consecință a interacțiunii dintre profilul biologic individual și factorii de risc ambientali (hiperestrogenismul, expunerea la radiații, consumul îndelungat de contraceptive orale, alimentația bogată în zaharuri și lipide, consumul de alcool și tutun, etc). Aproximativ 30% din cazuri sunt caracterizate prin agregare familială. Din acestea, 10-15% (2) dintre cazuri apar în contextul unei predispoziții ereditare (mutații germinale la nivelul unor gene implicate în carcinogeneza mamară), transmise pe model clasic mendelian.

Protocoalele curente recomandă inițial testarea genelor *BRCA1* și *BRCA2*, cel mai frecvent implicate în cancerul de sân și ovar ereditar (secvențiere de ultimă generație - NGS și analiza de duplicație/deleție - MLPA)(3). Dacă testarea este negativă se poate opta pentru testarea de tip multigene-panel pentru cancerul de sân ereditar (evaluarea concomitentă a mai multor gene asociate cu neoplazia de sân

ereditară: *BRCA1/2, PALB2, CHEK2, TP53*, etc,) sub denumire comercială: HerediGENE, efectuat de Genekor. Un panel similar este efectuat de către compania GENDIA, precum și de alte laboratoare axate pe analiză moleculară. Dezavantajele acestui tip de investigație sunt reprezentate de costurile ridicate și dificultatea interpretării datelor rezultate.

Cercetarea fundamentală din oncologie a relevat importanța factorilor genetici implicați în boala neoplazică a sânului, subliniind abordarea corectă a acestei patologii, atât în ceea ce privește profilaxia cât și terapia personalizată. Datorită faptului că neoplazia de sân ereditară are implicații atât asupra persoanei diagnosticate cât și asupra membrilor familiei, vom prezenta câteva aspecte importante legate de acest subiect. Managementul corect al cancerului mamar ereditar este realizat de o echipă multidisciplinară (oncolog, genetician, chirurg, radioterapeut, psiholog).

Prezentare caz

Pacienta în vârstă de 50 ani a fost diagnosticată în serviciului oncologic cu diagnosticul de neoplasm mamar drept (carcinom mamar invaziv NSTII, triplu negativ, Ki67=60%) pentru care a urmat chimioterapie adjuvantă și radioterapie conform protocoalelor oncologice curente. Din antecedente heredocolaterale menționăm o mătușa paternă diagnosticată cu neoplasm mamar la 29 ani, o mătușă maternă diagnosticată tot cu neoplasm mamar la 64 ani și o nepoată maternă diagnosticată cu neoplasm de tiroidă la 19 ani. Luând în considerare histologia de tip basal like (triplu negativă) și istoricul oncologic familial, se ridică suspiciunea unui sindrom neoplazic cu o componentă genetică ereditară.

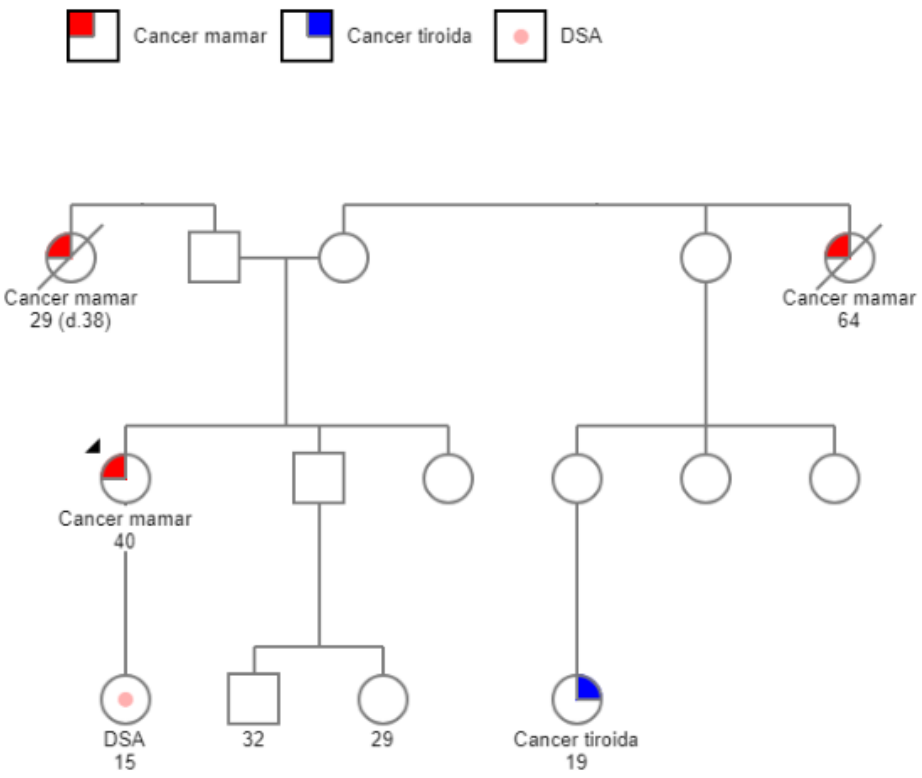

Fig. 1. Pedigree familial

Medicul specialist genetician a recomandat testarea de tip multigene panel pentru neoplazia ereditară de sân și ovar (HBOC). Pacientei i-au fost explicate implicațiile medicale individuale și respectiv familiale privind testarea moleculară recomandată și a semnat consimțământul informat pentru testarea genetică specifică.

Testarea moleculară efectuată utilizează tehnologia de secvențiere de ultimă generație (*Illumina NextGen*), care detectează atât anomaliile structurale cât și deleţiile/duplicațiile de la nivelul a 32 de gene asociate cu apariția neoplaziilor cu componentă ereditară de sân, ovar, colon, uter, stomac, pancreas, piele (melanom) și prostată. ADN genomic este extras din tampoane bucale uscate prin procesarea magnetică a particulelor și amplificat folosind primeri specifici regiunilor de interes și controale pozitive și respectiv negative pentru fiecare reacție în parte (*Oligo*

Directed Patch PCR). Au fost secvențiate toate regiunile codante (exonice) și necodante (intronice) de interes pentru genele *APC, ATM, BARD1, BMPR1A, BRCA1, BRCA2, BRIP1, CDH1, CDKN2A, CHEK2, EPCAM, FH, FLCN, MLH1, MRE11, MSH2, MSH6, MUTYH, NBN, PALB2, PMS2, PTEN, RAD50, RAD51C, SMAD4, STK11, TP53, VHL și XRCC2,* exonul 30 al genei *ATM*, exonul 1 al genei *EPCAM,* exonii 11 și 14 ai genei *FCLN*, exonul 1 al genei *PALB* și exonul 1 al genei *RINT1*, precum și unele regiuni înalt repetitive sau de complexitate scăzută, acoperind peste 97% din spectrul mutațional pentru genele menționate. Tehnica utilizată nu permite diagnosticul rearanjamentelor genomice mai mari de 50pb, variațiilor structurale și anomaliilor genice rare. A fost identificată o mutație patogenă la nivelul genei *BARD1* (BRCA1 associated RING domain 1). Mutațiile patogene la nivelul genei *BARD1* au un efect fenotipic dual, prin inhibiția supresiei tumorale, dar și prin stimularea oncogenezei. Mutația de tip "non-sens" identificată la pacientă induce apariția unui codon STOP (CAG>TAG), în poziția 1690 a genei (exon 11) și sinteza unei proteine trunchiate, cu pierderea parțială a funcției normale de supresie tumorală și promovarea fenotipului malign. Mutațiile cu semnificație incertă (VUS), cele benigne, precum și variantele genice (polimorfismele genice) nu au fost raportate, datorită faptului că la ora actuală se consideră că aceste modificări moleculare nu schimbă riscul de apariție a cancerului de sân sau ovar ereditar. În acest context semnificația clinică pentru această mutație definește un risc crescut pentru apariția neoplasmului mamar, precum și în transmiterea ereditară a acestuia (risc de recurență de 50% pentru descendenți și rude de gradul I).

Riscul de a dezvolta cancer de sân la purtătoarele mutațiilor patogene de la nivelul genei *BARD1* este deocamdată greu de cuantificat, însă având în vedere că proteina specifică BARD1 joacă un rol esențial în formarea complexului stabil cu produsul proteic al BRCA1, mutații cu modificarea/pierderea funcției normale a acesteia au ca și consecință destabilizarea complexului *BRCA1/BARD1* și abolirea funcției de supresie tumorală normale(4).

Identificarea unei mutații patogene la nivelul gene cu penetrantă medie/crescută de tipul *BARD1***,** impune implementarea recomandărilor de management oncologic conform ghidurilor specifice curente. Conform ghidurilor oncologice curente (NCCN, 2019), este recomandată profilaxia cancerului de sân contralateral, în acest sens recomandându-se autoexaminare lunară, examen clinic mamar la fiecare 6-12 luni și examinarea imagistică RMN cu substanță de contrast și mamografie bilaterală (opțional mamografie 3D), anual. Profilaxia cancerului de ovar sau a altor cancere posibil asociate *BARD1* nu este recomandată de ghidurile curente datorită faptului că deocamdată nu există suficiente date științifice legate de cuantificarea riscului malign pentru purtătoarele mutațiilor (Ghid NCCN, revizuit 2019). Cu toate acestea, se recomandă precauție în urmărirea evoluției probandei (ultrasonografie endovaginală anuală). Având în vedere componenta genetică ereditară s-a recomandat de asemenea informarea rudelor de grad I și II privind posibilitatea existenței statusului de purtător pentru mutația patogenă, cu recomandarea și îndrumarea acestora pentru consult genetic, testare moleculară și screening profilactic corespunzător (testarea fiicei se va efectua doar la vârstă majoră). Au fost de asemenea recomandate consiliere psihologică și onco-nutrițională, cunoscându-se importanța statusului emoțional și conduitei dietetice în managementul pacientului oncologic.

Discuții

BARD este un factor ce interacționează cu *BRCA1* pentru realizarea funcției supresoare tumorale (5–7), iar prin pierderea *BARD1*, funcțiile *BRCA1* și *BRCA2* pot fi compromise (8). În studii efectuate pe modele animale murine, inactivarea *BARD1* duce la apariția carcinoamelor mamare similare celor induse de knock-out-ul *BRCA1*, stabilind funcția *BARD1* ca agent supresor tumoral.

În modelele murine cu *BARD1* subexprimat, s-a notat o creștere în expresia *BRCA1* și a altor gene cu efect protectiv, posibil ca un mecanism de compensare în

menținerea sub control a tumorii. Depleția simultană a *BARD1* cuplată cu un nivel scăzut de *BRCA1* duce la letalitate timpurie embrionică în cazul modelelor murine (5, 6).

Cu toate acestea, mutațiile *BARD1* sunt rare, nefiind identificate mutații recurente specific patogene la nivelul acestei gene (așa-numitele hotspots) (9).

Mutațiile germinale heterozigote la nivelul *BARD1* conferă un risc moderat pentru dezvoltarea cancerului de sân, având efect sinergic cu alte mutații identificate la pacientul în cauză (10).

Literatura raportează cazuri de cancer mamar asociat *BARD1* (7,11,12), precum și cancer duodenal (6).

Diagnosticarea unui cancer cu componentă ereditară implică o serie de provocări de management al cazului, acestea fiind amplificate în momentul în care panelul genetic relevă o mutație mai puțin frecventă, cu impact neclar.

Consilierea pre- și post-testare trebuie să ia în considerare impactul psihologic major pe care un diagnostic de cancer ereditar îl poartă. Pe lângă stresul cauzat de un diagnostic infaust (cancer), se alătură o serie de întrebări ce provoacă distres: riscul de a dezvolta o nouă neoplazie, riscul ca rudele pacientului să fie purtătoare și, prin urmare, expuse acestui risc.

Nu în ultimul rând, rezultatele consultului genetic pot avea răsunet asupra conduitei terapeutice. În acest sens, este util ca pacientul suspectat de o neoplazie cu componentă ereditară să fie consultat și investigat într-un serviciu de genetică, pentru a oferi echipei medicale informațiile necesare pentru un parcurs terapeutic optim. În cazul mutației *BARD1*, nu există implicații în ceea ce privește protocolul terapeutic, însă detectarea unei mutații la nivelul *BRCA1* sau *BRCA2* aduce cu sine o serie de modificări ale opțiunilor terapeutice.

Concluzii

Testarea de tip multigene pannel este o opțiune eficientă pentru detectarea mutației patogene în cazul cancerelor mamare non-BRCA.

Rezultatele testării pot releva un risc crescut pentru alte malignități: de aici, importanța consilierii pre- și post-testare .

Consimțământ

Pacienta a fost informată și a consimțit la raportarea anonimizată a cazului în volumul de față.

Referinţe

1. How Common Is Breast Cancer? | Breast Cancer Statistics.Available from: https://www.cancer.org/cancer/breast-cancer/about/how-common-is-breast-cancer.html
2. Breast Cancer Risk Factors 12. Available from: https://www.cancer.org/content/dam/cancer-org/research/cancer-facts-and-statistics/breast-cancer-facts-and-figures/breast-cancer-facts-and-figures-2017-2018.pdf
3. Andrew M. Kaunitz M. ACOG Updates Guidelines for Management of Hereditary Breast and Ovarian Cancer Syndrome. NEJM J Watch. 2017 Sep 1;2017.
4. Weber-Lassalle N, Borde J, Weber-Lassalle K, Klaschik K, Neidhardt G, Ernst C, et al. Germline loss-of-function variants in the BARD1 gene are associated with familial breast cancer. In: Senologie - Zeitschrift für Mammadiagnostik und -therapie. Georg Thieme Verlag KG; 2018. p. 148.
5. Thai TH, Du F, Tsan JT, Jin Y, Phung A, Spillman MA, et al. Mutations in the BRCA1-associated RING domain (BARD1) gene in primary breast, ovarian and uterine cancers. Hum Mol Genet. 1998 Feb;7(2):195–202.

6. Szybowska M, Mete O, Weber E, Silver J, Kim RH. Neuroendocrine Neoplasms Associated with Germline Pathogenic Variants in the Homologous Recombination Pathway. Endocr Pathol. 2019;30(3):237-245.

7. DeLeonardis K, Sedgwick K, Voznesensky O, Matloff E, Hofstatter E, Balk S, et al. Challenges in Interpreting Germline Mutations in BARD1 and ATM in Breast and Ovarian Cancer Patients. Breast J. 2017 Jul;23(4):461–4.

8. Sabatier R, Adálaïde J, Finetti P, Ferrari A, Huiart L, Sobo H, et al. BARD1 homozygous deletion, a possible alternative to BRCA1 mutation in basal breast cancer. Genes Chromosom Cancer. 2009 Dec;49(12):1143–51.

9. Cimmino F, Formicola D, Capasso M. Dualistic role of BARD1 in cancer. Vol. 8, Genes. Multidisciplinary Digital Publishing Institute; 2017. p. 375.

10. Hart SN, McFarland R, Polley EC, Lilyquist J, Feng B, Thomas A, et al. Associations Between Cancer Predisposition Testing Panel Genes and Breast Cancer. JAMA Oncol. 2017 Sep 1;3(9):1190.

11. Thong MK, Teo SH, Wen WX, Ng PS, Yoon SY, Lee SY, et al. Identification of germline alterations in breast cancer predisposition genes among Malaysian breast cancer patients using panel testing. Clin Genet. 2016 Oct;90(4):315–23.

12. Yoon K-A, Lee ES, Chang S, Cho JN, Lee EJ, Kong S-Y. A Novel Germline Mutation in BRCA1 Causes Exon 20 Skipping in a Korean Family with a History of Breast Cancer. J Breast Cancer. 2017 Sep;20(3):310.

Chist ovarian voluminos

[1,2]Daciana N. Chirilă, [1,2]Călin Ionescu, [1,2]Tudor R. Pop, [3,4]Mihaela D. Chirilă, [1,2]Dan D. Axente, [1,2]Bogdan V. Micu, [1,2]Vlad N. Dudric, [5]Cătălina Bungărdean

[1]Departamentul de Chirurgie, Clinica Chirurgie V, Universitatea de Medicină și Farmacie "Iuliu Hațieganu" Cluj-Napoca, România;

[2]Clinica Chirurgie V, Spitalul Clinic Municipal Cluj-Napoca, România;

[3]Departamentul Discipline Medicale, Facultatea de Medicină și Farmacie, Universitatea Oradea, România;

[4]Spitalul Clinic Municipal „Dr. Gavril Curteanu" Oradea, România;

[5]Serviciul de Anatomie Patologică a Spitalului Clinic Municipal Cluj-Napoca, România

Introducere

Chisturile ovariene reprezintă o patologie destul de frecvent întâlnită în practica medicală, ginecologică și chirurgicală. Este necesar însă întotdeauna să putem face diagnosticul diferențial cu cancerul ovarian, care are o evoluție și un prognostic infaust. Chiar dacă experiența ne arată faptul că tumorile de dimensiuni mari sau gigante sunt de cele mai multe ori benigne, certitudinea este oferită însă doar de examenul histopatologic al piesei excizate.

Cazul clinic

Supunem atenției cazul clinic al unei femei în vârstă de 56 ani, aflată de 8 ani în menopauză, care s-a prezentat în serviciul de chirurgie pentru creșterea în dimensiuni a abdomenului în ultimele cinci luni și fatigabilitate. Pacienta nu a sesizat creșterea abdominală ca fiind datorată unei formațiuni tumorale, chiar dacă se temea

de a nu fi diagnosticată cu o tumoră malignă, ci mai degrabă prin creșterea masei adipoase. Din antecedentele heredo-colaterale și cele personale patologice nu am reținut nimic semnificativ pentru boala actuală. Menarha a început la vârsta de 13 ani, ciclurile menstruale au fost fiziologice, a avut 2 sarcini duse și născute la termen pe cale naturală. Examenul clinic general a evidențiat o pacientă cu obezitate gradul II (IMC=35,2), cu țesut celular subcutanat abdominal bine reprezentat. Examenul local a constatat, palpatoric, o formațiune tumorală ce ocupa etajul abdominal inferior și putea fi percepută și supraombilical, măsura peste 20 cm diametru, era mobilă față de planurile subjacente, nedureroasă, cu contur regulat și avea o formă rotund-ovalară. Analizele de laborator au evidențiat o dislipidemie cu hipercolesterolemie (317 mg/dl) și accelerarea VSH (20 mm la 1h și 51mm la 2h). Radiografia toracică a evidențiat o hipomobilitate a diafragmului și o hipertrofie ventriculară stângă. Ecografia abdominală a pus în evidență o formațiune tumorală cu aspect chistic, ce părea să aparțină ovarului drept, măsurând cca 20 cm diametru, cu perete relativ neted, fără vegetații intrachistice. În afară de formațiunea tumorală anexială, s-a constatat prezența litiazei veziculare, ficatul cu aspect de steatoza hepatică, precum și un chist renal drept parapielic infracentimetric. Consultul ginecologic a evidențiat tumora ovariană dreaptă voluminoasă, iar examenul Babeș-Papanicolau a indicat un frotiu atrofo-estrogenic și infiltrat inflamator.

S-a suspicionat o tumoră ovariană dreaptă, neștiindu-se dacă este vorba de un chist ovarian sau un cancer ovarian. S-a recoltat markerul tumoral CA-125, care a evidențiat o valoare aflată în limite normale. Astfel, ne-am gândit că este foarte mare probabilitatea de a fi un chist ovarian. S-a intervenit chirurgical prin abord clasic, anestezia fiind generală prin intubație oro-traheală, practicându-se o incizie mediană supra și subombilicală (Fig.1).

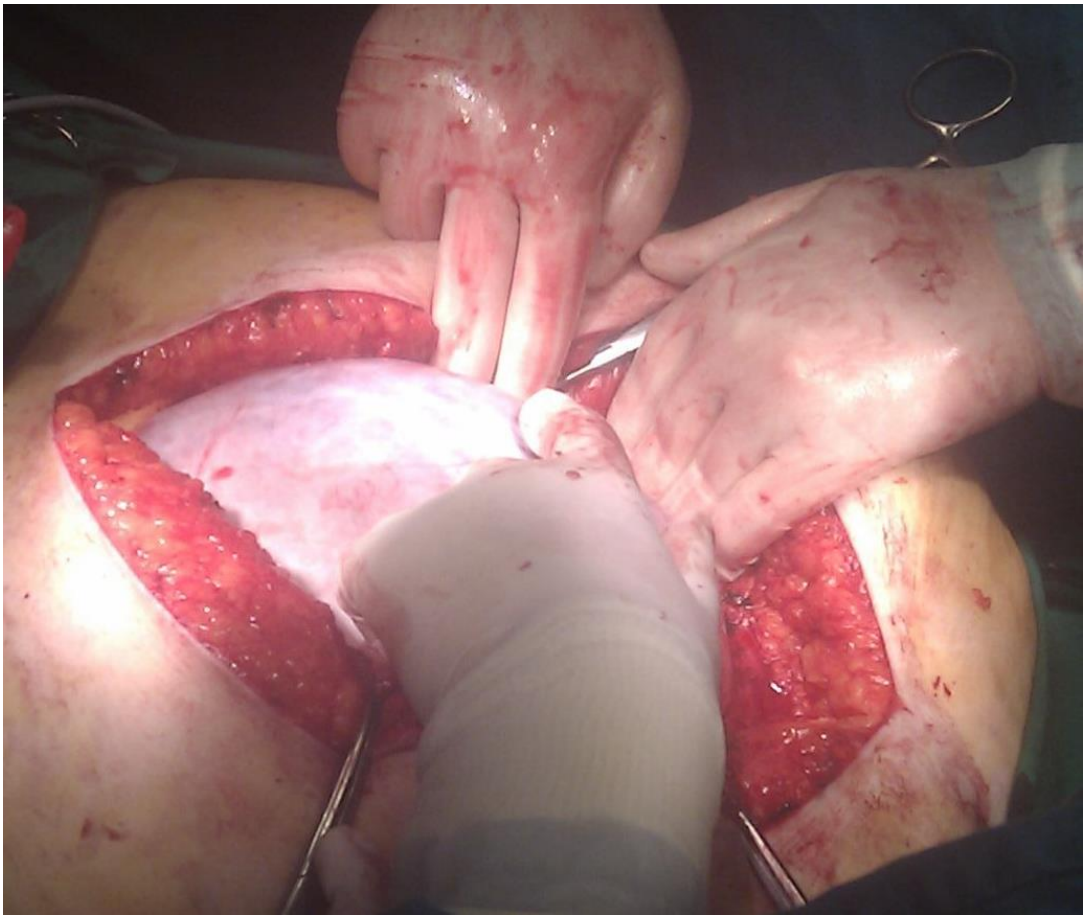

Fig. 1. Laparotomie mediană supra și subombilicală cu evidențierea formațiunii tumorale chistice voluminoase, încapsulate, aflate sub tensiune.

Intraoperator, în cavitatea peritoneală se găsește o tumoră voluminoasă încapsulată, aflată sub tensiune (Fig.2 și Fig.3).

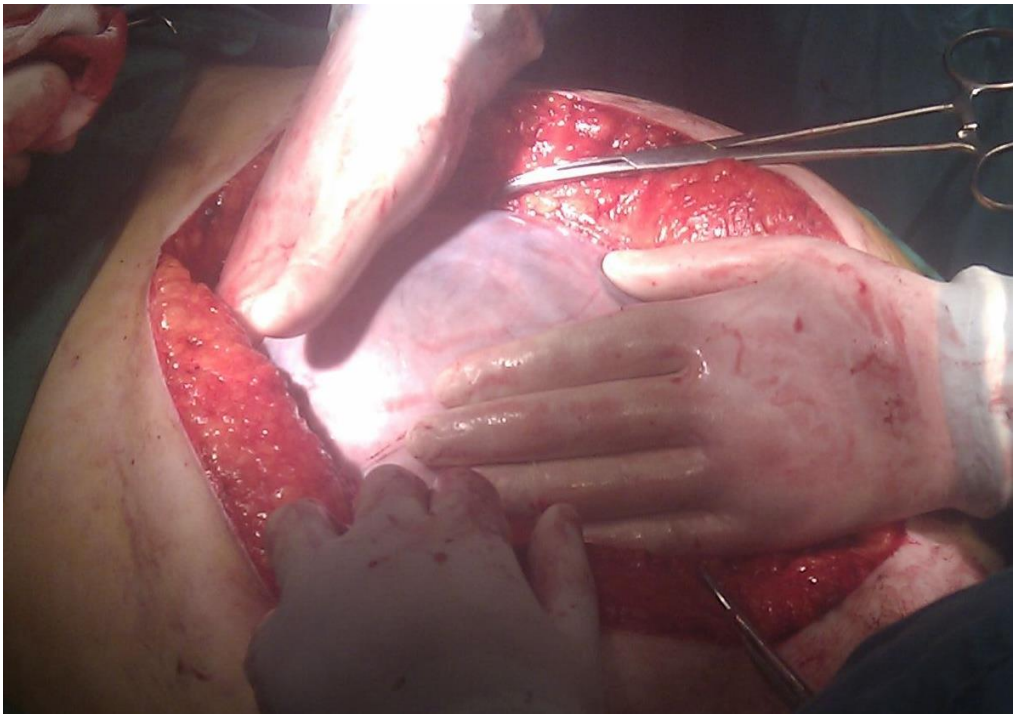

Fig. 2. Se palpează formațiunea tumorală chistică și se caută eventualele aderențe ce pot împiedica exteriorizarea tumorii.

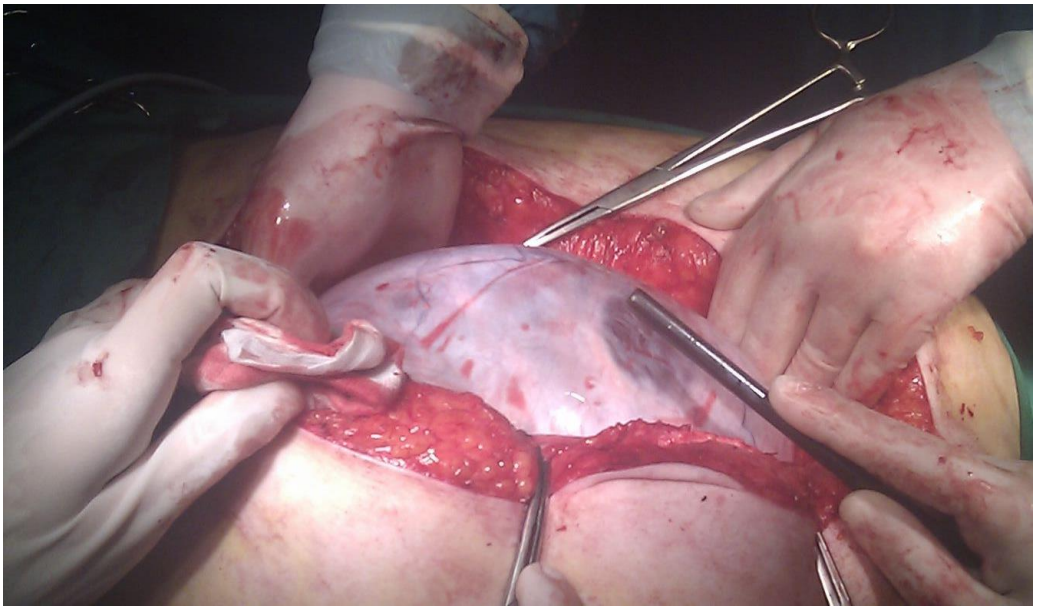

Fig. 3. Se testează palpatoric cu mare atenție și grijă de jur-împrejur formațiunea tumorală în vederea luxării în plagă.

După luxarea în plagă a tumorii anexiale drepte voluminoase (Fig.4), se efectuează anexectomia dreaptă.

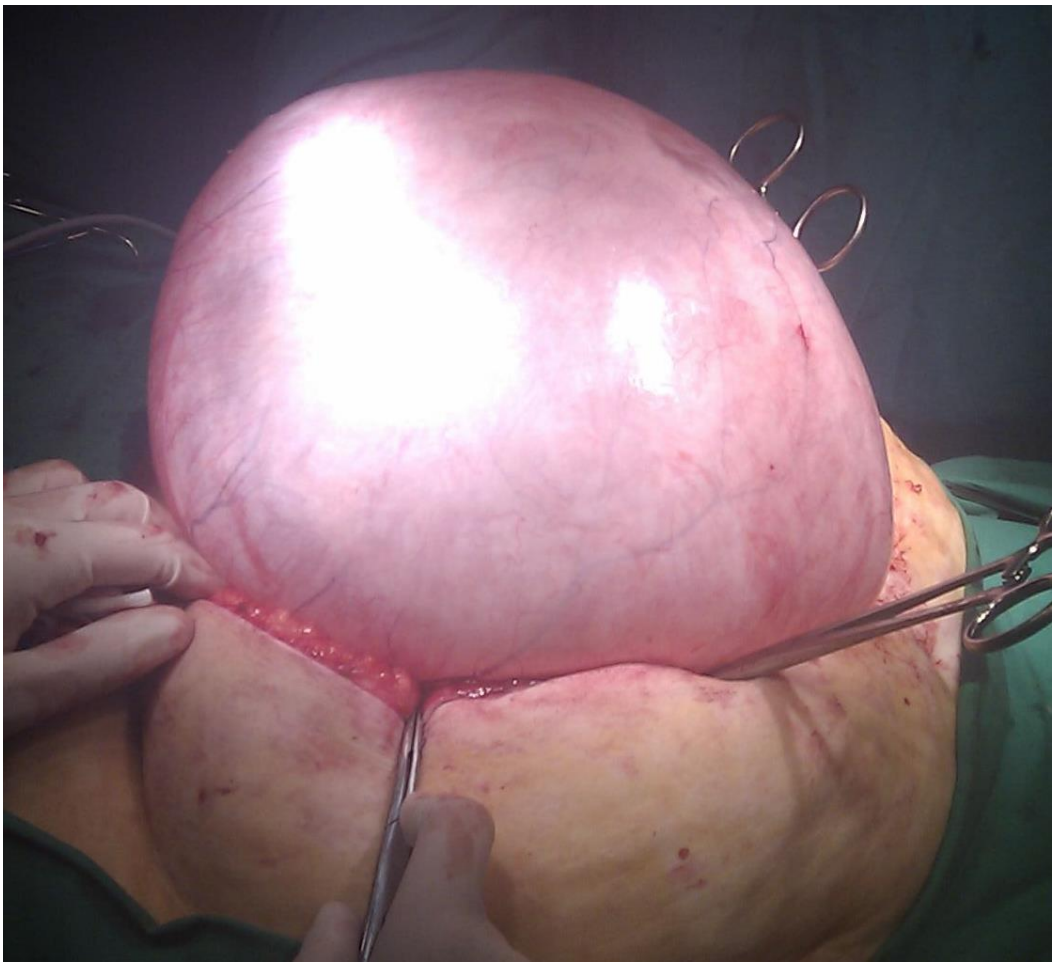

Fig. 4. Ovarul tumoral este luxat în plagă prin breșa peretelui abdominal făcută. Se poate observa faptul că ocupa întreaga cavitate peritoneală.

Anexa contralaterală a fost fără modificări patologice; de asemenea, nu s-au evidențiat depozite intraperitoneale sau alte aspecte care să sugereze malignitatea. Abdomenul este închis în maniera obișnuită (Fig.5), după montarea unui tub de drenaj peritoneal în spațiul Douglas, exteriorizat prin plagă. Tumora anexială a fost extirpată în întregime, fără a se deschide intraoperator.

Fig. 5. Plaga abdominală rezultată în urma laparotomiei mediane.

Postoperator, evoluția a fost favorabilă, fără complicații. Pacienta a urmat 2 zile de hidratare parenterală, tratament antitrombotic, antialgic și antibiotic. Firele de sutură tegumentară au fost suprimate la 14 zile postoperator.

Examenul histopatologic a relevat anexa dreaptă cu salpingele prezentând modificări de scleroatrofie și ovarul având dimensiunile de 33/30/15 mm, cu un chist cortical cu pereți netezi și conținut serocitrin, peretele fiind tapetat cu celule cubice aplatizate. În concluzie, a fost un chistadenom seros simplu.

Controlul la 3 și 6 luni postoperator nu a evidențiat modificări patologice la nivelul organelor genitale interne restante. La cca un an după anexectomia dreaptă pacienta a fost reinternată pentru dureri colicative la nivelul hipocondrului drept și

epigastrului, precum și grețuri. Examenul obiectiv a evidențiat prezența unei sensibilități dureroase accentuate la nivelul hipocondrului drept. Analizele de laborator au relevat discretă hiperglicemie, discretă leucocitoză, hipercolesterolemie (323 mg/dl), discretă accelerare a VSH (29 mm la o oră), fiind prezenți anticorpi anti Helicobacter pylori. Ecografia abdominală a evidențiat steatoză hepatică, litiază veziculară (multipli calculi, măsurând între 8-21 mm diametru), ateromatoză aortică, chist renal drept parapielic infracentimetric. Examenul baritat eso-gastro-duodenal a evidențiat secreție gastrică a-jeun în cantitate normală, pliurile mucoasei de aspect normal, peristaltismul gastric ușor diminuat, cu spasm piloric tranzitor, stază la nivelul bulbului duodenal și existența mișcărilor de brasaj la nivelul duodenului II. În cursul internării, în urma anamnezei, examenului obiectiv, coroborat cu analizele de laborator și investigațiile paraclinice, se stabilesc diagnosticele de: colecistopatie litiazică, colică biliară, steatoză hepatică, chist renal drept parapielic, gastrită cronică H.p. pozitivă, dislipidemie cu hipercolesterolemie, ateroscleroză aortică. I se propune pacientei efectuarea colecistectomiei, însă refuză, urmând un tratament medical conservativ, cu ameliorarea simptomatologiei dureroase. S-a externat cu recomandările de: scădere ponderală, de urmare a unui regim igieno-dietetic hipolipidic, hipoglucidic, urmarea unei terapii medicale de eradicare a infecției cu Helicobacter pylori, tratament antiseptic urinar, precum și indicația de a reveni în spital pentru efectuarea colecistectomiei.

La ora actuală, la 9 ani postoperator, pacienta este necolecistectomizată, fără probleme grave de sănătate, menținându-se însă obezitatea.

Discuții

Formațiunile tumorale anexiale sunt întâlnite destul de frecvent la femeile intrate în menopauză, prevalența fiind estimată între 3,3 și 18% pentru pacientele asimptomatice (1). Cea mai mare parte a chisturilor ovariene găsite cu ocazia ecografiei abdominale, combinate cu cea endovaginală, se resorb în decursul a câtorva

luni. Riscul malignității este destul de scăzut pentru chisturile ovariene uniloculare, mai mici de 10 cm, care rămân neschimbate mai mult timp și la care determinarea CA-125 evidențiază valori aflate în limite normale. Astfel, acestea pot fi menținute sub observație, putându-se completa investigațiile cu rezonanță magnetică nucleară (RMN), aceasta putând realiza diferențierea între formațiunile tumorale benigne și cele maligne. Terapia chirurgicală este esențială pentru cazurile ce devin simptomatice, indiferent de vârstă, de statusul menstrual, mai ales pentru cele ce prezintă modificări ale caracterelor chisturilor sau creșterea markerilor tumorali. Markerii tumorali CA125 și HE4 (Human Epididymis Protein 4) sunt cel mai intens studiați pentru detectarea cancerului ovarian. S-a observat că au o performanță de diagnosticare a cancerului ovarian mai bună decât CA19-9, CA72-4, sau antigenul carcino-embrionar (ACE).

Marker-ul tumoral CA-125 este crescut la mai puțin de jumătate din pacientele cu stadiu timpuriu al cancerului ovarian epitelial și la aproximativ 80% din femeile cu cancer ovarian epitelial (2). Determinarea CA-125 este considerată "gold standard" în managementul cancerului ovarian (3), știindu-se că reprezintă cauza principală de deces prin cancer ginecologic (4) la femeile din țările industrializate. Multe femei în premenopauză, având diferite afecțiuni ginecologice, prezintă un nivel crescut al CA-125, la fel cu femeile în postmenopauză care au și alte boli medicale, determinând astfel o reducere a sensibilității și specificității markerului tumoral menționat (2). De aceea, Jacobs a imaginat un algoritm IRM (indicele riscului de malignitate) pentru creșterea sensibilității și specificității detecției cancerului ovarian, combinând valorile markerului tumoral CA-125 cu datele ultrasonografiei pelviene și statusul menstrual (5). Acest algoritm este larg utilizat ca scor numeric pentru stratificarea pacientelor în grup de risc crescut sau scăzut (6).

La ora actuală se utilizează și un alt scor, scorul ROMA (the Risk of Ovarian Malignancy Algorithm) (7), pentru estimarea riscului de cancer ovarian epitelial la femeile ce au tumori pelviene.

Se utilizează toate aceste teste, uneori combinate, fără a avea sensibilitate și specificitate crescută pentru evaluarea femeilor în premenopauză (8). Asocierea CA-125, cu IRM, cu scorul ROMA și cu evaluarea HE4, proteina epididimară umană 4 (9) a constatat că sensibilitatea cea mai bună a avut-o HE4 pentru evaluarea tumorilor maligne ovariene și a diagnosticului diferențial al endometriozei. Alți autori apreciază că HE4 distinge cel mai bine tumorile benigne ovariene de cele maligne (10), chiar dacă CA-125 este biomarker-ul care a identificat cel mai bine femeile cu cancer ovarian. Utilizarea combinată HE4 și CA-125 diagnostichează cu o specificitate de 65,7% și o sensibilitate de 96,6% cancerele ovariene (11), dar algoritmul ROMA a evidențiat mai bine masele tumorale pelviene și cancerele uterine.

Calcularea indicelui predictiv ROMA utilizează valorile determinate ale markerilor CA-125 și HE4, tocmai pentru a putea încadra pacientele în grupe de risc crescut sau scăzut. Scorul ROMA de predicție a probabilității de cancer ovarian epitelial a fost dezvoltat prin două studii pilot (7, 12).

Pentru femeile aflate în premenopauză: Indicele predictiv (PI) ROMA= −12.0 + 2.38 ∗ LN(HE4) + 0.0626 ∗ LN(CA 125). Pentru femeile aflate în postmenopauză: Indicele predictiv (PI) ROMA = −8.09 + 1.04 ∗ LN(HE4) + 0.732 ∗ LN(CA 125). Probabilitatea prevăzută (PP) = exp(PI)/[1/exp(PI)].

Indicele riscului de malignitate (IRM) este un scor imagistic (5), care a fost calculat în funcție de caracterele arhitecturale ale chisturilor ovariene sau tumorilor pelviene, astfel încât fiecare punct a fost alocat unor elemente imagistice constatate ca fiind prezente: chist multilocular, nodul solitar, chist bilateral, ascită și metastaze la distanță. IRM este mai specific decât algoritmul ROMA (13), dar este mai puțin sensibil pentru tumorile ovariene (14).

IRM se calculează după formula:

IRM = U × M × valoarea serică a CA 125

U= 0 pentru un scor de 0

U= 1 pentru un scor de 1

U= 3 pentru un scor între 2-5

M= 1 pentru pacientele în premenopauză

M= 3 pentru pacientele în postmenopauză

Pentru HE4 o valoare egală sau mai mică de 140 pmol/L indică un risc scăzut de cancer ovarian epitelial. Pentru markerul CA 125 o valoare sub 46 U/mL indică de asemenea, un risc scăzut.

În premenopauză un scor ROMA egal sau mai mare de 1,14 sugerează un risc crescut de cancer ovarian epitelial în momentul intervenției chirurgicale, pe când un scor sub această valoare indică un risc scăzut. În postmenopauză scorul ROMA egal sau mai mare de 2,99 înseamnă un risc crescut de a găsi un cancer ovarian, pe când o valoare sub 2,99 este asociată unui risc scăzut. Specificitatea este de 75% și sensibilitatea de 84% la pacientele cu stadiul I-IV de cancer ovarian epitelial (15).

Femeile după menopauză au un risc crescut de dezvoltare a unui cancer în sfera genitală, chiar dacă cele mai multe tumori anexiale sunt benigne (16). Se utilizează testarea markerilor tumorali și metodele imagistice pentru evaluarea tumorilor anexiale. Ecografia transvaginală este modalitatea de evaluare a formațiunilor tumorale anexiale, datorită faptului că permite o descriere detaliată a caracterelor macroscopice ale tumorilor, poate oferi imagini de bună calitate și este relativ ieftină, astfel că este prima metodă utilizată. În cazul în care leziunea este de dimensiuni mari, complexă, prezintă septuri în interior, are diferite proiecții înafara formațiunii anexiale, neregularități ale peretelui, precum și existența leziunilor bilaterale poate ridica suspiciunea unui cancer. Rezonanța magnetică nucleară (RMN) poate constata modificările tumorale caracteristice tumorilor maligne ovariene (17), având o sensibilitate de 92% și o specificitate de 88% pentru detectarea malignității. Tomografia computerizată (CT) este indicată pentru cazurile în care tumora a depășit anexa.

Screening-ul pentru cancerul ovarian în populația generală nu și-a demonstrat eficiența (18). Diagnosticul diferențial al tumorilor anexiale se realizează cu boli

ginecologice și neginecologice. Dintre cele ginecologice ne gândim la chisturi luteale ovariene normale.

Examenul ginecologic nu este sensibil, dar cu ajutorul acestuia putem exclude o sarcină extrauterină. Se recomandă testarea CA-125, chiar dacă poate fi crescută și în alte situații, de aceea trebuie măsurată de mai multe ori în timp, coroborat cu examinarea ultrasonografică. O formațiune tumorală mai mare de 6 cm evidențiată ecografic sau dacă aceasta persistă peste 12 săptămâni, este necesar a fi investigată pentru suspiciunea de cancer. Cancerul poate fi suspectat și dacă există durere abdominală sau pelviană, în cazul creșterii în dimensiuni a abdomenului sau când apare o distensie abdominală, inapetență sau sațietate precoce ce apare de mai multe 12 ori într-o lună. Rolul tuturor investigațiilor pentru tumorile anexiale este diagnosticul în stadiu util terapeutic al cancerului ovarian, deoarece în cazul în care tumora nu depășește ovarul supraviețuirea este de aproape 90% la 5 ani. Apariția unei tumori anexiale în timpul gravidității de obicei ne permite ducerea la termen a sarcinii, fiindcă riscul malignității este scăzut. Diagnosticul diferențial se face cu ovarul/ovarele polichistice, sarcina ectopică, abcesul tubo-ovarian, carcinomul endotelial, sarcomul, tumorile border-line, abcesele, chisturile, tumorile gastro-intestinale, urinare, metastazele unor cancere colice sau mamare.

Anamneza este foarte importantă la fiecare caz clinic de tumoră anexială, știindu-se faptul că riscul de cancer ovarian crește odată cu vârsta, apoi este necesară evaluarea implicațiilor utilizării contraceptivelor și, în funcție de statusul reproductiv, posibilitatea întâlnirii unor sarcini ectopice. Antecedentele heredo-colaterale ne pot evidenția prezența în cadrul familiei pacientelor a cancerelor mamare și în sfera genitală, care ar sugera un determinism genetic, putându-se efectua testările pentru determinarea mutațiilor genelor supresoare tumorale BRCA1 și BRCA2 (gena BRCA1, localizată pe brațul lung al cromozomului 17, în poziția 17q21 și gena BRCA2, localizată la nivelul brațului lung al cromozomului 13, în poziția 13q12.3). Cele două gene menționate sunt implicate în repararea ADN-ului, în controlul ciclului

celular și în menținerea stabilității genomice. Anumite mutații ale acestor gene pot produce sindromul de cancer mamar-ovarian.

În populația generală, se consideră că cca 12% dintre femei vor dezvolta un cancer mamar și cca 1,3% dintre femei vor dezvolta un cancer ovarian în decursul vieții (19). 44% dintre femeile ce moștenesc o mutație dăunătoare a BRCA1 și cca 17% dintre cele ce moștenesc o mutație dăunătoare BRCA2 vor face un cancer ovarian până la vârsta de 80 ani (20). 72% dintre femeile cu mutații dăunătoare BRCA1 și 69% din cele cu mutații dăunătoare BRCA2 vor dezvolta până la vârsta de 80 ani un cancer mamar (20).

Există și alți factori de risc pentru cancerul ovarian despre care putem afla în cadrul unei anamneze amănunțite și a unui examen obiectiv bine făcut. Dintre aceștia putem aminti: nuliparitatea, obezitatea, graviditatea peste 35 ani, utilizarea medicamentelor de intensificare a fertilității.

Formațiunile tumorale anexiale pot determina sângerări vaginale neregulate, balonare, creșterea circumferinței abdominale, dispareunia, durere pelvină, simptome urinare, durere abdominală. O cauză malignă a unei mase tumorale ovariene poate fi suspectată în cazul durerii, creșterii în dimensiuni a abdomenului, balonării, a simptomelor urinare.

În fața unei tumori anexiale se efectuează o examinare pelviană inclusiv endovaginală, examenul clinic va căuta eventuala prezență de noduli limfatici măriți în dimensiuni. Se efectuează și un tușeu rectal. Sarcina normală sau ectopică se poate exclude printr-un test urinar. Ecografia transvaginală este investigația standard ce trebuie realizată când ne întâlnim cu o tumoră anexială. Malignitatea poate fi suspectată dacă formațiunea tumorală are o componentă solidă, dacă sunt prezente în interior septuri îngroșate cu o grosime mai mare de 2-3 mm, dacă peretele este îngroșat, în cazul existenței bilaterale a tumorilor anexiale, dacă se pune în evidență flux Doppler la nivelul porțiunii solide a masei tumorale și în cazul prezenței ascitei intraperitoneale (21). La pacienta noastră aspectul ecografic și celelalte examinări de

laborator nu au ridicat suspiciuni, dar tumora trebuia oricum extirpată. S-a preferat abordul clasic datorită dimensiunilor mari ale tumorii.

Hemoleucograma poate releva leucocitoză în cazul unei boli inflamatorii pelvine, a unui abces tubo-ovarian, a unui abces pelvian diverticular colonic ori a unui abces pelvin prin perforație apendiculară.

Markerul tumoral CA-125 poate fi crescut în cancerul ovarian, dar și în alte afecțiuni. Dintre afecțiunile benigne ginecologice și neginecologice menționăm: endometrioza, fibroamele uterine, bolile inflamatorii pelviene, în cazul istoricului personal de histerectomie, fibroame ovariene, utilizarea cofeinei, ciroza hepatică cu și fără ascită, boli pulmonare, obezitate, tuberculoză. CA-125 poate fi crecut și în cancerul mamar, cancerul endometrial, cancerul pulmonar, pancreatic, carcinomatoza peritoneală.

Ecografic un chist ovarian simplu se prezintă ca o masă transsonică, cu perete foarte fin, aproape imperceptibil, cu un perete posterior bine individualizat, cu întărire acustică posterioară, nevascularizat. S-a constatat faptul că doar între 0,6-0,96% dintre chisturile ovariene simple evaluate ultrasonografic la femeile aflate în premenopauză și între 1,6-3,2% dintre cele apărute la femeile aflate în postmenopauză sunt maligne (22-24). În cazul chisturilor de peste 5 cm diametru, sau care conțin formațiuni papilare ori porțiuni solide, explorarea ecografică endovaginală se poate înșela, riscul de malignitate fiind de 3-6 ori mai mare decât în cazul chisturilor simple ovariene. Prezența unei componente solide avasculare a reprezentat un semn predictiv important al malignității într-un studiu recent efectuat pe 1637 de femei cu chisturi ovariene de peste 5 cm diametru (25). Riscul de malignitate în cazul chisturilor mutiloculare este de 73%. Femeile în menopauză, antecedentele de cancer mamar sau ovarian și conținutul hemoragic al chisturilor ovariene vizibil ultrasonografic cresc riscul de malignitate pentru formațiunile tumorale ovariene (23).

Când chistul ovarian nu arată ecografic ca un chist simplu ovarian, un chist ovarian hemoragic, un endometriom sau un teratom chistic, arătând mai degrabă ca

un chist complex, cu flux vascular Doppler, o componentă solidă, parenchimatoasă este necesar a se completa investigațiile și să se ia o hotărâre în ceea ce privește extirparea acestuia laparoscopic sau prin intervenție clasică. Chisturile ovariene simple în premenopauză cu un diametru de sub 5 cm nu necesită supraveghere; dacă au între 5 și 7 cm diametru necesită o urmărire anuală; un diametru de peste 7 cm impune continuarea investigațiilor și consult chirurgical. Un chist ovarian simplu în postmenopauză, dacă are între 1 și 7 cm va fi urmărit anual; un diametru de peste 7 cm necesită investigații suplimentare imagistice și consult chirurgical. Dacă întâlnim un chist ovarian hemoragic la o femeie în premenopauză și acesta are un diametru de până la 5 cm, nu este necesar a fi urmărit; dacă diametrul este de peste 5 cm, este necesară urmărirea timp de 6-12 săptămâni. Un chist hemoragic după instalarea menopauzei necesită supraveghere timp de 6-12 săptămâni. Teratoamele chistice necesită explorare tomografică sau RMN, iar endometrioamele necesită RMN, apoi se solicită consult chirurgical.

Concluzie

Chistul ovarian rămâne o patologie frecvent întâlnită, ce trebuie urmărită și în numeroase cazuri sancționată chirurgical. La ora actuală beneficiem și de posibilitatea abordului laparoscopic pentru rezolvarea operatorie, însă este absolut necesar să se poată lua toate măsurile de precauție pentru a nu produce leziuni ale peretelui tumorii ovariene, care în cazul în care este malignă va „avansa” stadializarea tumorală în stadiul IV. Doar examenul histopatologic ne poate garanta benignitatea tumorii extirpate.

Menționăm faptul că pacienta a semnat un acord informat pentru utilizarea datelor clinice medicale și a fotografiilor efectuate, sub protecția anonimatului.

Bibliografie

1. Solnik MJ, Alexander C. Ovarian incidentaloma. Best Pract Res Clin Endocrinol Metab. 2012 Feb;26(1):105-16. doi: 10.1016/j.beem.2011.07.002.
2. Jacobs I, Bast RC Jr. Review The CA 125 tumour-associated antigen: a review of the literature. Hum Reprod. 1989 Jan; 4(1):1-12.
3. Granato T, Porpora MG, Longo F, Angeloni A, Manganaro L, Anastasi E. HE4 in the differential diagnosis of ovarian masses. Clin Chim Acta. 2015 Jun 15;446:147-55.
4. Hentze JL, Høgdall C, Kjær SK, Blaakær J, Høgdall E. Searching for new biomarkers in ovarian cancer patients: Rationale and design of a retrospective study under the Mermaid III project. Contemp Clin Trials Commun. 2017 Oct 13;8:167-174.
5. Jacobs I, Oram D, Fairbanks J, Turner J, Frost C, Grudzinskas JG. A risk of malignancy index incorporating CA 125, ultrasound and menopausal status for the accurate preoperative diagnosis of ovarian cancer. Br J Obstet Gynaecol. 1990 Oct; 97(10):922-9.
6. Moore RG, Jabre-Raughley M, Brown AK, Robison KM, Miller MC, Allard WJ et al. Comparison of a novel multiple marker assay vs the Risk of Malignancy Index for the prediction of epithelial ovarian cancer in patients with a pelvic mass. Am J Obstet Gynecol. 2010;203(3):228.e1-6.
7. Moore RG, McMeekin DS, Brown AK, DiSilvestro P, Miller MC, Allard WJ et al. A novel multiple marker bioassay utilizing HE4 and CA125 for the prediction of ovarian cancer in patients with a pelvic mass. Gynecol Oncol. 2009 Jan; 112(1):40-6.
8. Timmerman D, Van Calster B, Jurkovic D, Valentin L, Testa AC, Bernard J Pet al. Inclusion of CA-125 does not improve mathematical models developed to distinguish between benign and malignant adnexal tumors. J Clin Oncol. 2007 Sep 20;25(27):4194-200. Epub 2007 Aug 13.

9. Anton C, Carvalho FM, Oliveira EI, Maciel GA, Baracat EC, Carvalho JP. A comparison of CA125, HE4, risk ovarian malignancy algorithm (ROMA), and risk malignancy index (RMI) for the classification of ovarian masses. Clinics (Sao Paulo). 2012;67(5):437-41.
10. Lycke M, Kristjansdottir B, Sundfeldt K. A multicenter clinical trial validating the performance of HE4, CA125, risk of ovarian malignancy algorithm and risk of malignancy index. Gynecol Oncol. 2018 Oct;151(1):159-165. doi: 10.1016/j.ygyno.2018.08.025. Epub 2018 Aug 24.
11. Chen X, Zhou H, Chen R, He J, Wang Y, Huang L et al. Development of a multimarker assay for differential diagnosis of benign and malignant pelvic masses. Clin Chim Acta. 2015 Feb 2;440:57-63.
12. Moore RG, Brown AK, Miller MC, Skates S, Allard WJ, Verch T, et al. The use of multiple novel tumor biomarkers for the detection of ovarian carcinoma in patients with a pelvic mass. Gynecol Oncol. 2007;108:402–408.
13. Karlsen MA, Sandhu N, Høgdall C, Christensen IJ, Nedergaard L, Lundvall L et al. Evaluation of HE4, CA125, risk of ovarian malignancy algorithm (ROMA) and risk of malignancy index (RMI) as diagnostic tools of epithelial ovarian cancer in patients with a pelvic mass. Gynecol Oncol. 2012 Nov;127(2):379-83. #
14. Lahlou N, Brun JL. [Ovarian tumor markers of presumed benign ovarian tumors]. [Article in French] J Gynecol Obstet Biol Reprod (Paris). 2013 Dec;42(8):752-9. doi: 10.1016/j.jgyn.2013.09.030. Epub 2013 Nov 7.
15. https://www.mayocliniclabs.com/test-catalog/Clinical+and+Interpretive/62661 accesat la 12.01.2019
16. Rauh-Hain JA, Melamed A, Buskwofie A, Schorge JO. Adnexal mass in the postmenopausal patient. Clin Obstet Gynecol. 2015 Mar;58(1):53-65.

17. Dodge JE, Covens AL, Lacchetti C, Elit LM, Le T, Devries-Aboud M et al. Preoperative identification of a suspicious adnexal mass: a systematic review and meta-analysis. Gynecol Oncol. 2012 Jul; 126(1):157-66.
18. Biggs WS, Marks ST. Diagnosis and Management of Adnexal Masses. Am Fam Physician. 2016 Apr 15;93(8):676-81.
19. Howlader N, Noone AM, Krapcho M, Miller D, Bishop K, Kosary CL et al (eds). SEER Cancer Statistics Review, 1975-2014, National Cancer Institute. Bethesda, MD, https://seer.cancer.gov/csr/1975_2014/, based on November 2016 SEER data submission, posted to the SEER web site, April 2017.
20. Kuchenbaecker KB, Hopper JL, Barnes DR, Phillips KA, Mooij TM, Roos-Blom MJ et al. Risks of Breast, Ovarian, and Contralateral Breast Cancer for BRCA1 and BRCA2 Mutation Carriers. JAMA. 2017 Jun 20;317(23):2402-2416. doi: 10.1001/jama.2017.7112.
21. Smorgick N, Maymon R. Assessment of adnexal masses using ultrasound: a practical review. Int J Womens Health. 2014;6:857-63.
22. Ekerhovd E, Wienerroith H, Staudach A, Granberg S. Preoperative assessment of unilocular adnexal cysts by transvaginal ultrasonography: A comparison between ultrasonographic morphologic imaging and histopathologic diagnosis. American Journal of Obstetrics and Gynecology 2001;184(2):48-54.
23. Valentin L, Ameye L, Franchi D, Guerriero S, Jurkovic D, Savelli L et al. Risk of malignancy in unilocular cysts: a study of 1148 adnexal masses classified as unilocular cysts at transvaginal ultrasound and review of the literature. Ultrasound Obstet Gynecol. 2013 Jan;41(1):80-9.
24. Parazzini F, Frattaruolo MP, Chiaffarino F, Dridi D, Roncella E, Vercellini P. The limited oncogenic potential of unilocular adnexal cysts: A systematic review and meta-analysis. Eur J Obstet Gynecol Reprod Biol. 2018 Jun;225:101-109.

25. Sadowski EA, Paroder V, Patel-Lippmann K, Robbins JB, Barroilhet L, Maddox E et al. Indeterminate Adnexal Cysts at US: Prevalence and Characteristics of Ovarian Cancer. Radiology. 2018 Jun;287(3):1041-1049.

Colita segmentară asociată diverticulozei

[1]Lorena Ciumărnean, [2]Andreea Diana Ursu, [1]Mirela Georgiana Perne, [1]Mircea Vasile Milaciu

[1] Disciplina Medicală IV, UMF „Iuliu Haţieganu" Cluj-Napoca

[2] Institutul Regional de Gastroenterologie și Hepatologie „Octavian Fodor", Cluj-Napoca

Introducere

Colita segmentară asociată diverticulozei (*Segmental colitis associated with diverticulosis* – SCAD) reprezintă un proces inflamator cronic localizat la nivelul colonului cu diverticuloză, cu afectarea obligatorie a mucoasei interdiverticulare, dar nu și a celei peridiverticulare, cu excepția cazurilor severe. Localizarea preferențială a SCAD este la nivelul sigmoidului [1,2].

În continuare, vom raporta cazul unei paciente de 71 de ani, cunoscută hipertensivă, cu hipotiroidism post-tiroidectomie subtotală sub tratament substitutiv, care s-a prezentat cu simptomatologie digestivă nespecifică.

Caz clinic

Femeie de 71 de ani, din mediul rural, pensionară, cu istoric de hipertensiune arterială gradul II cu risc adițional moderat, hipotiroidism post-tiroidectomie subtotală sub tratament substitutiv, apendicectomie în copilărie, spondilartroză cervico-dorso-lombară și histerectomie cu anexectomie pentru fibrom uterin în 1988, s-a prezentat în Clinica Medicală IV a Spitalului Clinic CF Cluj pentru dureri la nivelul etajului abdominal inferior, predominant în fosa iliacă stângă și hipogastru, de intensitate medie-crescută, cu caracter nespecific de înțepături, însoțite de defecație imperioasă, disconfort și meteorism abdominal, care cedează de cele mai multe ori după defecație.

Simptomatologia a debutat insidios cu o lună anterior internării, cu o creștere în intensitate în ultimele două săptămâni. Manifestările au evoluat progresiv cu instalarea unui sindrom asteno-adinamic generalizat, fără alte modificări sistemice. Pacienta a mai raportat dureri abdominale nespecifice în ultimii 2 ani, anterior debutului actualelor simptome, fiind consultată în diverse servicii de tip ambulator, în care i s-a stabilit diagnosticul de sindrom de intestin iritabil și a urmat diverse scheme de tratament cu antispastice intestinale, dar de fiecare dată răspunsul terapeutic a fost parțial.

Menționăm că pacienta nu prezintă antecedente heredocolaterale semnificative pentru o patologie gastrointestinală. Anterior prezentei spitalizări, pacienta urma tratament cu Metoprolol 25 mg, administrat dimineața și seara, Euthyrox administrat în doză de 75 mcg dimineața. De asemenea, este esențial de precizat faptul că pacienta nu a urmat tratament cu AINS sau antibiotice în ultimele două luni anterior internării.

Obiectiv, la internare, starea generală este ușor alterată, stare de conștiență păstrată, pacientă orientată temporo-spațial, TA=120/70 mmHg, AV =70/min, IMC = 30,5 kg/m^2; prezintă abdomen mărit de volum pe seama țesutului adipos și a meteorismului abdominal, elastic, mobil cu mișcările respiratorii, sensibilitate la palparea profundă în hipogastru și fosa iliacă stângă, afirmativ tranzit intestinal normal pentru materii fecale și gaze.

Biologic, se decelează sindrom inflamator nespecific cu VSH = 20 mm/1h (1-10 mm/1h), PCR = 16 mg/l (<10 mg/l), hiposideremie: fier = 48 mcg/dl (Valori normale: 50-170 mcg/dl). Hemoleucograma, electroliții, funcția renală și hepatică în parametri fiziologici; examen sumar de urină și examen coproparazitologic, în limite normale.

În urma anamnezei și a examenului obiectiv am stabilit diagnosticul clinic de sindrom dureros abdominal nespecific la o pacientă cunoscută cu HTAE gr. II risc adițional moderat, hipotiroidism post-strumectomie subtotală sub tratament, histerectomie cu anexectomie pentru fibrom uterin în antecedente. În acest moment,

diagnosticul diferențial includea colita ischemică, subocluzia intestinală, colita infecțioasă, diverticuloza colonică și diverticulita, cancerul colorectal, bolile inflamatorii intestinale, sindromul de intestin iritabil și sindromul durerii abdominale mediate central. Istoricul negativ de tratament cu AINS în ultimele două luni anterior prezentării au permis excluderea unui diagnostic de colită indusă de antiinflamatoare. Tranzitul intestinal normal, cu absența produselor patologice, durerea abdominală fără accentuare progresivă și starea generală constantă pe parcursul internării, absența manifestărilor sistemice, a semnelor de alarmă, a leziunilor perianale, coroborate cu absența unor modificări semnificative ale analizelor de laborator pledează la acest moment pentru o tulburare funcțională.

Nespecificitatea sindromului inflamator conduce la includerea în algoritmul de diagnostic a markerilor serici ANCA (*anti-neutrophil cytoplasmic antibodies*) și ASCA (*anti-saccharomyces cerevisiae antibodies*), cu valori negative.[3]. Conform criteriilor Roma IV, în sindromul de intestin iritabil, durerea abdominală recurentă se asociază cu modificări de tranzit, cu ameliorare după defecație. În cazul prezentat, durerea abdominală este cronică, cu ameliorare uneori, dar nu întotdeauna după defecație și fără modificări ale tranzitului intestinal. Sindromul dureros abdominal funcțional, redenumit actual sindrom dureros abdominal central mediat se caracterizează prin durere abdominală cronică în absența unei patologii de organ sau sistemice, dovedită prin investigațiile de laborator, imagistice, endoscopice, putând fi asociat cu tulburări psihiatrice [4,5]. De asemenea, s-a observat că 2.7% dintre acești pacienți au antecedente personale patologice chirurgicale [6]. În cazul nostru, pacienta a fost histerectomizată la vârsta de 40 de ani, însă debutul durerilor a fost la peste 30 de ani post-intervenție. Pe parcursul internării s-a realizat și un consult psihiatric cu stabilirea diagnosticului de tulburare de anxietate generalizată forma frustă, însă un profil specific pentru stabilirea diagnosticului nu a fost definit. Au fost necesare investigații ulterioare, imagistice și endoscopice, care să excludă diagnosticul de sindrom dureros abdominal central mediat.

Ecografia abdominală a decelat un ficat omogen, hiperecogen, cu dimensiuni ușor crescute, iar ecografia tiroidiană a descris la nivelul lobului drept restant, micronoduli hiperecogeni cu dimensiuni între 3 și 5 mm, nevascularizați.

În acest moment, s-a decis realizarea unei rectosigmoidoscopii. Se progresează 30 de cm de orificiul anal și se observă diverticuli de dimensiuni mari și medii cu materii fecale solide, impactate. La nivelul mucoasei sigmoidiene se descriu leziuni eritematoase, cu dimensiuni sub 1,5 cm, mai exprimate la nivelul crestelor pliurilor de mucoasă, însă fără implicarea ariilor peridiverticulare, iar la nivel rectal mucoasa este indemnă endoscopic. Aspectul macroscopic este nespecific bolilor inflamatorii intestinale, însă pentru excluderea unui posibil diagnostic de CU cu afectare rectală microscopică, se recoltează biopsii de la nivelul zonelor afectate și de la nivelul rectului. La examenul histopatologic mucoasa rectală și mucoasa sigmoidiană peridiverticulară sunt normale. Se observă însă modificări inflamatorii cronice interdiverticulare, limitate la nivelul criptelor, fără afectarea arhitecturii acestora. În urma efectuării unui examen CT abdomino-pelvin cu substanță de contrast, nu au fost evidențiate modificări patologice sugestive pentru diagnosticul de diverticulită.

Aspectul endoscopic în corelație cu descrierea histopatologică a condus la diagnosticul final de colită segmentară asociată diverticulozei tip A, conform clasificării endoscopice realizate de Tursi și colaboratorii [1].

Pacienta a urmat tratament cu Normix 200 mg 1-1-1, Ciprofloxacină 500 mg 1-0-1, Eqbiota 1 comprimat pe zi, Salofalk sub forma de clisme și Meteospasmyl 1-1-1, cu remiterea simptomatologiei, urmând să continue tratamentul cu Salofalk 500 mg comprimate oral 1-0-0 și Salofalk 500 mg supozitoare 0-0-1, timp de 5 săptămâni, probiotic pentru încă 4 săptămâni și antispastic pentru 3 săptămâni.

Revine pentru reevaluare clinico-biologică și imagistică de specialitate în martie 2018, în urma căreia se constată remisiunea SCAD și se recomandă continuarea tratamentul cu Salofalk și probiotic pentru încă 4 săptămâni. Terapia de menținere de

lungă durată este încă discutată, având în vedere evoluția relativ benignă a patologiei [7].

Discuții

Boala diverticulară reprezintă o afecțiune aflată în strânsă legătură cu un stil de viață occidental și a cărei prevalență crește o dată cu vârsta, fiind diagnosticată la aproximativ 35-60% din populația cu vârsta de peste 60 de ani, dar poate fi identificată și la persoane sub 40 de ani [2,8]. Manifestările inflamatorii ale bolii diverticulare au fost clasificate în două tipuri principale, diverticulita colonului și colita segmentară asociată diverticulozei (SCAD) [7].

Considerată inițial o complicație a bolii diverticulare, noile informații clinice, endoscopice și histologice, dar și elemente de patogeneză și tratament, pledează pentru definirea SCAD ca și o entitate clinică autonomă, inclusă în spectrul bolilor inflamatorii intestinale. Astfel, Tursi și colab. au identificat o expresie crescută a TNF-α în SCAD, expresie ce pare a se corela cu severitatea endoscopică. Mai mult decât atât, expresia TNF-α în tipurile B și D de SCAD a fost comparabilă cu cea detectată în CU și BC și superioară față de cea identificată în tipurile A și C de SCAD.[9]. Definirea acestei patologii ca și un subtip al BII este susținută și de răspunsul pozitiv la Infliximab al unui pacient cu SCAD refractară la tratamentul clasic, însă sunt necesare studii mai ample care să demonstreze această observație [10]. Printre elementele comune BII și SCAD se numără și localizarea la nivelul colonului descendent și sigmoid, aspectele endoscopice și histologice fiind similare [2]. Mai mult decât atât, s-au raportat cazuri de SCAD care au progresat fie spre CU, fie spre BC [11,12,13,14,15].

Nomenclatura acestei patologii a cunoscut modificări față de prima descriere din literatura de specialitate din 1983, fiind denumită “crescentic fold disease”, boală diverticulară asociată colitei, colita segmentară asociată diverticulozei, ultima

definiție fiind actual cea acceptată și folosită de majoritatea autorilor [3]. Peste 100 de astfel de cazuri au fost raportate în literatură [16].

Prevalența endoscopică a SCAD în cazul persoanelor cu diverticuloză colonică este cuprinsă între 1.15% și 11.4%, cu o ușoară preponderență la bărbați. În cazul populației generale prevalența SCAD variază între 0.25% și 1.4% [2,17]. Diagnosticul de SCAD este cel mai frecvent stabilit în decada a VI-a de viață, ce corespunde cu al II-lea peak de debut al BII [2,18]. Cu toate acestea, a fost raportat un caz de SCAD la o pacientă cu vârsta de 15 ani [19].

Prezentarea clinică în SCAD este nespecifică, pacienții putând fi complet asimptomatici sau se pot prezenta cu diverse semne și simptome, precum hematochezie intermitentă, diareea cronică și durerea abdominală de tip colicativ, localizată de obicei în cadranul inferior stâng [2,20]. Pacienții cu leziuni mai puțin severe, care se încadrează în tipurile A și C de SCAD. În acest caz a fost prezentă durerea abdominală de intensitate ușoară, spre deosebire de formele de SCAD tip B sau D care prezintă întotdeauna durere abdominală și hematochezie, chiar fenomene de subocluzie intestinală în tipul D [1]. Febra, scăderea ponderală, grețurile, leucocitoza sunt elemente rar întâlnite [21].

Aspectele endoscopice sunt heterogene, fiind descrise 4 tipuri diferite de SCAD și anume: tip A sau "crescentic fold disease"; tip B sau asemănătoare colitei ulcerative ușoare-moderate; tip C sau asemănătoare bolii Crohn și tip D sau asemănătoare colitei ulcerative severe. Caracteristica comună este inflamația ariei interdiverticulare cu absența inflamației peridiverticulare [1,17].

În acest moment nu există ghiduri terapeutice standardizate pentru colita segmentară asociată diverticulozei, astfel încât alegerea tratamentului se bazează pe cazurile raportate în literatură și multiplele asemănări ale afecțiunii cu BII [3,7,22]. Deși poate fi considerată un subtip al BII, SCAD prezintă o evoluție mai benignă, remisiunea fiind cel mai frecvent ușor de obținut cât și de menținut. Mai mult decât atât, au fost raportate cazuri cu rezoluție spontană a procesului inflamator, dar și cazuri

care nu au necesitat terapie de menținere [23]. Frecvent, prima linie de tratament constă în administrarea de antibiotice, salicilați, separat sau în combinație, la care se recomandă asocierea unei diete bogate în fibre vegetale solubile. Rata de succes terapeutic în urma administrării de mesalazină este raportată ca fiind aproximativ 80%, iar prezența leziunilor endoscopice la un an, a reprezentat un indicator bun pentru recurență [24,25]. Comparativ cu BII, rareori este necesară administrarea de medicamente imunosupresoare, iar intervenția chirurgicală este privită ca o ultimă alternativă, în cazurile severe, refractare la tratament [22].

Concluzii

SCAD reprezintă o patologie frecvent subdiagnosticată. Raritatea SCAD poate fi explicată prin faptul că formele mai severe pot duce la stabilirea unui diagnostic incorect de BII, iar invers, formele ușoare de boală pot rămâne nediagnosticate sau manifestările pot fi judecate în contextul bolii diverticulare. Necesitatea cunoașterii și recunoașterii de către endoscopiști a acestei patologii, existența unei grad înalt de suspiciune, buna comunicare interdisciplinară sunt elemente care vor duce la diagnosticarea mai frecventă a SCAD. De asemenea, sunt necesare studii randomizate prospective pentru stabilirea unor ghiduri terapeutice optime.

Referințe

1. Tursi A, Elisei W, Brandimarte G, Giorgetti G, Lecca PG, Di Cesare L, Aiello F. The endoscopic spectrum of segmental colitis associated with diverticulosis. Colorectal Disease 2010;12(5):464-470.
2. Tursi A. Segmental colitis associated with diverticulosis: complication of diverticular disease or autonomous entity? Digestive diseases and sciences 2011;56(1):27-34.
3. Kucejko RJ, Poggio JL. Considerations and Changes in the Evaluation, Management, and Outcomes in the Management of Diverticular Disease: The

Diagnosis, Pathology, and Treatment of Diverticular Colitis. Clinics in Colon and Rectal Surgery 2018:31(4):221-225.

4. Drossman DA. Functional gastrointestinal disorders: history, pathophysiology, clinical features, and Rome IV. Gastroenterology 2016;150(6):1262-1279.

5. Schmulson MJ, Drossman DA. What is new in Rome IV.Journal of neurogastroenterology and motility 2017;23(2):151.

6. Drossman DA, Li Z, Andruzzi E, Temple RD, Talley NJ, Thompson W, et al. US householder survey of functional gastrointestinal disorders. Digestive diseases and sciences 1993;38(9):1569-1580.

7. Cassieri C, Brandimarte G, Elise W, Lecca P, Goni E, Penna A, Tursi A. How to Differentiate Segmental Colitis Associated With Diverticulosis and Inflammatory Bowel Diseases. Journal of Clinical Gastroenterology 2016;50:S36-S38.

8. Hjern F, Johansson C, Mellgren A, Baxter NN, Hjern A. Diverticular disease and migration-the influence of acculturation to a Western lifestyle on diverticular disease. Alimentary Pharmacology & Therapeutics 2006;23(6):797-805.

9. Tursi A, Elisei W, Brandimarte G, Giorgetti GM, Inchingolo CD, Nenna R, Ierardi E. Tumour necrosis factor-alpha expression in segmental colitis associated with diverticulosis is related to the severity of the endoscopic damage. Digestive and Liver Disease 2011;43(5):374-379.

10. Hassan C, Zullo A, Ierardi E, Burattini O, De Francesco V, Morini S. Tumour necrosis factor-α downregulation and therapeutic response to infliximab in a case of segmental colitis associated with diverticula. Gut 2006;55(4):589-590.

11. Ghalyaie N. Management of Diverticular Disease in the Setting of Other Colorectal Pathology: Data on Simultaneous Issues in Segmental Colitis,

Inflammatory Bowel Disease, Cancer, and Complications. Clinics in Colon and Rectal Surgery 2018;31(04):226-228.

12. Hokama A, Kinjo F, Tomiyama R, Maeda K, Saito A, Matayoshi M. Progression of diverticular colitis to ulcerative colitis. Inflammatory bowel diseases 2005;11(6):618-618.

13. Mulhall AM, Mahid SS, Petras RE, Galandiuk S. Diverticular disease associated with inflammatory bowel disease-like colitis: a systematic review. Diseases of the Colon & Rectum 2009;52(6):1072-1079.

14. Pereira MC. Diverticular disease-associated colitis: progression to severe chronic ulcerative colitis after sigmoid surgery. Gastrointestinal Endoscopy 1998;48(5):520-523.

15. Rampton DS. Diverticular colitis: diagnosis and management. Colorectal Disease 2001;3(3):149-153.

16. Haddad FG, El Bitar S, Al Moussawi H, Chang Q, Deeb L. Diverticular Disease-associated Colitis: What Do We Know? A Review of Literature. Cureus 2018;10(2):e2224.

17. Lamps LW, Knapple WL. Diverticular disease-associated segmental colitis. Clinical Gastroenterology and Hepatology 2007;5(1):27-31.

18. Imperiali G, Meucci G, Alvisi C, Fasoli R, Ferrara A, Girelli CM, Minoli, G. Segmental colitis associated with diverticula: a prospective study. The American Journal of Gastroenterology 2000;95(4):1014.

19. Mărginean CO, Meliț LE, Mărginean MO. Segmental Colitis Associated Diverticulosis-A Possible Diagnosis in Teenagers. Front Pediatr. 2018;6:168.

20. Cash BD. Board Review Vignette: Segmental Colitis Associated With Diverticulosis. The American Journal of Gastroenterology 2016;111(12):1675.

21. Harpaz N, Sachar DB. Segmental colitis associated with diverticular disease and other IBD look-alikes. Journal of Clinical Gastroenterology 2006;40:S132-S135.

22. Schembri J, Bonello J, Christodoulou DK, Katsanos KH, Ellul P. Segmental colitis associated with diverticulosis: is it the coexistence of colonic diverticulosis and inflammatory bowel disease?. Annals of Gastroenterology 2017;30(3):257–261.

23. Tursi A, Elisei W, Giorgetti GM, Inchingolo CD, Nenna R, Picchio M, Brandimarte G. Segmental colitis associated with diverticulosis: a 5-year follow-up. International Journal of Colorectal Disease 2012;27(2):179-185.

24. Imperiali G, Terpin MM, Meucci G, Ferrara A, Minoli G. Segmental colitis associated with diverticula: a 7-year follow-up study. Endoscopy 2006;38(6):610-612.

25. Tomba C, Elli L. Segmental colitis associated with diverticulosis: a clinical entity to know and to look for. Acta Bio Medica Atenei Parmensis 2013;84(2):159-161.

Tromboză venoasă profundă acută extinsă a membrelor inferioare

Sorin Crișan

Clinica Medicală V, Universitatea de Medicină și Farmacie „Iuliu Hațieganu” Cluj-Napoca; Secția de Medicină Internă, Spitalul Clinic Municipal Cluj-Napoca

Introducere

Boala tromboembolică devine, pe zi ce trece, o problemă de sănătate publică. Această entitate include tromboza venoasă profundă și embolia pulmonară. Tromboza venoasă profundă reprezintă două treimi din cazurile de boală tromboembolică (1-5). Incidența trombozei venoase profunde izolate este cuprinsă, conform rezultatelor diferitelor studii, între 45 și 117/100000 persoane-an (1).

Printre numeroșii factori de risc independenți ai trombozei venoase profunde se numără următorii: vârsta înaintată, antecedentele personale și familiale de boală tromboembolică, trombofilia, insuficiența cardiacă congestivă, obezitatea, intervențiile chirurgicale, traumatismele, fracturile, imobilizarea la pat, paralizia, cancerul în fază activă, boala varicoasă, tromboflebita superficială, spitalizările repetate. De remarcat că tromboza venoasă profundă idiopatică, apărută în absența factorilor de risc decelabili, reprezintă 25-40% din cazurile de boală (1).

Tromboza este considerată proximală, dacă interesează segmentele femuropopliteu și/sau iliocav, și distală, în cazul afectării venelor profunde ale piciorului și ale gambei. Tratamentul evenimentului acut este același, indiferent dacă localizarea este proximală sau distală. În majoritatea cazurilor, trombul evoluează în sens cranial.

Tromboza venoasă profundă se vindecă, în aproximativ 50% din cazuri, cu defect, apărând sindromul posttrombotic (2,5). În următorii 10 ani după un episod trombotic acut, aproximativ 30% din pacienți pot prezenta un nou eveniment trombotic (recurență). Printre factorii de risc ai recurenței se numără sexul masculin, tromboza idiopatică, persistența trombului (tromboza reziduală), cancerul activ și trombofilia (1).

Cazul, care urmează a fi prezentat, iese în evidență datorită următoarelor aspecte: scor de risc trombotic Caprini moderat, absența unor factori de risc (tromboză idiopatică), simptomatologie și modificări ultrasonografice bilaterale (tromb proximal și distal), vindecare cu defect (sindrom posttrombotic), numeroase comorbidități, control clinic, de laborator și ultrasonografic posibil la 3,6 și 12 luni după evenimentul trombotic acut.

Prezentare de caz

Pacientul în vârstă de 48 de ani, șofer, din mediul rural, cunoscut cu litiază pieloureterală și nefrostomă stângi, infecție urinară cu Candida albicans, s-a prezentat la control într-o clinică de urologie, conform programării, în decembrie 2016. Întrebat ce manifestări, de altă natură decât cele urologice, prezintă, bolnavul s-a plâns de durere și edem la nivel gambier stâng. Pacientul a fost îndrumat, imediat, spre un serviciu de ultrasonografie, unde a fost stabilit, în condiții de urgență, diagnosticul de tromboză acută bilaterală iliacă externă și femuropoplitee. I s-a indicat internare de urgență într-o secție de medicină internă. Bolnavul s-a adresat, imediat, Centrului de Primiri Urgențe al unui Spital Universitar.

Anamneza în regim de urgență a evidențiat unele caractere ale durerii - debut insidios în urmă cu 5 zile, accentuare progresivă și intensitate moderată. Pacientul a declarat că este alergic la ceftriaxonă, că, de 25 de ani, consumă două pachete de țigări/zi și că este în evidența medicului de familie și a unor specialiști, în afara bolilor urologice, pentru panuveită bilaterală cu cecitate și hipoacuzie dreaptă. Bolnavul a

negat consumul de alcool. Medicația la domiciliu a fost reprezentată de fluconazol 100 ml/200 mg de două ori/zi, acetazolamidă 250 mg 3/zi, tobramicină + dexametazonă picături oftalmice 5/zi, dorzolamidă + timolol picături oftalmice 2/zi, tropicamidă + fenilefrină picături oftalmice 3/zi.

Examenul obiectiv local a pus în evidență edemul întregului membru inferior stâng, mai accentuat la nivel gambier, și sensibilitate în regiunea inghinală stângă. Edemul a fost depistat și la gamba dreaptă. Examenul obiectiv general și pe sisteme, efectuat în regim de urgență, a adus următoarele informații: înălțime 170 cm și greutate 74 kg (indice de masă corporală 25,6 kg/m^2), tensiune arterială 129/86 mmHg, alură ventriculară 100/minut, frecvență respiratorie 14/minut, temperatură 36,8^{o}C, edentație parțială, nefrostomă stângă.

Pe baza anamnezei, a examenului obiectiv și a rezultatului ultrasonografic, a fost stabilit diagnosticul de etapă tromboză acută bilaterală proximală (iliacă externă, femuropoplitee).

S-a efectuat electrocardiograma (aparat BTL 08-LC) și au fost solicitate unele analize (hemoleucogramă, probe de coagulare, teste hepatice, probe renale, glicemie).

Electrocardiograma a relevat următoarele: ritm sinusal, frecvență 106/minut, ax QRS aproximativ 75°, ax T aproximativ 45°, ax P aproximativ 60°, interval PR 0,16 secunde, încărcare atrială stângă, ușoară subdenivelare a segmentului ST în derivațiile D III și aVF (Fig. 1).

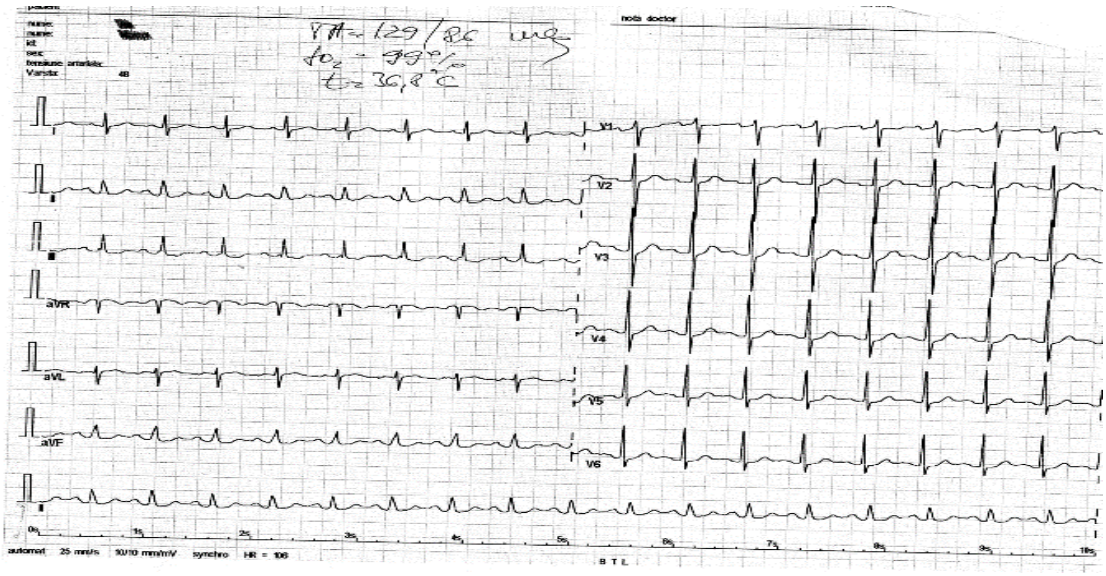

Fig. 1. Electrocardiograma efectuată în Centrul de Primiri Urgențe

Valorile parametrilor sanguini au fost următoarele: D-Dimeri 679,1 ng/ml (valori normale 0-500 ng/ml), leucocite 10,64 x 10^3/µl (valori normale 4-11 x 10^3/µl), număr de hematii 4,46 x 10^6/µl (valori normale 4,5-5,5 x 10^6/µl), hematocrit 41,7% (valori normale 40-54%), hemoglobină 13,7 g/dl (valori normale 13,5-17 g/dl), trombocite 218 x 10^3/µl (valori normale 150-400 x 10^3/µl), INR (International Normalized Ratio) 1,11 (valori normale 0,8-1,2), AST (aspartataminotransferaza) 17 UI/L (valori normale 0-35 UI/L), ALT (alaninaminotransferaza) 29 UI/L (valori normale 0-49 U/L), uree 19 mg/dl (valori normale 13-43 mg/dl), creatinină 0,89 mg/dl (valori normale 0,67-1,17 mg/dl), glicemie 129 mg/dl (valori normale 70-110 mg/dl), bilirubină totală 0,73 mg/dl (valori normale 0,3-1,2 mg/dl), gama glutamiltranspeptidază 163 UI/L (valori normale 0-55 UI/L), fosfatază alcalină 127 UI/L (valori normale 53-128 UI/L), lactatdehidrogenază 831 UI/L (valori normale 0-450 UI/L), sodiu 139 mmol/l (valori normale 134-150 mmol/l), potasiu 3,3 mmol/l (valori normale 3,5-5,1 mmol/l). Analizele sanguine s-au situat în limite normale, cu excepția numărului de hematii, scăzut nesemnificativ, și a glicemiei, ușor crescute,

gama glutamiltranspeptidazei, crescute semnificativ, și a potasemiei, ușor scăzute. Analizele nu au modificat diagnosticul de etapă.

A fost anunțat medicul de gardă din Secția de Medicină Internă. Bolnavul a fost preluat și i s-au stabilit următoarele indicații de tratament: poziție proclivă a membrelor inferioare, fașă elastică de la spațiile interdigitale până în regiunea inghinală, bilateral, anticoagulant pe cale subcutanată (tinzaparină 13000 unități/zi, doză unică). A fost continuată administrarea fluconazolului, a acetazolamidei și a picăturilor oculare. S-a administrat și aspacardin 3 cp/zi.

În ziua următoare, pacientul a fost preluat de medicii de salon. S-a reluat examenul clinic și a fost consultată baza de date a Secției de Medicină Internă. În urmă cu trei luni, bolnavul a prezentat o colică renală stângă în condiții de afebrilitate. S-a prezentat într-un serviciu de urgență, unde a fost diagnosticată litiază renală stângă multiplă și infecție urinară. I s-a indicat tratament cu levofloxacină (un comprimat filmat de 500 mg/zi) și no spa (40 mg de trei ori/zi). În cursul aceleași zile, pacientul a prezentat febră înaltă (39°C), a revenit în serviciul de urgență, a fost îndrumat la Clinica de Boli Infecțioase. În urma consultului de specialitate, a fost completat tratamentul cu paracetamol și ibuprofen pe cale orală. Febra a dispărut, dar pacientul trebuit să fie internat într-o Secție de Medicină Internă a unui Spital Universitar pentru simptomatologie polimorfă (epistaxis, hemoptizie, astenie + hemoragie conjunctivală, icter, purpură).

Pe parcursul observației, bolnavul a prezentat, succesiv, hemoragie maculară, semne de panuveită și hipoacuzie stângă. Au fost depistate citoliză, colestază, retenție azotată, anemie și trombocitopenie. I s-au făcut numeroase investigații pentru comorbidități, în direcția vasculitei sistemice și a unor boli infecțioase, parazitare și hematologice. Probele de vasculită au fost negative. A fost exclusă, pe rând, implicarea următorilor agenți patogeni: virusurile hepatitice, virusul imunodeficienței umane (HIV 1, HIV 2), *Leptospira, Borrelia, Brucella, Rickettsia, Chlamydia pneumoniae, Mycoplasma pneumoniae, Toxocara canis*. S-a identificat infecția

cronică cu cytomegalovirus și toxoplasma. A fost examinat, în mod repetat, de medicii specialiști în gastroenterologie, nefrologie, oftalmologie și ORL.

Au fost stabilite diagnosticele de anemie și trombocitopenie ușoare, steatohepatită, litiază renală stângă, afectare renală acută de cauză necunoscută, remisă, insuficiență mitrală de gradul 1, stenoze etajate femuropoplitee bilaterale nesemnificative hemodinamic, pleurezie bilaterală de volum mic, bronșită cronică tabagică, panuveită, posibilă vasculită retiniană, hipoacuzie dreaptă.

După externare, problemele au continuat: panuveită (tratament succesiv cu moxifloxacină, doxiciclină, clindamicină, vancomicină, ceftriaxonă - cu această ocazie s-a decelat alergia la acest preparat) apoi dezlipire de retină, iridectomie dreaptă; suspiciune de vasculită sistemică (tratament cu prednison și ciclofosfamidă); inclavarea unui calcul în joncțiunea pieloureterală stângă, nefrostomă, infecție urinară cu *Escherichia coli* multirezistent și cu *Candida albicans* (tratament cu fluconazol).

Toată această încărcare patologică, în privința antecedentelor, a condus la necesitatea stabilirii unui diagnostic cât mai complet, a depistării diverșilor factori de risc pentru tromboza venoasă profundă. În acest sens, a fost solicitat un nou examen ultrasonografic venos cu compresiune în timp real, pentru a depista eventuala afectare bilaterală a venelor distale. Acesta a fost efectuat cu ajutorul aparatului Hitachi Aloka Arietta V 70.

S-a început prin aplicarea transductorului la nivelul pliului inghinal stâng, în secțiune transversală. Compresia, cu ajutorul transductorului, a permis depistarea unui material incompresibil în interiorul venei femurale comune și al segmentului distal al crosei venei safene interne (Fig. 2). Secțiunea longitudinală prin porțiunea superioară a triunghiului femural a evidențiat interesarea venei superficiale la nivelul ostiumului, al crosei și al trunchiului (Fig. 3).

Vena femurală superficială a putut fi urmărită, în condiții optime de vizibilitate, pe tot traiectul, a fost confirmată existența trombului total obstructiv (Fig.

4,5). Vena femurală profundă a fost bine vizibilă, din abord anterior, numai în treimea superioară a coapsei (Fig. 4).

Venele poplitee și cele gambiere, cu excepția tibialelor, au fost examinate cu pacientul în decubit ventral. S-a remarcat incompresibilitatea popliteei (Fig. 6,7), a crosei venelor musculare (Fig. 7), a gemenelor mediale (Fig. 8), solearelor (Fig. 9) și fibularelor (Fig. 10). Tibialele posterioare au fost interesate în cadrul procesului de tromboză acută (Fig. 11). Tibialele anterioare au fost libere, la fel vena safenă mica și vena safenă mare, cu excepția celor câțiva centimetri din porțiunea distală a trunchiului.

A fost examinat, în continuare, membrul inferior drept. Trombul acut a fost identificat în următoarele vene: iliaca externă (Fig. 12), femurala comună (Fig. 13), femurala superficială (Fig. 14,15), femurala profundă (Fig. 14), popliteea (Fig. 16), tibialele posterioare, fibularele, gemenele mediale și solearele.

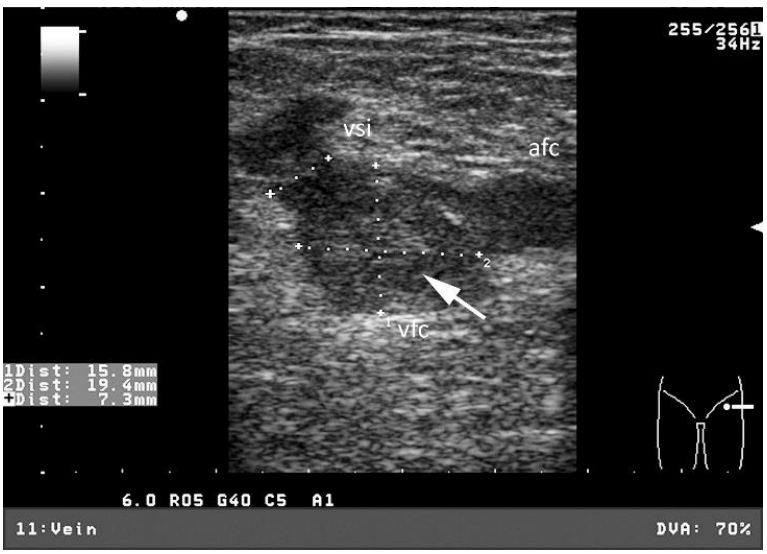

Fig. 2. Secțiune transversală cu compresiune la nivelul regiunii inghinale stângi. Incompresibilitatea venei femurale comune și a ostiumului venei safene interne (15,8/19,4 mm, respectiv 7,3 mm) - tromb total obstructiv (săgeată). Legendă: VSI: vena safenă internă. AFC: artera femurală comună. VFC: vena femurală comună.

Fig. 3. Secțiune longitudinală cu compresiune în regiunea inghinală stângă. Incompresibilitatea venelor femurală comună și safenă internă (ostium, crosă, trunchi) - material intralumenal hipoecogen, inomogen, incompresibil (săgeți). Legendă: VSI: vena safenă internă. VFC: vena femurală comună.

Fig. 4. Secțiune transversală cu compresiune la nivelul segmentului proximal al triunghiului femural stâng. Tromb total obstructiv (săgeți) în venele femurale, superficială și profundă (8,3/15,5 mm, respectiv 7,4/11,3 mm). Legendă: AFS: artera femurală superficială. VFS: vena femurală superficială. AFP: artera femurală profundă. VFP: vena femurală profundă.

Fig. 5. Secțiune transversală cu compresiune în treimea mijlocie a feței anteromediale a coapsei stângi. Tromb cu aspect ultrasonografic acut (săgeată) în vena femurală superficială (10,4/12,6 mm). Legendă: AFS: artera femurală superficială. VFS: vena femurală superficială.

Fig. 6. Secțiune transversală cu compresiune în fosa poplitee stângă. Pacient în decubit ventral. Tromb de tip acut (săgeată) în vena poplitee (8,2/12,8 mm). Legendă: AP: artera poplitee. VP: vena poplitee.

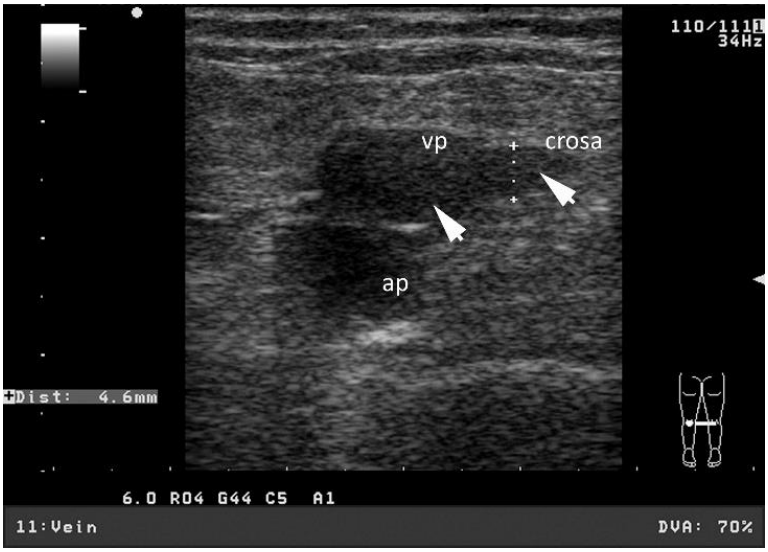

Fig. 7. Secțiune transversală cu compresiune în fosa poplitee stângă. Pacient în decubit ventral. Tromboză acută (săgeți) a venei poplitee și a crosei venelor musculare gambiere (4,6 mm). Legendă: ap: artera poplitee. VP: vena poplitee. crosa: crosa venelor musculare gambiere.

Fig. 8. Secțiune transversală cu compresiune la nivelul treimii superioare a feței posterioare a gambei stângi. Pacient în decubit ventral. Material hipoecogen, inomogen, incompresibil (săgeți) în venele gemene mediale (4 mm și 4,7 mm). Legendă: V: vena gemelară medială. A: artera gemelară medială.

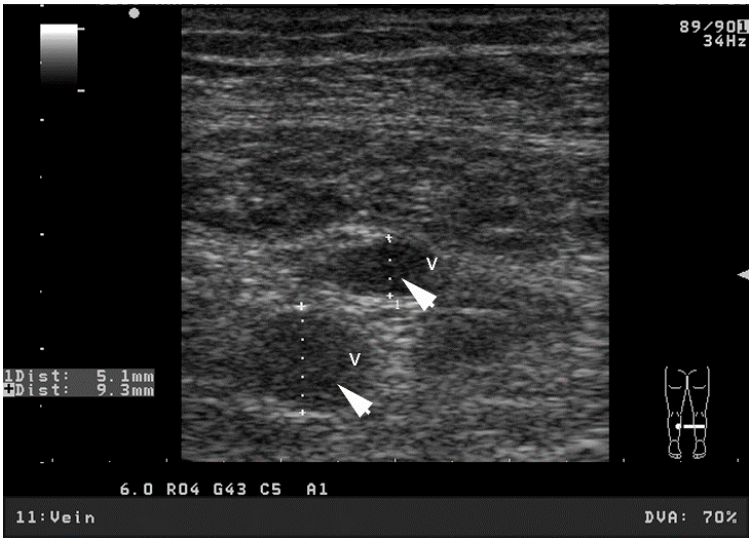

Fig. 9. Secțiune transversală cu compresiune în treimea mijlocie a feței posterioare a gambei stângi. Pacient în decubit ventral. Incompresibilitatea venelor soleare (săgeți) - semn ultrasonografic indirect de tromboză acută (5,1 mm și 9,3 mm). Legendă: V: vena soleară.

Fig. 10. Secțiune transversală cu compresiune în treimea mijlocie a feței posterioare a gambei stângi. Pacient în decubit ventral. Material hipoecogen incompresibil (săgeți) în venele fibulare (3 mm și 10 mm). Legendă: VF: vena fibulară. F: fibula.

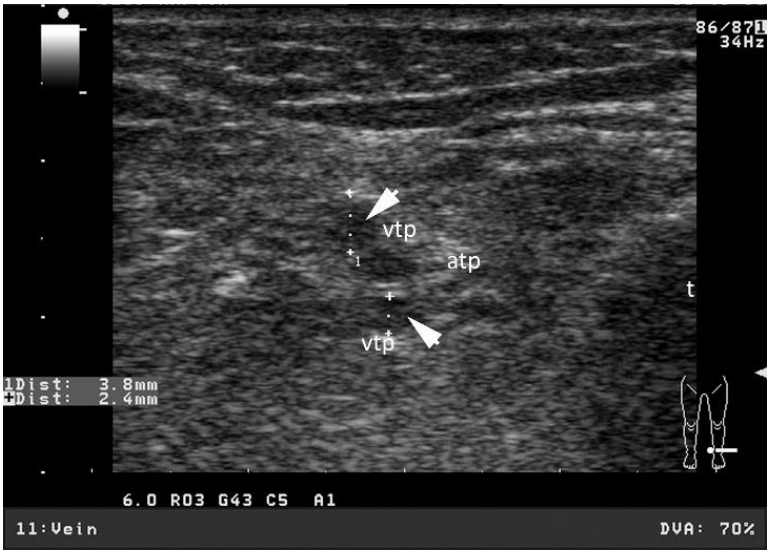

Fig. 11. Secțiune transversală cu compresiune în treimea inferioară a feței anteromediale a gambei stângi. Tromb cu aspect acut (săgeți) în venele tibiale posterioare (2,4 mm și 3,8 mm). Legendă: VTP: vena tibială posterioară. ATP: artera tibială posterioară.

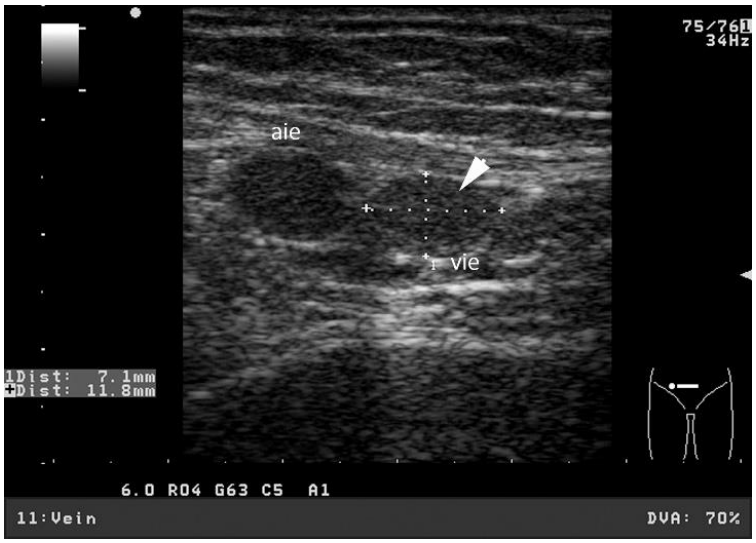

Fig. 12. Secțiune transversală cu compresiune, efectuată proximal în raport cu pliul inghinal drept. Tromb total obstructiv (săgeată) în vena iliacă externă (7,1/11,8 mm). Legendă: AIE: artera iliacă externă. VIE: vena iliacă externă.

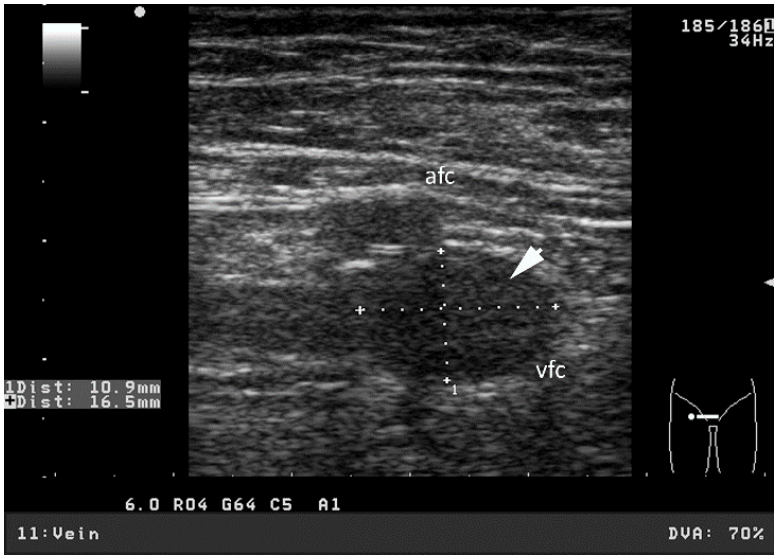

Fig. 13. Secțiune transversală cu compresiune în regiunea inghinală dreaptă. Incompresibilitatea venei femurale comune (10,9/16,5 mm) - tromb de tip ultrasonografic acut (săgeată). Legendă: AFC: artera femurală comună. VFC: vena femurală comună.

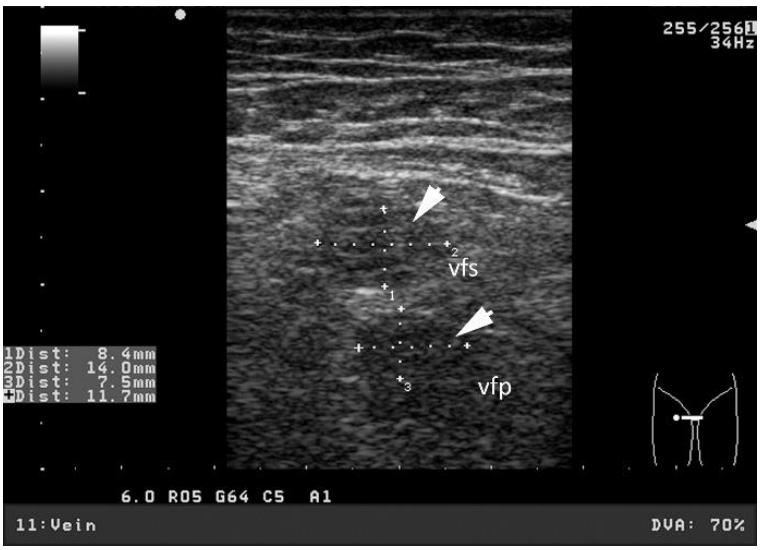

Fig. 14. Secțiune transversală cu compresiune în triunghiul femural drept. Tromb total obstructiv (săgeți) în vena femurală superficială (8,4 mm/14 mm) și în vena femurală profundă (7,5/11,7 mm). Legendă: VFS: vena femurală superficială. VFP: vena femurală profundă.

Fig. 15. Secțiune transversală cu compresiune la unirea treimii superioare cu cea treimea mijlocie a feței anteromediale a coapsei drepte. Tromb de tip acut (săgeată) în vena femurală superficială (9,6/12,3 mm). Legendă: AFS: artera femurală superficială. VFS: vena femurală superficială.

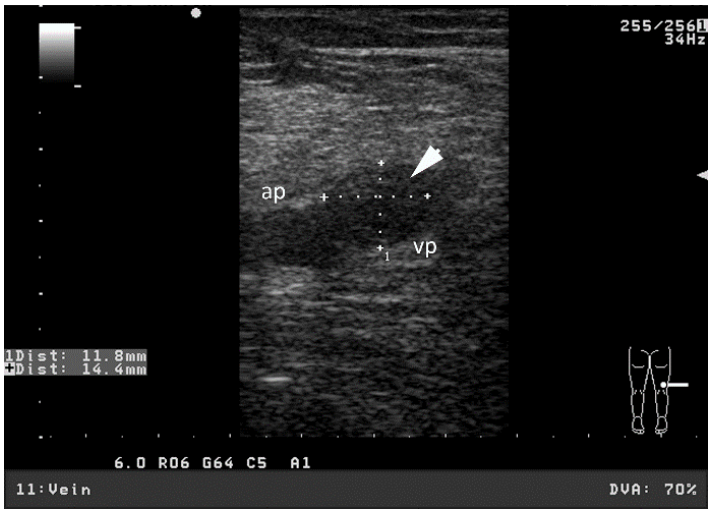

Fig. 16. Secțiune transversală cu compresiune în porțiunea proximală a fosei poplitee drepte. Pacient în decubit ventral. Tromboză acută (săgeată) a venei poplitee (11,8 mm/14,4 mm). Legendă: AP: artera poplitee. VP: vena poplitee.

Pe parcursul internării, au fost efectuate diferite investigații: probe de sânge, sumar de urină (încărcat - leucocite, hematii eumorfe și dismorfe) și urocultură (peste 100000 UFC/ml Klebsiella spp.). Hemocultura a fost negativă. Unii parametri sanguini au avut valori crescute (glicemie, hemoglobină glicozilată, colesterolemie totală, LDL-colesterol, trigliceridemie, VSH, proteina C reactivă), alții - normale (proteine totale, albumină, fibrinogen, potasemie) sau scăzute (HDL-colesterol). Deși s-a ridicat suspiciunea de trombofilie, aceasta nu a putut fi confirmată sau infirmată, din motive obiective.

Indicele de presiune sistolică gleznă-braț a fost normal. A fost repetată electrocardiograma. Nu au fost depistate modificări ischemice sau de frecvență cardiacă (Fig.17).

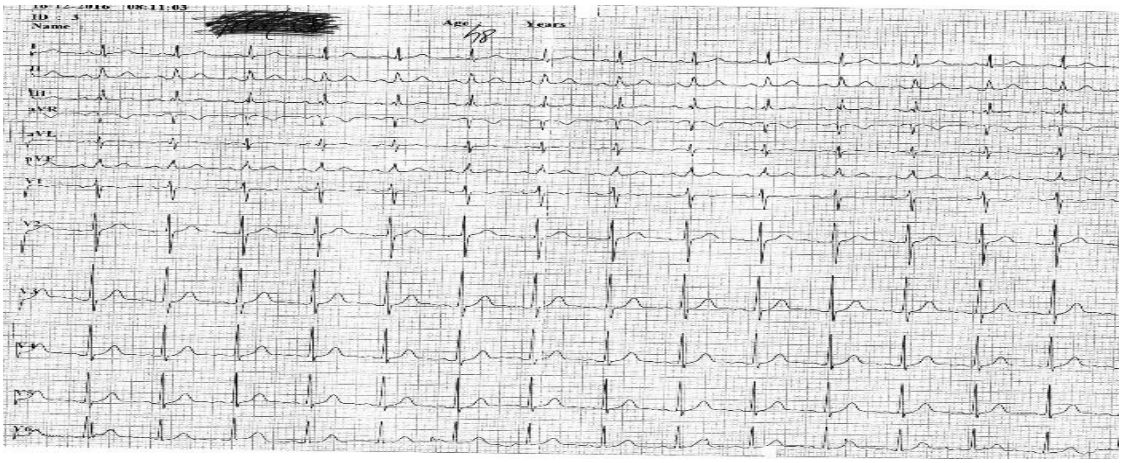

Fig. 17. Electrocardiograma efectuată în Secția de Medicină Internă

Diagnosticul final, pe baza datelor clinice și paraclinice, a fost următorul: tromboză acută profundă proximală și distală bilaterală, tromboflebită acută safenă internă stângă cu interesarea crosei, prediabet, dislipidemie (hipo HDL-colesterolemie, hiperlipidemie mixtă), litiază renală stângă, nefrostomă, infecție urinară cu *Klebsiella* și *Candida albicans*, hipopotasemie, bronșită cronică tabagică, panuveită, hipoacuzie dreaptă, edentație parțială.

Tratamentul administrat de medicul de gardă (poziție proclivă, fașă elastică, tinzaparină, fluconazol, aspacardin, acetazolamidă, picături oculare) a fost continuat. Au fost adăugate unele medicamente - meropenem 1,5 g/zi pe cale intravenoasă, timp de 12 zile, metamizol sodic intravenos la nevoie, manitol 20% 250 ml, în caz de cefalee produsă prin creșterea tensiunii intraoculare. După 5 zile de tratament cu tinzaparină, pacientului i s-a administrat dabigatran capsule a 150 mg 2/zi. Pe parcursul internării, bolnavul și aparținătoarea au fost informați referitor la patologia trombotică și la comorbidități. În contextul procesului de educație pentru sănătate, li s-a înmânat o broșură cu informații legate de tromboza venoasă profundă (6).

Mijloacele terapeutice au condus la evoluția favorabilă a tuturor bolilor până la 10 zile după internare, când pacientul a prezentat durere la nivelul întregului membru inferior drept, însoțită de edem. Medicul de garda nu a depistat niciun factor favorizant al simptomatologiei. El a interpretat manifestările clinic în contextul unei recurențe sub tratament anticoagulant și a indicat întreruperea administrării dabigatranului și reluarea anticoagulării în doză unică, pe cale subcutanată (tinzaparină 13000 unități/zi). După 5 zile de tratament subcutanat, pe baza evoluției clinice favorabile, s-a revenit la administrarea dabigatranului.

Pacientul a fost externat, după 25 de zile de la internare, fără durere la nivelul membrelor inferioare, cu discret edem gambier bilateral și urocultură sterilă. Indicațiile primite au fost următoarele:

- Control la Cabinetul medicului de familie
- Regim alimentar hipoglucidic și hipolipidic
- Control periodic al diurezei. Hidratare corespunzătoare (diureza + 500-700 ml)
- Întreruperea consumului de tutun
- Control periodic al tensiunii arteriale și al pulsului

- Reguli de igienă specifice afecțiunilor venoase ale membrelor inferioare (poziție proclivă, evitarea ortostatismului de lungă durată, a călătoriilor prelungite și a încrucișării picioarelor)
- Evitarea administrării injecțiilor pe cale intramusculară
- Evitarea mersului pe teren accidentat și a expunerii la traumatisme și intemperii
- Purtarea, în timpul zilei, pentru o perioadă nedefinită, a ciorapului elastic cu chilot, după măsură, cu compresie medie (23-32 mm Hg la nivelul gleznei)
- Control ultrasonografic Doppler venos peste 3 luni, 6 luni și 12 luni
- Măsurarea indicelui de presiune sistolică gleznă-braț peste 12 luni, pentru depistarea apariției eventualelor contraindicații ale terapiei compresive
- Calculul periodic al scorului de risc trombotic Caprini
- Luare în evidență la cabinetul de boli metabolice
- Control glicemic, al probelor lipidice și inflamatorii peste 3 luni
- Control al probelor renale peste 6 luni
- Control urologic, oftalmologic și ORL periodic
- Control periodic ultrasonografic abdominal
- Control stomatologic (corecția edentației parțiale)

Tratamentul farmacologic a fost reprezentat de:

- Dabigatran 150 mg 1-0-1 timp nedefinit cu control periodic al probelor renale
- Atorvastatină 20 mg 0-0-1 cu control, peste 3 luni, al probelor lipidice și de citoliză
- Acetazolamidă 250 mg 3/zi până la efectuarea consultului oftalmologic
- Tobramicină + dexametazonă picături oftalmice 5/zi
- Dorzolamidă + timolol picături oftalmice 2/zi
- Tropicamidă + fenilefrină picături oftalmice 3/zi

Pacientul s-a prezentat la control la 3, 6 și 12 luni după externare. Din punctul de vedere al trombozei venoase profunde, evoluția clinică și ultrasonografică a fost favorabilă. Durerea nu a reapărut. Edemul s-a limitat, în primele 6 luni, la nivelul piciorului și al treimii inferioare a gambei, bilateral. La 12 luni, edemul a interesat doar piciorul stâng și treimea inferioară a gambei stângi. Ecografia în modul B a evidențiat, în timp, reducerea diametrului trombului la toate nivelurile. La 12 luni, dimensiunile s-au redus la un sfert din valoarea inițială, bilateral. La controlul Doppler de 6 luni s-a decelat reflux la nivelului femuralei superficiale și al popliteei, bilateral. Pe baza existenței trombului parțial obstructiv și a refluxului, a fost stabilit diagnosticul de sindrom posttrombotic.

Comorbiditățile au evoluat și ele. Singura cu evoluție relativ favorabilă a fost dislipidemia. După trei luni de la debutul tratamentului cu atorvastatină, valorile parametrilor lipidici au fost următoarele: colesterol total 182 mg/dl, LDL-colesterol 119 mg/dl, HDL-colesterol 27 mg/dl, trigliceride 181 mg/dl. Glicemia a ajuns la 101 mg/dl. În rest, probleme oculare (enucleerea ochiului drept, în luna ianuarie 2017, și a celui stâng, în luna aprilie 2017), urinare (infecție recurentă cu Klebsiella în lunile martie și mai 2017, extragerea nefrostomei în data de 05.05.2017), ORL (internare, timp de o săptămână, în luna iulie 2017, pentru hipoacuzie neurosenzorială dreaptă severă - ocazie cu care se decelează alergie la comprimatele filmate conținând extract de Ginkgo biloba), valvulare (endocardită infecțioasă a valvei aortice, diagnostic stabilit în mai 2017, tratament cu ciprofloxacină, levofloxacină, meropenem, vancomicină, colimicină). De remarcat că bolnavul a continuat să fumeze în tot acest interval de timp.

Particularități

Cazul prezentat se remarcă prin următoarele particularități:

- Tromboză venoasă profundă extinsă (proximală și distală), bilaterală

- Lipsa unor factori favorizanți evidenți în cazul manifestărilor clinice de la nivelul membrului inferior drept, interpretate ca recurență
- Multiple comorbidități
- Paletă largă de medicamente (cure repetate de antibiotice etc.)
- Factori de risc pentru ateroscleroză prezenți (sex masculin, consum de tutun, prediabet, dislipidemie)
- Numeroase nevoi fundamentale alterate (de a avea o bună circulație, de a elimina, de a evita pericolele, de a avea o bună mobilitate și postură, de a se recrea, de a se realiza - pacientul a fost pensionat de boală, de a lupta pentru promovarea sănătății)
- Efecte adverse medicamentoase (steatohepatită, probabil după paracetamol; alergie la ceftriaxonă, extract de Ginkgo biloba)
- Evoluția rapidă, profund nefavorabilă, a manifestărilor oculare, în ciuda tratamentului energic și prelungit
- Efectul favorabil, din punct de vedere biochimic, al tratamentului cu atorvastatină
- Discordanță dintre unii parametri clinici și paraclinici

În legătură cu ultimul punct de mai sus, sunt enumerate unele aspecte discordante între:

- Manifestările clinice prezente la internare (durere și edem la nivelul membrului inferior stâng) și modificările ultrasonografice bilaterale
- Extinderea trombozei venoase profunde și nivelul de risc trombotic mic (la internare0, moderat la externare (scor de risc trombotic Caprini 4 puncte, în ciuda multiplelor comorbidități) și, valoarea D-Dimerilor, la internare, nesemnificativ crescută
- Valorile crescute ale VSH și proteinei C reactive și nivelul normal al leucocitelor și al fibrinogenului

Discuții

Câteva precizări sunt absolut necesare. Examenul ultrasonografic inițial, efectuat în condiții de urgență, a stabilit diagnosticul de tromboză venoasă acută proximală (iliacă externă și femuropoplitee). Conform conceptului POCUS (point-of-care ultrasound) referitor la ultrasonografia vasculară, este necesară, pentru depistarea trombozei venoase profunde în condiții de urgență, examinarea cu compresiune, în modul B, a femuralei comune și a popliteei -„2-point ultrasonography" (7). Datele din literatura de specialitate arată că sensibilitatea metodei este de 85-96,1% și specificitatea, de 96-100% (3,4,8,9). Așadar, pentru inițierea tratamentului anticoagulant, această examinare a fost oportună, suficientă.

În vederea monitorizării, este necesară, însă, cunoașterea statusului întregului arbore venos profund. În acest context, a fost binevenită și examinarea bilaterală a venelor gambiere - „whole leg ultrasonography". Conform studiilor și ghidurilor de specialitate, acest tip de explorare este indicat în cazul existenței factorilor de risc pentru tromboză și/sau al scorului de probabilitate Wells ≥ 2. Pacientul a prezentat edem și durere la nivelul întregului membru, deci a avut 2 puncte (3,9). În legătură cu factorii de risc, din motive obiective nu s-au putut efectua analize pentru depistarea diferitelor tipuri de trombofilii. Pe parcursul observației, nu a fost diagnosticat neoplasmul. În privința vasculitei, s-au ridicat doar suspiciuni. De aceea, la preluarea pacientului, scorul de risc Caprini a fost mic (1 punct) și nu a putut explica prezența și extinderea trombozei în sens longitudinal și transversal. Abia după diagnosticul trombozei, scorul a urcat la 4 puncte - risc trombotic moderat (10).

Interesarea sistemului venos superficial, la pacienții cu tromboză venoasă profundă acută, implică extinderea procesului prin perforante sau la nivelul ostiumului (11). În cazul de față, această ultimă variantă a fost dovedită.

Vindecarea cu defect (îngroșare parietală, tromb rezidual parțial obstructiv, alterare valvulară, varice secundare) poate fi întâlnită la jumătate din pacienți, chiar dacă tratamentul anticoagulant este aplicat corect (5,12).

Nivelul D-Dimerilor a crescut nesemnificativ. Ar fi fost de așteptat ca, având în vedere extinderea trombozei profunde, valorile să fie foarte mari. De menționat, însă, că durata de viață a D-Dimerilor este, în general, o săptămână, iar aspectul ultrasonografic de tromb de tip acut (material intralumenal hipoecogen, inomogen, incompresibil; lumen venos dilatat) durează mai mult (3,4). Deci, este posibil ca D-Dimerii să fi fost semnificativ crescuți în perioada de dinaintea internării.

Nu este clar de ce pacientul a prezentat, în timpul spitalizării, sub tratament anticoagulant corect condus, durere și edem la nivelul membrului inferior drept. Tromboza venoasă profundă acută era, oricum, diagnosticată din punct de vedere ultrasonografic. Așadar, nu s-ar fi încadrat în criteriile de recurență.

Pacientului i s-au diagnosticat câțiva factori de risc pentru ateroscleroză. Interesarea arterelor periferice nu a fost, însă, semnificativă. Plăcile de aterom nu au condus la scăderea indicelui de presiune sistolică gleznă-braț (13). Acest lucru a fost foarte important, pentru că a permis indicarea ciorapului elastic cu compresie medie. Pe de altă parte, în ultimii ani, s-a discutat despre factori de risc comuni pentru ateroscleroză și tromboză (14). Este dificil de stabilit, în cazul de față, care este efectul consumului de tutun, al vârstei (48 de ani), al prediabetului și al dislipidemiei asupra apariției trombozei venoase profunde.

În concluzie, am prezentat cazul unui pacient cu numeroase comorbidități, internat pentru simptomatologie sugestivă pentru tromboză venoasă profundă acută, la care examenul ultrasonografic a decelat interesarea bilaterală și extinsă a sistemului profund, precum și afectarea sistemului venos superficial stâng. Cu ocazia controlului la 6 luni după externare, a fost diagnosticat, pe baza criteriilor ultrasonografice, sindromul posttrombotic bilateral.

Consimțământul informat. De menționat că pacientul a semnat consimțământul informat referitor la participarea la învățământul medical și la folosirea informațiilor medicale numai în scop științific.

Bibliografie

1. Heit JA, Spencer FA, White RH. The epidemiology of venous thromboembolism. J Thromb Thrombolysis 2016;41(1):3-14.

2. Cushman M. epidemiology and risk factors for venous thrombosis. Semin Hematol 2007;44(2):62-9.

3. Mazzolai L, Aboyans V, Ageno W, Agnelli G, Alatri A, Bauersachs R, et al. Diagnosis and management of acute deep vein thrombosis: a joint consensus document from the European Society of Cardiology Working Groups of aorta and peripheral vascular diseases and pulmonary circulation and right ventricular function. Eur Heart J. 2017 Feb 17. doi: 10.1093/eurheartj/ehx003. [Epub ahead of print].

4. Dawson DL, Gray HM. Acute lower extremity deep vein thrombosis. In: Zierler RE, Dawson DL (eds). Strandness's duplex scanning in vascular disorders. Fifth Edition, Philadelphia, 2016:223-49.

5. Centers for Disease Control and Prevention. Venous thromboembolism (Blood Clots). Page last reviewed February, 5 2018. https://www.cdc.gov/ncbddd/dvt/data.html

6. Crișan S. Tromboza venoasă profundă, o boală subdiagnosticată și insuficient tratată, Sănătatea contează, Ediția de Cluj Nr. 56, 12.2017 http://www.sanatateaconteaza.ro/images/katalogusok/cj/56/

7. European Core Curriculum for Emergency Medicine. Version 1.2 (April 2017). European Society for Emergency Medicine (EUSEM). https://www.eusem.org/images/pdf/European_Core_Curriculum_for_EM_-_Version_1.2_April_2017_final_version.pdf

8. Pedraza Garcia J, Valle Alonso J, Ceballos Garcia P, Rico Rodriguez F, Aguayo López MÁ, Muñoz-Villanueva MDC. Comparison of the accuracy of emergency department-performed Point-of-Care- Ultrasound (POCUS) in the

diagnosis of lower-extremity deep vein thrombosis. J Emerg Med 2018 May;54(5):656-664.

9. Zierler RE. Vascular applications in point of care ultrasound. In: Zierler RE, Dawson DL (eds). Strandness's duplex scanning in vascular disorders. Fifth Edition, Philadelphia, 2016: 403-13.

10. Caprini JA. Caprini score: DVT risk assessment. https://venousdisease.com/dvt-risk-assessment-online/

11. Evans NS, Ratchford EV. Superficial vein thrombosis. Vasc Med 2018;23(2):187-9.

12. Meissner MH, Skjonsberg SM. Chronic venous disorders. In: Zierler RE, Dawson DL (eds). Strandness's duplex scanning in vascular disorders. Fifth Edition, Philadelphia, 2016: 274-83.

13. Moneta GL, Zaccardi M. Indirect physiologic assessment of lower extremity arteries. In: Zierler RE, Dawson DL (eds). Strandness's duplex scanning in vascular disorders. Fifth Edition, Philadelphia, 2016:164-71.

14. Riva N, Donadini MP, Ageno W. Epidemiology and pathophysiology of venous thromboembolism: similarities with atherothrombosis and the role of inflammation. Thromb Haemost 2015;113:1176-83.

Sindromul encefalopatiei reversibile posterioare (PRES) complicată hemoragic - o cauză rară a alterării statusului mental?

[1]Silvina Iluț, [1]Vitalie Văcăraș, [1]Debora-Ingrid Mariaș, [1]Adina Stan, [2]Reka Emma David, [1]Dana Marieta Fodor

[1]Disciplina Neurologie, Universitatea de Medicină și Farmacie „Iuliu Hațieganu", Cluj-Napoca, România

[2]Spitalul Clinic Județean de Urgenta Cluj-Napoca - Clinica Imogen, Cluj-Napoca, România

Introducere

Sindromul encefalopatiei reversibile posterioare (PRES) este un sindrom clinico-radiologic caracterizat prin simptome care includ cefalee, convulsii, modificări ale stării de conştienţă si tulburări vizuale (1). Este deseori - dar nu întotdeauna - asociată cu hipertensiunea arterială (2). PRES a fost descris pentru prima dată în 1996 de Hinchey et al (3). PRES poate fi asociată cu o serie de afecțiuni, care au ca rezultat edem vasogenic cerebral, care pare a fi mecanismul patogen major. Boala renală cronică și leziunile renale acute sunt ambele frecvent prezente la pacienții cu PRES (4), iar PRES este frecvent asociat cu patologii întâlnite și la pacienții cu afecțiuni renale, precum hipertensiunea arteriala, bolile vasculare și autoimune, expunerea la medicamente imunosupresoare și transplantul de organe. Dacă este recunoscut și tratat prompt, sindromul clinic se rezolvă, de obicei, într-o săptămână, iar modificările observate în imagistica prin rezonanță magnetică (RMN) se rezolvă în zile-săptămâni (4). Manifestările clinice pot fi extrem de diverse si pot include tulburări de vedere ce variază de la vedere încețoșată până la cecitate corticală. Alterarea stării de conştienţă poate include confuzie ușoară până la comă.

Prezentare de caz

Pacient in vârstă de 87 ani, lateralitate dreaptă, cu multipli factori de risc cardiovasculari (cardiopatie ischemică prin afectare univasculară – RI, PTCA-RI, cardiomiopatie dilatativă de etiologie mixtă, HTAE grad II cu risc adițional foarte înalt, insuficiență cardiacă NYHA II/III), este internat de urgență in departamentul nostru pentru episod confuziv acut, tulburări de vedere şi sindrom cefalalgic accentuat.

Obiectiv neurologic se notează pacient conștient, dezorientat temporo-spațial, fără semne de iritație meningeană, hemianopsie homonimă laterală dreaptă, ortostațiunea şi mersul posibil independent, fără deficit motor, FMS/MAS=5/5 global, fără alte semne de focar neurologic.

Probele de laborator relevă proteină C reactivă elevată (5.04 mg/dl), hiperlipidemie (260mg/dl colesterol total, 183mg/dl LDL-colesterol), creatinina crescută (1,39mg/dl), uree crescută (84mg/dl). Funcția hepatică, hemoleucograma completă in limite normale.

Evaluarea psihologică confirmă disfuncția cognitivă, scor MMSE=19/30, disfuncție executivă, scor BREF=11/18; deficit accentuat al memoriei de lucru şi nuanțe confabulatorii, dezinhibare comportamentală, uneori fără capacitate de testare a realității.

Tomografia computerizată a creierului relevă hipodensitate cortico-subcorticală occipitală si occipito-temporală medială dreaptă cu prezența unui focar hemoragic occipital medial, hipodensitate cortico-subcorticala occipitală şi occipito-temporală medială stângă cu prezența unui focar hemoragic la acest nivel respectiv hipodensitate cortico-subcorticală situată emisferic cerebelos stâng cu prezența unui focar hemoragic la acest nivel (fig. 1).

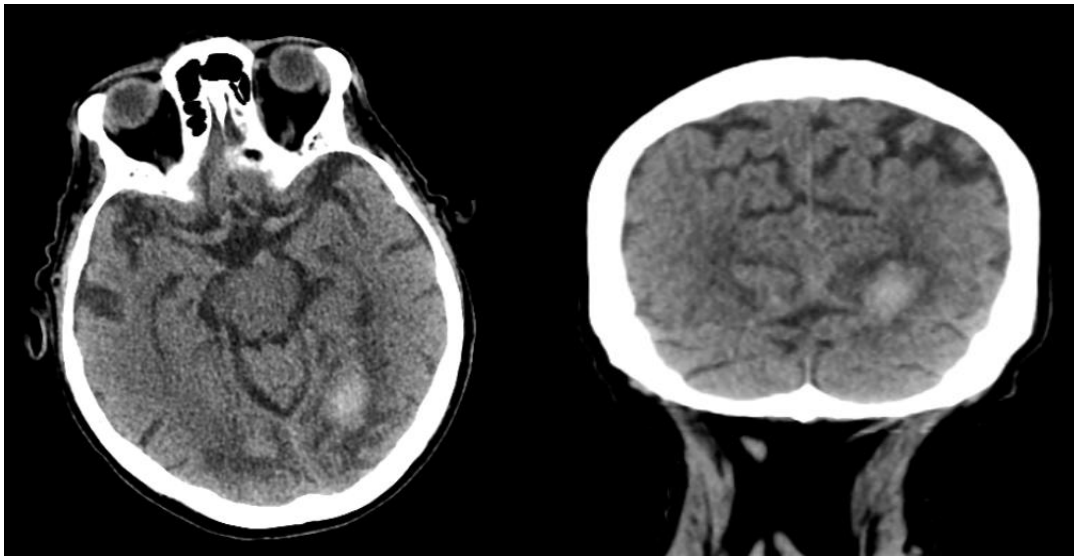

Figura 1. CT nativ – hipodensitate cortico-subcorticală occipitală şi occipito-temporală dreaptă şi stângă cu prezența unui focar hemoragic secundar.

Aspectul imagisticii la tomografia computerizată ridică suspiciunea unei tromboze venoase profunde, având in vedere aspectul leziunilor, motiv pentru care se efectuează angioCT cerebral de vase supraaortice, care relevă pe secvența arterială defect de opacifiere intraluminal la nivelul segmentului cervical incipient al ACI drepte, in contact cu o placă de aterom, stenoze de aproximativ 45-50% NASCET la nivelul sifoanelor carotidiene bilateral. Pe achizițiile angioCT cu timp venos nu se constat tromboza elementelor vasculare venoase.

Între diagnosticele diferențiale ale sindromului encefalopatiei reversibile posterioare intră în discuție și:

1. Infarctul venos cerebral exclus prin angio-CT cerebral timp venos.

2. Infarctul cerebral in teritoriul ACP bilateral cu transformare hemoragica exclus prin angio-CT cerebral si IRM cerebral.

3. Patologia tumorală exclusă imagistic prin IRM cerebral+sc.

4. Patologia infecțioasă și demielinizantă exclusă prin analize și imagistică.

IRM a creierului evidențiază occipital bilateral arii de hipersemnal T2 şi FLAIR, hipo in T1, cu focare hemoragice suprapuse; leziune similară exista şi cerebelos in stânga, cu focare hemoragice suprapuse, aspect IRM (fig. 2, 3, 4) sugestiv pentru modificări încadrabile in PRES cu complicații hemoragice.

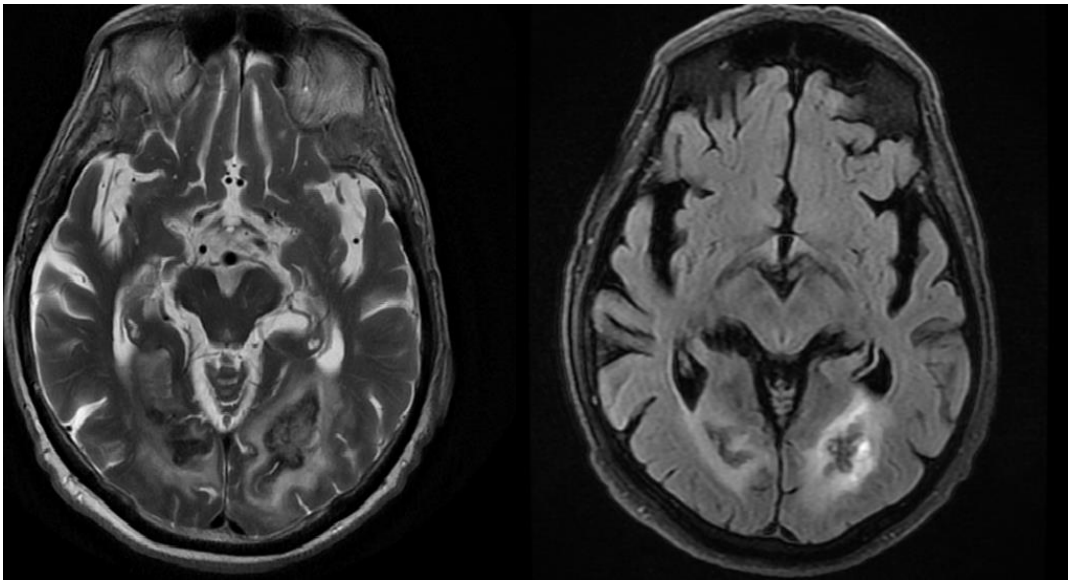

Figura 2. Occipital bilateral arii de hipersemnal in T2 si FLAIR.

Figura 3. Secțiune sagitală T2- leziune in hipersemnal occipital şi cerebelos stâng

Figura 4. Secțiune sagitală T2 – leziune in hipersemnal occipital drept

Mecanismul fiziopatologic al PRES este încă neclar. Au fost propuse până în prezent trei ipoteze, care includ: (i) vasoconstricția cerebrală care provoacă ulterior infarcte cerebrale; (ii) eșecul autoreglării cerebrale cu apariția edemului vasogenic; și (iii) întreruperea barierei hematoencefalice cu transsudarea proteinelor la nivelul creierului și cu apariția leziunilor endoteliale (5).

PRES complicată cu hemoragie apare rar. În literatură au fost identificate trei tipuri distincte de hemoragie: peteșii hemoragice, hemoragie subarahnoidiană și hematomul intracerebral, fiecare având o frecvență aproximativ egală (6). Cazurile care au hematom cerebral pot să aibă unul sau mai multe hematoame care să fie cu localizare diferită (7). Pacientul prezentat are al treilea tip de hemoragie, respectiv hematomul cerebral cu sedii multiple (occipital bilateral și cerebelos stâng). Apariția acestei complicații, hemoragia, a fost corelată cel mai frecvent cu tensiunea arterială necontrolată, cu tratamentul anticoagulant sau cu tratament imunosupresor, cu transplant (transplant de organe sau transplant de măduvă osoasă alogenă [allo-BMT])

sau asociată cu eclampsia sau preeclampsia (8), în cazul prezentat fiind cu tensiunea arterial necontrolată.

Potrivit studiilor, diagnosticul și tratamentul tardiv pot duce la mortalitate crescută sau sechele permanente neurologice. În tratamentul PRES asociat cu HTA în primul rând se controlează tensiunea arteriale, se administrează terapia anti-convulsivă (dacă pacientul prezintă crize) și dacă este necesar se face inclusiv hemodializă sau dializă peritoneală. În anumite cazuri (de exemplu- PRES asociat lupusului eritematos sistemic) tratamentul include și administrarea agresivă de corticosteroizi și ciclofosfamidă.

Tratamentul urmat de pacientul prezentat a fost medicamentos cu: hipotensoare, depletive cerebrale, hipolipemiante, antiagregante plachetare, vitamine, neurotrofice si neurometabolice. La externare pacientul a urmat tratament medicamentos, recomandările de continuarea a programului de reabilitare cardiologică si neurologică și indicațiile de menținere a unui stil de viață și alimentar sănătos în vederea menținerii unor valori normale ale tensiunii arteriale.

Particularitățile cazului au fost tabloul clinic frust raportat cu imagistica cerebrală, complicarea hemoragică a sindromului encefalopatiei reversibile posterioare și absența acuzelor cardiace importante.

În concluzie un pacient care are manifestări clinice puține poate ascunde o patologie importantă, care dacă este descoperită și tratată corespunzător poate fi reversibilă.

Pacientul a semnat consimțământul informat.

Referințe

1. McKinney AM, Short J, Truwit CL, McKinney ZJ, Kozak OS, SantaCruz KS, Teksam M. Posterior reversible encephalopathy syndrome: incidence of

atypical regions of involvement and imaging findings. AJR Am J Roentgenol. 2007 Oct; 189(4):904-12.

2. Roth C, Ferbert A. Review The posterior reversible encephalopathy syndrome: what's certain, what's new? Pract Neurol. 2011 Jun; 11(3):136-44.

3. Hinchey J, Chaves C, Appignani B, Breen J, Pao L, Wang A, et al. A reversible posterior leukoencephalopathy syndrome. N Engl J Med. 1996 Feb 22; 334(8):494-500.

4. Fugate JE, Claassen DO, Cloft HJ, Kallmes DF, Kozak OS, Rabinstein AA. Posterior reversible encephalopathy syndrome: associated clinical and radiologic findings. Mayo Clin Proc. 2010 May; 85(5):427-32.

5. Sudulagunta SR, Sodalagunta MB, Kumbhat M, Nataraju AS. Posterior reversible encephalopathy syndrome (PRES). Oxf Med Case Reports. 2017 Apr; 2017(4): omx011.

6. Hefzy HM, Bartynski WS, Boardman JF, Lacomis D. Hemorrhage in Posterior Reversible Encephalopathy Syndrome: Imaging and Clinical Features. American Journal of Neuroradiology August 2009;30(7):1371-1379.

7. Garcha M, Sivakumar K, El-Hunjul M, Varade S, Yacoub HA. Intracranial hemorrhage in the setting of posterior reversible encephalopathy syndrome: two case reports and a review. J Hos Practice 2018;46(3):103-109.

8. Hu D, Xiong J, Zha Y, Zhang Z. Posterior reversible encephalopathy syndrome complicated with subarachnoid hemorrhage in an eclamptic pregnant patient: case report. BMC Neurol. 2018;18:182.

Bloc vertebral descoperit accidental la o femeie de vârstă adultă

[1,2]László Irsay, [1]Oana Maria Ivan

[1]Secția clinică de Recuperare Medicală, Spitalul Clinic de Recuperare Cluj-Napoca

[2]Disciplina De Reabilitare, UMF „Iuliu Hațieganu" Cluj-Napoca

Introducere

Blocul vertebral sau sinostoza vertebrală se referă la fuziunea dintre două sau mai multe vertebre. Această fuziune poate să fie congenitală sau dobândită, totală sau parțială, implicând doar corpul vertebral sau corpul vertebral împreună cu arcul vertebral și are loc între două sau mai multe vertebre adiacente. Cea mai frecvent afectată regiune este cea cervicală (C2-C3, C5-C6), apoi lombară (L4-L5) și pe ultimul loc se află regiunea toracică (1,2).

Blocul vertebral congenital afectează mai frecvent regiunea cervicală și este datorat unui deficit de resegmentare al coloanei vertebrale din săptămâna IV intrauterină. Este asociat frecvent cu sindromul Klippel-Feil, scolioza congenitală, piciorul plat, anomalii ale rinichilor (rinichi în potcoavă), spina bifida, anomalii cardiace, respiratorii, surditate (3). Blocul dobândit apare mai frecvent în regiunea toracică și lombară și este cauzat de infecții, tuberculoză, traumatisme sau artrită reumatoidă juvenilă (4).

Este o patologie mai rară, dar foarte importantă deoarece afectează biomecanica normală a coloanei și cauzează modificări degenerative ale regiunilor adiacente blocului, precum și protruzii discale la vârste mai avansate (1). Sinostozele toracice și lombare sunt cauze de durere lombară inferioară și trebuie luate în considerare atunci când se face diagnosticul diferențial al durerii (5).

Prezentare de caz

Vă prezentăm cazul unei paciente în vârstă de 57 de ani, din mediul rural, care acuză dorso-lombalgii cronice cu caracter mixt, cu iradiere în porțiunea postero-laterală a membrului inferior stâng, prezente atât în timpul nopții, dar și pe parcursul zilei, cu accentuarea simptomatologiei în ultimele săptămâni și care cedează parțial și doar uneori la administrarea de antiinflamatoare nesteroidiene. Asociat mai prezintă și cervico-dorsalgii mecanice, parestezii ale mâinilor și picioarelor, bilateral, însoțite de o redoare matinală de aproximativ o oră.

APP: traumatism vertebral dorso-lombar prin cădere de la înălțimea de aproximativ 3m în anul 1980 (la vârsta de 18 ani), tasare vertebrală posttraumatică L1, scolioză dorso-lombară cu hipercifoză dorsal inferior, coxartroză primară bilaterală, histerectomie totală cu anexectomie bilaterală, HTAE grad II (2003), DZ tip II ADO tratat (2013), hipotiroidism post tiroidectomie totală (2013) sub tratament si obezitate de grad II.

Din AHC reținem că tatăl a decedat în urma unui AVC ischemic și ambii părinți au prezentat HTAE. Din APF se constată că pacienta a prezentat primul ciclu menstrual la vârsta de 15 ani, a avut 3 sarcini și 3 nașteri pe cale naturală iar menopauza a fost instalată chirurgical la vârsta de 36 de ani când i s-a efectuat histerectomia totală cu anexectomie bilaterală (afirmativ, operația a fost efectuată pentru tratamentul unui fibrom uterin). Pacienta este pensionară pe caz de boală și neagă consumul de toxice. Urmează un tratament cronic cu: levotiroxină100 µg 1/zi, magneziu 500 mg 1-0-1, carbonat de calciu și colecalciferol 600 mg/400 UI 1-0-1, indapamid 1,5 mg 1/zi, enalapril 10 mg 1-0-1, metoprolol 25 mg 1-0-1 și metformin 1000 mg ½-0-½.

Examen obiectiv general: pacientă conștientă, orientată temporo-spațial, cu un IMC= 35,68 kg/m^2, cu obezitate predominant abdominală, în rest fără modificări semnificative.

Examen obiectiv musculo-scheletal: prezintă noduli artrozici Heberden (interfalangieni distali) bilateral; mișcările complexe mână-ceafă și mână-spate sunt efectuate cu dificultate și sunt dureroase, dar mobilitatea este păstrată; la nivelul coloanei cervicale prezintă o limitare a mobilității pasive pe următoarele mișcări: flexie, extensie, lateralitate; se obiectivează o scolioză dorso-lombară cu hipercifoză dorsal inferior, contractură regională musculară paravertebrală dorso-lombară și sensibilitate la mobilizare; la nivelul coloanei lombo-sacrate prezintă aplatizarea lordozei, durere la mobilizare și un test Schober modificat= 12/15 cm; la nivelul șoldului prezintă un test Patrick pozitiv(+) bilateral; genunchi cu crepitații bilateral; ortostatismul și mersul sunt posibile, fără sprijin; reflexele osteo-tendinose sunt prezente bilateral, simetric.

Simptomatologia bolii actuale a debutat in urmă cu aproximativ 30 de ani când au apărut dorso-lombalgiile de mică intensitate, cu caracter mecanic, ce se accentuau în timpul efortului și dispăreau în repaos. Pe parcursul anilor, durerile au devenit tot mai intense, mai frecvente, pacienta a început să utilizeze antiinflamatoare și antialgice iar durerile au continuat să persiste. Din cauza faptului că durerea a început să iradieze pe membrul inferior stâng, pacienta a luat hotărârea să efectueze un consult de medicină de reabilitare, în ambulatoriul de specialitate. În urma acestui consult, medicul a recomandat efectuarea unui IRM nativ de coloană lombară.

La examenul IRM de coloană lombară s-au decelat: importante modificări de statică vertebrală, cu cifo-scolioză unghiulară centrată la nivelul D12-L1, bloc vertebral, dobândit, parțial D12-L1. Asociat prezintă modificări degenerative disco-vertebrale, protruzii discale L5-S1 și conflict radicular L5 pe partea stângă(fig. 1).

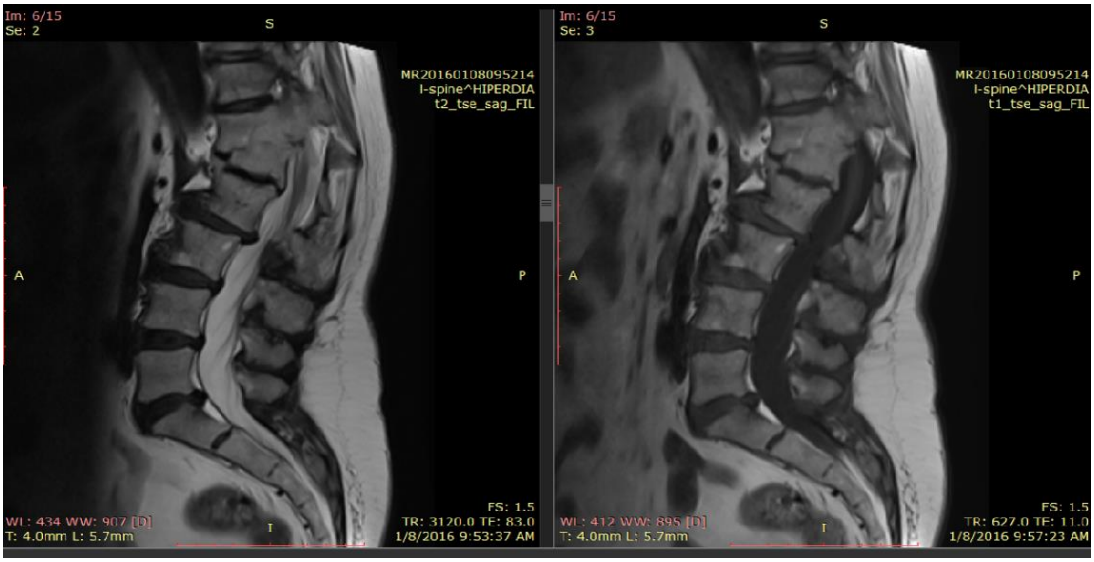

Fig.1. IRM coloană lombară- secțiune sagitală T2 și T1

Medicul radiolog a îndrumat pacienta spre un serviciu de neurochirurgie pentru a beneficia de un consult. În urma analizei imaginilor de IRM, afirmativ pacienta precizează că medicul neurochirurg a îndrumat-o către o secție de recuperare, ea neavând indicație de efectuare a unei operații chirurgicale. Astfel pacienta ajunge să fie internată pentru prima oară pe secția de recuperare unde urmează un program fiziokinetoterapeutic. La recomandarea medicului curant, pacienta efectuează la 2 ani distanță (în anul 2018) un al doilea IRM (fig. 2). Concluzia: aspectul este staționar, raportat la IRM anterior.

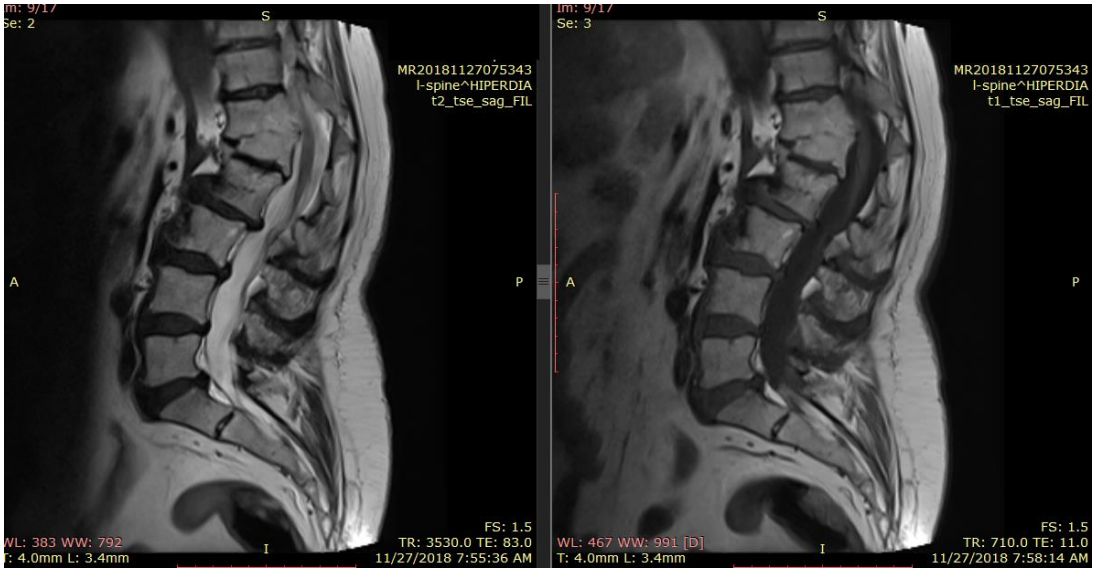

Fig. 2. IRM nativ de coloană lombară(2018): secțiune sagitală, T2 si T1

Pacienta a efectuat câte o internare pe an, începând cu anul 2016 iar starea generală a acesteia precum și simptomatologia s-au ameliorat.

În cursul actualei internări (2019) pacienta a urmat un tratament cu meloxicam fiole a câte 15 mg i.m. 1/zi, pantoprazol 20 mg 1/zi, vitamină B_1 și B_6 100/50 mg i.m. 1/zi și gabapentin 300 mg 1/zi. S-au recoltat probe biologice(sânge, urină) pentru analizele uzuale. Acidul uric a fost ușor crescut (8,7 mg/dl, limita superioară fiind 7 mg/dl), motiv pentru care s-a inițiat tratament cu allopurinol 100 mg 1/zi și colchicină 1 mg 1/zi.

Programul fiziokinetoterapeutic, urmat pe parcursul internării de către pacientă, a cuprins: 10 ședințe de kinetoterapie (exerciții de stretching coloană cervico-dorso-lombară, exerciții de tonizare a musculaturii paravertebrale și a membrelor inferioare și exerciții de pedalare), masaj sedativ al coloanei cervico-dorso-lombare, împachetări cu parafină la nivelul întregii coloane, la 40º timp de 20 de minute/zi, TENS (transcutaneous electrical nerve stimulation) la nivelul coloanei dorsale inferioare pentru 15 minute/zi cu efect antialgic, LASER pe joncțiunea dorso-lombară, cu program antialgic.

După 12 zile de tratament, starea generală a pacientei și durerile s-au ameliorat și aceasta a fost externată cu următoarele recomandări:

- Scădere în greutate, pe cât posibil până la atingerea unui IMC<25 kg/m², regim alimentar hipolipidic, hiposodat, hipoglucidic; un consum adecvat de legume și fructe, lichide(apă, ceai)
- Evitarea purtării și ridicării de greutăți, a intemperiilor, a mersului pe teren accidentat
- Continuarea kinetoterapiei la domiciliu, zilnic
- Continuarea tratamentului cronic + tratament cu gabapentin 300 mg 0-0-1 timp de o lună
- Cură balneară la Covasna, Sovata, Sângeorz Băi
- Revine la control peste un an, sau la nevoie (în caz de accentuare a simptomatologiei sau de apariție a altor simptome)

Pacienta va fi urmărită anual, pentru a putea beneficia de cura fiziokinetoterapeutică și pentru a surprinde la timp eventualele modificări de statică vertebrală care vor necesita o intervenție chirurgicală.

Discuții

În cazul de față, pacienta a prezentat un bloc vertebral dobândit, parțial, la nivelul joncțiunii coloanei dorso-lombare (D12-L1) care se bănuiește a fi cauzat de către un eveniment traumatic prin cădere de la o înălțime de 3 metri, petrecut în tinerețe. Date exacte despre urmările acelui accident nu sunt disponibile, afirmativ, pacienta menționează că a fost internată pe o secție de ortopedie unde a fost imobilizată în corset dorso-lombar timp de 3 săptămâni.

Blocul vertebral a fost descoperit întâmplător, după aproximativ 30 de ani de la evenimentul traumatic, datorită persistenței durerilor dorso-lombare care au determinat pacienta să efectueze un consult de specialitate și o investigație imagistică.

Cum se face diagnosticul diferențial între un bloc vertebral congenital și unul dobândit? Răspunsul este dat de felul în care arată leziunea pe imaginile de IRM sau de radiografie. În blocul vertebral congenital, înălțimea corpilor vertebrali este păstrată, discul intervertebral poate să lipsească sau este prezent sub forma unei linii fine radioopace, poate să apară un singur proces spinos pentru două corpuri vertebrale (1). În blocul dobândit, înălțimea corpilor vertebrali nu este păstrată, aceștia fiind de dimensiuni mai mici decât cei adiacenți blocului și cu o formă mai neregulată dată de modificările degenerative care apar, așa cum se observă și pe imaginile de IRM ale pacientei noastre.

Tabloul clinic este foarte divers și variază de la caz la caz. Unele cazuri pot fi asimptomatice, altele se pot prezenta cu dureri de coloană, mielopatie, radiculopatie, limitarea mișcărilor capului sau trunchiului, slăbiciune musculară, semne de iritație a nervilor periferici (parestezii, senzații de arsura, hipoestezie), diminuarea reflexelor, deformări ale coloanei (cifoză, scolioză, torticolis) (1).

Tratamentul este împărțit în două categorii: conservator și chirurgical. Pentru fiecare caz în parte se alege tipul de atitudine terapeutică în funcție de localizarea blocului, tipul, numărul, dacă este stabil sau nu și nu în ultimul rând, de simptomatologia prezentă.

Concluzii

Blocul vertebral reprezintă o patologie rară ce apare la nivelul coloanei vertebrale, de obicei descoperită accidental, pe o imagine radiografică sau de IRM. Poate fi congenital sau dobândit, unic sau multiplu, complet sau incomplet.

Cel de la nivel cervical este mai frecvent de natură congenitală și apare în urma unui deficit de resegmentare al coloanei din viața intra-uterină. Blocul de la nivel toracic sau lombar apare mult mai rar, este mai frecvent dobândit și are ca și cauze frecvente infecţiile, traumatismele sau poliartrita juvenilă.

În cazul de față, particularitatea este dată de faptul că blocul apare la nivelul joncțiunii dorso-lombare, este dobândit, cauza este mai probabil de natură traumatică și a fost descoperit la o distanță mare de timp față de accident. Tratamentul este conservator, cu fiziokinetoterapie pentru ameliorarea durerilor și împiedicarea evoluției spre un bloc instabil.

A fost obținut consimțământul informat al pacientei atât pentru publicarea datelor anamnestice, cât și pentru publicarea imaginilor de IRM.

Referințe

1. Mohd N, Surender MR, Simmi S, Sreekanth T, Ravinder M, Ramakranthi T. Fusion of Typical Thoracic Vertebrae: A Case Report. Sch. J. App. Med. Sci. 2015;3(1A):24-28. http://saspublisher.com/wp-content/uploads/2015/01/SJAMS-31A24-28.pdf
2. Veena VS, Roopa RK. Block vertebrae: fusion of axis with the third cervical vertebrae - A case report, Int J Anat Var (IJAV). 2011;4:15–16. http://www.pulsus.com/scholarly-articles/block-vertebra-fusion-of-axis-with-the-third-cervical-vertebra--a-case-report.html
3. Vasudha K, Ramesh BR. A spectrum of vertebral synostosis. International Journal of Basic and Applied Medical Sciences. 2012;2(2):71-77. http://www.researchgate.net/publication/234828434_A_SPECTRUM_OF_VERTEBRAL_SYNOSTOSIS
4. Erdil H, Yildiz N, Cimen M. Congenital Fusion Of Cervical Vertebrae and Its Clinical Significance. J Anat. Soc. India. 2003;52(2):125-127. http://medind.nic.in/jae/t03/i2/jaet03i2p125.pdf

5. Vadgaonkar R, Murlimanju BV, Pai MM, Prabhu LV, Madhyastha S. Synostosis of dorsolumbar spine: an anatomical investigation with emphasis on clinical and embryological details. Clinical Ter. 2013;164(6):513-7. http://www.ncbi.nlm.nih.gov/pubmed/24424215

Tahicardie paroxistică supraventriculară și fibrilație atrială: asociere sau consecință?

Sabina Istratoaie, Gabriel Cismaru

[1]Disciplina de Farmacologie, Toxicologie și Farmacologie Clinică, Universitatea de Medicină și Farmacie „Iuliu Hațieganu", Cluj-Napoca
[2]Cardiologie Recuperare, Departamentul 5, Medicină Internă, Universitatea de Medicină și Farmacie „Iuliu Hatieganu" Cluj-Napoca

Introducere

Tahicardia prin reintrare în nodul atrio-ventricular (TRNAV) este cea mai frecvent întâlnită formă de tahicardie paroxistică supraventriculară (TPSV) la adulți (1,2). Aceasta ia naștere la nivelul nodului atrio-ventricular (NAV) și a țesutului perinodal atrial, unde există cel puțin 2 căi de conducere care permit formarea și menținerea unui circuit anormal de conducere la nivelul NAV, ce duce la apariția aritmiei cu o frecvență cardiacă crescută (150-200 bătăi/minut). În TRNAV tipică conducerea anterogradă se face pe calea lentă traversând joncțiunea atrioventriculară, iar conducerea retrogradă are loc pe calea rapidă. În ce privește opțiunile terapeutice, ablația prin cateter s-a dovedit a fi superioară medicației (2,3) și este considerată prima linie de tratament pentru AVNRT, studiile raportând o rată de succes a ablației de până la 97% (4). Procedura de ablație a AVNRT a fost prima dată descrisă în 1992 (5)și constă în ablația căii lente prin curenți de radiofrecvență cu ajutorul fluoroscopiei și a electrogramelor intracardiace.

Existența concomitentă a unei forme de TPSV și a fibrilației atriale la același pacient în timpul studiului electrofiziologic (SEF) este un fenomen cunoscut, dar rar întâlnit (6,7). Această asociere ar putea influența consecințele tratamentului în funcție

de valoare clinică a aritmiei suplimentare induse. Vom prezenta cazul unui pacient care s-a prezentat pentru managementul terapeutic al TPSV dar la care s-a indus în timpul SEF și FiA, discutând implicațiile acestei asocieri.

Prezentare de caz

Un pacient în vârstă de 47 ani, din mediul urban, cu 3 episoade de TPSV în antecedente a fost trimis în serviciul nostru în vederea ablației cu radiofrecvență. Ultimul episod a survenit în septembrie 2018 și s-a manifestat prin palpitații cu ritm rapid de 160/min. Episoadele anterioare de TPSV au remis in urgenta sub 1f de adenozină, iar de fond urma tratament cu bisoprolol. Pacientul nu consuma alcool, nu era fumător iar condițiile de viață si de muncă erau corespunzătoare.

La sosirea în serviciul nostru electrocardiograma a decelat ritm sinusal, fără semne de preexcitație ventriculară (Figura 1). Tensiunea arteriala a fost 120/80 mmHg, iar saturația în oxigen 96% în aerul ambiental. Ecocardiografic s-a pus in evidență hipertrofie ventriculară stângă ușoară, cu un atriu stâng la limita superioară a normalului, fără alte modificări semnificative. Examinările de laborator au fost în limite normale.

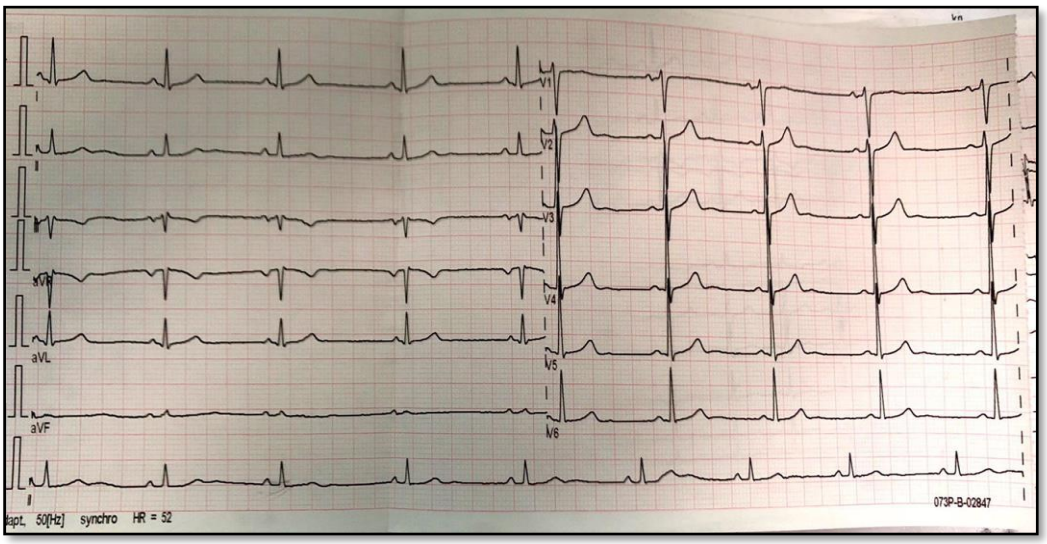

Figura 1. EKG la internare: RS, 55/min, fără unda delta, fără ischemie.

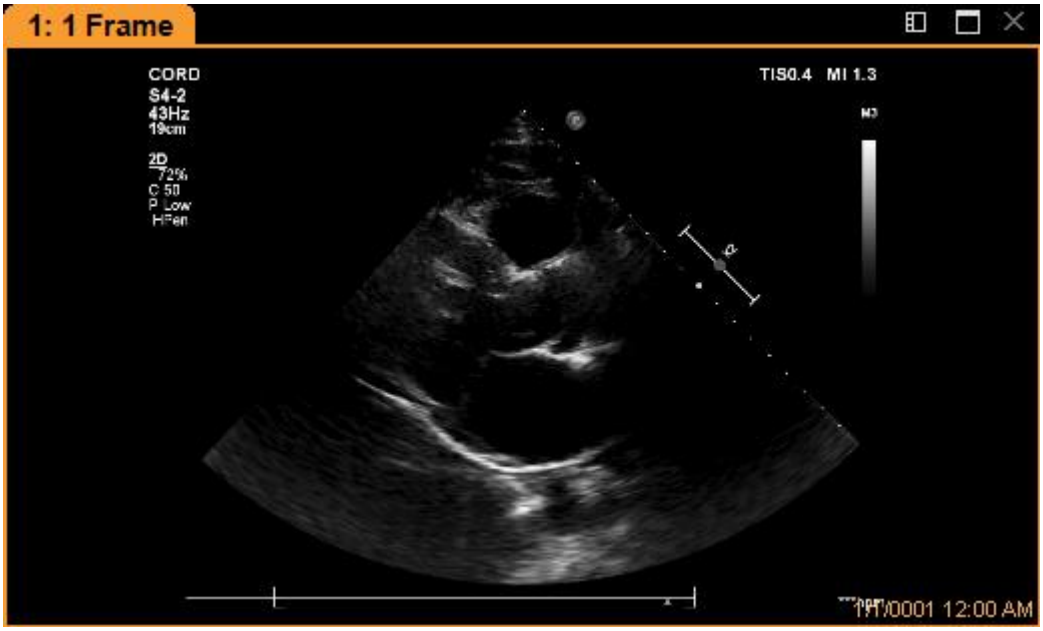

Figura 2. Ecocardiografie bidimensionala din incidență parasternal ax lung: atriu stâng la limita superioară a normalului (39 mm) cu VS nedilatat cu funcţie sistolică bună, fără valvulopatii semnificative. Hipertrofie ventriculară stângă ușoară (SIV=12mm).

Având în vedere episoadele recurente de tahicardie s-a decis efectuarea studiului electrofiziologic. Deoarece nu s-a indus nici un fel de tahicardie în status bazal, s-a administrat atropină bolus și adrenalină pe injectomat. Repetarea stimulării programate sub această asociere a pus în evidență 2 tipuri de tahicardii: TPSV intranodală tipică slow-fast (figura 3, 4, 5) și fibrilație atrială susținută. Fibrilația atrială a necesitat șoc electric pentru oprire, ulterior din cauza recidivei s-a administrat Propafenona i.v. apoi din nou șoc electric cu menținerea ritmului sinusal. S-a efectuat ablație de cale lentă cu succes, cu imposibilitatea de a mai induce ulterior TPSV intranodală.

Figura 3A. SEF. Demonstrarea căii duale nodale. Interval AH scurt corespunzător căii rapide.

Figura 3B. SEF. Demonstrarea căii duale nodale. Interval AH lung corespunzător căii lente.

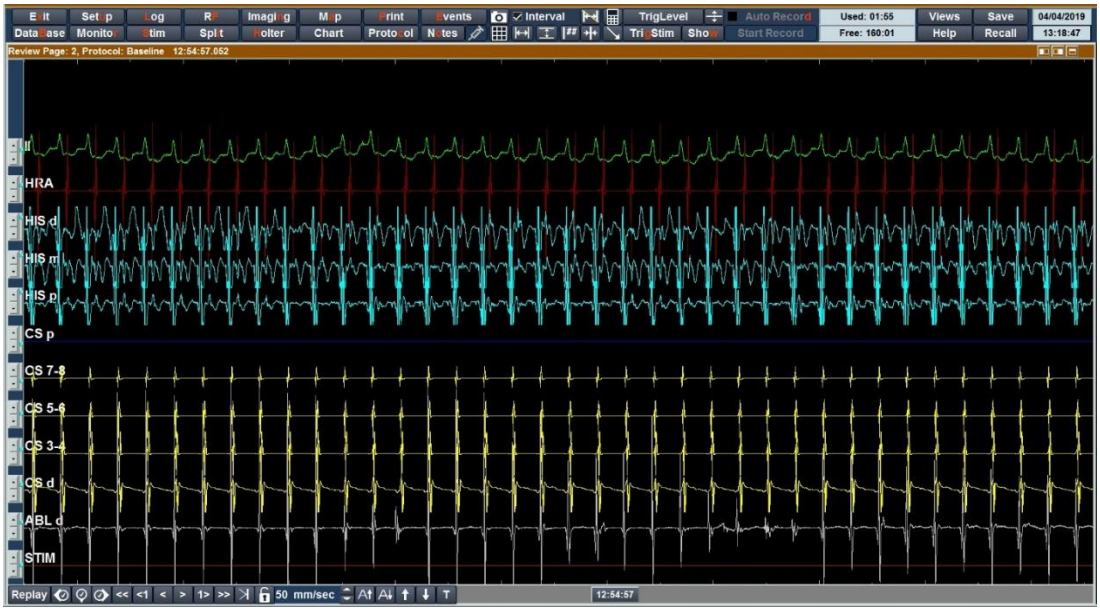

Figura 4. SEF.TPSV intranodală.

Figura 5. SEF. FiA care se oprește spontan.

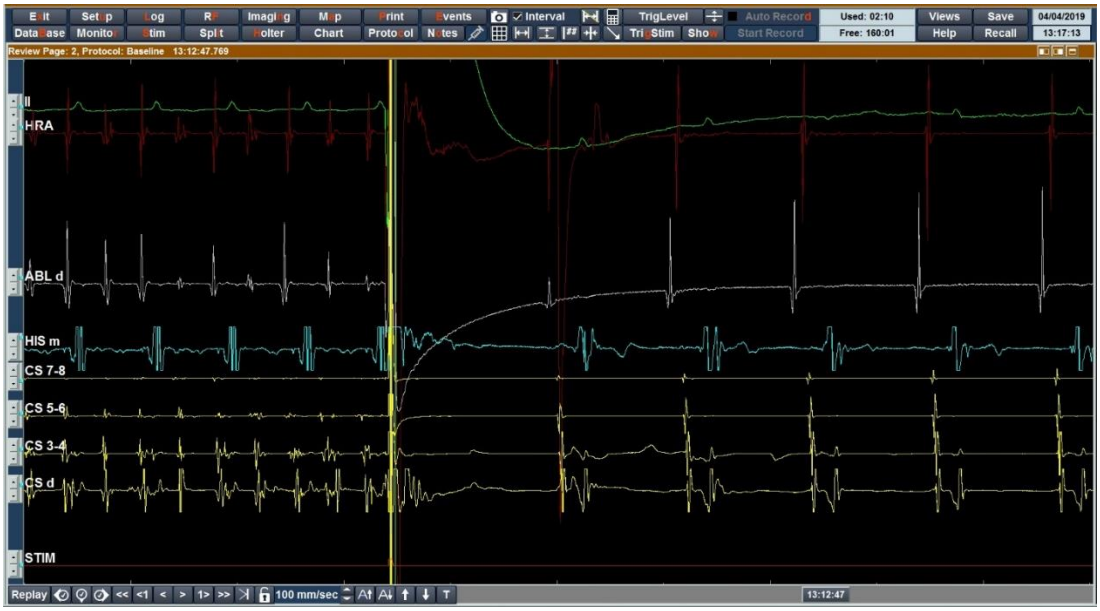

Figura 6. SEF. FiA care se oprește după șoc electric.

În evoluție, pacientul nu a mai prezentat episoade de tahicardie pe parcursul internării. Pentru a verifica valoarea clinică a fibrilației atriale s-a încercat inducerea acesteia printr-un test de efort maximal (Figura 7 A, B) fără a se declanșa aritmia. Pacientul s-a externat la domiciliu cu indicația de a urma tratament betablocant cu Bisprolol 5 mg timp de 1 lună postablație.

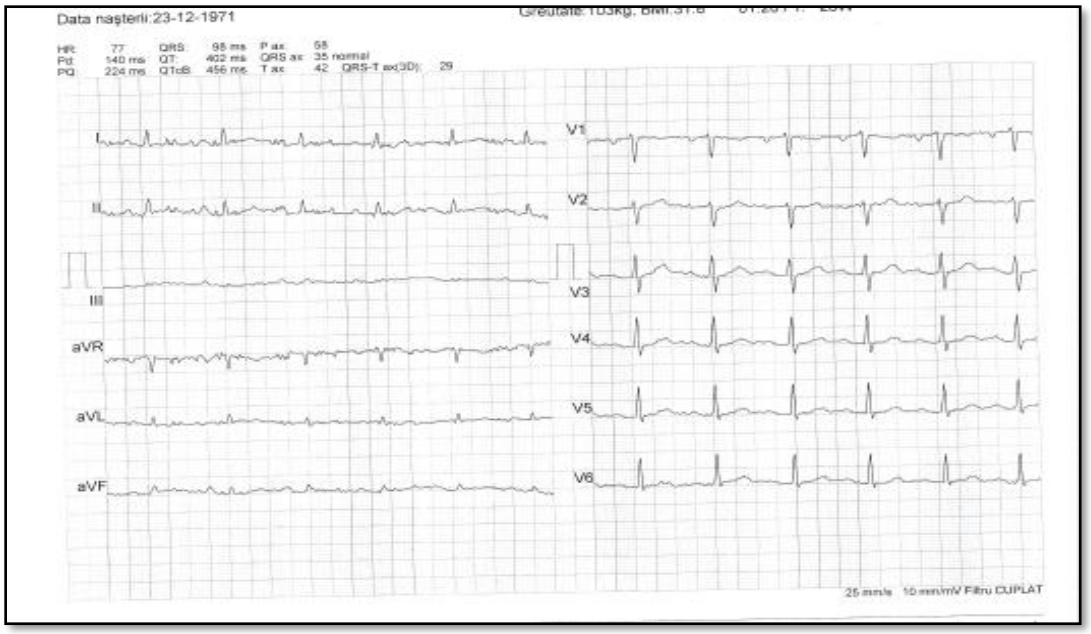

Figura 7A. EKG înainte de testul de efort.

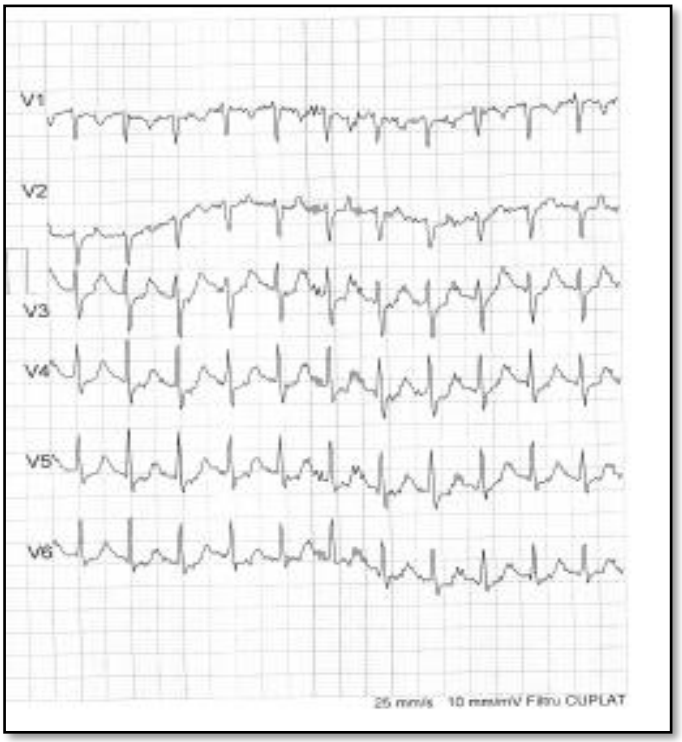

Figura 7B .EKG în efort maximal- fără FiA.

Discuții

În cazul de față se ridică 4 probleme importante: 1) daca tahicardia paroxistică supraventriculară și fibrilația atrială sunt doar aritmii concomitente sau se favorizează una pe alta; 2) care este valoarea clinică a fibrilației atriale care a fost indusă în timpul studiului după injectare de atropină și adrenalină; 3) dacă trebuie tratată cu antiaritmic sau cu ablație și fibrilația atrială și 4) daca trebuie administrat anticoagulant la un pacient care a prezentat fibrilație atrială în timpul studiului electrofiziologic.

În primul rând, atât TPSV cât și FiA s-au indus în timpul studiului electrofiziologic în mod separat, fără trecere dintr-o aritmie în alta, astfel încât amândouă au fost provocate de stimularea atrială facilitată de medicație (atropină și adrenalină). Este important de menționat faptul că inducerea de TPSV este imposibil de realizat la un pacient care nu are substrat și anume cale nodală dual, adică lentă și rapidă, iar specificitatea testului cu adrenalina este de 100% (8). În ceea ce privește fibrilația atrială, aceasta poate fi indusă și la pacienți care nu au avut niciodată FiA, doar prin infuzare de adrenalină și stimulare atrială agresivă. In cazul pacientului nostru credem că FiA este de sine stătătoare, fără legătură cu TPSV și a fost favorizată de medicația administrată în timpul studiului.

Schernthaner si colab. (9) au studiat 493 pacienți diagnosticați în timpul SEF cu TRNAV și au demonstrat că 40% din pacienți au prezentat încă o formă suplimentară de tahicardie. Dintre acestea, FiA a fost cel mai frecvent întâlnită, la 19% din pacienții cu AVNRT. În ciuda incidenței relativ crescute a FiA induse de stimulare, putini pacienți au dezvoltat FiA pe perioada monitorizării ulterioare. Astfel au considerat că în timpul SEF, FiA poate fi un fenomen nespecific si este adesea corelat cu tehnicile de stimulare agresivă. Coexistenta celor doua a fost raportată și anterior, iar AVNRT ar putea juca un rol declanșator în inițierea FiA (6,7,10).

În al doilea rând, valoarea clinică a FiA indusă în timpul SEF este practic nulă. Pacientul nu a prezentat niciodată palpitații cu ritm neregulat așa cum a avut în timpul SEF. Cu toate acestea, având în vedere că aritmia a fost susținută și a necesitat 2 șocuri

electrice și Propafenona i.v. pentru oprire, trebuie verificat în evoluție dacă pacientul nu prezintă cumva episoade asimptomatice de FiA. Pentru aceasta va fi urmărit prin Holter EKG la 1,3,6,12 luni postablație și prin ecocardiografie pentru măsurarea atriului stâng. De menționat faptul că o hipertrofie ventriculară poate favoriza o dilatare de atriu stâng și implicit episoade de aritmie atrială.

În al treilea rând, nu se recomandă tratament antiaritmic pentru o aritmie nespecifică, indusă doar în timpul studiului electrofiziologic. Dacă pacientul va prezenta la urmărire episoade simptomatice de palpitații neregulate sau episoade asimptomatice decelate la EKG sau Holter atunci tratamentul antiaritmic se va impune.

Iar în ultimul rând în ceea ce privește tratamentul anticoagulant, acesta se va impune doar daca se decelează aritmie clinică, în caz ca pacientul prezintă un scor CHADSVasc mai mare sau egal cu 1. Momentan scorul CHADSVasc al pacientului este 0, deci chiar dacă ar avea FiA clinică tratamentul anticoagulant nu ar fi necesar.

Concluzii

Cazul clinic prezentat demonstrează posibilitatea existenței concomitente a tahicardiei prin reintrare în nodul atrioventricular și a fibrilației atriale. Această asociere necesită precauții suplimentare pentru a determina daca aceste tahiaritmii atriale concomitente au semnificație clinică pentru managementul ulterior al pacientului sau FiA este o consecință nespecifică legata de manevrele de pacing facilitate de medicație.

S-a obținut consimțământul informat al pacientului pentru publicarea acestor date.

Referințe

1. Brembilla-Perrot B, Houriez P, Beurrier D, Claudon O, Burger G, Vancon AC et al. Influence of age on the electrophysiological mechanism of paroxysmal supraventricular tachycardias. Int J Cardiol 2001;78:293-8.

2. Page RL, Joglar JA, Caldwell MA, Calkins H, Conti JB, Deal BJ, et al. 2015 ACC/AHA/HRS guideline for the management of adult patients with supraventricular tachycardia: a report of the American College of Cardiology/American Heart Association Task Force on Clinical Practice Guidelines and the Heart Rhythm Society. J Am Coll Cardiol 2016;67:e27-115.

3. Katritsis DG, Zografos T, Katritsis GD, Giazitzoglou E, Vachliotis V, Paxinos G et al.Catheter ablation vs. antiarrhythmic drug therapy in patients with symptomatic atrioventricular nodal re-entrant tachycardia: a randomized, controlled trial. Europace 2016; pii: euw064.

4. Calkins H, Yong P, Miller JM, Olshansky B,Carlson M,Saul JP et al. Catheter ablation of accessory pathways, atrioventricular nodal reentrant tachycardia, and the atrioventricular junction: final results of a prospective, multicenter clinical trial. The Atakr Multicenter Investigators Group. Circulation 1999;99:262–70.

5. Jackman WM, Beckman KJ, McClelland JH, Wang X, Friday KJ, Roman CA et al.Treatment of supraventricular tachycardia due to atrioventricular nodal reentry, by radiofrequency catheter ablation of slow-pathway conduction. N Engl J Med 1992;327:313–8.

6. Hamer ME, Wilkinson WE, Clair WK, et al. Incidence of symptomatic atrial fibrillation in patients with paroxysmal supraventricular tachycardia. J Am Coll Cardiol. 1995;25:984–988.

7. Sauer WH, Alonso C, Zado E, Cooper JM, Lin D, Dixit S, Russo A et al. Atrioventricular nodal reentrant tachycardia in patients referred for atrial

fibrillation ablation: response to ablation that incorporates slow-pathway modification. Circulation. 2006;114:191–195.

8. Cismaru G, Rosu R, Muresan L, Puiu M, Andronache M, Hengan E, Ispas D et al. The value of adrenaline in the induction of supraventricular tachycardia in the electrophysiological laboratory. Europace 2014;16: 1634–8.

9. Schernthaner C, Danmayr F, Strohmer B. Coexistence of atrioventricular nodal reentrant tachycardia with other forms of arrhythmias. Med Princ Pract. 2014;23 (6):543-550.

10. Chen YJ, Tai CT, Hsieh MH, et al. Dependence of electrogram duration in right posteroseptal atrium and atrium-pulmonary vein junction on pacing site: mechanism and implications regarding atrioventricular nodal reentrant tachycardia and paroxysmal atrial fibrillation. J Cardiovasc Electrophysiol. 2000;11:506–515.

Dublă derivație paliativă în cancerul pancreatic cefalic

[1]Bogdan Vasile Micu, [1]Daciana N. Chirilă, [2]Carmen Maria Micu

[1]Disciplina Chirurgie V, Universitatea de Medicină și Farmacie "Iuliu Hațieganu" Cluj-Napoca, Spitalul Clinic Municipal Cluj-Napoca

[2]Disciplina Anatomie și Embriologie, Universitatea de Medicină și Farmacie "Iuliu Hațieganu" Cluj-Napoca, Spitalul Clinic Municipal Cluj-Napoca

Introducere

Cancerul pancreatic este unul dintre cele mai agresive tipuri de tumori solide și se află pe locul patru ca frecvență a mortalității. Nu sunt disponibile metode eficiente de screening și numai chirurgia radicală oferă o opțiune curativă. În cazul chimioterapiei adjuvante, timpul mediu de supraviețuire poate fi prelungit până la 23 luni și aproximativ 25% din pacienți sunt încă în viață după 5 ani (1). Dintre acești pacienți, aproximativ 75-80% se află deja într-o stare avansată locoregional sau într-un stadiu metastatic și necesită tratament paliativ la momentul diagnosticului. Pentru pacienții cu boală avansată locoregional sau metastatică, timpul de supraviețuire mediană de 6-12 luni poate fi atins în prezent în funcție de starea generală a performanței la diagnostic, dar mai puțin de 5% din acești pacienți sunt încă în viață după 5 ani.

În ciuda progresului în înțelegerea biologiei cancerului și a noilor opțiuni de tratament, adenocarcinomul non-rezecabil al pancreasului rămâne o boală cu un prognostic foarte slab (2). In aceste condiții cunoașterea tratamentului paliativ este fundamentală; aceasta include proceduri endoscopice, chirurgicale sau radiologice pentru ameliorarea durerii și a icterului obstructiv și pentru decompresiunea obstrucției duodenale.

Tratamentul paliativ al icterului obstructiv este important datorită frecvenței acestei situații. Datorită morbidității legate de icterul obstructiv, în special riscul de dezvoltare a colangitei, tratamentul este esențial. Alegerea celei mai bune modalități terapeutice ar trebui să se bazeze pe costuri, eficiență și ușurință în execuție (3). Deși tratamentele endoscopice și/sau radiologice sunt mai puțin invazive, ele nu sunt scutite de complicații cum ar fi hemoragia, perforația sau colangita. Pe termen lung, icterul și colangita pot reapare din cauza migrării sau ocluziei stentului. Ca urmare, tratamentul chirurgical nu trebuie neglijat. Operațiile paliative ale icterului obstructiv se realizează prin derivații biliodigestive, care pot fi hepaticojejunale, coledocododenale sau anastomoze colecistojejunale.

Scopul pentru care am ales prezentarea acestui caz îl reprezintă faptul că pacientul s-a prezentat cu fenomene de icter obstructiv și insuficiență evacuatorie gastrică datorită prezenței unui cancer pancreatic avansat locoregional și care a beneficiat de tratament chirurgical paliativ care a constat într-o dublă derivație (hepaticojejunală și gastrojejunală) cu evoluție favorabilă imediat postoperator.

Prezentare de caz

Prezentăm cazul unei paciente, în vârsta de 59 de ani, din mediu urban, care se prezintă în serviciul clinicii pentru: durere localizată în etajul abdominal superior, colorație icterică a tegumentelor, vărsături alimentare, prurit tegumentar, astenie, fatigabilitate.

Antecedentele heredo-colaterale sunt fără importanță pentru boala actuală, dintre antecedentele patologice reținem: hipertensiune arterială esențială gradul 2 cu risc adițional moderat pentru care urmează tratament neregulat cu Prestarium 4 mg/zi.

Consumul de toxice: fumătoare de 40 de ani, 8-20 țigări/zi, alcool consumă, afirmativ, ocazional. Fără alergii cunoscute.

Istoricul bolii actuale: Simptomatologia actuală a debutat afirmativ insidios în urma cu 7 zile prin apariția colorației icterice a tegumentelor. Prezintă de aproximativ

o luna durere surda, de intensitate medie în etajul abdominal superior, vărsături alimentare, astenie, adinamie, fatigabilitate. Creșterea în intensitate a icterului determină pacienta să se prezinte la medic. Internată inițial în localitatea de domiciliu se transferă în clinica noastră pentru diagnostic și tratament de specialitate.

Examenul clinic

La prezentare: stare generală bună, normoponderală (IMC=25), conștientă, facies necaracteristic, icter scleral. Tegumentele: icteric colorate. Mucoasele: icteric colorate. Țesutul adipos conjunctiv normal reprezentat. Aparatul respirator: respirații spontane, murmur vezicular fiziologic bilateral, fără raluri supraadăugate. Aparat cardio-vascular: zgomote cardiac ritmice, AV=80-minut, fără sufluri cardiace supraadăugate, pulsuri periferice perceptibile bilateral, TA=120/90 mmHg. Aparat digestiv: abdomen suplu elastic, participă la mișcările respiratorii, sensibilitate la palparea etajului abdominal superior. Tranzit intestinal afirmativ prezent. Scaune acolice. Tușeul rectal oferă relații normale. Aparat uro-genital: loje renale libere, manevra Giordano negativă bilateral, micțiuni spontane, urini colurice. Orientată temporo-spațial, reflexe osteo-tendinoase prezente.

Examinări de laborator: Leucocite=$12^{*}10^{3}$/µL (4-$10^{*}10^{3}$/µL), Proteina C reactiva= 14mg/L (1-10 mg/L), Ureea=66 mg/dl (13-43 mg/dl), Glicemia=119 mg/dl (70-110 mg/dl), Creatinina=2,01 mg/dl(0,67-1,17 mg/dl), Fosfataza alcalina=326 U/L (53-128 U/L), creatin kinaza=240U/L (0-171U/L). Bilirubina T = 8,51 mg/dl (1,2mg/dl). Bilirubina D =7,15 mg/dl, Bilirubina I = 1,35 mg/dl, Gama GT = 1754 mg/dl (7-30m/dl), ASAT = 120 U/l (0-46U/l), ALAT = 209 U/l (0-49U/l)

Ecografia abdominală evidențiază căi biliare intrahepatice destinse. Colecist destins. Cale biliară principală dilatată de 16 mm. La nivelul capului pancreasului o formațiune hiperecogenă, inomogenă ce măsoară 4/4,5 cm.

Tomografia computerizată relevă în regiunea cefalică și unciformă pancreatică o leziune hipodensă, imprecis delimitata de 4/4,2 cm, cu invazia arterei mezenterice

superioare. Dilatare importantă de canal coledocian cu îngustare abruptă de calibru (16 mm). Colecist dilatat. Cai biliare intrahepatice dilatate.

În urma anamnezei, examenului obiectiv, examinărilor de laborator și paraclinice se stabilește diagnosticul de: Tumoră (neoplasm) de cap de pancreas invadantă locoregional, la nivelul arterei mezenterice superioare, coledocului și duodenului. Icter mecanic. Insuficiență evacuatorie gastrică.

Diagnosticul diferențial în acest caz aduce în discuție diagnosticul diferențial al icterelor. Icter prehepatic, hepatic și posthepatic. În cazul icterelor prehepatice valorile crescute sunt ale bilirubinei neconjugate și apar de obicei în sindroamele de hemoliză și nu apar tulburări ale funcției hepatice. Transaminazele și enzimele de colestază sunt nemodificate. Icterele hepatice apar prin alterarea preluării și transportului hepatocitar al bilirubinei și este întâlnit în hepatite, în ciroze, în unele afecțiuni congenitale (icterele familiale, Crigler-Najjar, Gilbert) sau se realizează prin consum de medicamente. De asemenea aici intra în discuție diagnosticul diferențial al icterelor posthepatice, care iau naștere prin perturbarea eliminării bilei, cu valori crescute ale bilirubinei conjugate. Dintre afecțiunile care perturbă eliminarea bilei se numără: litiaza căi biliare principale (triada Charcot, colica precede icterul iar caracterul icterului este fluctuent), chist hidatic hepatic rupt în căile biliare (icter fluctuent, colica precede icterul), ampulomul vaterian (fară colica, prezența semnul Courvoisier-Terrier, uneori icterul poate fi remisiv după ramolirea tumorii), cancerul de hil hepatic (icter indolor, progresiv).

După o perioadă de reechilibrare volemică (ser fiziologic) și acidobazică, tratament cu antisecretorii gastrice (pantoprazol), antialgice și hepatoprotectoare se intervine chirurgical, în anestezie generală prin intubație oro-traheală, și se practică laparotomie exploratorie. Intraoperator la deschiderea cavității peritoneale se constată prezența de lichid sero-citrin (ascita) în cantitate medie la nivel interileal, parieto-colic bilateral și la nivelul fundului de sac Douglas, după recoltarea de secreții pentru citologie și evacuarea lichidului se continuă explorarea care identifică prezența unui

colecist mult destins (Fig.1), cale biliară principală dilatată de aproximativ 1,5 cm (Fig.1), iar la nivelul capului pancreasului și procesului uncinat o formațiune tumorală care invadează artera mezenterică superioară și parțial duodenul. Se stabilește diagnosticul de: Tumora de cap de pancreas invadantă locoregional, la nivelul arterei mezenterice superioare, coledocului și duodenului. Se decide efectuarea în scop paliativ a unei derivații bilio-digestive si a unei derivații digestive. Se practică: Hepatico-jejunoanastomoză L-L pe ansă exclusă în Y a la Roux (Fig.2), transmezocolic, gastro-jejunoanastomoză L-L pe aceeași ansa, jejuno-jejunoanastomoză L-T la piciorul ansei (Fig.3), colecistectomie retrogradă, omentectomie (Fig.4), biopsie tumorală, drenaj subhepatic exteriorizat prin contraincizie. Colecistul deschis conține bilă în tensiune și nu conține calculi (Fig.5). Intervenția chirurgicală se încheie cu laparorafie în planuri anatomice a peretelui abdominal, sutura tegumentului și pansament.

Fig.1 Colecist mult destins cu cale biliară principală dilatată de aproximativ 1,5 cm

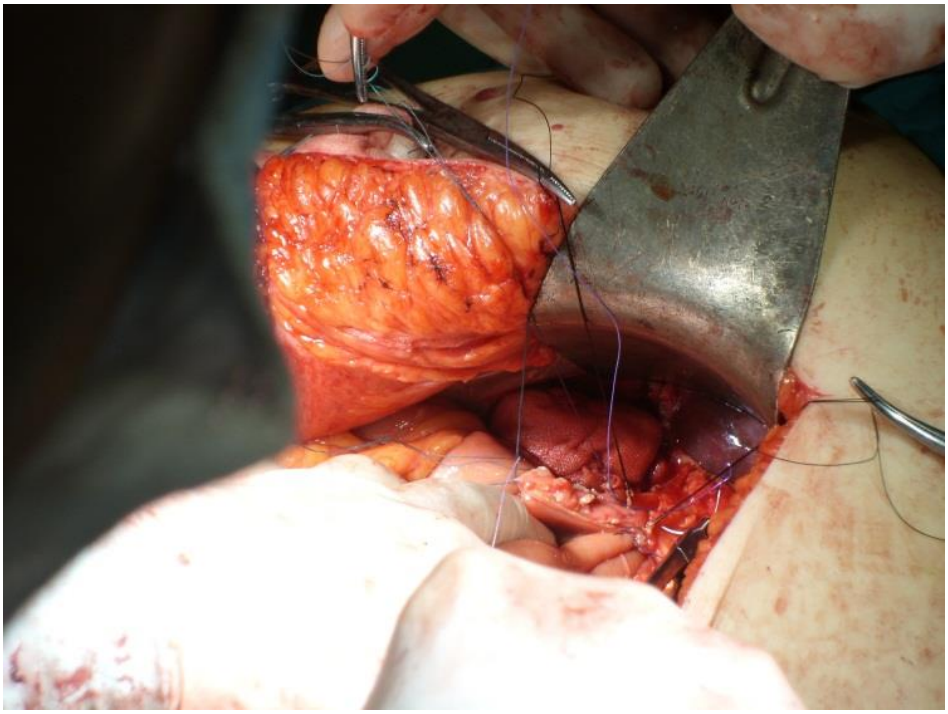

Fig.2 Hepatico jejunuoanastomoză L-L

Fig.3 Jejuno-jejunoanastomază L-T la piciorul ansei

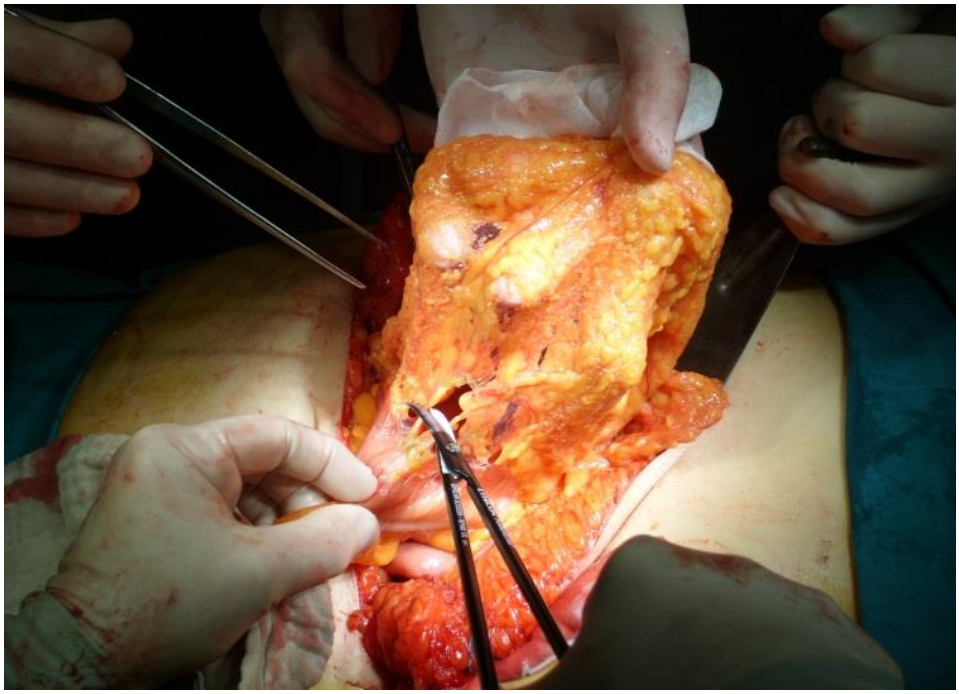

Fig.4 Omentectomie

Fig.5 Colecist deschis care conține bilă de stază

Postoperator pacienta este transferată pe secția terapie intensivă unde se continuă reechilibrarea volemică cu soluții coloide și cristaloide, se sistează suportul vasoactiv, se administrează tratament antibiotic, antisecretorii gastrice, profilactic anticoagulant și antialgic. Evoluția pe secția terapie intensivă fiind favorabilă, stabilă hemodinamic și respirator, cu diureză prezentă și eficientă, tranzitul intestinal reluat, alimentată parenteral, pe tubul de dren se exteriorizează lichid sero-sangvinolent în cantitate medie. În condițiile evoluției favorabile se transferă pe secția chirurgie.

Evoluția pe secția de chirurgie a fost favorabila. Stare generală bună, afebrilă, stabilă hemodinamic, cu începerea alimentației per os (bine tolerată), continuarea tratamentului antisecretor gastric și antialgic, suprimarea tubului de dren, pansamente locale zilnice. Se externează, în stare, ameliorată, în ziua 8 postoperator cu recomandările: regim igieno-dietetic, tratament antisecretor gastric, consult oncologic de specialitate în funcție de rezultatul examenului histo-patologic. Revine pentru rezultatul examenului histo-patologic, suprimarea firelor de sutură și control peste 14 de zile prin ambulatoriul de specialitate.

La 14 de zile, rezultatul examenului histopatologic releva prezența unui adenocarcinom pancreatic cu grading tumoral G3. La examenul obiectiv efectuat cu ocazia controlului chirurgical, stare generala buna, stabil hemodinamic și tensional (TA 140/95 mmHg), fără acuze subiective, tegumente și mucoase normal colorate, fără vărsături alimentare, abdomen cicatricial cu plaga operatorie vindecată, fără sensibilitate la palpare, tranzit intestinal prezent, diureză prezentă.

Discuții

Particularitatea cazului prezentat constă în prezența și diagnosticarea tardivă a unui pacient cu neoplasm pancreatic care prezintă icter mecanic neoplazic și fenomene de insuficiență evacuatorie gastrică rezolvate printr-o singură intervenție chirurgicală paliativă, efectuându-se o dubla derivație: bilio-digestivă și gastro-jejunală pe aceeași ansă.

Majoritatea pacienților cu adenocarcinom pancreatic au tumori localizate la nivelul capului pancreasului. Acest lucru poate duce la obstrucție biliară și gastrică datorită localizării sau mărimii tumorii, cauzând adesea simptome precum icter, prurit, greață , insuficiență evacuatorie gastrică și disconfort abdominal. Acești pacienți vor necesita intervenții chirurgicale sau endoscopice pentru a ameliora obstrucția, pentru a oferi o ameliorare simptomatică și pentru a îmbunătăți calitatea vieții. La pacienții la care formațiunea tumorală pancreatică este rezecabilă, acest lucru se realizează prin rezecția tumorii primare, dar pacienții cu boală metastatică sau tumora nerezecabilă necesită o abordare alternativă (4).

Decompresia biliară poate fi realizată prin plasarea endoscopică a unui stent în arborele biliar sau bypass chirurgical. Stentarea endoscopică implică plasarea unui stent de plastic sau metalic în arborele biliar, prin zona de obstrucție. Stenturile nu sunt lipsite de complicații, fiind predispuse la migrație și ocluzie (5).

Bypassul chirurgical se efectuează prin hepaticojejunoanastomoză, colecistojejunoanastomoză, ocolind în mod eficient obstrucția și creând o legătură directă între arborele biliar și intestinul subțire. Chirurgia poate implica, de asemenea, efectuarea concomitent a unei gastrojejunostomii pentru a ocoli și obstrucția stomacului sau a duodenului. Cu toate că intervenția chirurgicală oferă o derivație biliară definitivă, ea este rezervată pacienților cu simptome severe la care nu se poate efectua stentarea sau celor supuși unei încercări de rezecție chirurgicală (6).

Diverse studii demonstrează riscurile și beneficiile asociate ambelor proceduri, deși fiecare dintre ele s-a dovedit a avea o morbiditate și mortalitate perioperatorie relativ scăzută și echivalentă. Stentare endoscopică este asociată cu o spitalizare mai scurta și un cost total mai redus, dar o incidența mai mare a complicațiilor pe termen lung și o supraviețuire mai redusă după plasarea stentului. În schimb, rezecția chirurgicală este asociată cu mai puține complicații pe termen lung, dar este asociată cu creșterea complicațiilor precoce asociate cu intervenția chirurgicală, precum și cu o spitalizare mai lungă. Aceste riscuri potențiale trebuie cântărite individual pentru

fiecare pacient pentru a determina cel mai bun tratament pentru un pacient care prezintă adenocarcinom pancreatic inoperabil cu icter mecanic (7).

Tumorile, în special cele localizate la nivelul capul pancreasului, pot duce la simptome de insuficiență evacuatorie gastrică, adesea datorită mărimii tumorii care duce la comprimarea duodenului sau infiltrarea plexului nervului celiac care determină dismotilitate. Deși rezecția chirurgicală poate înlătura tumora și poate ameliora simptomele la pacienții rezectabili, gestionarea obstrucției la pacienții inoperabili necesită adesea alte tehnici.

La pacienții supuși unei laparotomii exploratorii care sunt considerați inoperabili, bypassul gastric prin gastrojejunostomie este adesea efectuat în asociere cu decompresia biliară în scop paliativ (8).

Obstrucția biliară poate fi atenuată fie prin paliație chirurgicală prin hepaticojejunostomoză sau colecistojejunostomie în momentul explorării chirurgicale sau prin plasarea endoscopică a unor stenturi. Obstrucția duodenală poate depășită fie printr-o gastrojejunostomie concomitentă în momentul by-passului biliar, fie prin plasarea unui stent endoscopic. Deși rezultatele, inclusiv supraviețuirea, par similare pentru grupurile chirurgicale și endoscopice, gestionarea specifică a metodei terapeutice trebuie făcută individual în funcție de prognosticul pacienților și de starea de sănătate a fiecărui pacient în momentul intervenției (9).

Concluzie

Am prezentat cazul unei paciente cu neoplasm pancreatic cefalic invadant locoregional, inoperabil prin rezecție curativă, la care s-a practicat o dublă derivație biliară și digestivă in același timp operator, in scop paliativ, cu evoluție postoperatorie imediată favorabilă.

S-a obținut consimțământul informat al pacientei pentru publicarea acestor date.

Referințe

1. Pelzer U, Sinn M, Stieler J, Riess H.Multimodal treatment of pancreatic cancer. Internist (Berl). 2014 Jan;55(1):31-6. doi: 10.1007/s00108-013-3316-6

2. Pelzer U, Riess H. Current standards in the treatment of pancreatic cancer. Dtsch Med Wochenschr. 2015 Dec;140(24):1813-6. doi: 10.1055/s-0041-107888. Epub 2015 Dec 1.

3. Glazer ES, Hornbrook MC, Krouse RS. A meta-analysis of randomized trials immediate stent placement vs. surgical bypass in the palliative management of malignant biliary obstruction. J Pain Symptom Manage. 2014;47(2):307–314.

4. Poruk KE, Wolfgang CL. Palliative Management of Unresectable Pancreas Cancer. Surg Oncol Clin N Am. 2016 Apr;25(2):327-37. doi: 10.1016/j.soc.2015.11.005.

5. Moss AC, Morris E, Leyden J, MacMathuna P. Do the benefits of metal stents justify the costs A systematic review and meta-analysis of trials comparing endoscopic stents for malignant biliary obstruction. Eur J Gastroenterol Hepatol. 2007;19(12):1119–1124.

6. Oliveira M, Santos BDN1, Moricz A, Pacheco-Junior AM, Silva RA, Peixoto RD et al. Twelve years of experience using cholecystojejunal by-pass for palliative treatment of advanced pancreatic cancer. Arq Bras Cir Dig. 2017 Jul-Sep;30(3):201-204. doi: 10.1590/0102-6720201700030009.

7. Scott EN, Garcea G, Doucas H, Steward WP, Dennison AR, Berry DP. Surgical bypass vs endoscopic stenting for pancreatic ductal adenocarcinoma. HPB (Oxford) 2009;11(2):118–124.

8. Khashab M, Alawad AS, Shin EJ, et al: Enteral stenting versus gastrojejunostomy for palliation of malignant gastric outlet obstruction. Surg Endosc 2013; 27: 2068-2075

9. Carlotto JR, Torrez FR, Gonzalez AM, Linhares MM, Triviño T, Herani-Filho B et al. Solid pseudopapillary neoplasm of the pancreas. Arq Bras Cir Dig. 2016;29(2):93–96. doi: 10.1590/0102-6720201600020007

Probioticele în managementul rectocolitei hemoragice

[1]Maria Adriana Neag, [2]Adrian Cătinean, [1]Anca Dana Buzoianu

[1] Disciplina Farmacologie, Toxicologie și Farmacologie clinică, Universitatea de Medicină și Farmacie „Iuliu Hațieganu”, Cluj-Napoca, România

[2] Disciplina Medicină internă, Universitatea de Medicină și Farmacie „Iuliu Hațieganu”, Cluj-Napoca, România

Introducere

Colita ulcerativă (CU) reprezintă cea mai comună formă de manifestare din cadrul bolilor inflamatorii intestinale (BII). Este o afecțiune cronică în care inflamația debutează, de obicei, la nivelul rectului și apoi se extinde spre colonul proximal (1). Astfel, localizarea joasă poartă numele de proctită, în timp ce boala extinsă la întreg colonul se numește pancolită. Patogeneza acestei boli este încă neclară, deși este cunoscut faptul că factori genetici, factori de mediu, stilul de viață sau flora intestinală pot influența această patologie (2).

CU se caracterizează prin episoade de acutizare care alternează cu perioade de remisie. În perioadele de activare a bolii, pacientul acuză, în principal, diaree cu sânge și dureri abdominale. Consecințele pe termen lung ale CU netratate sunt: afectarea calității vieții pacientului, creșterea costurilor din sistemul de sănătate prin creșterea frecvenței și duratei spitalizărilor, necesitatea intervențiilor chirurgicale (cazuri severe) sau terapia complexă necesară în asemenea situații (3).

Obiectivele principale ale terapiei CU vizează, în primul rând, obținerea și menținerea remisiei pe o perioadă cât mai lungă de timp, cu îmbunătățirea calității vieții și reducerea spitalizărilor. Termenul de remisie nu se referă doar la ameliorarea până la dispariției a simptomatologiei, ci și la normalizarea aspectului mucoasei colonului. Aspectul macroscopic poate fi evaluat cu ajutorul endoscopiei, însă

remisiunea completa a inflamației poate fi demonstrată doar prin biopsie și examen histopatologic (4).

Alegerea terapiei optime pentru pacienții cu CU depinde de severitatea și gradul de extindere a inflamației. Clasele de medicamente recomandate în tratamentul acestei patologii cronice inflamatorii sunt antiinflamatoarele intestinale (mesalazina), glucocorticoizii (budesonid, prednisolon), imunosupresoarele (azatioprina, 6-mercaptopurina), terapia biologică – anti TNF-α (infliximab, adalimumab, golimumab, vedolizumab) (5).

Cazul prezentat în continuare este al unei paciente cu rectocolită ulcero-hemoragică în fază de activitate, tratată cu antiinflamatoare intestinale și probiotice spori (*Bacillus* spp.).

Prezentare de caz

Pacientă în vârstă de 26 ani, din mediul urban, se prezintă într-un cabinet medical privat de gastroenterologie acuzând diaree (3-4 scaune/zi) cu produse patologice (sânge), tenesme rectale și dureri abdominale difuze, simptome debutate în urmă cu 6 săptămâni.

Pacienta nu prezintă antecedente personale patologice semnificative și este fără tratament în momentul prezentării la medic. De asemenea pacienta nu are antecedente heredo-colaterale semnificative pentru suferința actuală. S-a prezentat la medic însoțită de mama ei care a oferit date importante despre evoluția bolii în cadrul hetero-anamnezei, întrucât pacienta nu era deloc îngrijorată de suferința ei.

Examen clinic la prezentare:

- pacientă afebrilă, stabilă hemodinamic, orientată temporo-spațial
- abdomen dureros la palpare în hipocondrul și flancul stâng
- tegumente și mucoase palide
- fără modificări ale aparatelor respirator și uro-genital
- zgomote cardiace ritmice fără sufluri supraadaugate

- TA = 90/70 mmHg
- AV = 96 bătăi/min
- IMC= 22 kg/m2 (fără scădere în greutate în ultimele 6 luni).

Examinări de laborator:

• Hb- 9,3 g/dl	VN - 11,7-15,5 g/dl
• Ht – 32%	VN - 35-45%
• VEM- 76,5 fL	VN - 81-100 fL
• HEM- 23,5 pg	VN - 27-34 pg
• CHEM- 32 g/dl	VN - 32-36 g/dl
• L = 13.200/ mm^3	VN - 4000-10.000/mm^3

Dată fiind simptomatologia pacientei, medicul specialist recomandă, pentru elucidarea diagnosticului, efectuarea unei colonoscopii. Procedura, pregătirea și complicațiile potențiale ale acesteia i-au fost explicate pacientei care a semnat consimțământul informat al pacientului. Eficiența colonoscopiei în detecția leziunilor a fost discutată cu pacienta. Procedura s-a efectuat fără dificultăți, a fost bine tolerată și nu au existat complicații.

Colonoscopie (august 2018):

Mucoasa la nivelul rectului și colonului sigmoid cu vascularizație prezentă, vizibilă, fără edem, în schimb, friabilă, mai ales la nivelul rectului, acolo unde prin aspirația mucoasei sau prin manevra de retroviziune se generează sângerare activă a mucoasei (fig. 1). În timpul procedurii s-a efectuat și biopsie.

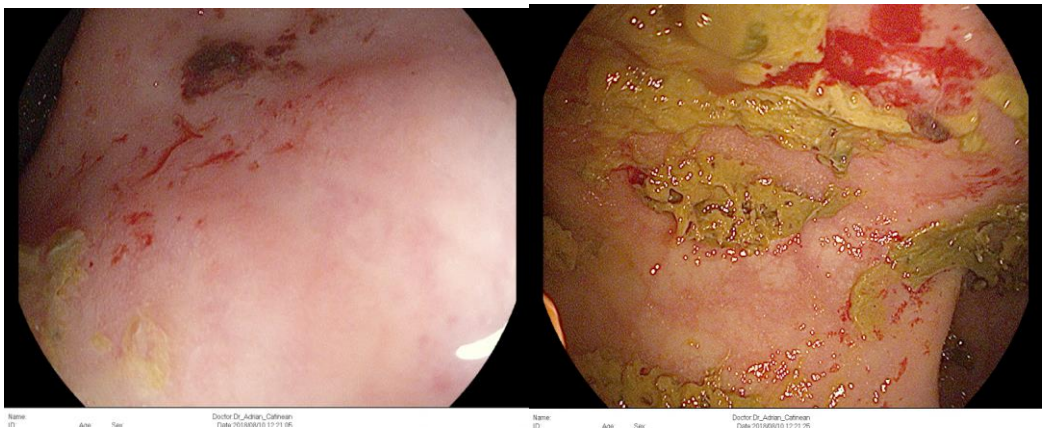

Diagnosticul endoscopic: Rectocolită ulcero-hemoragică în fază de activitate (redusă).

Diagnosticul a fost susținut și de Mayo Score for Ulcerative Colitis cu valoarea 4, scor calculat în funcție de frecvența scaunelor, prezența sângelui în scaun, aspectul endoscopic al mucoasei colonului și percepția medicului asupra activității bolii.

Tratament (pentru inducerea remisiunii), recomandat pentru o perioadă de 2 luni:

- Mesalazină 4g/zi
- MegaSporeBiotic 2 capsule/zi

Evoluție (la 2 luni):

Starea generală a pacientei se ameliorează, prezintă scaune de consistență ușor scăzută (1-2/zi), fără sânge.

Colonoscopie de control (octombrie 2018): mucoasa rectală de aspect normal, cu vascularizație păstrată, fără sau alte leziuni decelabile. Se păstrează o friabilitate ușoară/moderată, doar la manevre de aspirație a mucoasei. Diagnostic – rectocolită ulcero-hemoragică forma colică stângă în remisiune macroscopică parțial completă (Fig. 2).

Se efectuează și biopsie, iar la *examenul histopatologic* se evidențiază: eșantionul biopsic trimis și examinat conține trei fragmente de mucoasă colonică în care arhitectura criptelor este modificată focal, cu atrofie focală, iar lamina propria conține infiltrat inflamator cronic în cantitate moderată și focal mare. Nu se observă criptită sau abcese criptice.

Diagnostic histopatologic: aspectul morfologic descris este compatibil cu cel al unei colite ulcerative în remisie.

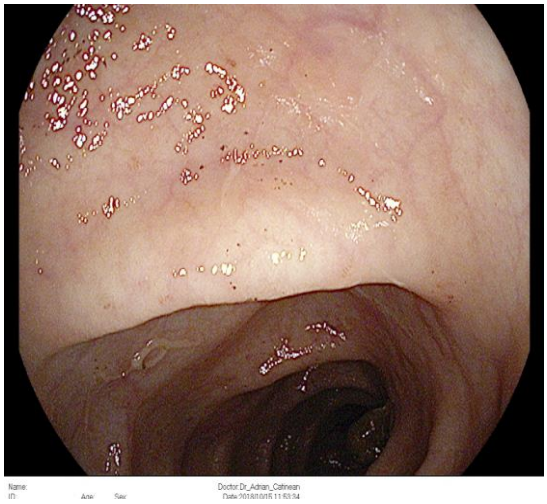

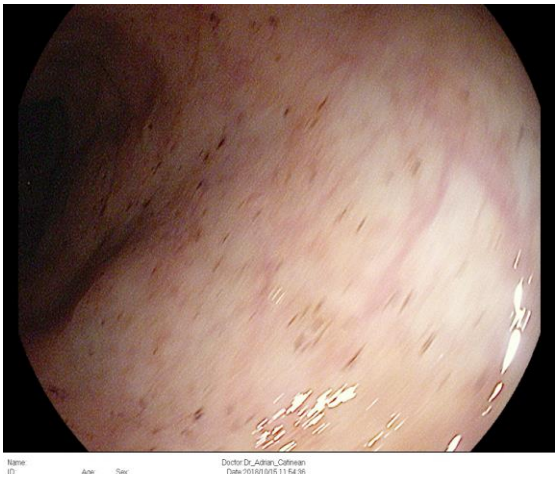

Discuții

Efectul medicamentelor de sinteză în CU este bine-cunoscut. Din acest motiv, recomandările ghidurilor internaționale sunt clare și includ, în funcție de severitate, diferite substanțe, de la antiinflamatoare intestinale la anti TNF-alfa. Totuși, o nouă tendință în tratamentul acestei boli inflamatorii este terapia cu probiotice. Acestea au fost definite de Organizația Mondială a Sănătății ca ”microorganisme vii care, administrate în cantități adecvate, conferă beneficii asupra sănătății organismului gazdă”. Această clasă de nutraceutice (probiotice) a început să fie din ce în ce mai studiată după 2000. De asemenea, s-a demonstrat legătura dintre microbiotă, respectiv tratamentul cu probiotice, și o serie de patologii, de la boli intestinale până la cancer (sindrom de intestin iritabil, boli inflamatorii intestinale, diabet zaharat, dislipidemie, alergii, etc) (6).

Este studiat și demonstrat faptul că microbiota joacă un rol esențial în patogeneza colitei (7). Diversitatea și abundența microorganismelor de la nivel intestinal diferă la pacienții cu BII față de indivizii sănătoși. Diversitatea este redusă mai ales în zonele cu inflamație, deși numărul total de bacterii este crescut. Balanța între bacteriile benefice și cele patogene se inversează, în favoarea celor din urmă. Astfel, se reduce numărul de *Firmicutes* și *Bacterioides*, și crește numărul de

Enterobacteriaceae (8). Primele două genuri de microorganisme sunt implicate în producerea de SCFA (acizi grași cu lanț scurt), în principal butirat, un compus cu proprietăți antiinflamatoare și considerat sursă principală de energie pentru celulele epiteliale de la nivelul colonului (9). Prin efectul asupra turn-overului celulelor intestinale, dar și prin stimularea producerii de citokine (TGF beta, IL-22) cu rol în consolidarea barierei intestinale, microbiota are un rol important asupra homeostaziei intestinale. În studii *in vivo* s-a demonstrat că probioticele pot fi utile în tratamentul CU prin reducerea citokinelor proinflamatorii (TNF alfa, IL-1beta) și creșterea IL-10 cu rol antiinflamator (10). Cele mai testate probiotice au fost *E. Coli Nissle 1917* (*E. Coli* nonpatogen) și *VSL #3* (tulpini de *Lactobacillus, Bifidobacterium, Strprococus*) (11). Spre deosebire de studiile de până acum, în cazul de față s-au administrat probiotice spori (*Bacillus sp: Licheniformis, Indicus HU36, Subtilis HU58, Clausii, Coagulans*). Utilizarea de probiotice-spori are câteva avantaje: rezistență crescută la pH acid, stabilitate la temperatura camerei, cantitate mai mare de bacterii viabile care ajung la nivel intestinal.

Concluzie

CU reprezintă o boală inflamatorie intestinală în care terapia rațională, cu eficacitate maximă și efecte secundare cât mai reduse, este esențială pentru controlul bolii. Prin prezentarea acestui caz am încercat să subliniem importanța recomandării unei terapii optime, raționale. Probabil, unii specialiști ar fi recurs la inițierea unei terapii cu aminosalicilați și glucocorticoizi care ar fi avut, cel mai probabil, aceeași țintă – obținerea remisiunii. Totuși, obiectivul a fost obținut prin terapia asociată între un medicament de sinteză și un nutraceutic, combinație cu efecte adverse minime și eficacitate similară celei mai sus amintite.

S-a obținut consimțământul informat al pacientei pentru publicarea acestui caz clinic.

Referinţe

1. Olivera P, Danese S, Pouillon L, Bonovas S, Peyrin-biroulet L. Effectiveness of golimumab in ulcerative colitis : A review of the real world evidence. Digestive and Liver Disease. Editrice Gastroenterologica Italiana; 2019;51(3):327–34.

2. Jie LL, Jun S, Hua RZ. Natural killer T cells and ulcerative colitis. 2019;335(March 2018):1–5.

3. Bressenot AM. Best Practice & Research Clinical Gastroenterology Which evidence for a treat to target strategy in ulcerative colitis ? Best Practice & Research Clinical Gastroenterology. Elsevier Ltd; 2018;32–33:3–8.

4. Cominelli F, Ph D, Katz J. Ulcerative Colitis : What is the Optimal Treatment Goal and How Do We Achieve It ? 2015;130–42.

5. Consultation DFOR. Guideline Ulcerative colitis : management. 2019;(December 2018):1–29.

6. Catinean A, Neag MA, Muntean DM, Bocsan IC, Buzoianu AD. An overview on the interplay between nutraceuticals and gut microbiota. PeerJ. 2018;6:e4465.

7. Waal MB Van Der, Flach J, Browne PD, Vaart IB Der, Claassen E, Burgwal LHM Van De. PharmaNutrition Probiotics for improving quality of life in ulcerative colitis : Exploring the patient perspective. PharmaNutrition. Elsevier; 2019;7:100139.

8. Ohkusa T, Koido S. Intestinal microbiota and ulcerative colitis. Journal of Infection and Chemotherapy. Elsevier Ltd; 2015;21(11):761–8.

9. Machiels K, Joossens M, Sabino J, Preter V De, Arijs I, Eeckhaut V, et al. A decrease of the butyrate-producing species Roseburia hominis and Faecalibacterium prausnitzii de fi nes dysbiosis in patients with ulcerative colitis. 2013;1–9.

10. Shen Z, Zhu C, Quan Y, Yang Z, Wu S, Luo W, et al. Relationship between intestinal microbiota and ulcerative colitis : Mechanisms and clinical application of probiotics and fecal microbiota transplantation. 2018;24(1):5–14.
11. Dieleman LA, Hoentjen F. Best Practice & Research Clinical Gastroenterology Probiotics and prebiotics in ulcerative colitis. Best Practice & Research Clinical Gastroenterology. Elsevier Ltd; 2016;30(1):55–71.

Cardiomiopatie prin non-compactare asociată cu tumoră malignă ovariană

[1]Olga Hilda Orășan, [2]Bianca Alexandra Cibu, [2]George Ciulei, [1]Adela Sitar Taut, [1]Sorina Cezara Coste, [1]Simina Țărmure, [3]Flaviu Mureșan, [3]Răzvan Togănel, [3]Ovidiu Fabian, [1]Vasile Negrean, [1]Angela Cozma

[1]Universitatea de Medicină și Farmacie "Iuliu Hațieganu", Departamentul Medicală IV

[2]Institutul Regional de Gastroenterologie și Hepatologie "Prof. Dr. Octavian Fodor"

[3]Universitatea de Medicină și Farmacie "Iuliu Hațieganu", Departamentul Chirurgie IV

Introducere

Non-compactarea miocardică reprezintă o cardiomiopatie primară cu aspect morfologic "spongios", caracterizată de alterarea structurii și funcției peretelui ventricular, care prezintă trabecule miocardice proeminente și recesuri intertrabeculare adânci. Miocardul ventricular prezintă dimensiuni crescute, fiind alcătuit dintr-un strat gros de miocite non-compactate și un strat subțire de miocite compactate. Recesurile intertrabeculare formează o soluție de continuitate a cavității ventriculare stângi, care sunt umplute cu sânge din ventricul, fără a comunica însă cu sistemul arterial coronarian (1,2). Mecanismul patogenetic constă în stoparea procesului de compactare a cardiomiocitelor și alterarea proliferării, diferențierii și maturării celulelor miocardice în timpul formării embriologice a peretelui ventricular.

Principalele manifestări clinice sunt reprezentate de insuficiența cardiacă, aritmii atriale și ventriculare, moartea subită cardiacă și evenimente tromboembolice (3,4).

Prezentarea cazului

Prezentăm cazul unei paciente în vârstă de 48 ani, din mediu rural, care s-a prezentat într-o secție de medicină internă pentru epigastralgii precoce apărute la aproximativ 15 minute postprandial, greață, vărsături alimentare intermitente și sindrom de slăbire (2-3kg) în ultima lună. Dintre antecedentele personale fiziologice reținem menarha la 14 ani, ciclurile menstruale regulate și în cantități fiziologice. Pacienta nu a avut sarcini. Dintre antecedentele heredo-colaterale menționăm că o soră a fost diagnosticată cu neoplasm ovarian la vârsta de 49 ani. Antecedentele personale patologice nu sunt semnificative. Pacienta nu urmează tratament medicamentos, neagă consumul de toxice și nu prezintă alergii.

La internare, în urma examenului obiectiv s-au constatat următoarele modificări: subpondere cu indice de masă corporală de 19 kg/m^2, sindrom pleural bilateral în cantitate medie, tahicardie pe tot parcursul internării cu valorile frecvenței cardiace între 105-115 bătăi pe minut, tensiune arterială de 130/80 mmHg, galop protodiastolic și suflu sistolic fin aspirativ de grad III cu intensitate maximă în apex și iradiere în axilă, edeme gambiere vesperale bilaterale caracteristice semiologic pentru edemul cardiac, sensibilitate la palparea superficială și profundă în etajul abdominal superior.

Pe baza datelor clinice și paraclinice s-a stabilit diagnosticul clinic de: Sindrom dispeptic ulceros. Sindrom de slăbire. Pleurezie bilaterală în cantitate medie. Tahicardie sinusală. Insuficiență mitrală. Insuficiență cardiacă congestivă.

EKG-ul la internare a arătat prezența ritmului sinusal, cu alura ventriculară de 105 bătăi pe minut, ax electric al inimii la -45°, cu subdenivelare ST și T în derivațiile V4-V6, DI, aVL, care indică ischemie - leziune antero-laterală și hemibloc antero-superior stâng (Figura 1 și Figura 2).

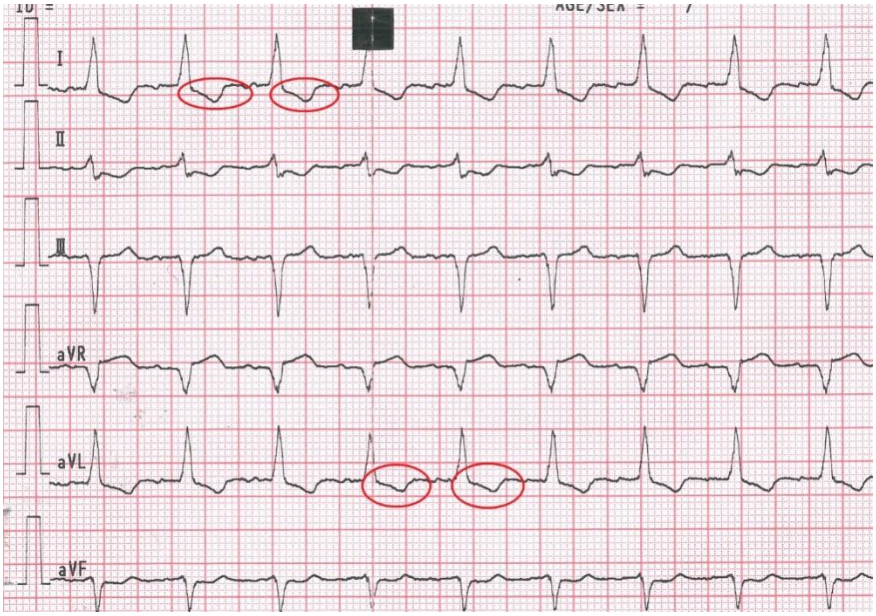

Figura 1. EKG la internare- derivațiile standard: ischemie - leziune antero-laterală și hemibloc antero-superior stâng.

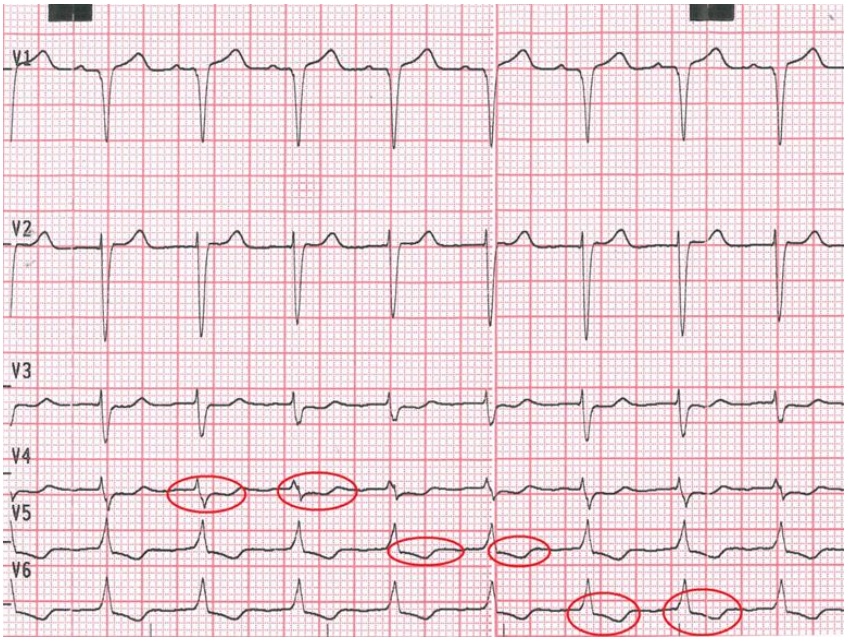

Figura 2. EKG la internare- derivațiile precordiale: ischemie - leziune antero-laterală și hemibloc antero-superior stâng

Pentru evaluarea sindromului dispeptic de tip ulceros se efectuează endoscopia digestivă superioară care decelează pangastrită atrofică acută erozivă, boală de reflux gastro-esofagiană cu esofagită clasa Los Angeles A.

În contextul sindromului de slăbire se evaluează pacienta prin ecografia abdominală și radiografie pulmonară. Ecografia abdominală relevă anexa dreaptă de dimensiuni crescute cu numeroase formațiuni chistice, cea mai mare fiind de 32 mm, anexa stângă cu două chisturi de 18 mm și respectiv 12 mm, ascită în cantitate medie și decelează la baza toracelui, pleurezie bilaterală. Radiografia pulmonară arată pleurezie bilaterală în cantitate medie. Pentru suspiciunea ecografică de patologie ovariană malignă cu ascită se efectuează: a. markerul tumoral specific cancerului ovarian CA125 care a avut valori mult crescute (437,8 U/ml, valoare normală: <35 U/ml) și scorul ROMA cu valori de 18%; și b. examinarea computer tomografică toraco-abdomino-pelvină cu substanță de contrast pentru evaluarea stadializării neoplaziei ovariene, care a arătat prezența formațiunilor chistice la nivelul anexelor, dar și ascita medie fără a decela formațiuni peritoneale și pleurezia bilaterală în cantitate medie cu grosime maximă de 6 cm în stânga, respectiv 3,5 cm în dreapta.

Puncția pleurală în scop diagnostic pune în evidență lichid pleural extras cu aspect serocitrin, transparent, cu caracter de transsudat, cu câteva limfocite și celule mezoteliale, fără celule neoplazice. Având în vedere prezența pleureziei bilaterale tip transsudat, prezența edemelor cardiace, a tahicardiei sinusale și prezența afecțiunii maligne ovariene care impune chimioterapie și terapie chirurgicală, se evaluează pacienta din punct de vedere cardiologic. Ecocardiografia evidențiază atriul stâng mărit, insuficiență aortică gradul I, insuficiență mitrală gradul II/III, perete ventricular mărit în volum cu trabecule și recesuri intertrabeculare cu aspect de cardiomiopatie cu ventricul stâng non-compact (Figura 3). Dimensiunile ventriculului stâng sunt 47/38 mm și nu sunt prezente tulburările de cinetică. Fracția de ejecție a ventriculului stâng de 22%, global longitudinal strain de -1.9% relevă disfuncție sistolică severă. Insuficiența cardiacă este confirmată și prin valorile mari ale pro–brain natriuretic

polipeptid (pro-BNP) egale cu 2280.0 pg/ml (valori normale: 0.0-100.0 pg/ml).Diagnosticul ecocardiografic al cardiomiopatiei prin non-compactare de VS presupune: în ax scurt raport între zona noncompactă/zona compactă mai mare de 2, existența a mai mult de 3 recesuri apicale în secțiune apical 4 camere, aceste criterii fiind prezente la pacientă.

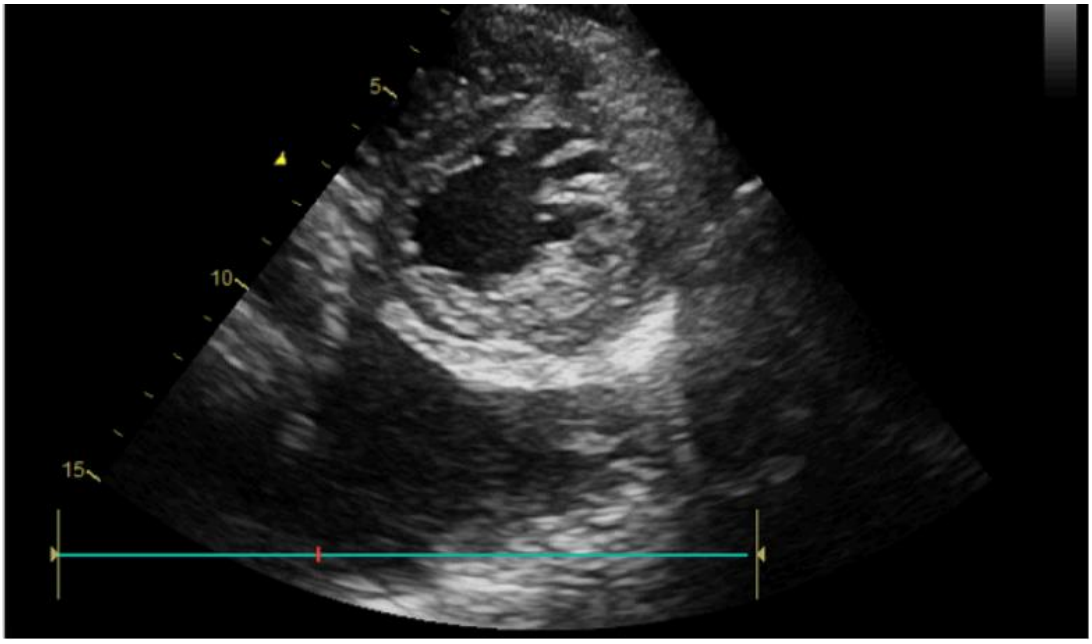

Figura 3. Imagine de ecocardiografie din secțiune parasternal ax scurt care evidențiază aparat trabecular cu recesuri intertrabeculare la nivelul peretelui anterior și antero-lateral al VS (unele comunicând cu cavitatea VS), structură în dublu strat al peretelui ventricular- aspecte sugestive pentru cardiomiopatia prin non-compactare.

Având in vedere riscul aritmic al pacienților cu ventricul stâng non-compact, se indică monitorizare prin electrocardiogramă Holter pe 24 ore care pune în evidență frecvența cardiacă medie de 93 bătăi pe minut (minimă 74 bătăi pe minut, respectiv maximă 138 bătăi pe minut). Pe durata monitorizării sunt semnalate 2938 extrasistole ventriculare dintre care 96% izolate, dar și perioade de sistematizare în bigeminism ventricular, cuplete de extrasistole ventriculare și respectiv 4 episoade de tahicardie

ventriculară nesusținută (Figura 4). Dintre extrasistolele supraventriculare (în total 710 bătăi) 84% au fost izolate, restul sistematizate în bigeminism supraventricular, cuplete și salve de extrasistole supraventriculare (Figura 5).

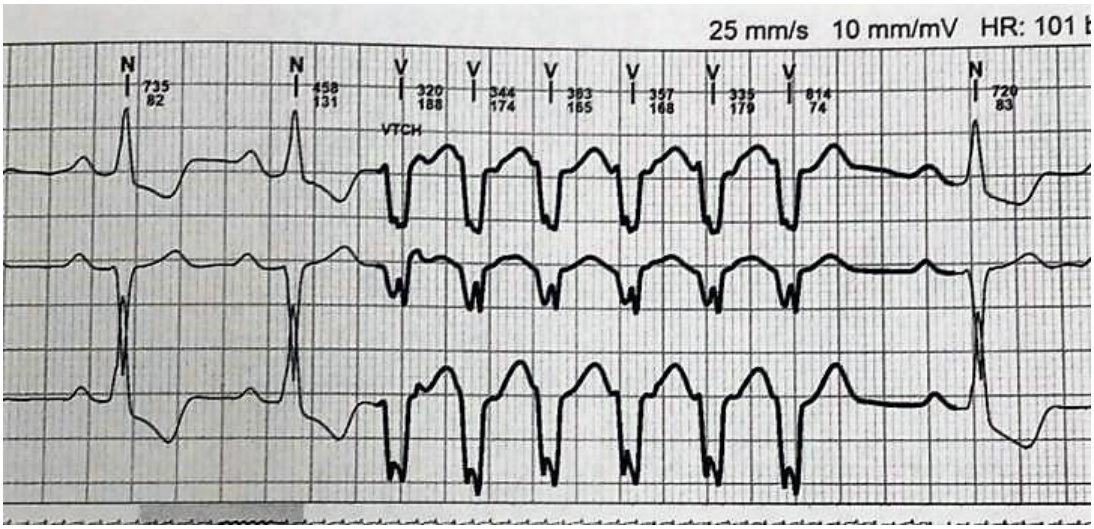

Figura 4. Monitorizare Holter cu tahicardie ventriculară nesusținută

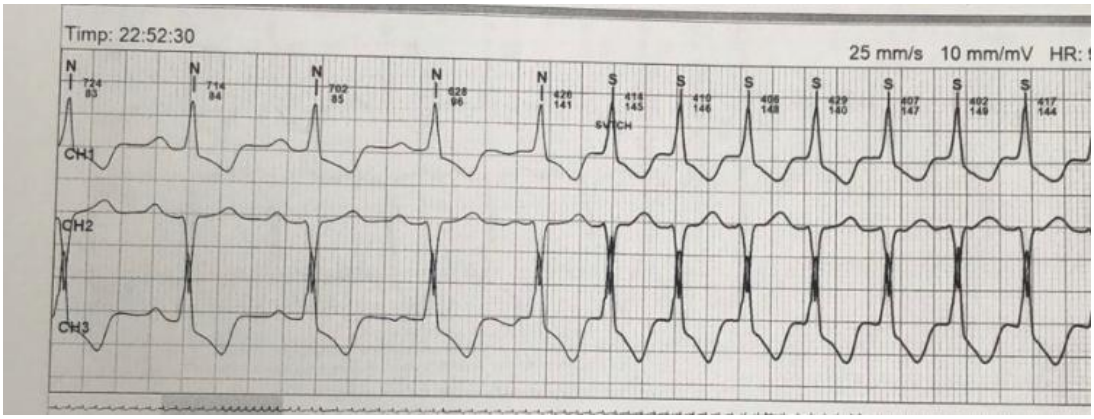

Figura 5. Monitorizare Holter cu salve de extrasistole supraventriculare

Determinările de laborator referitoare la funcția renală, funcția hepatică, profilul lipidic, hemograma, nivelul glicemiei și examenul sumar de urină au fost în limite normale.

Pe baza datelor clinice și paraclinice se stabilesc diagnosticele de: Neoplazie ovariană stadiul FIGO IC3 în cazul în care ascita o considerăm, sau stadiul FIGO IB în cazul în care ascita este în cadrul insuficienței cardiace cu anasarcă; Cardiomiopatie prin non-compactare a ventriculului stâng; Cardiopatie ischemică cronică nedureroasă; Insuficiență mitrală grad II/III; Insuficiență aortică grad I; Insuficiență cardiacă congestivă clasa NYHA II/III; Hemibloc antero-superior stâng. Extrasistolie supravientriculară. Extrasistolie ventriculară clasa Lown 4b. Pleurezie bilaterală în cantitate medie; Pangastrită atrofică acută erozivă; Boală de reflux gastro-esofagiană cu esofagită clasa Los Angeles A.

Diagnosticul etiologic al ascitei ar necesita examinarea lichidului ascitic. Nu s-a reușit recoltarea de lichid ascitic prin paracenteză ecoghidată, iar laparoscopia diagnostică nu s-a recomandat din cauza riscurilor pe care le presupune sedarea la un pacient cu disfuncție sistolică severă.

S-a inițiat tratament cardiologic pentru insuficiența cardiacă cu betablocant (Metoprolol succinat 50 mg 2 cpr/zi), inhibitor al enzimei de conversie a angiotensinei (Ramipril 5mg 1 cpr/zi), diuretice (Spironolactonă/Furosemid 50/20mg 1 caps/zi), antiaritmic (Amiodarona 200 mg 1tb/zi), anticoagulant (Rivaroxaban 15 mg 1 cpr/zi), și s-au recomandat inhibitorul de pompă de protoni (Esomeprazol 20 mg 1 tb/zi 8 săptămâni) și tratament prokinetic (Trimebutinum 300 mg 1 tb/zi) pentru afecțiunile gastroenterologice. Ca urmarea a consultului oncologic se decide inițierea monoterapiei cu Carboplatin în doză de 450 mg, cu toleranță bună. În condițiile cardiomiopatiei prin non-compactare cu disfuncție sistolică severă nu se recomandă cura chirurgicală a neoplaziei ovariene cu riscuri mari legate de anestezia generală și nici chimioterapia specifică cu eficiență maximă, dar cu potențial cardiotoxic.

Evaluarea după o lună de tratament relevă ameliorare clinică și paraclinică, starea generală a pacientei este bună, nu are acuze subiective, sindromul pleural se menține bilateral, dar este minim, ascita se menține dar este cantitate minimă la externare, valoarea CA125 scade la 211,8 U/ml.

Discuții

Cardiomiopatia prin non-compactare este o afecțiune cardiacă rară, ereditară, în majoritatea cazurilor cu transmitere autosomal dominantă, dar care poate fi asociată și cu transmiterea autosomal recesivă și X linkată (5). Prevalența acestei patologii în populația generală nu este bine cunoscută, însă prevalența cazurilor diagnosticate la pacienții cu simptomatologie cardiacă care efectuează o ecocardiografie este estimată la 1,3% (6,7).

Principala metodă de diagnostic utilizată pe scară largă este ecocardiografia. Printre criteriile ecocardiografice care sugerează cardiomiopatie prin non-compactare se numără: structura în dublu strat a peretelui ventricular (un strat subțire compact și unul endocardic gros non-compact cu trabecule și recesuri adânci); raportul dintre stratul non-compact și cel compact >2 în telesistolă din secțiunea parasternal ax scurt; raportul dintre grosimea stratului compact și grosimea totală a peretelui ventricular ≤ 0,5 în telediastolă în secțiunile apicale și parasternal ax scurt; ecografie Doppler care evidențiază flux sanguin la nivelul recesurilor (6,8,9).

Într-un studiu analitic care cuprinde 241 pacienți adulți diagnosticul de cardiomiopatie prin non-compactare a fost stabilit ecocardiografic. Douăzeci și șapte % dintre aceștia aveau suspiciune de ventricul stâng non-compact, 56% s-au prezentat inițial pentru simptomatologie de insuficiență cardiacă, iar 11% au fost diagnosticați la evaluare ecocardiografică de rutină (10).

În cadrul acestei afecțiuni cardiace, aritmiile atriale și ventriculare sunt relativ frecvente. Un studiu realizat în clinica Mayo din Statele Unite a evidențiat că 33% din pacienți au prezentat episoade de tahicardie ventriculară nesusținută, iar 5% au prezentat tahicardie ventriculară susținută (10). La monitorizarea Holter a pacientei noastre s-au evidențiat episoade de tahicardie ventriculară nesusținută, motiv pentru care s-a inițiat terapie antiaritmică cu Amiodaronă.

Deși factorii de risc tromboembolic în cadrul acestei patologii nu sunt suficient studiați datorită rarității acestui tip de cardiomiopatie, riscul tromboembolic nu trebuie

ignorat, iar tratamentul anticoagulant profilactic se recomandă. Într-un studiu retrospectiv care a cuprins un total de 169 pacienți diagnosticați cu ventricul stâng non-compact, 26 au prezentat evenimente tromboembolice (24 pacienți cu accident vascular cerebral și 2 pacienți cu embolie periferică) (11).

Investigarea imagistică prin rezonanță magnetică (IRM) este superioară ecocardiografiei, oferind o mai bună rezoluție spațială a tuturor segmentelor ventriculare, inclusiv a apexului și a peretelui lateral (12,13). Criteriile IRM de diagnostic al cardiomiopatiei prin non-compactare sunt: raportul maxim dintre stratul non-compact și cel compact în telediastolă>2,3; grosimea aparatului trabecular >20% din grosimea totală a peretelui ventricular; dimensiunea fractală, ca și o măsură cantitativă a trabeculării, crescută, ușor de măsurat și reprodus (12,14,15).

În multe cazuri diagnosticul de cardiomiopatie prin non-compactare este unul de excludere. Diagnosticul diferențial cuprinde cardiomiopatia hipertensivă, cardiomiopatia dilatativă, cardiomiopatia hipertrofică, respectiv cardiomiopatia restrictivă. Cardiomiopatia prin non-compactare poate fi de asemenea asociată altor condiții patologice precum: boli cardiace congenitale (boala Ebstein, bicuspidia valvei aortice, defect de sept atrial, defect de sept ventricular, coarctația de aortă), boli neuromusculare, boli mitocondriale, boli metabolice și sindroame genetice(16,17).

Cardiomiopatia prin non-compactare este asociată unui risc crescut de mortalitate și morbiditate atât în rândul copiilor cât și al adulților. Într-un studiu analitic ce a cuprins 115 pacienți diagnosticați cu ventricul stâng non-compact, care au fost urmăriți în medie 2,7 ani, s-a evidențiat că niciunul dintre pacienții asimptomatici la debut nu a decedat pe parcursul urmăririi, comparativ cu cei simptomatici, la care rata mortalității a fost de 31% (18).

Managementul pacienților cu cardiomiopatie prin non-compactare este dificil, neexistând tratament specific. Pacienților cu fracție de ejecție mai mică de 35% și insuficiență cardiacă clasa NYHA II/III le este recomandat cardiodefibrilatorul

implantabil. Totodată pacienții care sunt în stadiul terminal de insuficiență cardiacă au indicație de elecție transplantul cardiac.

Având în vedere stadiul insuficienței cardiace, fracția de ejecție mult scăzută a pacientei și patologia neoplazică asociată, prognosticul în acest caz este rezervat. Pacienta ar avea indicație de defibrilator implantabil și transplant cardiac, dar având în vedere neoplazia ovariană asociată și speranța de viață scăzută (sub 1 an), această indicație nu se susține.

Consimțământ informat

Consimțământul informat al pacientei pentru utilizarea datelor medicale prezentate a fost obținut.

Referințe

1. Maron B, Towbin J, Thiene G, Antzelevitch C, Corrado D, Arnett D, et al. Contemporary Definitions and Classification of the Cardiomyopathies. Circulation. 2006;113(14):1807-1816.
2. Elliott P, Andersson B, Arbustini E, Bilinska Z, Cecchi F, Charron P, et al. Classification of the cardiomyopathies: a position statement from the european society of cardiology working group on myocardial and pericardial diseases. Eur Heart J. 2007;29(2):270-276.
3. Arbustini E, Weidemann F, Hall J. Left Ventricular Noncompaction. J Am Coll Cardiol. 2014;64(17):1840-1850.
4. Henderson D, Anderson R. The Development and Structure of the Ventricles in the Human Heart. Pediatr Cardiol. 2009;30(5):588-596.
5. Zaragoza M, Arbustini E, Narula J. Noncompaction of the left ventricle: primary cardiomyopathy with an elusive genetic etiology. Curr Opin Pediatr. 2007;19(6):619-627.

6. Aras D, Tufekcioglu O, Ergun K, Ozeke O, Yildiz A, Topaloglu S et al. Clinical Features of Isolated Ventricular Noncompaction in Adults Long-Term Clinical Course, Echocardiographic Properties, and Predictors of Left Ventricular Failure. J Card Fail. 2006;12(9):726-733.
7. Stanton C, Bruce C, Connolly H, Brady P, Syed I, Hodge D et al. Isolated Left Ventricular Noncompaction Syndrome. Am J Cardiol. 2009;104(8):1135-1138.
8. Oechslin E, Attenhoffer C, Rojas J, Kaufmann P, Jenni R. Long-term follow-up of 34 adults with isolated left ventricular noncompaction: a distinct cardiomyopathy with poor prognosis. J Am Coll Cardiol. 2000;36(2):493-500.
9. Patrianakos A, Parthenakis F, Nyktari E, Vardas P. Noncompaction Myocardium Imaging with Multiple Echocardiographic Modalities. Echocardiography. 2008;25(8):898-900.
10. Bhatia N, Tajik A, Wilansky S, Steidley D, Mookadam F. Isolated Noncompaction of the Left Ventricular Myocardium in Adults: A Systematic Overview. J Card Fail. 2011;17(9):771-778.
11. Stöllberger C, Wegner C, Finsterer J. CHADS2- and CHA2DS2VASc Scoresand Embolic Risk in Left Ventricular Hypertrabeculation/Noncompaction. J StrokeCerebrovasc Dis. 2013;22(6):709-712.
12. Petersen SE, Selvanayagam JB, Wiesmann F, Robson MD, Francis JM, Anderson RH, et al. Left ventricular non-compaction: insights from cardiovascular magnetic resonance imaging. J Am CollCardiol. 2005;46(1):101–105.
13. Thuny F, Jacquier A, Jop B, Giorgi R, Gaubert J, Bartoli J et al. Assessment of left ventricular non-compaction in adults: Side-by-side comparison of cardiac magnetic resonance imaging with echocardiography. Arch Cardiovasc Dis. 2010;103(3):150-159.

14. Jacquier A, Thuny F, Jop B, Giorgi R, Cohen F, Gaubert J et al. Measurement of trabeculated left ventricular mass using cardiac magnetic resonance imaging in the diagnosis of left ventricular non-compaction. EurHeart J. 2010;31(9):1098-1104.
15. Captur G, Muthurangu V, Cook C, Flett A, Wilson R, Barison A et al. Quantification of left ventricular trabeculae using fractal analysis. J Cardiovasc Magn Reson. 2013;15(1):36.
16. Stähli B, Gebhard C, Biaggi P, Klaassen S, Valsangiacomo Buechel E, Attenhofer Jost C et al. Left ventricular non-compaction: Prevalence in congenital heart disease. Int J Cardiol. 2013;167(6):2477-2481.
17. Gerger D, Stöllberger C, Grassberger M, Gerecke B, Andresen H, Engberding R et al. Pathomorphologic findings in left ventricular hypertrabeculation/noncompaction of adults in relation to neuromuscular disorders. Int J Cardiol. 2013;169(4):249-253.
18. Greutmann M, Mah M, Silversides C, Klaassen S, Attenhofer Jost C, Jenni R et al. Predictors of Adverse Outcome in Adolescents and Adults With Isolated Left Ventricular Noncompaction. Am J Cardiol. 2012;109(2):276-281.

Chistul de canal tireoglos. Prezentare de caz

[1]Miana Gabriela Pop, [2]Ioana Mihaela Constantinescu, [2]Amelia Balint, [3]Ana Maria Domșa, [2]Ciocan Răzvan, [2]Bojor Andreeas, [2]Dan Constantinescu, [2]Ștefan Chiorescu, [2]Valentin Muntean

[1]Departamentul de Anatomie și Embriologie, Universitatea de Medicină și Farmacie "Iuliu Hațieganu" Cluj-Napoca, România

[2]Departamentul Chirurgie II, Universitatea de Medicină și Farmacie "Iuliu Hațieganu" Cluj-Napoca, România

[3]Departamentul de Anatomie Patologică, Universitatea de Medicină și Farmacie "Iuliu Hațieganu" Cluj-Napoca, România

Introducere

Chistul de canal tireoglos reprezintă cea mai frecventă anomalie congenitală a regiunii cervicale anterioare și este cauzată de închiderea incompletă a tractului tireoglos (1, 2). Cele mai multe cazuri sunt întâlnite în perioada copilăriei, însă diagnosticul este posibil la orice vârstă, ambele sexe fiind afectate în mod egal (3). Din punct de vedere clinic, chistul de canal tireoglos se prezintă ca o leziune nedureroasă localizată pe linia mediană a regiunii cervicale anterioare (3). Cel mai frecvent, chistul se întâlnește între cartilajul tiroid și osul hioid (60%) sau supra-hioidian (24%), în timp ce localizarea intra-lingual este rar observată (2%) (2). Apariția chistului este considerată a fi legată de existența unui proces infecțios respirator recent al pacientului (1, 3). Tratamentul chistului de canal tireoglos este exclusiv chirurgical și constă în extirparea chistului canalului tireoglos, împreună cu rezecția porțiunii centrale a osului hioid (procedura Sistrunk).

Prezentarea cazului

Pacient în vârstă de 48 ani din mediul urban, se prezintă în secția de chirurgie generală a Spitalului Județean pentru apariția unui formaţiuni tumorale în regiunea cervicală anterioară. Pacientul nu prezintă istoric familial relevant pentru boala actuală iar din antecedentele personale nu se reţin elemente semnificative. Pacientul nu a recunoscut consumul de toxice și nu prezintă alergii cunoscute.

Boala actuală a debutat insidios în urmă cu aproximativ 2 săptămâni prin disfonie și senzație de compresiune cervicală anterioară ce se accentuează în decubit dorsal.

Examenul clinic general și pe sisteme la internare a fost în limite normale. La nivel cervical prezintă o creșterea volumului glandei tiroide și o leziune bine delimitata de aproximativ 1.5/1.7cm localizată pe linia mediană a regiunii cervicale anterioare, între osul hioid și cartilajul tiroid. La palpare, atât glanda tiroidă cât și formațiunea tumorală chistică decelată sunt nedureroase și mobile cu conductul laringo-traheal; nu sunt identificate adenopatii latero-cervicale la examenul obiectiv al regiunii cervicale.

Examinările de laborator nu decelează modificări patologice. Valorile TSH, FT3, FT4, valorile calcitoninei dar și anticorpii anti-TPO și anti-Tg prezintă valori în limite normale. Examinarea ECG și radioscopia toracică la internare oferă relații normale. Consultul ORL preanestezic a fost în limite normale. Pacientul este investigat în teritoriu prin ecografie tiroidiană și computer-tomografie (CT) cu substanță de contrast (SC). Ecografia tiroidiană descrie o glandă tiroidă mărită în volum, cu structură izoecogenă, omogenă ce prezintă la nivelul lobului stâng o formațiune mixtă de 3/2/1.8cm predominant izoecogenă, inomogenă, cu componentă lichidiană, slab vascularizată iar la nivelul lobului drept multiple formațiuni hipoecogene de 3-4mm fără semnal vascular. Examinarea CT cervicală cu SC efectuată pune în evidență la nivelul lobului stâng tiroidian o formațiune chistică de 3/3cm cu multiple arii tisulare intens iodofile iar pe linia cervicală mediană între osul hioid și cartilajul tiroid, o masă

de 2.2/2cm bine delimitată, hipodensă, neiodofilă (fig.1.); formațiunea descrisă prezintă un mic canal de legătură cu baza limbii. Nu se pun în evidență adenopatii supraclaviculare, latero-cervicale sau mandibulare bilaterale.

Fig.1. Examinare CT cu SC, secțiune transversală. Masă tumorală chistică cu arii tisulare ce se întinde cranio-caudal între osul hioid și cartilajul tiroid (săgeata roșie). Lob tiroidian stâng cu formațiune nodulară chistică și arii intens iodofile (săgeata albă).

În urma investigațiilor clinice și paraclinice s-a stabilit diagnosticul de chist de canal tireoglos și gușă macronodulară normofuncțională și s-a indicat intervenția chirurgicală în regim programat. După consultul preanestezic și obținerea consimțământului informat al pacientului s-a intervenit chirurgical în anestezie generală cu intubație oro-traheală și s-a practicat extirparea chistului canalului tireoglos, împreună cu rezecția porțiunii centrale a osului hioid (procedura Sistrunk) și tiroidectomie totală (fig. 2.).

Fig. 2. Intervenția chirurgicală (procedura Sistrunk și tiroidectomia totală). I. Aspect pre-operator II. Disecția leziunii chistice de la nivelul marginii inferioare a osului hioid. III. Hioidectomie centrală (a - porțiunea centrală a corpului osului hioid rezecată, b – capetele restante ale osului hioid, c – tractul tireoglos infrahioidian). IV. Piesa de rezecție formată din cei doi lobi tiroidieni, leziunea chistică atașată ductului tireo-glos restant și corpul hioidului secționat.

Examenul histopatologic al piesei de rezecție a pus în evidență un duct tireoglos modificat chistic, tapetat de epiteliu pseudo-stratificat cilindric ciliat cu foliculi tiroidieni în perete (fig. 3.); secțiunile prelevate de la nivelul lobilor tiroidieni au pus în evidență micro- și macrofoliculi tapetați de celule cubice și aplatizate, cu formare de numeroși noduli delimitați de capsule conjunctive de grosime variabilă, fără a fi prezente elemente de malignitate pe secțiunile examinate.

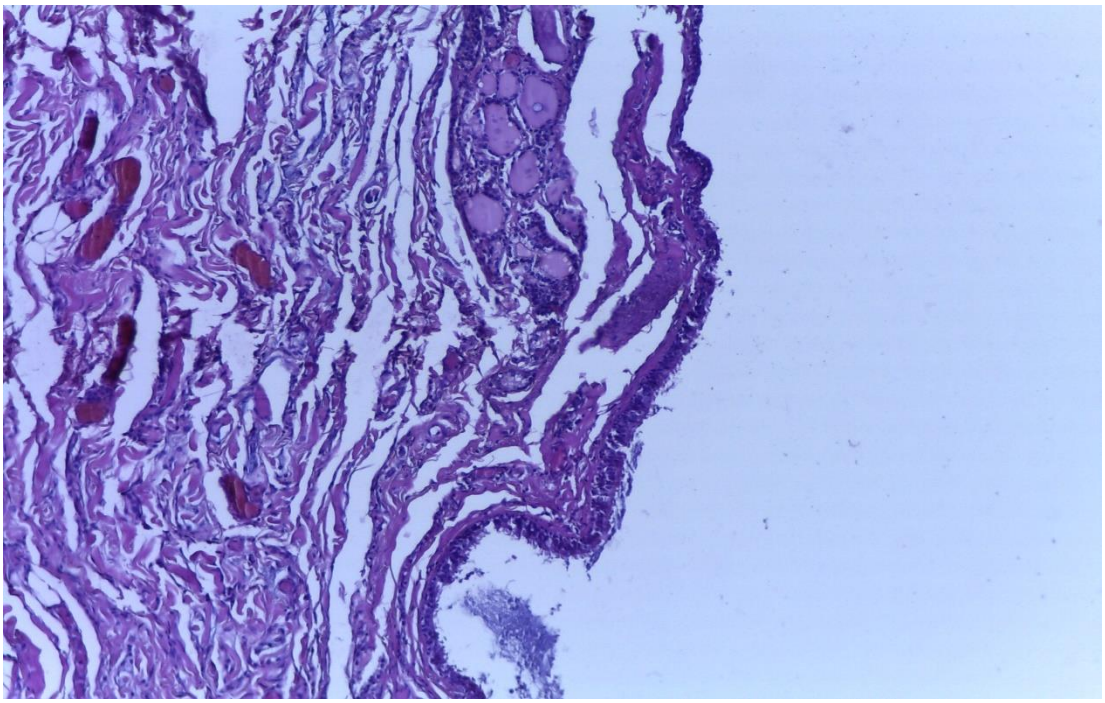

Fig. 3. Microscopie optică, colorație HE, mărire 10x: se evidențiază epiteliul pseudo-stratificat cilindric ciliat și foliculi tiroidieni normali (Microscop Leica).

Discuții

Anatomie și embriologie

Dezvoltarea glandei tiroide începe în jurul săptămânilor 2-3 de viață intrauterină și are origine dublă, la nivelul faringelui primitiv (porțiunea mediană a glandei), respectiv în creasta neurală (porțiunea laterală) (4). Fuziunea celor două porțiuni ce

vor forma glanda tiroidă este marcată de prezența tuberculului Zuckerkandl, reper important în identificarea nervului laringeu recurent (4).

Chistul de canal tireoglos se dezvoltă la nivelul tractului tireoglos; acesta marchează linia de descindere a glandei tiroide de la nivelul foramen cecum (situată la baza limbii, la unirea celor 2/3 anterioare cu 1/3 posterioară), spre fața anterioară a traheii, în dreptul inelelor traheale 2-3 (4,5,6). Evoluția normală a tractul tireoglos este spre atrofie, cu pierderea lumenului și fibrozare ulterioară, procese ce au loc între săptămânile 5-8 (4). În paralel, în săptămânile 5-7 se formează osul hioid, prin condensarea mezodermului în direcție postero-anterioară (4). Formarea osului hioid în direcție postero-anterioară modifică poziția tractului tireoglos care ajunge în contact cu fața posterioară a osului hioid (7) (Fig. 4.). Astfel, dezvoltarea osului hioid scindează tractul tireoglos într-o porțiune supra-hioidiană, respectiv una infra-hioidiană (4). În timp ce porțiunea supra-hioidiană, aflată în contact cu foramen cecum, dispare progresiv, tractul intra-hioidian se fragmentează în bucăți (4). Persistența porțiunii distale a tractului tireoglos infra-hioidian formează, la nivelul marginii superioare a viitorului istm tiroidian, lobul piramidal (piramida Lalouette) (2, 7).

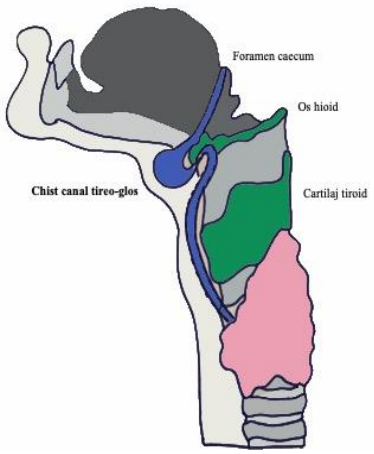

Fig. 4. Traiectul de descindere al ductului tireoglos și relația cu osul hioid

Diagnostic

Diagnosticul de chist de canal tireoglos este în general clinic și se stabilește prin evidențierea în cadrul examenului obiectiv al unei formațiuni tumorale bine delimitat, nedureroase spontan sau la palpare, localizat pe linia mediană a porțiunii cervicale anterioare, între osul hioid și cartilajul tiroid (1,4), localizare întâlnită și în cazul de față. În mod tipic, formațiunea este mobilă cu conductul laringo-traheal, în timpul deglutiției, și cu protruzia limbii (4). Dispneea, disfonia sau disfagia sunt simptome rar întâlnite, în cazul leziunilor chistice voluminoase (2).

Deși diagnosticul chistului de canal tireoglos este clinic, examinările imagistice sunt necesare pentru a confirma suspiciunea clinica, a clarifica extensia chistului dar si pentru a stabili raporturile acestuia cu elementele anatomice de vecinătate. În cazul de față, evaluarea imagistică suplimentară a permis diagnosticul patologiei tiroidiene asociate. Aspectul tipic al chistului de canal tireo-glos în diverse examinări este prezentat mai jos:

- Ultrasonografie cervicală: leziune bine delimitată, izoecogenă (în aproximativ 40% din cazuri) sau hipoecogenă, cu ecouri interne izo- sau heterogene, fără vascularizație (9).
- CT cervicală cu SC: leziune hipodensă bine delimitată, omogenă cu pereți subțiri (6,9,10).
- RMN cervical: leziune hiper-intensă în T2, leziune hipo sau izo-intensă în T1, în funcție de conținutul chistului (conținut proteic, arii de hemoragie) (6,9).

Diagnostic diferențial

Diagnosticul chistului de canal tireoglos se face cu:

- Chistul branhial (3);
    - Apare în urma obliterării defectuoase a unuia sau mai multor arcuri branhiale și se localizează de obicei în regiunea cervicală laterală profundă (9). Fistula cutanată este o manifestare frecvent întâlnită (4).

- Chistul dermoid (1);
    - Se diferențiază de chistul de canal tireoglos prin conținutul său diferit (țesut cartilaginos, țesut grăsos, glande sebacee, foliculi de păr) (9). Se poate întâlni oriunde la nivel cervical, inclusiv pe linia mediană.
- Chistul epidermoid (1);
    - Leziune tapetată de epiteliu scuamos, localizată frecvent la nivelul planșeului cavității bucale, în regiunea sublinguală și submandibulară și rar întâlnită la nivel cervical (9, 11). Caracteristicile ecografie sunt similare celor întâlnite în chistul de canal tireo-glos (leziuni izo- sau hipoecogene bine delimitate) (9).
- Limfangioamele cervicale (3);
    - Malformație congenitală a sistemului limfatic frecvent diagnosticată la naștere sau în perioada copilăriei și rar întâlnită la adult (12, 13); se localizează mai frecvent la nivelul triunghiului posterior al gâtului și în regiunea submandibulară (9). Ecografic se descrie ca o leziune chistică multiloculară (9). Limfangioamele se caracterizează prin invazia structurilor înconjurătoare vitale, aspect ce poate limita tratamentul chirurgical (13). Diagnosticul de certitudine se pune în urma examenului histopatologic (13).
- Leziuni tumorale cervicale (benigne sau maligne) (3).
- Leziuni tumorale tiroidiene (benigne sau maligne) (3).
- Limfadenopatii cervicale chistice (9)
    - Sunt cel mai frecvent consecința unui carcinom papilar tiroidian (9). Ecografic se caracterizează prin margini neregulate, vascularizație periferică intensă și prin prezența calcifierilor intra-lezionale (9).
- Leziuni timice chistice (1)
    - În cazul localizării suprasternale, rar întâlnite, a chistului de canal tireoglos, acesta trebuie diferențiat de chistul timic ce se diferențiază

din tractul timo-faringian; acesta poate perista oriune între osul hioid și mediastin (14).

Tratament

Tratamentul chistului de canal tireoglos este chirurgical și vizează excizia chistului și a tractului tireoglos restant, împreună cu porțiunea centrală a osului hioid (procedura Sistrunk) (1, 4). Tratamentul corect efectuat se caracterizează printr-o rată de recidivă scăzută, de 1-3%. Este contraindicată puncționarea chistului sau extirparea chistului (procedura Schlange) întrucât pot crește considerabil acest procent (rata de recidivă a chistului după puncționare este de 100%) (7).

Procedura Sistrunk a fost inițial descrisă în anul 1920 și se bazează pe studiile embriologice efectuate (7). Cele trei etape principale ale intervenției sunt:

- Excizia chistului
    - După efectuarea cervicotomiei anterioare (la mijlocul distanței dintre cartilajul tiroid și osul hioid) și identificarea leziunii chistice, se realizează disecția atentă a acesteia în direcție superioară, spre osul hioid (7). Este importantă excizia chistului în totalitate, evitând ruptura lui, pentru a reduce riscul de recidivă sau rezecție incompletă (1).
- Hioidectomia centrală
    - În continuare se realizează excizia porțiunii centrale a osului hioid între coranele mici ale osului, după identificarea și disecția acestora (7). Deși apoziția marginilor osului hioid a fost inițial indicată, la ora actuală aceasta nu mai este recomandată (4), eventualele surse de hemoragie putând fi controlate prin coagulare bipolară (7). Disecția excesivă lateral de osul hioid trebuie evitată întrucât poate duce la lezarea nervului hipoglos (XII) (7).
- Excizia tractului tireoglos restant

- Identificarea tractului restant este adeseori dificilă, astfel că excizia lui se efectuează de-a lungul traiectului obișnuit, între osul hioid și baza limbii (7). Plasarea indexului stâng al chirurgului în cavitatea bucală poate fi necesră pentru a repera mai ușor originea proximală a tractului tireo-glos la nivelul foramen cecum (4).

Tratamentul chirurgical este indicat în cazul tuturor pacienților ce se prezintă cu această patologie, transformarea malignă a chistului cât și asocierea cu carcinomul tiroidian (în special carcinomul papilar tiroidian) au fost raportate într-un procent redus de cazuri în literatura de specialitate (1,2,15). Cancerele de canal tireoglos sunt cel mai adesea carcinoame papilare (92.1%), în timp ce histologii mai puțin întâlnite sunt carcinomul scuamos (4.3%) și cel folicular (1.2%) (16). Prezența carcinomului papilar de canal tireoglos, impune efectuarea diagnosticului diferențial și cu cancerele de piramidă Lalouette (17).

Concluzii

Deși considerat o leziune caracteristică pacientului pediatric, chistului de canal tireoglos poate fi întâlnit la orice vârstă. Astfel, recunoașterea patologiei în fața unui pacient cu formațiuni tumorale chistice ale regiunii cervicale este importantă pentru un tratament adecvat. Aplicarea corectă a tratamentului chirurgical se bazează pe înțelegerea noțiunilor de anatomie și în special de embriologie. Aceste aspecte sunt importante întrucât diagnosticul greșit sau tratamentul suboptimal se asociază cu rate crescute de recidivă a leziunii.

Particularitatea cazului

Particularitatea cazului constă în diagnosticul chistului de canal tireoglos în afara unui episod infecțios respirator și în coexistența acestuia și a gușii multinodulare normofuncționale.

Consimțământ informat

Consimțământul informat al pacientei pentru utilizarea datelor medicale prezentate a fost obținut.

Bibliografie

1. Randolph GW, Kamani DV. Thyroglossal duct cysts and ectopic thyroid. Accesat online la:https://www.uptodate.com/contents/thyroglossal-duct-cysts-and-ectopic-thyroid?search=thyroglossal%20duct%20cyst&source=search_result&selectedTitle=1~19&usage_type=default&display_rank=1#H1.
2. Moorthy N, Arcot R. Thyroglossal duct cyst-more than just an embryological remnant. Indian J Surg, 2011;73(1):28-31.
3. Atmaca S, Cecen A, Kavaz E. Thyroglossal Duct Cyst in a 3-Month-Old Infant:A Rare Case. Turk Arch Otorinhinolanryngol, 2016;54(3):138-140.
4. Agarwal A, Mishra AK, Lombardi CP, Raffaelli M. 2013. Applied Embriology of the Thyroid and Parathyroid Glands. În Randolph Gregory W, Editor. Surgery of the Thyroid and Parathyroid Glands (pg.15-24). Philadelphia, PA. Elsevier.
5. El-Ayman YA, Naguib SM, Abdalla WM. Huge thyroglossal duct in elderly patient:Case report. Int J Surg Case Rep, 2018;51:415-418.
6. Patel S, Bhatt AA. Thyroglossal duct pathology and mimics. Insights Imaging, 2019;Dec 10:12. Published online 2019 Feb 6. Doi:10.1186/s13244-019-0694-x.
7. Righini AC, Hitter A, Reytl E, Atallah I. Thyroglossal duct surgery. Sistrunk procedure. Eur Ann Otorinolaryngol Head Neck Dis, 2016;133(2):133-136.
8. Thompson LDR, Herrera HB, Lau SK. A Clinicopathologic Series of 685 Thyroglossal Duct Remnant Cysts. Head Neck Pathol, 2016;10(4):465-474.

9. Mittal MK, Malika A, Sureka B, Thukral BB. Cystic masses of neck:A pictorial review. Indian J Radiol Imaging, 2012;22(4):334-343.
10. Lee DH, Jung SH, Yoon TM, Lee JK, Joo YE, Lim SC. Computed Tomographic Evaluation of Thyroglossal Duct Cyst in Children Under 11 Years of Age. Chonnam Med J, 2012;48(3):179-182.
11. Sabhalok SS, Shetty LS, Sarve PH, Setiva SV, Bharadwai SR. Epidermoid and dermoid cysts of the head and neck region. Plast Aesthet Res, 2016;3:347-350. Doi:10.20517/2347-9264.2016.09.
12. Kuba Basurto OP, Lopez Hurtado LM, Rafael Castillo C, Figueroa Garcia B, Figueroa-Tentori D, Cejudo-Pulido A. Cervical lymphangioma in the adult. A report of 2 cases. Cirurgia y Cirurjanos, 2016;84(4):313-317.
13. Kaur Dil S, Mathew M. Adult Lymphangioma – A Rare Entity:A Report of Two Cases. Turk Patoloji Dergisi, 2012;28(1):80-82.
14. Zarbo RJ, McClatchey KD, Areen RG, Baker SB. Thymopharyngeal duct cyst:A form of cervical thymus. Ann Otol Laryngol, 1983;92:284-289.
15. Kandogan T, Erkan N, Vardar E. Papillary carcinoma arising in a thyroglossal duct cyst with associated microcarcinoma of the thyroid and without cervical lymph node metastasis:a case report. J Med Case reports, 2008;2:42.
16. Rayes HM, Monk I, Svider PF, Gupta A, Razna SN, Lin HS. Thyroglossal Duct Cyst Carcinoma:A Systematic Review of Clinical Features and Outcomes. Otolaryngol Head Neck Surg, 2017;156(5):794-802.
17. Yoon SG, Yi JW, Seong CY, Kim JK, Kim SJ, Chai YJ, et al. Clinical characteristics of papillary thyroid carcinoma arising from the pyramidal lobe. Ann Surg Treat Res, 2017;92(3):123-128.

Dificultăți de diagnostic în demența din cadrul bolii Parkinson

[1,2]Nicoleta Tohănean, [2]Adelina-Daniela Bodia, [2]Romana Homorodean, [1,2]Lăcrămioara Perju Dumbravă

[1] Universitatea de Medicină şi Farmacie „Iuliu Haţieganu" Cluj-Napoca

[2] Spitalul Clinic Județean de Urgență Cluj-Napoca, Clinica Neurologie I

Introducere

Boala Parkinson (BP), demența cu corpi Lewy şi atrofia multisistemică reprezintă un grup de afecțiuni denumite sinucleopatii, entități caracterizate de același mecanism neuropatogenic - depunerea unei proteine (α sinucleină) la nivel cerebral. Dacă pentru demența cu corpi Lewy, caracteristică este acumularea proteică la nivelul sistemului limbic și neocortex, în contrast, în boala Parkinson depunerea inițială se produce în trunchiul cerebral asociată cu tulburări extrapiramidale, iar implicarea sistemului limbic și a neocortexului apare odată cu evoluția bolii (1, 2, 4).

Clinic și neuropatogenic aceste două afecțiuni sunt similare, diferența fiind dată de intervalul de timp dintre existența sindromului parkinsonian și apariția demenței.

În literatura de specialitate se precizează limita de 1 an între declanșarea demenței și apariția parkinsonismului în cazul demenței cu corpi Lewy, în timp ce BP accelerează deteriorarea abilităților cognitive astfel încât incidența și prevalența tulburărilor intelectuale cresc cu durata și severitatea bolii(1-3).

Prevalența demenței în BP este de aproximativ 78%, cu o incidență de 3-10% pe an (1).

Tabloul clinic caracteristic ambelor patologii cuprinde sindromul parkinsonian (bradikinezia, rigiditatea musculară, tremor postural), demență, halucinații şi fluctuații în plan cognitive (1).

Diagnosticul posibil sau probabil de demență cu corpi Lewy este susținut de unul dintre criterii(4,5):

- declin cognitiv progresiv care interferă cu activitățile ocupaționale ale individului
- afectarea memoriei progresivă odată cu evoluția bolii
- deficite de atenție, de funcție executivă, de integrare vizual-spațială.

Diagnosticul de demență cu corpi Lewy este mai puțin probabil în cazul existenței unor afecțiuni fizice sau cerebrale, care pot fi responsabile de tablouri clinice asemănătoare, însă această afecțiune nu poate fi exclusă în totalitate , existând posibilitatea unor patologii mixte sau multiple (3).

Din punct de vedere neuropatologic, atât în cazul demenței cu corpi Lewy cât și în BP se poate observa o pierdere a neuronilor dopaminergici din substanța neagră. Din acest motiv diagnosticul de certitudine pentru demența cu corpi Lewy se pune anatomopatologic (3).

Prezentare de caz

Pacient de sex masculin, în vârstă de 60 de ani, din mediul urban, diagnosticat cu boala Parkinson stadiu 3 Hoehn și Yahr, formă rigidă de aproximativ 4 ani, sub tratament cronic cu Levodopa/Carbidopa 250/25 mg ¾ x 3/zi, Ropinirol 12 mg/zi, acuză halucinații vizuale, cefalee generalizată de intensitate medie cu caracter presional, slăbiciune și dureri musculare la nivelul membrelor inferioare (coapselor). Simptomatologia prezentată a debutat insidios cu aproximativ o lună anterior prezentării, cu accentuarea acesteia în ultimele zile.

La momentul prezentării pacientul deținea rezultatul unui examen IRM cerebral efectuat cu câteva zile anterior internării, care descria șanțuri intergirale moderat expansionate fronto-temporo-parietal bilateral, atrofie cortico-subcorticală, câteva microleziuni demielinizante probabil ischemice cronice microangiopatice fronto-parietal bilateral.

La examenul clinic general nu s-au constatat elemente deosebite, cu parametrii de TA=130/80 mmHg și AV=66 bpm.

Examenul obiectiv neurologic a pus în evidență atitudinea particulară descrisă în semn de întrebare, cu capul și trunchiul anteflectat, brațe flectate, lipite de trunchi, membre inferioare flectate din genunchi, facies hipomimic, fin tremor la nivelul membrelor superioare, mers parkinsonian, încetinit cu pași mici, neînsoțit de balans al membrelor superioare, rigiditate musculară asimetrică (accentuată la nivelul membrului superior stâng), semn Noica si Negro prezente bilateral, bradilalie cu voce șoptită.

Scor UPDRS: 22 puncte: I=3 puncte, II= 18 puncte, III= 10 puncte, IV= 1 punct.

Biologic se constată hipolipidemie (lipide totale= 547 mg/dL, valori normale 600-900 mg/dL), ceruloplasmina scăzută (18,9 mg/dL, valori normale 20-60 mg/dL).

Pacientul a fost evaluat psihologic și s-a constatat o deteriorare cognitivă ușoară (MMSE=25/30), decelându-se hipoprosexie moderată de concentrare, abilități de calcul moderat deficitare, hipomnezie moderată de fixare și evocare a datelor recente, disfuncție executivă ușoară, abilități veziculo-spațiale normale, elemente depresive.

La examenul CT cranian nu s-au evidențiat leziuni focale, putându-se observa atrofia cerebrală cu accentuarea șanțurilor laterale și atrofie accentuată de lobi temporali.

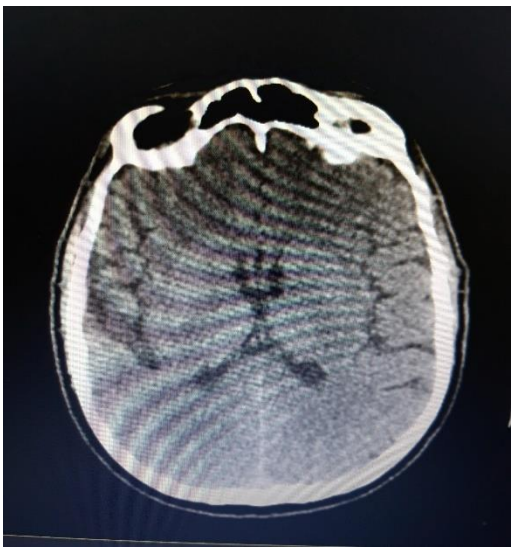

Fig. 1, 2 Imagini CT cerebral- secţiune transversală

Examenul EEG a pus în evidență un ritm de fond alfa dominant lent 6 cicli/secundă, ascuțit, neregulat simetric, nemodificat la hiperventilație fără elemente iritative.

Pe parcursul internării, pacientul a dezvoltat un episod de confuzie, neliniște și agitație psihomotorie, moment în care s-a sistat administrarea de agonist dopaminergic, după ce în prealabil a fost redusă sistematic doza și s-a crescut progresiv doza de Levodopa/Carbidopa 250/25 mg până la 3 comprimate/zi (750 mg/zi); de asemenea s-a decis introducerea unui antipsihotic (Clozapina 25 mg/zi) în schema de tratament, după ce s-au analizat riscurile si beneficiile inițierii unei astfel de terapii.

Deoarece pacientul a prezentat o evoluție favorabilă, cu remiterea elementelor psihotice, a fost externat la domiciliu cu recomandări pentru reevaluare neurologica la 3 luni sau la nevoie.

Discuții

Deși diagnosticul pacientului de BP este susținut de semnele motorii specifice sindromului parkinsonian (bradikinezia și rigiditatea musculară), totuși afectarea funcției cognitive este marcată și progresivă în contrast cu evoluția parkinsonismului care nu s-a accentuat in timp.

De asemenea, în cadrul BP dezvoltarea și severitatea tulburărilor cognitive sunt asociate cu vârsta înaintată, afectarea extrapiramidală severă, evoluția îndelungată a bolii, sindroame motorii atipice[1], criterii care nu sunt regăsite pentru cazul prezentat.

Este cunoscut faptul că medicația antiparkinsoniană afectează funcția cognitivă, aspect întâlnit mai ales în cazul trihexyphenidilului și a agoniștilor dopaminergici, însă este valabil și pentru celelalte clase de medicamente. Așadar halucinațiile vizuale frecvente în demența din cadrul BP pot fi precipitate sau accentuate de medicația de substituție dopaminergică, în special de către agoniștii dopaminergici(1,2).

Prin urmare această ipoteză este demonstrată în cazul prezentat, dat fiind faptul că retragerea completă a agonistului dopaminergic a avut efecte favorabile cu dispariția halucinațiilor.

Din punct de vedere paraclinic, imagistic, demența cu corpi Lewy este caracterizată de atrofie de lob temporal medial, iar la imagistica funcțională se evidențiază hipoperfuzie și hipometabolism cerebral. Modificările EEG pot fi detectate încă de la începutul bolii și sunt caracterizate de prezența undelor lente cu predominanța ritmului alfa (3).

Având în vedere trăsăturile clinice tipice pentru demența cu corpi Lewy (tulburări cognitive fluctuante, în special de atenție și vigilență, halucinațiile vizuale recurente, caracteristici ale parkinsonismului cu bradikinezie și rigiditate musculară) susținute imagistic prin atrofia cerebrală și modificările traseului EEG, care a evidențiat ritm predominant alfa cu unde lente, se poate susține diagnosticul de demență cu corpi Lewy.

Concluzii

În evoluția pacientului cu BP, pe lângă confirmarea diagnostică, la fel de importantă este urmărirea evoluției și tratamentul specific și adaptat fiecărei etape în cadrul bolii.

Demența cu corpi Lewy rămâne o patologie pentru care trebuie continuate studiile pentru înțelegerea factorilor genetici, neuropatologiei și a mecanismelor moleculare de producere.

Regula de 1 an rămâne standardul pentru distingerea demenței din cadrul BP și a demenței cu corpi Lewy.

În vederea prelucrării datelor medicale, cu scopul realizării și publicării acestui caz, a fost obținut consimțământul informat al pacientului, după informarea prealabilă.

Referințe

1. Gomperts SN. Lewy Body Dementias: Dementia with Lewy Bodies and Parkinson Desease Dementia, Continuum (Mineap Minn) 2016, 22:435-463.

2. Smith R, Scholl M, Londos E, Ohlsson T, Hansson O. F-AV-1451 in Parkinson's Desease with and without dementia and in Dementia with Lewy Bodies, Sci Rep, 2018, 8:4717.

3. Onteino TF, Kos DJ, Erskine D, Walker L, Kurzawa-Akanbi M, Burn D, et al. Dementia with Lewy Bodies: an update and outlook, Mol Neurodegener, 2019, 14:5.

4. Băjenaru O, Perju-Dumbravă L, Tiu C, Popescu OB. Ghid de diagnostic și tratament în boala Parkinson, În: Ghidurile Federației Europene a Societăților de Neurologie pentru diagnosticul și tratamentul bolilor neurologice, București, Editura Medicală Amaltea, 2013, 201-216.

5. https://www.lbda.org/content/dlb-and-pdd-diagnostic-criteria accesat în data de 16.02.2019.

Calcifilaxie non-uremică asociată cu ciroză etanolică

[1]Loredana Ungureanu, [1]Alina Florentina Vasilovici,

[2]Alexandra Dana Pușcaș, [1]Simona Corina Șenilă[1]

[1]Universitatea de Medicină și Farmacie Iuliu Hațieganu, Disciplina Dermatologie, Cluj-Napoca, România

[2]Universitatea de Medicină și Farmacie Iuliu Hațieganu, Disciplina Fiziologie, Cluj-Napoca, România

Introducere

Calcifilaxia este o afecțiune rară și potențial letală caracterizată prin calcificarea peretelui vaselor mici și medii de la nivel dermic și hipodermic ceea ce determină necroză cutanată ischemică (1). Afecțiunea a fost descrisă aproape exclusiv la pacienți cu boală renală cronică terminală, în special cei tratați prin dializă, dar și la cei care au efectuat transplant renal, în contextul hiperparatiroidismului secundar (1). Rareori, cazuri de calcifilaxie au fost descrise în asociere cu neoplazii, hiperparatiroidism primar sau secundar, deficit de proteină S și ciroză alcoolică (1).

Prezentare de caz

Raportăm cazul unui pacient de sex masculin, în vârstă de 47 de ani, cunoscut cu ciroză hepatică etanolică decompensată vascular și parenchimatos, hemoragie digestivă superioară Forrest III exteriorizată prin melenă în antecedentele recente, varice esofagiene și gastropatie portal hipertensivă eroziv-hemoragică, ascită, fibrilație atrială cu alură ventriculară înaltă, insuficiență cardiacă congestivă NYHA III, cardiopatie ischemică cronică, hipertensiune arterială std IIC, hernie ombilicală și obezitate morbidă, care s-a prezentat într-o secție de dermatologie pentru multiple leziuni necrotice diseminate la nivel abdominal, inghinal și în regiunea fesieră. Boala

actuală a debutat în urmă cu aproximativ 2 luni prin apariția unor plăci inițial eritematoase, la nivel inghinal bilateral, apoi la nivelul flancurilor și a regiunii fesiere, plăci care au dezvoltat arii de necroză și arii ulcerative.

La examenul obiectiv general se constată pacient cu stare generală influențată de durere, tegument cu aspect teros, facies încercănat, obezitate morbidă (IMC 41.3kg/m^2), adenopatie inghinală dreaptă, murmur vezicular înăsprit bazal bilateral, fără raluri patologice; TA=140/70 mmHg, zgomote cardiace aritmice, AV=120 bpm; hernie ombilicală; hepatomegalie la 3 cm de la rebordul costal. Examenul dermatologic relevă xeroză cutanată, circulație colaterală la nivel abdominal și toracic, aspect de "coajă de portocală" la nivel abdominal inferior; multiple leziuni ulcerate, acoperite de țesut necrotic, cu dimensiuni variabile între 5-15 cm diametru, cu margini neregulate, eritemato-violacee în periferie, localizate la nivel inghinal bilateral, fose iliace bilateral și la nivelul regiunii superioare a fesei drepte (Fig. 1).

Figura 1. Leziuni ulcerate, acoperite de țesut necrotic, cu dimensiuni variabile, margini neregulate, eritemato-violacee în periferie

Examinările paraclinice relevă hipoalbuminemie (2.7 g/dL VN 3.5-5.2 g/dL), sindrom de colestază (FA 143 U/L VN 30-120 U/L; GGT 138 U/L VN <55 U/L), sindrom inflamator (CRP 5.81 mg/dL VN<0.5 mg/dL, fibrinogen 569.8 mg/dL VN 200-400 mg/dL), anemie normocromă normocitară (Hb 8.1 g/dL VN 13-17 g/dL); hiponatriemie (130 mmol/l VN 136-146 mmol/L). Restul determinărilor sangvine au fost în limite normale. Examenul bacteriologic de la nivelul plăgii relevă prezența de *Escherichia coli* și *Proteus spp* sensibili la Ceftazidim. Examenul histopatologic efectuat de la nivelul unei leziuni cutanate a evidențiat un fragment de tegument cu

ulcerație extinsă, acoperit de material necrotico-neutrofilic, cu numeroase vase capilare cu stază subiacent; în dermul profund dar și subepidermal în jurul ulcerului se constată o proliferare fibroblastică importantă asociată cu redus infiltrat inflamator neutrofilic, vase capilare sanguine și limfatice dilatate; la interfața cu hipodermul se evidențiază o depunere concentrică de calciu la nivelul unui vas (Fig. 2).

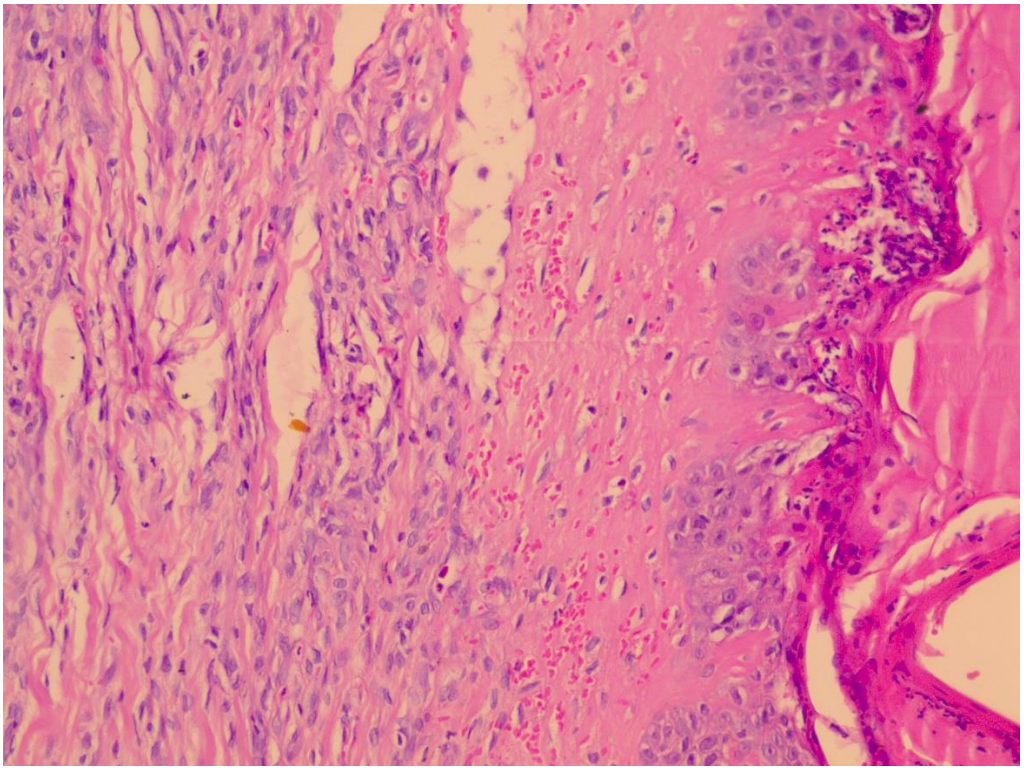

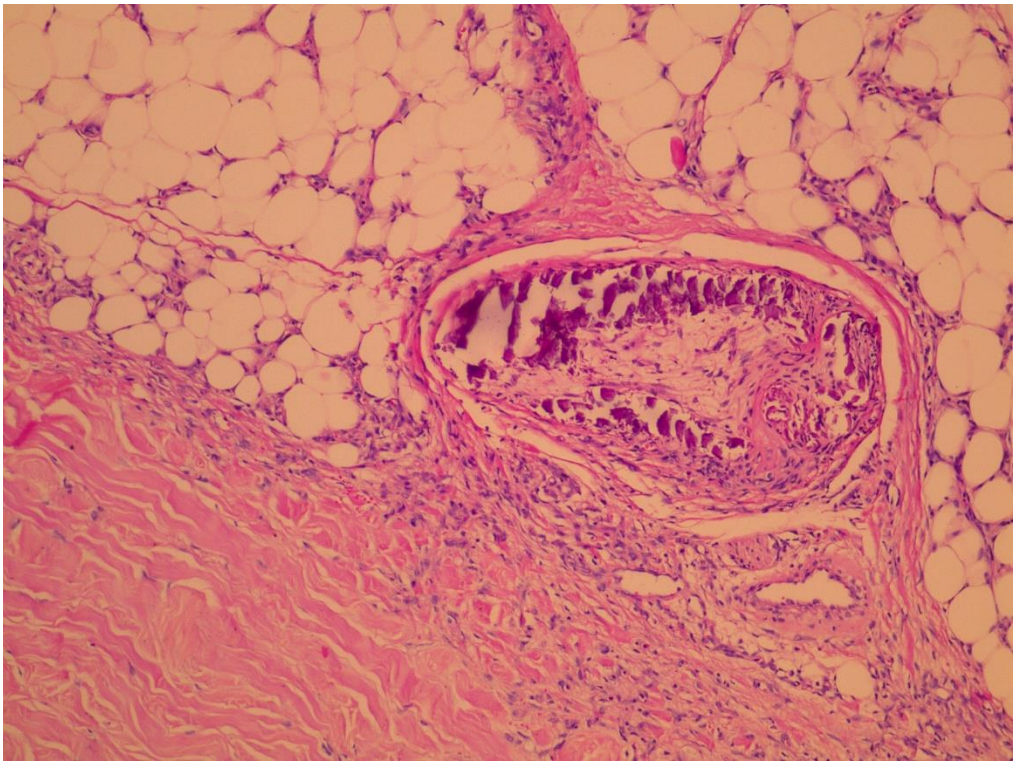

Figura 2. Biopsie cutanată care evidențiază un fragment de tegument cu ulcerație extinsă, acoperit de material necrotico-neutrofilic, cu numeroase vase capilare cu stază subiacent; în dermul profund dar și subepidermal în jurul ulcerului se constată o proliferare fibroblastică importantă asociată cu redus infiltrat inflamator neutrofilic, vase capilare sanguine și limfatice dilatate; la interfața cu hipodermul se evidențiază o depunere concentrică de calciu la nivelul unui vas

S-a efectuat radiografie pulmonară care ridică suspiciunea de colecție pericardică și evidențiază prezența de ateroame calcare la nivelul aortei toracice sau butonului aortic. Radiografia abdominală pe gol în ortostatism și decubit dorsal pune în evidență calcificări ateromatoase circumferențiale ale arterelor iliace în micul bazin, fără a permite vizualizarea unor traiecte vasculare calcificate la nivelul părților moi toraco-abdominale (Fig. 3).

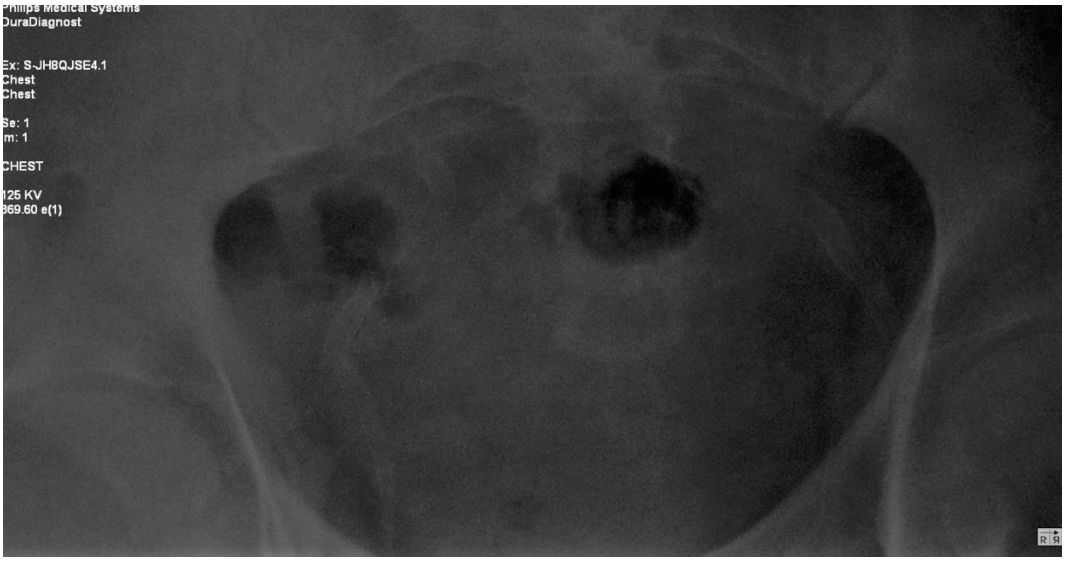

Figura 3. Radiografie abdominală pe gol în ortostatism care pune în evidență calcificări ateromatoase circumferențiale ale arterelor iliace în micul bazin

Pe baza examenului clinic și paraclinic s-a stabilit diagnosticul de calcifilaxie non-uremică. Principalele diagnostice diferențiale care nu au putut fi excluse pe baza examenului clinic, dar care au fost infirmate pe baza examenului histopatologic, au fost alte afecțiuni care evoluează rapid cu necroză cutanată, cum ar fi pyoderma gangrenosum, ectima gangrenosum sau necroza cutanată la anticoagulant cumarinic.

S-a inițiat terapie antibiotică cu Ceftazidim 3x1g/zi, conform antibiogramei. Având în vedere indisponibilitatea singurului tratament cu eficacitate relativă în calcifilaxie (tiosulfatul de sodiu intravenos) în România, s-au efectuat doar toaleta locală zilnică urmată de aplicarea de comprese antiseptice și debridare chimică cu uree 20% în scopul îndepărtării ariilor de necroză cutanată.

Pe parcursul internării, pacientul a prezentat o sângerare în cantitate de aproximativ 200-300 ml de la nivelul unei ulcerații abdominale profunde, sângerare controlată prin pansament compresiv și aplicare de soluție de adrenostazin. În cursul dimineții următoare, pacientul prezintă creșterea volumului abdominal și accentuarea

edemelor gambiere, asociat cu scăderea importantă a diurezei/24 ore și alterarea ușoară a stării generale. În zilele următoare, sângerarea spontană de la nivelul peretelui abdominal se repetă, pacientul devine anuric, iar la examenul obiectiv prezintă creștere în greutate (în total 7 kg), raluri sub-crepitante bazal stâng, edeme gambiere bilaterale și edem la nivelul peretelui abdominal. Biologic se decelează anemie severă (Hb 6.5 g/dL VN 13-17 g/dL); hiponatriemie (129 mmol/l VN 136-146 mmol/L), hipoalbuminemie (2.6 g/dL VN 3.5-5.2 g/dL) și retenție azotată moderată. Se decide oprirea terapiei anticoagulante și transferul pacientului în secția de Medicină Internă în vederea reechilibrării hemodinamice, hidro-electrolitice și proteice. S-a efectuat transfuzie de masă eritrocitară parțial deleucocitată, s-a administrat albumină iv, hepatoprotectoare, inhibitori de pompă de protoni, diuretice. S-a continuat tratamentul antibiotic cu Ceftazidim și s-a asociat Imipenem 3g/zi timp de 10 zile. S-a tentat debridarea chirurgicală a leziunilor, care nu s-a finalizat datorită hemoragiilor locale. Sub tratament, evoluția a fost lent favorabilă cu scăderea sindromului inflamator și amelioarea funcției renale, în timp ce leziunile cutanate s-au stabilizat.

Reevaluarea pacientului, la 3 săptămâni după externare, pune în evidență leziuni cutanate ulcerate, acoperite de țesut necrotic, cu margini eritemato-violacee neregulate și tendință la sângerare, atât la schimbarea pansamentului cât și la mobilizarea pacientului. Se solicită consult chirurgical, dar se consideră că, datorită afecțiunii hepatice și consecutiv tulburărilor de coagulare și riscului hemoragic, debridarea necrozelor cutanate este imposibilă. Se decide continuarea tratamentului conservator local, prin spălare zilnică cu apă și săpun, dezinfecție cu Clorhexidine diluat și pansament cu sulfadiazină argentică.

Două luni mai târziu pacientul decedează prin șoc hemoragic acut consecutiv hemoragiei digestive superioare din varice esofagiene rupte.

Discuții

Calcifilaxia a fost descrisă de către Selye și colab. pe model animal ca o reacție de hipersensibilitate sistemică după expunere la unul sau mai mulți agenți sensibilizanți sau calcifianți (2). Câțiva ani mai târziu, calcifilaxia a fost raportată și la oameni, fiind caracterizată histopatologic prin calcificarea peretelui vaselor mici, calcificare extravasculară și tromboză, ceea ce determină ischemie și necroză tisulară și se asociază cu o mortalitate crescută.

Majoritatea cazurilor de calcifilaxie sunt asociate cu insuficiența renală cronică tratată prin hemodializă sau transplant renal și par a fi corelate cu hiperparatiroidismului secundar care se dezvoltă la majoritatea acestor pacienți. Valorile crescute ale produșilor calciu-fosfatazei, hiperfosfatemia, hipoalbuminemia, valorile crescute ale fosfatazei alcaline, rasa albă, sexul feminin, obezitatea, utilizarea corticosteroizilor și afectarea hepatică sunt factori asociați cu un risc crescut de a dezvolta calcifilaxie la pacienții cu insuficiență renală cronică (1, 3). Calcifilaxia, în condițiile unei funcții renale normale sau calcifilaxia non-uremică a fost descrisă în asociere cu hiperparatiroidsmul primar sau secundar neasociat insuficienței renale cronice, neoplazii, boală hepatică etanolică, boli de țesut conjunctiv, diabet, deficit de proteină S și C (2). Frecvența cazurilor raportate de calcifilaxie non-uremică a crescut în ultimii ani, sugerând o creștere a incidenței, dar și conștientizarea faptului că această entitate poate să apară neasociat insuficienței renale cronice (1-5).

Mecanismul etio-patogenetic al calcifilaxiei în cadrul bolilor hepatice este incomplet elucidat, dar tulburări ale metabolismului fosfo-calcic par a avea un rol important. Anomalii ale receptorului activator al factorului nuclear B (RANK), ale RANK ligand sau osteoprotegerinei au fost, de asemenea implicate. Factori cum ar fi boala hepatică, hiperparatiroidismul și terapia cu corticosteroizi stimulează expresia RANK ligand și scad nivelul osteoprotegerinei, activând RANK și determinând pierdere minerală osoasă și depunere minerală extraosoasă (6). Disfuncția hepatică poate determina un nivel scăzut de inhibitori ai coagulării, în special proteina C și S,

ceea ce favorizează manifestările trombo-embolice. O altă posibilă legătură între disfuncția hepatică și calcifilaxie este fetuina-A, proteină sintetizată în ficat care funcționează ca un inhibitor circulant al calcificării-osificării vasculare (6).

Din punct de vedere clinic, calcifilaxia debutează prin leziuni sensibile violacee sau livedoide, care se transformă în plăci indurate și noduli, progresând ulterior spre ulcerații profunde acoperite de necroză (3). Leziunile sunt extrem de dureroase iar ulcerațiile se localizează de obicei în arii bogate în țesut adipos, cum ar fi abdomenul, fesele sau coapsele. O variantă mai rară, asociată cu un prognostic mai bun, este cea cu leziuni acrale sau periferice. Leziunile sunt aproape întotdeauna simetrice și bine delimitate. Infecția secundară este o complicație frecventă și se asociază cu un risc crescut de sepsis și o mortalitate de 60-80%. Rata raportată de supraviețuire la un an specifică bolii este de 45.8% (5)

Diagnosticul de calcifilaxie este clinic, neputând fi evidențiate modificări de laborator specifice. Valori crescute ale calciului, fosforului, parathormonului sau produșilor fosfo-calcici au fost observate la anumiți pacienți. Examenul histopatologic de la nivelul leziunilor cutanate evidențiază calcificare arteriolară, fibroză subintimală și ocluzie arterială în absența modificărilor vasculitice (3).

Până în momentul de față nu a fost descoperită o terapie standard sau universal eficientă în calcifilaxie, iar mortalitatea rămâne ridicată, septicemia reprezentând cea mai frecventă cauză de deces (3, 5). Terapia locală de îngrijire a plăgii, controlul durerii, evitarea traumatismelor tisulare și suportul nutrițional sunt esențiale și trebuie inițiate rapid. Debridarea chirurgicală a țesutului necrotic este o componentă importantă a terapiei și se asociază cu creșterea supraviețuirii (5). Terapia antimicrobiană sistemică, conform examenului bacteriologic și antibiogramei, este necesară pentru a preveni septicemia. Corticoterapia sistemică nu s-a dovedit eficientă, putând contribui la calcificarea arteriolară și la exacerbarea anomaliilor fosfo-calcice. Strategii terapeutice având drept scop ameliorarea dezechilibrelor în metabolismul fosfo-calcic pot fi încercate în stadiile incipiente de boală. Tiosulfatul

de sodiu, o sare anorganică foarte solubilă, funcționează ca un agent chelator prin dizolvarea depozitelor de calciu precipitate in peretele vascular. Eficiența sa este dovedită în calcifilaxia uremică și în ciuda datelor limitate, pare a fi prezentă și în cea non-uremică (1-7). Principalul efect advers este reprezentat de acidoza metabolică, în timp ce durerea abdominală, greața, vărsăturile și rinoreea sunt descrise mai rar si sunt de obicei ușoare.

În concluzie, calcifilaxia non-uremică, deși rară, prezintă o incidență în creștere în ultimii ani. Mai mult, numărul de cazuri raportate in asociere cu boala hepatică alcoolică este în creștere. Din păcate, tratamentul de elecție la acești pacienți este necunoscut. Debridarea excesivă este controversată putând ameliora evoluția, dar și favoriza septicemia. Pe de altă parte, debridarea este dificilă la pacienții aflați în stadiu de ciroză hepatică cu tulburări de coagulare datorită riscului crescut de sângerare. Tiosulfatul de sodiu pare a fi o opțiune terapeutică eficientă, dar sunt necesare studii suplimentare.

Cazul prezentat este particular datorită apariției calcifilaxiei la un pacient cu funcție renală și paratiroidiană normală, a imposibilității debridării chirurgicale datorită sângerării și a imposibilității administrării tiosulfatului de sodiu, medicament indisponibil în România.

Consimțământul informat al aparținătorilor pacientului a fost obținut înainte de publicare

Bibliografie

1. Chavel SM, Taraszka KS, Schaffer JV, Lazova R, Schechner JS. Calciphylaxis associated with acute, reversible renal failure in the setting of alcoholic cirrhosis. J Am Acad Dermatol 2004;50(5):S125-128.
2. Nigweakar SU, Wolf M, Sterns RH, Hix JK. Calciphylaxis from Nonuremic Causes: A Systematic Review. Clin J Am Soc Nephrol 2008;3:1139-1143.

3. Sermijn E, Strobbe T, Vandekerckove L, Libbrecht L, Colle I, Schoonjans R, Vogelaers D. Calciphylaxis: a rare complication in alcoholic liver disease. Acta Clin Belg 2013;68(2):116-9.
4. Ferreres JR, Marcoval J, Bordas X, Moreno A, Muniesa C, Prat C, Peyri J. Calciphylaxis associated with alcoholic cirrhosis. J Eur Acad Dermatol Venereol 2006;20:599-601.
5. Weenig RH, Sewell LD, Davis MD, McCarthy JT, Pittelkow MR. Calciphylaxis: natural history, risk factor analysis, and outcome. J Am Acad Dermatol. 2007 Apr;56(4):569-79.
6. Sammour YM, Saleh HM, Gad MM, Healey B, Piliang M. Non-uremic calciphylaxis associated with alcoholic hepatitis: A case report. World J Hepatol 2019;11:127-132.
7. Ning MS, Dahir KM, Castellanos EH, McGirt LY. Sodium thiosulfate in the treatment of non-uremic calciphylaxis. J Dermatol 2013;40:649-652.

Encefalită acută virală de lob temporal cu prezentare atipică prin sughiț rebel

Vitalie Văcăraș, Silvina Iluţ, Ana-Maria Vulcan, Raluca Dușa

Disciplina Neurologie, Universitatea de Medicină și Farmacie „Iuliu Hațieganu”, Cluj-Napoca, România

Introducere

Encefalita reprezintă prezența unui proces inflamator acut la nivelul parenchimului cerebral asociat cu semne clinice de disfuncție cerebrală. Implicarea concomitentă a meningelui în procesul infecțios impune folosirea termenului de meningo-encefalită [1]. În ceea ce privește etiologia encefalitelor, acestea pot fi de cauza virală, bacteriană, fungică sau autoimună.

Cea mai frecventă și importantă cauză a encefalitei este infecția virală, aceasta reprezentând aproximativ 70% din totalul cazurilor de encefalită[2]. Principalele virusuri implicate în etiologia encefalitei sunt: herpes simplex virus (HSV-1, HSV-2), varicella zoster virus (VZV), cytomegalovirus (CMV), Epstein-Barr virus (EBV), human herpes virus 6 (HHV6) [1].

Principalele semne și simptome întâlnite la un pacient cu encefalită acută virală sunt: febră/ subfebrilități (90%), cefalee (81%), manifestări psihiatrice (71%), crize convulsive (67%), vărsături (46%), deficit motor focal (33%), tulburări de memorie (24%). Tabloul clinic poate fi extrem de polimorf cu manifestări care pot induce în eroare clinicianul, într-o primă etapă. Este importantă efectuare unei anamneze detaliate, cel mai frecvent heteroanamneză, pacientul fiind, în cele mai multe cazuri, confuz, dezorientat sau chiar comatos [3]. Din istoricul pacientului se vor reține călătorii recente în străinătate, mușcături de insecte sau animale, contactul cu persoane

posibil infectate precum și antecedente personale de afecțiuni sau tratamente imunosupresoare.

Explorările neuroimagistice și puncția lombară sunt esențiale în diagnosticul encefalitei. Examenul IRM cerebral este investigația imagistică de elecție, având sensibilitate crescută în detectarea semnalelor precoce. Pot fi observate modificări imagistice ce oferă informații importante cu privire la etiologia bolii, precum modificări la nivel fronto-temporal care sunt caracteristice infecției cu virusul Herpes simplex. Puncția lombară este următoarea etapă în investigarea pacientului cu suspiciune de encefalită. Examenul lichidului cefalorahidian în encefalita de etiologie virală arată în mod tipic pleiocitoză cu limfocitoză. Absența acestei modificări ar trebui sa ridice suspiciunea unei alte etiologii [3].

Prezentare de caz

Pacient în vârstă de 64 de ani, din mediu urban, de lateralitate dreaptă, se internează pe secția de Neurologie pentru sughiț persistent, cefalee difuză, tulburări de echilibru și un episod de vărsătură. Din antecedentele personale patologice reținem HTAE grad I. Antecedentele heredo-colaterale sunt nesemnificative, condițiile de viață și de muncă corespunzătoare, neagă consumul de toxice, nu prezintă alergii.

Simptomatologia actuală a debutat brusc, cu 5 zile anterior prezentării. Menționăm că pacientul a fost evaluat în serviciul de Gastroenterologie, unde s-a efectuat o ecografie abdominală – în limite normale.

Examenul obiectiv general relevă o stare generală ușor alterată, stare de conștiență păstrată, normoponderal, tegumente și mucoase normal colorate, TA= 110/70 mmHg, AV= 70 b/min, t= 38˚C, în rest, examenul pe aparate și sisteme aflându-se în limite normale.

La examenul obiectiv neurologic se constată un pacient conștient, OTS, fără semne de iritație meningeală, oculomotricitate păstrată, pupile simetrice, reactive, facies simetric, nistagmus orizontal cu epuizare la privirea laterală bilateral, RFG

prezente, astazo-abazie, probe de pareză negative, fără tulburări de coordonare, ROT prezente, simetrice, RCP în flexie, fără tulburări de sensibilitate, sfinctere continente.

Biologic avem:

- Hiposodemie: Na=123mmol/L (v.n: 136-146)
- Hipocloremie: Cl= 91 mmol/L (v.n: 101-109)
- Hipoproteinemie: proteine totale= 5,97 g/dL (v.n= 6,6-8,3)
- Sindrom inflamtor: proteina C reactivă(CRP)=1.71 mg/dL(v.n= <0.5), feritină= ng/dL (v.n= 20-250), fibrinogen= 439,1 mg/dL (v.n= 200-400)
- Sindrom feripriv: sideremie= 33 µg/dL (v.n= 70-180), transferină= 184 mg/dL (v.n=200-360)
- Coagulograma spontan modificată: PT= 15,6 sec (v.n= 10,2-14,8), INR= 1,34 (v.n=0,8-1,25), indice de protrombină= 74% (v.n= 80-120)
- Leucocitoză cu neutrofilie: WBC= 12,66 10^9/L (v.n= 4-10), NEUT#=10,2 10^9/L (v.n= 4-10).

Inițial se efectuează IRM cerebral, care arată o modificare de semnal la nivelul lobului temporal drept, adiacent șanțului sylvian, cu modificare de tip restrictiv pe secvențele DWI. Această imagine este interpretată ca fiind cu aspect fie de encefalită, fie de accident vascular cerebral ischemic. După câteva zile se efectuează angio RM cu substanță de contrast, care arată atât la nivelul lobului temporal și a insulei în dreapta, precum și la nivelul lobului frontal drept parasagital, discret hiposemnal în T1, hipersemnal în T2 (Fig.1, 2), cu respectarea ganglionilor bazali și cu restricție parțială pe secvențele DWI (Fig. 3). Ventricul supranumerar (Fig.4).

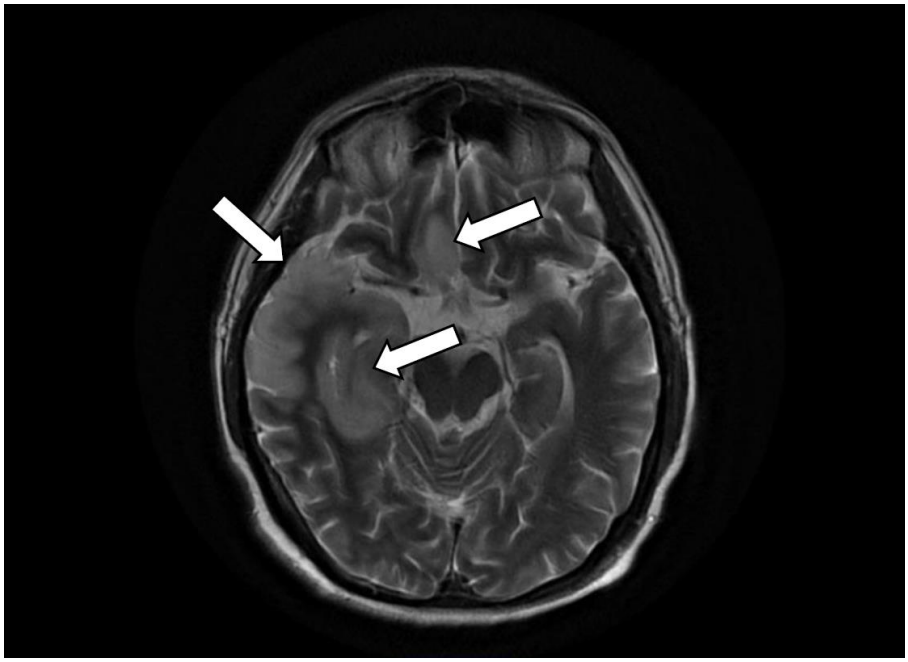

Fig.1. IRM cerebral, axial T2.

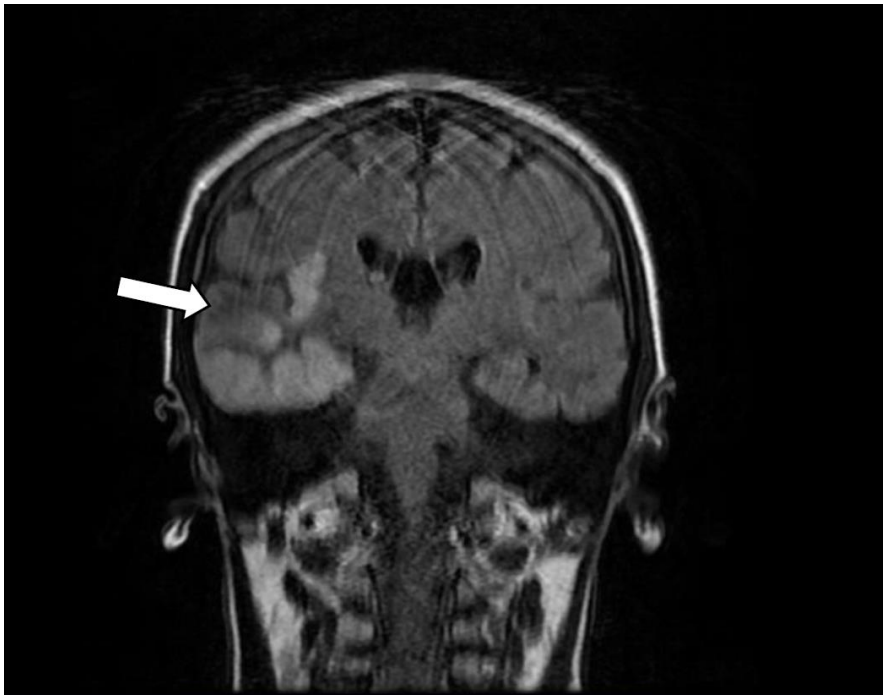

Fig.2. IRM cerebral, sagital T2 FLAIR.

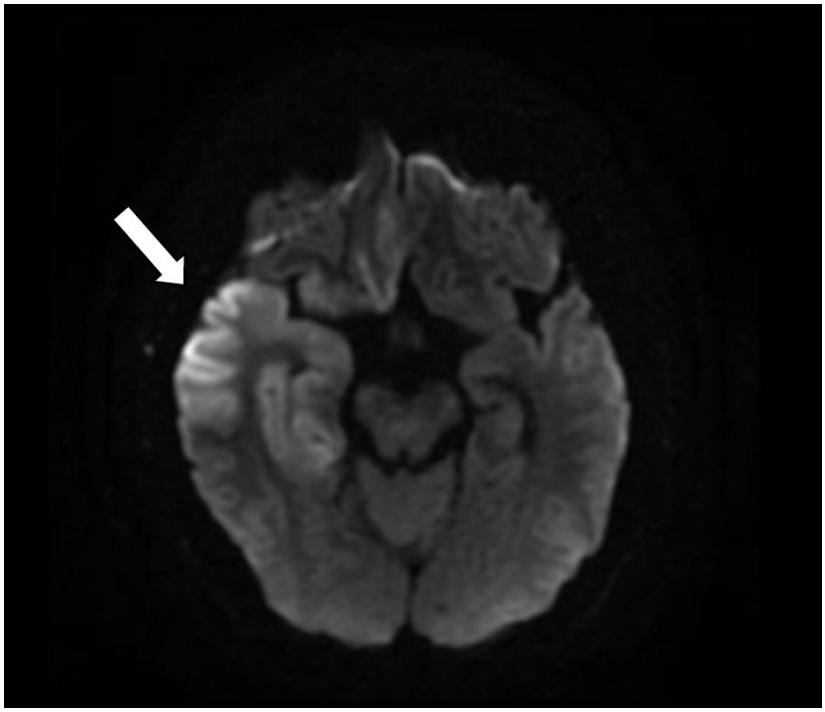

Fig. 3. IRM cerebral, axial DWI.

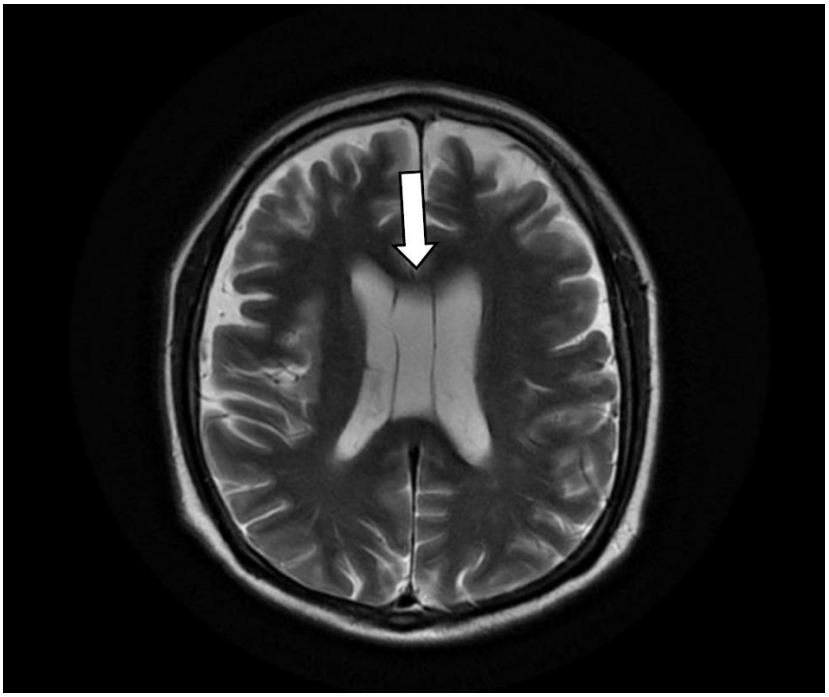

Fig.4. IRM cerebral, axial T2, ventricul supranumerar

Pe parcursul internării, evoluția pacientului este nefavorabilă, cu alterarea stării de conștiență, pacientul devine somnolent, t=38˚C care cedează doar parțial la antipiretice. Conform simptomatologiei și aspectului IRM, se suspectează o encefalită, și având în vedere că pe IRM nu se constată leziuni cu efect de masă sau semne de hipertensiune intracraniană, se efectuează o puncție lombară, cu examenul LCR (glicorahie normală, proteinorahie ușor crescută, leucocite la limita superioară) și cultura LCR (negativă pentru *Streptococc spp, S. Aureus, Enterobacteriaceae, Pseudomonas spp, Acinetobacter spp, Enterococcus spp, Haemophilus spp, Neisseria spp*).

Pe baza datelor clinice și paraclinice se formulează diagnosticul de encefalită acută virală la nivelul lobului temporal drept, prin urmare LCR este trimis pentru identificarea agentului viral prin RT-PCR (Real Time Polymerase Chain Reaction).

Principala problemă de diagnostic diferențial este între encefalită şi accident vascular cerebral ischemic. Dat fiind faptul că leziunile nu respectă un teritoriu vascular, precum şi faptul că lipsesc simptome precum deficitul motor sau tulburările de limbaj, se poate exclude diagnosticul de accident vascular cerebral, encefalita fiind mult mai probabilă.

Tratamentul inițiat este empiric, cu asocierea unui antiviral (Aciclovir 10 mg/kgc/8h), cu un antibiotic cu spectru larg (Ceftriaxonă 2g/12h), precum și asocierea de Acid Valproic 500 mg, Clonazepam 0,5 mg și Metoclopramid 10 mg pentru combaterea sughițului. Se asociază și reechilibrarea hidroelectrolitică cu clorură de sodiu 5,85% pentru tratamentul hiposodemiei.

Având în vedere evoluția nefavorabilă a pacientului, acesta este transferat pe secția de Terapie Intensivă a unui Spital de Boli Infecțioase, unde la examenul obiectiv prezintă stare generală alterată, semne de deshidratare medie, sughiț rebel, este somnolent, TA=95/65 mmHg, AV= 70 b/min. ASTRUP: alcaloză respiratorie, acidoză lactică. Se continuă tratamentul de reechilibrare hidroelectrolitică, antiviral și antibiotic, depletiv cerebral (Dexametazonă 8mg/2ml), anticoagulant profilactic

(Fraxiparină 0,4 UI), antiepileptic (Levetiracetam 500 mg) și protector gastric (Omeprazol 40 mg).

După 3 zile starea pacientului se ameliorează și este transferat pe secția de Boli Infecțioase. La examenul obiectiv, pacientul este conștient, cooperant, afebril, stabil hemodinamic și respirator, prezintă sughiț rebel, TA= 125/80 mmHg, AV=85 b/min.

Biologic: neutrofilie cu limfopenie. RT-PCR pozitiv pentru Herpes Simplex tip 1.

Diagnostic final: Encefalită acută herpetică de lob temporal drept.

Se continuă tratamentul antiviral (în total 18 zile), depletiv cerebral cu scăderea dozelor progresiv, anticonvulsivant și gastroprotector. Evoluția pacientului este favorabilă, cu excepția faptului că acesta devine logoreic și ușor agitat, prezentând insomnii. Se efectuează un consult psihiatric și se recomandă tratament cu benzodiazepine la nevoie seara.

Pacientul este externat cu stare ameliorată, cu următoarele recomandări:

- Evitarea expunerii la intemperii și a contactelor cu persoane bolnave
- Evitarea neuroexcitanților
- Repaus relativ la domiciliu
- Continuarea tratamentului cu Levetiracetam încă 3 săptămâni

Discuții

Encefalita herpetică reprezintă cea mai comună formă de encefalită sporadică letală [4,5,6,7], reprezentând 20% din totalul cazurilor de encefalită acută[4]. Incidența acesteia este de 2-4 cazuri la 1.000.000 de persoane [4,5]. Virusul Herpes Simplex tip 1 este responsabil de 90% din cazurile de encefalită herpetică, în timp ce Herpes Simplex tip 2 este mai puțin întâlnit, apărând la persoanele imunodeprimate [6,7]. Are o frecvență maximă de tip bimodal, la copiii < 3 ani, respectiv la persoanele adulte >50 ani [6].

Manifestările clinice cele mai comune sunt reprezentate de alterarea statusului mental (77,8%), deficite neurologice focale (72,2%) și febră (72,2%) [5], urmate de cefalee (58%) și crize epileptice (54%)[7]. O particularitate a acestui caz a fost prezentarea clinică atipică, simptomul dominant fiind sughițul rebel, însoțit de cefalee și febră, alterarea stării de conștiență apărând mult mai târziu. Există foarte puține cazuri în literatură care raportează prezența sughițului ca manifestare a encefalitei, de obicei implicând o afectare a trunchiului cerebral.[8,9]. Însă în cazul nostru, trunchiul cerebral a fost indemn.

Diagnosticul diferențial care intră în discuție în acest caz implică 2 ramuri:

a) Având în vedere că principala manifestare și probabil cea mai deranjantă pentru pacient a fost sughițul, se iau în considerare cauzele sughițului:
   - Centrale:
     - leziuni structurale ale SNC(malformații congenitale, tumori, scleroză multiplă) - excluse prin anamneză, examen obiectiv, imagistică
     - leziuni vasculare ale SNC – excluse prin faptul că leziunile prezente imagistic nu respectă un teritoriu vascular
     - Traumatisme – excluse anamnestic și imagistic
     - Infecții
   - Periferice:
     - iritația diafragmului (hernie hiatală, abcese subfrenice, ischemie miocardică, pericardită) – excluse anamnestic, radiografic, ECG.
     - Iritația vagală (faringite, mase la nivel cervical, BRGE, astm) -excluse anamnestic și la examenul clinic.
   - Metabolice: hiponatremie, hipopotasemie, hipocalcemie, uremie, hipocarbie, febră.

- Medicamentoase: benzodiazepine, barbiturice cu acțiune scurtă, donepezil, dexametazonă, alfa-metildopa – excluse anamnestic.

b) Diagnosticul diferențial al encefalitei virale:
   - Encefalita bacteriană – exclusă prin cultura bacteraină negativă din LCR
   - Meningita septică și aseptică – exclusă prin analiza LCR, aspectul imagistic, absența semnelor de iritație meningeană.
   - Tumori și abcese cerebrale – excluse imagistic.
   - Carcinomatoza leptomeningeală – exclusă imagistic.
   - Encefalomielita acută diseminată – exclusă imagistic

Netratată, encefalita herpetică are o mortalitate de 70 % și o rată a dizabilității de 97%[6]. Însă și cu tratament adecvat și prompt, rata mortalității este de 10-25%, iar cea a dizabilității este de 40-55% [7]. Există câțiva factori de prognostici negativi, precum: vârsta înaintată, alterarea accentuată a stării de conștiență la debut, restricție de difuzie pe secvențele DWI la IRM, întârzierea tratamentului antiviral datorită simptomatologiei atipice, imunodeficiența, comorbiditățile severe, etilismul cronic sau rezultate atipice ale analizei LCR [4,6]. O a doua particularitate a acestui caz a fost faptul că recuperarea pacientului a fost totală, cu toate că acesta prezenta factori de prognostic negativi (vârstă înaintată, restricție parțială pe secvențele DWI).

O altă particularitate a cazului a fost faptul că pacientul prezenta un ventricul supranumerar, o malformație de sistem ventricular total benignă, care nu influențează evoluția sau prognosticul patologiei actuale.

Concluzii

Encefalita herpetică prezintă un spectru larg de manifestări clinice, printre cele mai frecvente numărându-se alterarea statusului mental, deficitele neurologice focale, febra, cefaleea și crizele epileptice, însă nu trebuie pierdută din vedere posibilitatea

unor manifestări atipice, care pot întârzia diagnosticul, și prin urmare, tratamentul antiviral, cu repercusiuni fatale asupra pacientului. Tratamentul viral empiric ar trebui luat în considerare ori de câte ori avem un pacient cu alterarea stării de conștiență însoțită de imagistică sugestivă pentru encefalită.

Menționăm faptul că s-a obținut consimțământul al pacientului pentru publicarea acestor date.

Referințe

1. Kennedy PG. Viral encephalitis: causes, differential diagnosis, and management. Journal of Neurology, Neurosurgery & Psychiatry. 2004 Mar 1;75(suppl 1):i10-5.
2. Said S, Kang M. Encephalitis, Viral. InStatPearls [Internet] 2017 Nov 26. Stat Pearls Publishing.
3. Chaudhuri A, Kennedy PG. Diagnosis and treatment of viral encephalitis. Postgraduate medical journal. 2002 Oct 1;78(924):575-83.
4. Rabinstein AA. Herpes Virus Encephalitis in Adults. Neurol Clin. 2017 Nov; 35(4):695–705.
5. Bewersdorf JP, Koedel U, Patzig M, Dimitriadis K, Paerschke G, Pfister H-W, et al. Challenges in HSV encephalitis: normocellular CSF, unremarkable CCT, and atypical MRI findings. Infection [Internet]. 2018 Dec 1 [cited 2019 Feb 2]
6. Bradshaw MJ, Venkatesan A. Herpes Simplex Virus-1 Encephalitis in Adults: Pathophysiology, Diagnosis, and Management. Neurotherapeutics. 2016 Jul 22; 13(3):493–508.
7. Gnann JW, Whitley RJ. Herpes Simplex Encephalitis: an Update. Curr Infect Dis Rep. 2017 Mar 1;19(3):13.

8. Brunetti V, Testani E, Iorio R, Frisullo G, Luigetti M, Di Giuda D, et al. Post-Encephalitic Parkinsonism and Sleep Disorder Responsive to Immunological Treatment. Clin EEG Neurosci. 2016 Oct 10;47(4):324–9.
9. Kawano Y, Shigeto H, Shiraishi Y, Ohyagi Y, Kira J-I. [Case of Borrelia brainstem encephalitis presenting with severe dysphagia]. Rinsho Shinkeigaku [Internet]. 2010 Apr [cited 2019 Feb 2];50(4):265–7.