Ștefan Cristian Vesa, Antonia Eugenia Macarie

Coordonatori

Cazuri clinice. Prezentări de medicală și chirurgie. Volumul IX

Editura Bioflux, Cluj-Napoca, 2019

ISBN 978-606-8887-32-6; ISBN 978-606-8887-52-4

Referenți științifici

Dr. Silvina Iluț - Disciplina Neurologie, Universitatea de Medicină și Farmacie „Iuliu Hațieganu”, Cluj-Napoca, România

Dr. Lorena Ciumărnean, Disciplina Medicală IV - medicină internă, Universitatea de Medicină și Farmacie „Iuliu Hațieganu”, Cluj-Napoca, România

Dr. Miana–Gabriela Pop – Disciplina Anatomie și Embriologie, Universitatea de Medicină și Farmacie „Iuliu Hațieganu”, Cluj-Napoca, România

Mădălina Sava – Departamentul de Dermatologie, Spitalul Clinic Județean de Urgență, Oradea, România

Dr. Sonia Irina Vlaicu, Disciplina Medicală I - medicină internă, Universitatea de Medicină și Farmacie „Iuliu Hațieganu”, Cluj-Napoca, România

Toate drepturile asupra acestei cărți aparțin Editurii Bioflux.

Cazuri clinice. Prezentări de medicală și chirurgie. Volumul IX

Coordonatori: Ștefan Cristian Vesa, Antonia Eugenia Macarie

Coordonatori

Ștefan Cristian Vesa - Medic specialist Medicină internă, Asistent Universitar, Doctor în științe medicale, Disciplina Farmacologie, Toxicologie și Farmacologie clinică, Facultatea de Medicină, Universitatea de Medicină și Farmacie „Iuliu Hațieganu"; Spitalul Clinic de Boli Infecțioase, Cluj-Napoca, România

Antonia Eugenia Macarie – Medic primar Medicină internă, Asistent Universitar, Doctor în științe medicale, Disciplina Geriatrie-Gerontologie, Facultatea de Medicină, Universitatea de Medicină și Farmacie „Iuliu Hațieganu"; Spitalul Clinic Municipal Cluj-Napoca

Autori

Matei Maximilian Buzoianu – Student, Facultatea de Medicină, Universitatea de Medicină și Farmacie „Iuliu Hațieganu", Cluj-Napoca, România

Romeo Ioan Chira – Medic primar Medicină internă și Gastroenterologie, Conferențiar universitar, Doctor în științe medicale, Departamentul de Medicină Internă, Facultatea de Medicină, Universitatea de Medicină și Farmacie „Iuliu Hațieganu", Cluj-Napoca; Secția Gastroenterologie, SCJU Cluj-Napoca, România

Daciana Narcisa Chirilă - Medic primar Chirurgie, Asistent universitar, Doctor în științe medicale, Departamentul de Chirurgie, Clinica Chirurgie V, Facultatea de

Medicină, Universitatea de Medicină și Farmacie „Iuliu Hațieganu”, Cluj-Napoca; Spitalul Clinic Municipal Cluj-Napoca, România

Diana Cristian – Medic rezident Gastroenterologie, Departamentul de Gastroenterologie, Institutul Regional de Gastroenterologie și Hepatologie „Prof. Dr. Octavian Fodor”, Cluj-Napoca, România

Iulian Gabriel Goidescu - Medic primar Obstetrică Ginecologie, Asistent Universitar, Doctor în științe medicale, Disciplina Obstetrică-Ginecologie 1, Departament 9, Facultatea de Medicină, Universitatea de Medicină şi Farmacie “Iuliu Hațieganu” Cluj-Napoca, România

Silvina Iluţ – Medic specialist Neurologie, Asistent Universitar, Disciplina Neurologie și Neurologie Pediatrică, Facultatea de Medicină, Universitatea de Medicină și Farmacie „Iuliu Hațieganu”, Cluj-Napoca, România

László Irsay - Medic primar Medicină fizică şi de reabilitare, Şef de lucrări, Doctor în științe medicale, Disciplina Medicina fizică şi de reabilitare, Facultatea de Medicină, Universitatea de Medicină şi Farmacie "Iuliu Haţieganu" Cluj-Napoca, Spitalul Clinic de Recuperare Cluj-Napoca

Florentina Claudia Militaru – Medic primar Oncologie, Şef de lucrări, Doctor în științe medicale, Disciplina Farmacologie, Toxicologie și Farmacologie clinică, Facultatea de Medicină, Universitatea de Medicină și Farmacie „Iuliu Hațieganu” Cluj-Napoca, România

Lăcrămioara Perju Dumbravă - Medic primar Neurologie, Profesor universitar, Doctor în științe medicale, Disciplina Neurologie și Neurologie Pediatrică, Facultatea de Medicină, Universitatea de Medicină și Farmacie „Iuliu Hațieganu”, Cluj-Napoca, România

Andreea Liana Răchişan – Medic primar Pediatrie şi Nefrologie pediatrică, Şef de lucrări, Medic specialist Nefrologie, Doctor în științe medicale, Disciplina Pediatrie II, Departamentul 9 - Mama şi copilul, Facultatea de Medicină, Universitatea de Medicină și Farmacie „Iuliu Hațieganu”, Cluj-Napoca, România

Teodora-Larisa Timiș – Medic rezident Dermatologie, Asistent universitar, Student doctorand, Disciplina Fiziologie, Facultatea de Medicină, Universitatea de Medicină și Farmacie „Iuliu Hațieganu”, Cluj-Napoca, România

Loredana Ungureanu - Medic primar Dermatologie, Conferențiar universitar, Doctor în științe medicale, Disciplina Dermatologie, Facultatea de Medicină, Universitatea de Medicină și Farmacie „Iuliu Hațieganu”, Cluj-Napoca, România

Flavia-Maria Vonica – Medic rezident Oftalmologie, Spitalul Clinic Județean de Urgență Sibiu, România

Vitalie Văcăraș - Medic primar Neurologie, Șef de lucrări, Doctor în științe medicale, Disciplina Neurologie și Neurologie Pediatrică, Facultatea de Medicină, Universitatea de Medicină și Farmacie „Iuliu Hațieganu”, Cluj-Napoca, România

Mihaela Mărioara Zahari - Medic rezident Oncologie Medicală, Institutul Oncologic "Ion Chiricuță", Cluj-Napoca, România

Cuprins

Cistoprostatectomie radicală laparoscopică cu neovezică ileală ortotopică intracorporeală pentru neoplasm vezical și prostatic sincron 7

Tumori pancreatice rare: neoplasm pseudopapilar solid 20

Diverticul al genunchiului inferior al duodenului 33

Diverticulită sigmoidiană acută cu prezentare clinică atipică 51

Hemoragie feto-maternă în trimestrul 3 de sarcină 66

Nevralgia postherpetică asociată patologiei tumorale (cancer pulmonar) 75

Stenoză de canal cervical asociată cu hernii de disc lombare la diferite niveluri la o pacientă cunoscută cu osteoporoză şi polialergii medicamentoase 84

Prezentare clinică și atitudine terapeutică pentru un adenocarcinom al colonului drept metastatic, tratat cu chimioterapie în asociere cu bevacizumab 100

Distrofie musculară facio-scapulo-humerală asociată cu leziuni demielinizante cerebrale 107

Asocierea enteropatie exudativă - alergie la proteina laptelui de vacă 115

Sindromul SAPHO – prezentare de caz 124

Melanoame cutanate primare multiple 136

Probleme de diagnostic în cazul unei formațiuni tumorale cerebrale chistice multiseptate. Gliom cerebral de grad redus 148

Tumoră orbitară rară 162

Abordul terapeutic în cancerul mamar HER2 pozitiv, bilateralizat, metastatic și diagnosticul diferențial 174

Cistoprostatectomie radicală laparoscopică cu neovezică ileală ortotopică intracorporeală pentru neoplasm vezical și prostatic sincron

[1]Matei Maximilian Buzoianu, [2]Iulia Andraș, [2]Nicolae Crișan

[1] Facultatea de Medicină, Universitatea de Medicină și Farmacie "Iuliu Hațieganu" Cluj-Napoca

[2] Disciplina de Urologie, Facultatea de Medicină, Universitatea de Medicină și Farmacie "Iuliu Hațieganu" Cluj-Napoca

Introducere

Cancerul de prostată este cel mai frecvent neoplasm la bărbații cu vârstă de peste 50 de ani, fiind a treia cauză de deces după cancerul pulmonar si cancerul colorectal. Screening-ul pentru această patologie se bazează pe monitorizarea valorilor antigenului prostatic specific (PSA), iar diagnosticul se face pe baza unui examen clinic si paraclinic țintit – tușeu rectal, rezonanță magnetică de prostată și biopsie de prostată. Tratamentul cancerului de prostată depinde de stadializarea bolii. Dacă tumora nu a depășit capsula prostatei iar pacientul are o speranță de viață peste 15 ani, indicația de tratament este de prostatectomie radicală prin abord deschis, laparoscopic sau robotic sau radioterapie externă. Prostatectomia radicală a demonstrat rezultate bune, supraviețuirea la 10 ani în cazurile fără recidivă fiind cuprinsă între 75-80% (1). Analiza comparativă a celor trei tipuri de abord în prostatectomia radicală nu a evidențiat diferențe semnificative statistic ale ratei de supraviețuire fără recidivă biochimică. În schimb, rata continenței urinare la 12 luni după prostatectomia radicală retropubică variază între 60-93%, între 66-95% după cea laparoscopică si între 84-97% după cea robotică (2). De asemenea, rata de recuperare a funcției sexuale (cuantificată

prin capacitatea de a avea o erecție suficientă unui act sexual cu sau fără utilizarea inhibitorilor de 5 fosfodiesterază) la 12 luni de la intervenție a pacienților care au beneficiat de nerve sparing bilateral este între 31-86% după abordul retropubic, 42-76% după abordul laparoscopic și între 70-80% pentru abordul robotic (3).

Neoplasmul de vezică urinară reprezintă la nivel mondial al 11-lea cel mai frecvent cancer diagnosticat si a 14-a cauză de mortalitate prin cancer. Tipul histopatologic predominant este reprezentat de carcinoamele cu celule uroteliale tranziționale, iar tumorile se clasifică în invazive și non-invazive muscular (4). Transuretro-rezecția vezicală (TUR-V) urmată de determinarea tipului histopatologic și stadiul local este esențială în stabilirea strategiei de tratament a cancerului. Tumorile non-invazive muscular pot fi tratate endoscopic prin TUR-V și chimioterapie sau imunoterapie intravezicală (7). Pentru tumorile invazive muscular în stadiul non-metastatic se recomandă tratament chirurgical de exereză (cistoprostatectomie) prin abord deschis, laparoscopic sau robotic (7).

Abordul chirurgical minim-invaziv (laparoscopic sau robotic) este în prezent considerat standard in majoritatea centrelor de referință în uro-oncologie. Avantajele semnificative ale acestor tipuri de abord constau în pierderi sangvine reduse, durere post-operatorie și necesar de analgezie minime, mobilizare precoce și reintegrare socio-profesională rapidă a pacienților (5,6). Mai mult, posibilitatea de evidențiere a anatomiei locale în zone greu accesibile în abordul deschis, precum și vizualizarea intervenției chirurgicale de către toți cei prezenți în sala de operație facilitează procesul de învățare a tehnicilor minim-invazive, reducând curba de învățare a procedurilor de complexitate înaltă.

Vom prezenta în continuare cazul unui pacient tânăr, cu neoplasm de prostată și de vezică urinară sincrone, care a necesitat un tratament complex, realizat minim-invaziv, pentru asigurarea controlului oncologic optim al ambelor neoplazii.

Prezentare de caz

Pacient în vârstă de 56 de ani se prezintă în serviciul de urologie pentru detecția unei valori crescute a PSA (17 ng/ml) în cadrul screening-ului efectuat de medicul de familie.

Antecedentele heredo-colaterale și cele personala patologice sunt fără importanță pentru boala actuală.

Examenul clinic efectuat nu a decelat modificări patologice, exceptând tușeul rectal, care evidențiază prostata mărită în volum, cu consistența elastică și un nodul dur la nivelul apexului lobului stâng. Se ridică astfel suspiciunea de prezentă a unui cancer de prostată. Se completează bilanțul diagnostic printr-o rezonanță magnetică de prostată, care descrie un nodul PI-RADS 5 la nivelul apexului stâng de aproximativ 15/9 mm și un nodul PI-RADS 4 de 18/15 mm localizat apical și medioprostatic în partea dreaptă; fără semne de efracție a capsulei prostatice sau adenopatii pelvine (Figura 1). În acest context, se decide și se practică puncție-biopsie prostatică IRM-TRUS fusion. În urma examenului histopatologic al fragmentelor biopsice, se stabilește diagnosticul de adenocarcinom prostatic acinar scor Gleason 7(3+4), 8 fragmente pozitive din 16. Pe baza rezonanței magnetice efectuate înainte de biopsie, se stadializează boala local cT2c. Conform ghidurilor Asociației Europene de Urologie, pacientul se încadrează în grupa de risc înalt, având indicație de completare a bilanțului de extensie prin CT și scintigrafie osoasă.

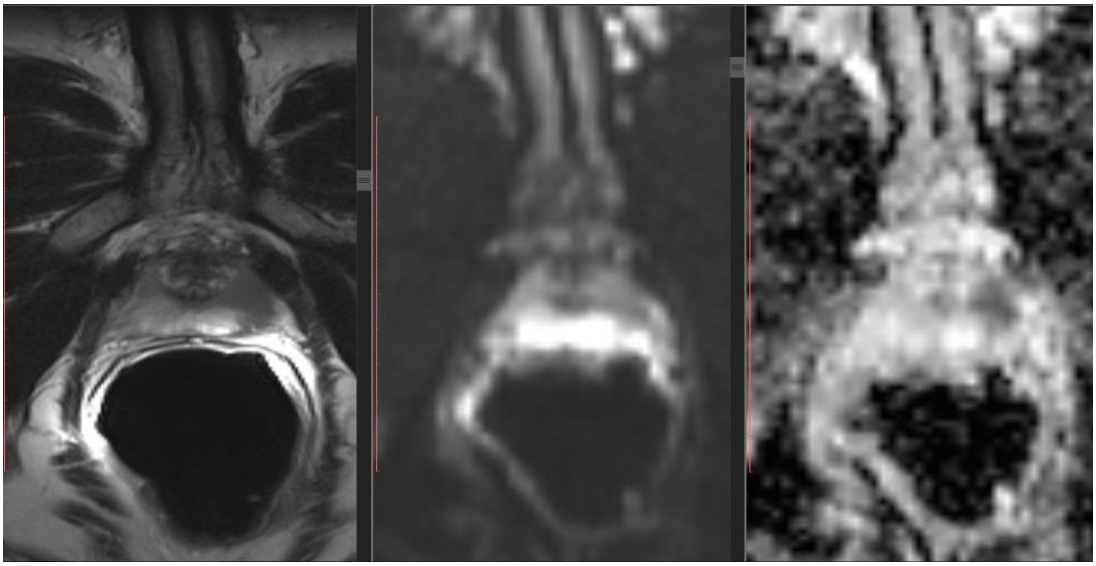

Fig. 1. IRM abdomino-pelvin, secțiune axială. Nodul în hiposemnal la nivelul apexului stâng și un nodul localizat medioprostatic.

Examenul URO-CT nu evidențiază prezența de ganglioni suspecți la nivelul pelvisului, însă identifică o îngroșare focală pe o lungime de 28 mm a peretelui vezical anterior parasagital stâng, cu priza ușor mai intensă de contrast comparativ cu restul vezicii urinare (Figura 2). De asemenea, se descrie prezența unui calcul de 4 mm ureteral drept la nivel lombar, la aproximativ 68 mm distal de joncțiunea pielo-ureterală, în dreptul spațiului intervertebral L3-L4, fără distensie în amonte. Scintigrafia osoasă nu a evidențiat prezența de determinări secundare osoase.

Având în vedere suspiciunea de tumoră vezicală concomitentă, se decide efectuarea, într-un prin timp a cistoscopiei. Evaluarea endoscopică evidențiază prezența unei leziuni plane, cu aspect suspect, localizată la nivelul peretelui anterior. Se practica rezecția endoscopică a acesteia. Rezultatul histopatologic a evidențiat prezența unui carcinom urotelial vezical pT1G3 CIS . Conform protocolului de diagnostic și stadializare a tumorilor vezicale, la 4 săptămâni de la prima intervenție se practică reTURV, cu biopsie randomizată vezicală și biopsia uretrei prostatice –

examen histopatologic pT1G3 CIS multifocal, biopsia din uretra prostatică fiind negativă.

Fig. 2. Imagine de CT abdomino-pelvin care evidențiază îngroșarea peretelui vezical anterosuperior stâng – aspect sugestiv pentru prezența unei tumori vezicale.

CT abdomino-pelvin nativ repetat în dinamică evidențiază prezența calculului ureteral drept la nivel juxtavezical.

Având în vedere prezența a două neoplazii sincrone, ambele încadrate în clase risc înalt – adenocarcinom prostatic Gleason 7 (3+4) cT2cN0M0 și carcinom urotelial non-invaziv muscular pT1G3 CIS multifocal, se discută cazul în comisia multidisciplinară uro-oncologică, recomandarea de tratament fiind de cistoprostatectomie radicală.

În urma obținerii consimțământului informat al pacientului și în absența contraindicațiilor majore, se intervine chirurgical în anestezie generală, practicându-se cistoprostatectomie radicală laparoscopică 3D nerve-sparing dreapta cu limfadenectomie pelvină bilaterală și neovezică ileală ortotopică intracorporeală.

Abordul laparoscopic a fost realizat utilizând 5 trocare. Un trocar de 10 mm pentru optică a fost plasat imediat supraombilical, un trocar de 12 mm a fost plasat în flancul stâng, un trocar de 10 mm subombilical, pararectal stâng, unul de 10 mm subombilical, pararectal drept și un trocar de 5 mm a fost plasat în flancul drept.

S-a început prin identificarea și izolarea ureterelor, care au fost clipate și secționate, cu prelevarea de material bioptic pentru examen histopatologic extemporaneu (recupe ureterale au fost negative). După incizia peritoneului la nivelul fundului de sac Douglas s-a disecat și au fost izolate vasele deferente și veziculele seminale. S-a identificat fascia Denonvilliers, care a fost incizată, și s-a pătruns în spațiul rectoprostatic, continuându-se cu disecția până la nivelul apexului prostatei. S-au identificat pediculii vezicali posteriori și laterali, care au fost clipați și secționați, urmând să fie evidențiate fascia endopelvică și mușchii ridicători anali. Vezica urinară a fost detașată de peretele anterior abdominal împreună cu grăsimea perivezicală, disecția progresând până la nivelul spațiului lui Retzius. S-a continuat cu incizia fasciilor endopelvice, și disecția feței laterale a prostatei, bilateral cu prezervarea bandeletei neuro-vasculare drepte. Ligamentele pubo-prostatice și fascia endopelvică au fost secționate cu evidențierea apexului prostatic. Hemostaza la nivelul complexului venos dorsal a fost realizată prin sutura acestuia cu fir V-lock, urmată de secționare, cu expunerea peretelui anterior uretral. Uretra a fost secționată distal de apexul prostatic, după cliparea cu Hem-o-lock, cu eliberarea completă a piesei de cistoprostatectomie și introducerea piesei în punga de organ, urmată de limfadenectomia pelvină bilaterală. Piesa de cistectomie radicală și ganglionii pelvini au fost extrase printr-o incizie minimă supraombilicală. S-a practicat transpoziția ureterului stâng în dreapta, retrosigmoidian. S-a identificat ultima ansă ileală și s-a prelevat, la aproximativ 20 cm de valva ileo-cecală, un segment de aproximativ 40 cm ileon, urmat de anastamoza uretro-neovezicală. Continuitatea tubului digestiv a fost refăcută prin anastomoza latero-laterală cu ajutorul sistemului mecanic Stapler. Urmează anastomoza uretero-ureterală de tip Wallace. S-a practicat derivația tip neovezica ortotopică

intracorporeală, care consta în detubularizarea ileonului, sutura planului posterior și a planului anterior cu fir V-Lock 2-0. S-a continuat cu anastomoza uretero-neovezicală cu montare în prealabil a stenturilor ureterale mono-J. S-a aplicat drenaj pelvin bilateral, urmat de închiderea punctelor de abord și pansament.

Examenul histopatologic al piesei de cistoprostatectomie a evidențiat : relicvat tumoral de tipul Carcinomului urotelial în situ multifocal ypTis(m)N0MxL0V0R0 și adenocarcinom prostatic acinar scor Gleason 7(3+4), grupa de gradare 2 (OMS 2016) pT2cN0MxL0V0R0.

Evoluția post-operatorie a pacientului a fost favorabilă, fără complicații semificative, cu mobilizare în ziua 2 post-operator și reluarea tranzitului intestinal și a alimentației orale lichidiene în ziua 3 post-operator. S-a practicat lavajul neovezicii de 3 ori pe zi cu ser fiziologic și acetilcisteina. Tubul de dren a fost suprimat în ziua 5 post-operator, iar cateterele ureterale au fost suprimate în ziua 13, respectiv 14 post-operator.

Pacientul s-a externat în a 14-a zi postoperator afebril, stabil hemodinamic și respirator, cu stare generală bună, tranzit intestinal prezent și urina limpede pe cateterul uretro-neovezical.

La o lună postoperator, s-a practicat cistografie, care nu a evidențiat extravazarea substanței de contrast la nivelul suturilor (Figura 3) și a permis suprimarea sondei uretro-vezicale. Valoarea PSA a fost nedetectabilă, pacientul este parțial continent (3 pad-uri pe zi), iar viața sexuală nu a fost reluată.

Fig. 3. Cistografie realizată la o lună postoperator, care nu evidențiază extravazarea substanței de contrast.

Discuții

Cazul expus ridică probleme de diagnostic și de tratament datorită prezenței concomitente a două afecțiuni urologice maligne cu grad de agresivitate înalt.

Barbisan et al.(7) subliniază faptul că neoplasmul de prostată și cel urotelial ar putea avea o cale etiopatogenetică comună, ceea ce poate explica apariția lor concomitentă. Aceasta este legată de prezența genelor supresoare tumorale p53 și pRb în mecanismul carinogenetic al celor două neoplasme. Singh et al. au studiat prin analiza imunohistochimică dacă expresia anormală a acestor gene la pacienții care suferă concomitent de cancer de prostată și vezical este corelată cu apariția neoplasmelor. Rezultatele studiului au arătat că 53% din pacientii care aveau atât cancer de prostată cât și vezical au prezentat o expresie anormală a genei p53 și 60% o expresie anormală a genei pRb.

Cancerul de prostată în stadiu localizat are indicație de tratament radical – prostatectomie radicală sau radioterapie externă, ambele cu rezultate oncologice similare. Tumorile vezicale non-invazive muscular T1G3 pot fi tratate conservativ prin TUR-V urmat de instilații intravezicale cu BCG. Pe de altă parte, tumorile invazive muscular necesită un tratament radical dacă se prezintă într-un stadiu non-metastatic – cistectomie radicală. Există însă o clasă de tumori non-invazive muscular cu risc foarte înalt de progresie: T1G3 Cis, T1G3 și Cis în uretra prostatică, T1G3 multiple, T1G3 peste 3 cm, varianta micropapilară. Pentru aceste cazuri, datorită riscului înalt de progresie la un stadiu invaziv-muscular sau de apariție a determinărilor secundare la distanță, se recomandă luarea în calcul a cistectomiei radicale precoce – “early cystectomy”, considerându-se că sancțiunea chirurgicală poate ameliora rezultatele oncologice .

Așadar, având în vedere diagnosticul pacientului, vârsta, comorbiditățile și statusul clinic, comisia multidisciplinară a recomandat realizarea unui tratament chirurgical radical -cistoprostatectomie radicală.

Alte posibilități de tratament în cazul de față sunt următoarele:

1. Prostatectomia radicală, urmată de instilații cu BCG și cistectomie radicală în caz de recidivă – este o variantă validă de tratament. Însă, meta-analizele realizate de Martin Doyle et al (8). au demonstrat că invazia laminei propria este cel mai

important factor predicție pentru progresia tumorii și supraviețuirea cancer specifică a pacientului. CIS este, de asemenea, un alt factor prognostic care crește riscul progresiei (9). Prin urmare, având în vedere faptul că această neoplazie a fost diagnosticată la un pacient tânăr, riscul de progresie al tumorii vezicale a fost unul dintre factorii decisivi pentru un tratament radical. Pe de altă parte, cistectomia radicală în cazul recidivei la pacienții care au fost supuși intervenției de prostatectomie radicală, este mult mai dificilă. Aderențele pelvine complică anatomia intraoperatorie, cresc dificultatea disecției și cresc riscurile lezării organelor din jur. De asemenea, continența poate fi compromisă în cazul reconstrucției prin neovezică ileală.(10)

2. Radioterapia externă și tratament multimodal de prezervare a vezicii urinare – de asemenea, reprezintă o atitudine terapeutică validă în cazul de față. Însă, în cazul apariției unei recidive, s-a observat că pacienții care au fost supuși radioterapiei externe pentru cancer de prostată și la care s-a practicat prostatectomie de salvare au avut continența mult mai redusă (25%) față de pacienții cu prostatectomie radicală fără antecedente de radioterapie externă.

Referitor la tratamentul de prezervare a vezicii urinare, candidații cei mai potriviți pentru acest tratament sunt în stadiul T2N0 (sau Nx), fără hidronefroză secundară tumorii, fără CIS extins sau invazie tumorală în stroma prostatei (11). Tratamentul actual pentru prezervarea vezicii urinare constă în rezecția endoscopică maximală a tumorii, radioterapie externă (până la 64-65 Gy) și chimioterapie pe bază de cisplatin și 5-fluorouracil (12). Ulterior, pacientul va fi monitorizat prin cistoscopii repetate iar în cazul unei recidive se va practica cistectomie radicală (11). Dezavantajul major al acestei tehnici este ratarea momentului terapeutic. Astfel, rezultatele tratamentului de prezervare vezicală sunt alterate de discordanța dintre stadializarea clinică realizată endoscopic (la TURV) si stadializarea morfopatologică pe piesa de cistectomie. Stadializarea clinică poate subestima invazia bolii în musculara propria sau mai profund, față de stadializarea morfopatologică. Acest efect poate influența semnificativ rezultatele finale (13). Un alt studiu unicentric a evaluat parametrii

urodinamici pentru pacienții cu terapie conservativă și impactul asupra calității vieții pentru o perioadă de aproximativ 6.3 ani. Rezultatele au indicat o complianță redusă a vezicii urinare la 22% dintre pacienții cu radioterapie externă.Din punct de vedere clinic, o treime dintre subiecți au prezentat simptomatologie dureroasă a vezicii urinare, 22% au prezentat simptomatologie digestivă cu răsunet asupra calității vieții. Majoritatea bărbaților și-au păstrat funcția sexuală cu sau fără utilizarea inhibitorilor de 5-fosfodiesterază. Totuși, rezultatele studiilor globale legate de calitatea vieții la acești pacienți au fost pozitive.

În cazul apariției unei recidive post-radioterapie la nivel vezical se recomandă intervenția de cistectomie radicală de salvare. Cistectomia realizată după radioterapie asupra pelvisului are o morbiditate și o rată a complicațiilor mult mai mare față de cistectomia care nu a fost precedată de radioterapie (11) . Datele publicate până în prezent în literatură arată o rată de complicații precoce de 58% iar mortalitatea de 2.3%. Cele mai frecvente complicații sunt cele de clasă minoră (36% dintre subiecți au avut complicații de grad 1 sau 2), în timp ce complicațiile Clavien 3-5 sunt în proporție de 22% (14). Cel mai important factor de predicție pentru complicațiile postoperatorii este vârsta biologică a pacientului. Alți factori de risc pentru complicații sunt reprezentați de sexul feminin, intervenții chirurgicale anterioare pe abdomen, patologie extravezicală și radioterapie. Pacienții cunoscuți cu patologii preexistente neurologice, cardiopulmonare, autoimune, intestinale și insuficientă renală au un risc mai crescut de a dezvolta complicații (15).

Concluzii

Particularitatea cazului prezentat constă în prezența a două neoplazii cu grad înalt de agresivitate la un pacient tânăr. Implementarea la scară largă a chirurgiei minim-invazive a permis realizarea unui tratament chirurgical complex, radical, cu viza curativă, cu impact minim asupra calității vieții pacientului si rezultate oncologice optime.

Consimțământul informat

Am obținut consimțământul informat al pacientului pentru publicarea acestor date.

Bibliografie

1. Popescu I., Ciuce C. (sub redacția), Coman I. (coord.). Tratat de chirurgie ed. II-a, vol.IX Uro-oncologie. Ed. Academiei Române, București 2016, secțiunea 4, cap.1-10, pg.301-376.

2. Ficarra V., Sooriakumaran P., Novara G., Schatloff O., Briganti A., Van der Poel H. et al. Systematic review of methods for reporting combined outcomes after radical prostatectomy and proposal of a novel system: the survival, continence, and potency (SCP) classification. Eur Urol. 2012;61:541-8.

3. Ficarra V., Novara G., Ahlering TE, Costello A., Eastham JA, Graefen M et al. Systematic review and meta-analysis of studies reporting potency rates after robotic-assisted radical prostatectomy. Eur Urol. 2012;62(3):418-30.

4. Popescu I., Ciuce C. (sub redacția), Coman I. (coord.). Tratat de chirurgie ed. II-a, vol.IX Uro-oncologie. Ed. Academiei Române, București 2016, secțiunea 2, cap.1-9, pg.147-216.

5. Novara G., Ficarra V., Rosen RC, Artibani W., Costello A., Eastham JA et al. Systematic review and meta-analysis of perioperative outcomes and complications after robot-assisted radical prostatectomy. Eur Urol. 2012;62(3):431-52.

6. Tewari A., Sooriakumaran P., Bloch DA, Seshadri-Kreaden U., Hebert AE, Wiklund P. Positive surgical margin and perioperative complication rates of primary surgical treatments for prostate cancer: a systematic review and meta-analysis comparing retropubic, laparoscopic and robotic prostatectomy. Eur Urol. 2012;62(1):1-15.

7. Barbisan F., Mazzuchelli R., Scarpelli M., Lopez-Beltran A., Cheng L., Kirkali Z., Montironi R. Urothelial and incidental prostate carcinoma in prostates from

cystoprostatectomies for bladder cancer: is there a relationship between urothelial and prostate cancer? BJU International 2009, 103, 8, 1059-1063.

8. Doyle M., Leow J., Orsola A., Chang S., Bellmunt J. Improving Selection Criteria for Early Cystectomy in High-Grade T1 Bladder Cancer: A Meta-Analysis of 15,215 patients. Journal of Clinical Oncology 2015 33:6, 643-650.

9. Orsola A., Palou J., Solsona E. High-Risk Nonmuscle Invasive Bladder Cancer. Hematology/Oncology Clinics of North America 2015, 29, 2, 227-236.

10. Huang E., Skinner E., Boyd S., Cai J., Miranda G., Daneshmand S. Radical cystectomy with orthotopic neobladder reconstruction following prior radical prostatectomy. World Journal of Urology 2012 30(6):741-745.

11. Gakis G., Efstathiou J., Lerner S., Cookson M., Keegan K., Guru K. et al. ICUD-EAU International Consultation on Bladder Cancer 2012: Radical Cystectomy and Bladder Preservation for Muscle-Invasive Urothelial Carcinoma of the Bladder. European Association of Urology 2012 63, 1, 45-57.

12. Efstathiou J., Bae K., Shipley W., Kaufman D., Hagan M., Heney N. et al. Late pelvic toxicity after bladder-sparing therapy in patients with invasive bladder cancer. J. Clin. Oncol. 2002;20:3061-3071.

13. Svatek R., Shariat S., Novara G., Skinner E., Fradet Y., Bastian P. et al. Discrepancy between clinical and pathological stage: external validation of the impact on prognosis in international radical cystectomy cohort. BJU Int 2011; 107:898-904.

14. Hautmann R., Petriconi R., Volkmer B. Neobladder formation after pelvic irradiation. World J. Urol. 2009; 27(1):57-62.

15. Lawrentschuk N., Colombo R., Hackenberg O., Lerner S., Månsson W., Sagalowsky A. et al. Prevention and management of complivations following radical cystectomy for bladder cancer. Eur Urol 2010; 57:938-1001.

Tumori pancreatice rare: neoplasm pseudopapilar solid

[1]Romeo Ioan Chira, [1]Vlad Ichim, [2] Alexandra Chira, [3]Vasile Bințințan

1 Clinica Medicală I, Departamentul de Medicină Internă, UMF Iuliu Hațieganu, Secția Gastroenterologie, SCJU Cluj-Napoca

2 Clinica Medicală II, Departamentul de Medicină Internă, UMF Iuliu Haţieganu

3 - Clinica Chirurgie I, Departamentul de Chirurgie, UMF Iuliu Haţieganu, SCJU Cluj-Napoca

Introducere

Neoplasmele pseudopapilare solide (NPS) reprezintă o categorie rară de tumori pancreatice ce însumează 1-2% dintre tumorile pancreatice exocrine [1]. Acestea afectează mai frecvent femeile tinere, în decada 3 și 4 de viață, dar pot să apară și la copii sau vârstnici [2]. În mod caracteristic, acest tip de tumoră se prezintă ca o leziune solitară, bine circumscrisă, cu aspect chistic, solid sau mixt [3]. La majoritatea pacienților, tumora este limitată la pancreas, în 9-15% din cazuri prezentând metastaze sau invazie locală [4]. Incidența neoplasmului pseudopapilar solid a crescut în ultimii ani, cel mai probabil pe seama accesibilității crescute a imagisticii de înaltă performanță și a aspectelor imunohistochimice particulare (β-catenina, vimentin, CD10, CD56) [5,6]. Tablou clinic relevă adesea o masă epigastrică palpabilă acompaniată de durere în etajul abdominal superior și poate cuprinde semne și simptome nespecifice precum greață, vărsătura, scădere în greutate, sațietate precoce și icter [7]. Cu toate acestea, ~15% dintre pacienți sunt asimptomatici la momentul depistării [8].

Prezentare de caz

O pacientă în vârstă de 44 de ani, din mediul urban, cunoscută cu tiroidită autoimună cu hipotiroidism este îndrumată către Secția de Gastroenterologie pentru investigarea unei leziuni focale pancreatice, descoperită incidental cu ocazia unei ecografii abdominale de rutină. Pacienta era asimptomatică, iar examenul obiectiv nu a relevat modificări semnificative. Probele de laborator uzuale, markerii tumorali ai adenocarcinoamelor (CA19-9, ACE) și markerii specifici tumorilor neuroendocrine (cromogranină, serotonină, 5-HIAA) au fost în limite normale.

Ecografia abdominală (GE Logiq S7) a evidențiat o formațiune tumorală inomogenă (43/29 mm), cu arii microchistice, contur ușor neregulat dar net, formațiunea fiind situată la nivelul procesului uncinat (fig. 1). Formațiunea generează o ușoară amplificare acustică și dislocă vasele adiacente în modul Doppler color și Power, fără a se vizualiza vase intralezional (fig. 2).

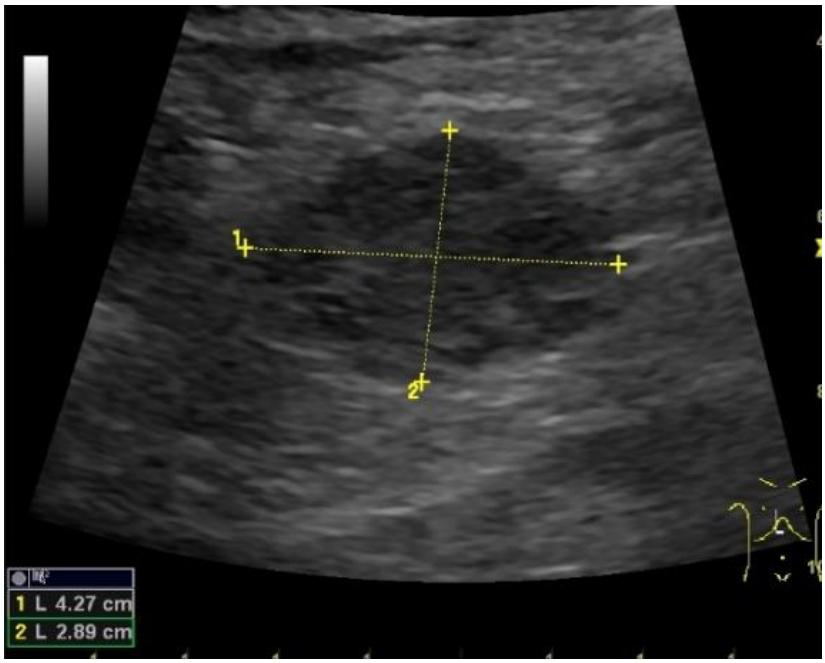

Fig. 1. US- Leziunea focală pancreatică hipoecogenă, neomogenă, net delimitată, situată în aria procesului uncinat.

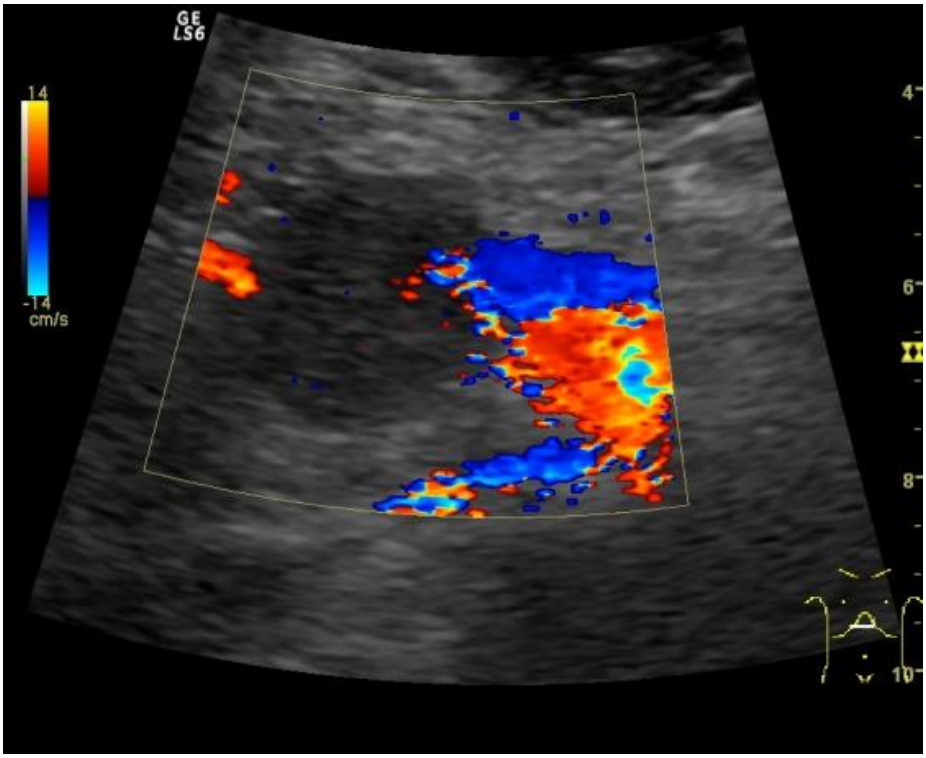

Fig. 2. US - Leziunea pancreatică vizualizată în modul Doppler color, hipovascularizată

Menționăm că, de la data depistării până la prezentarea în Secția noastră pacienta a efectuat examen computer tomografic (CT) cu substanță de contrast (fig.3) și imagistică prin rezonanță magnetică (RMN) (fig. 4,5) care au descris leziunea situată pe versantul antero-inferior cefalic, spre procesul uncinat. Aceasta este încapsulată, cu componentă solidă intrachistică și captare lent ascendentă a contrastului. Formațiunea amprentează ductul Wirsung, care este nedilatat și prezintă contact cu vena splenică și trunchiul celiac însă fără a le invada.

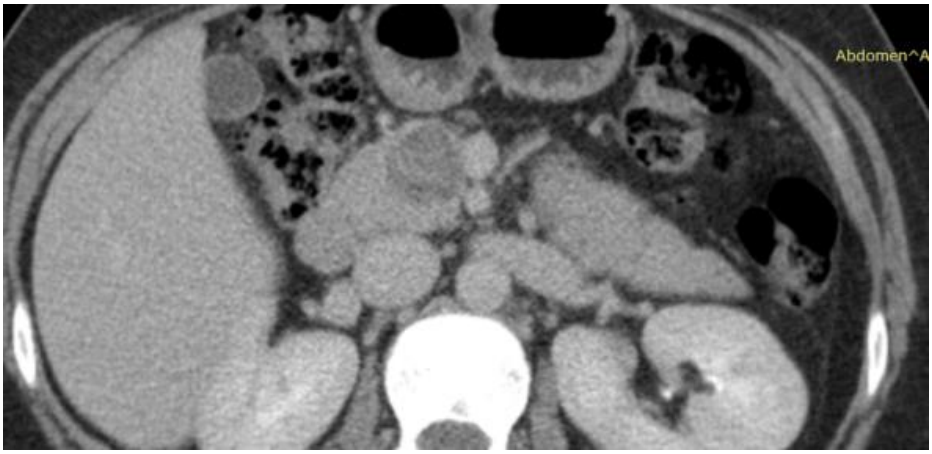

Fig.3 Examinarea CT axială - leziune focală pancreatică hipodensă la nivelul procesului uncinat, anterior.

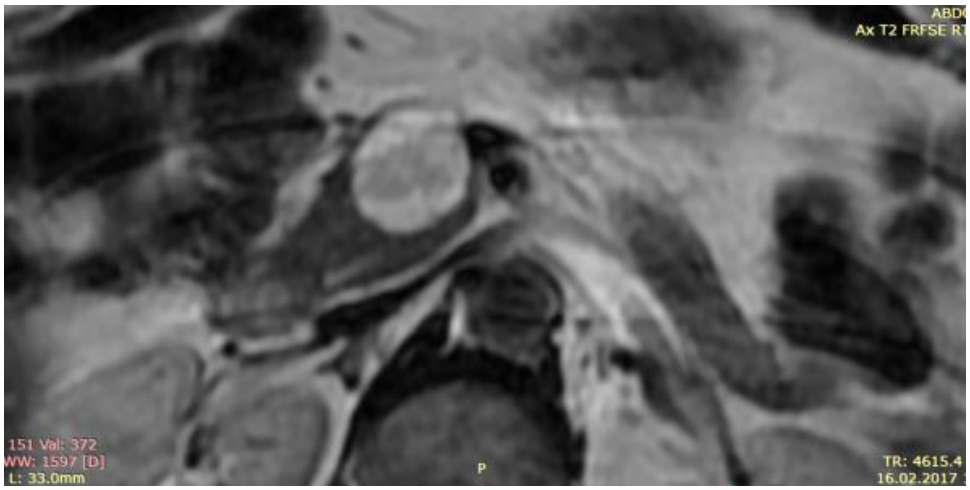

Fig. 4. Examinarea RMN plan axial – leziune focală pancreatică heterogenă, hipointensă central în secvența T2 FRFSE.

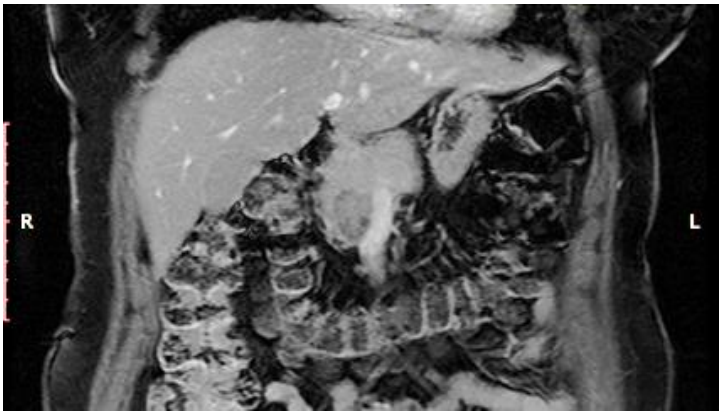

Fig. 5. Examinarea RMN plan frontal – leziune focală pancreatică, hipointensă, heterogenă la nivelul procesului uncinat

În acest moment intră în discuție, ca diagnostic diferențial, mai multe tipuri de tumori pancreatice precum chistadenomul, neoplazia mucinoasă chistică, tumori neuroendocrine, carcinomul cu celule acinare, adenocarcinomul [8].

În continuare am efectuat ecografie cu substanță de contrast (Sonovue®, Bracco SRL, Italia) pentru o mai bună caracterizare a leziuni și a raporturilor vasculare. Leziunea captează neomogen substanța de contrast începând din secunda 20. În faza venoasă se produce wash-out discret, progresiv de la 55-60 secunde (fig.6).

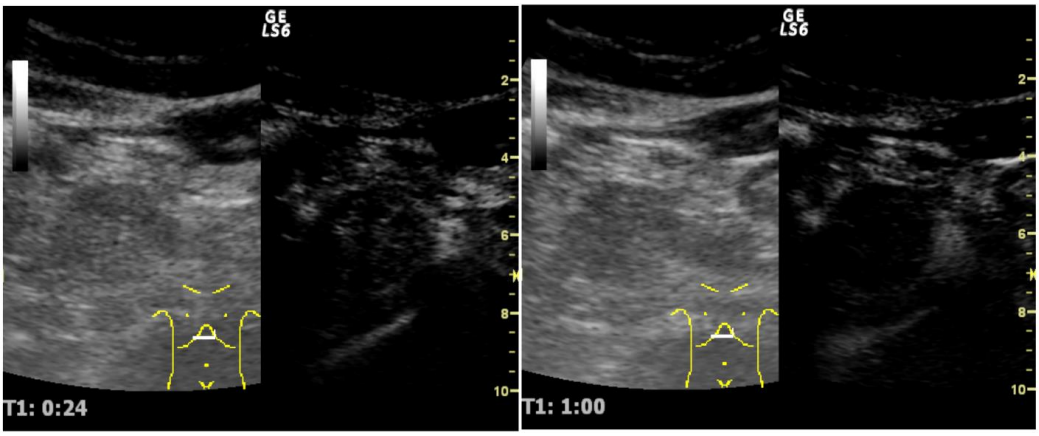

Fig. 6. CEUS – leziunea captează substanță de contrast la secunda 24 și prezintă wash-out progresiv la 1 minut

În vederea finalizării diagnosticului am efectuat ecoendoscopie pancreatică cu puncție aspirativă cu ac fin (EUS-FNA). S-a vizualizat leziunea cefalică pancreatică, având diametrul transversal de 3,2 cm (fig.7). Aceasta era vascularizată la examinarea în modul Doppler color (fig.8), având rigiditate parcelar crescută în modul elastografic strain. S-a puncționat leziunea cu ac de 22G Expect® (Boston Scientific) - 2 pasaje, cu recoltarea unui mic fragment tisular și material hematic.

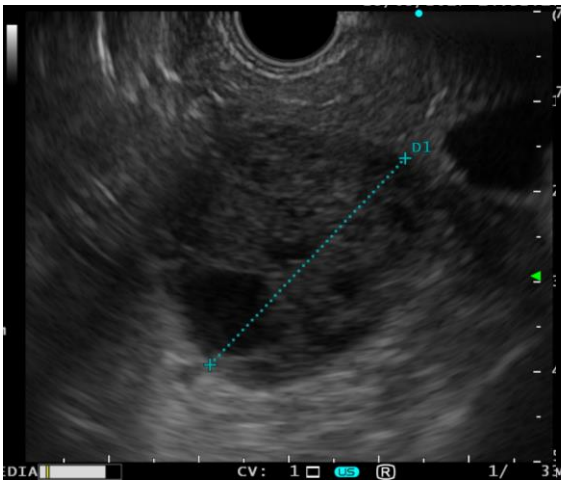

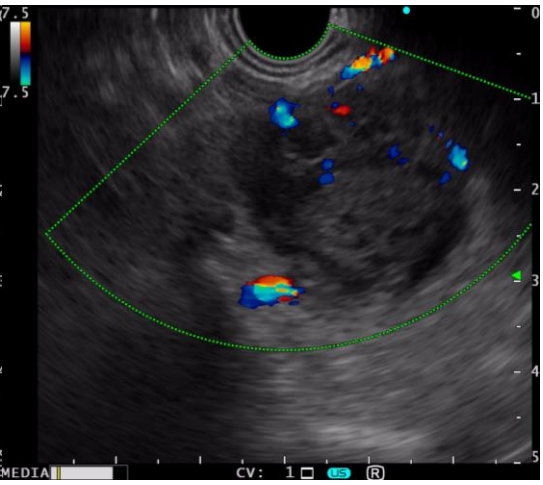

Fig. 7. EUS- Leziunea focală pancreatică

Fig. 8. EUS - Leziunea pancreatică vizualizată în modul Doppler color – cu vascularizație periferică

Examen histopatologic – FNA

Examenul microscopic a relevat celule de talie medie, monotone, discoezive, cu nuclei și citoplasmă eozinofilă granulară. Focal celulele se dispuneau sub forma unor structuri pseudopapilare. Nu s-au identificat figuri mitotice în materialul examinat. Nu s-a observat invazie angio-limfatică sau infiltrare perineurală.

Profil imunohistochimic cu CK AE1/AE3 pozitivă pe celule izolate, CD 56 pozitivă membranar, CD 10 pozitiv citoplasmatic, cromogranina negativă, sinaptofizina negativă, indicele de proliferare Ki-67: 4%. Astfel, aspectul histologic era sugestiv pentru un neoplasm solid pseudopapilar pancreatic.

Tratamentul chirurgical

Tratamentul de primă intenție a neoplasmului pseudopapilar pancreatic este de tip chirurgical. Modalitatea de rezecție este recomandat în funcție de localizarea tumorii. Astfel, pentru tumorile cefalice se practică duodenopancreatectomie cu sau fără păstrarea pilorului cu anastomoza pancreatico-jejunală, bilio-jejunală și gastro-jejunală. În cazul tumorilor de corp se efectuează pancreatectomie centrală cu închiderea segmentului pancreatic proximal cu pancreatico-jejuno-anastomoză, iar în a celor aflate în coada pancreasului, pancreatectomie distală cu splenectomie [9]. Rezecția nu este contraindicată în caz de metastazare/invazie [10].

În cazul pacientei prezentate, tumora fiind situată la nivel cefalic, s-a efectuat duodenopancreatectomie cefalică tip Traverso – Longmire cu anastomoză pancreatico-jejunală, hepatico-jejunală și piloro-jejunală pe ansa în Y. Nu s-au decelat elemente de malignitate la examenul extemporaneu.

Evoluția postoperatorie

La câteva zile de la intervenția chirurgicală, pacienta a dezvoltat sindrom de insuficiență evacuatorie gastrică. Endoscopia digestivă superioară a evidențiat o leziune pseudopolipoidă ce nu s-a putut pasa endoscopic, situată la aproximativ 10 cm distal de anastomoza gastro-jejunală, posibil invaginație cu torsiunea parțială a unei anse jejunale. Pentru suspiciunea de obstrucție intestinală înaltă s-a efectuat CT abdominală. Aceasta a descris o colecție lichidiană intra-abdominală cu aspect închistat, de ~26/60 mm. Anastomoza gastroenterală avea pereții îngroșați până la 16mm, iar în distalitate ansa eferentă era colabată. Segmentul proximal al ansei eferente era înfundat cu aspect în deget de mănușă. Am efectuat ecoendoscopie digestivă superioară in vederea realizării puncției fin aspirative de la nivelul colecției. Lichidul aspirat transgastric cu ac de calibrul 19G de tip Expect® a avut aspect citrin, iar examenul său biochimic a relevat modificări sugestive pentru o colecție limfatică (fig.9).

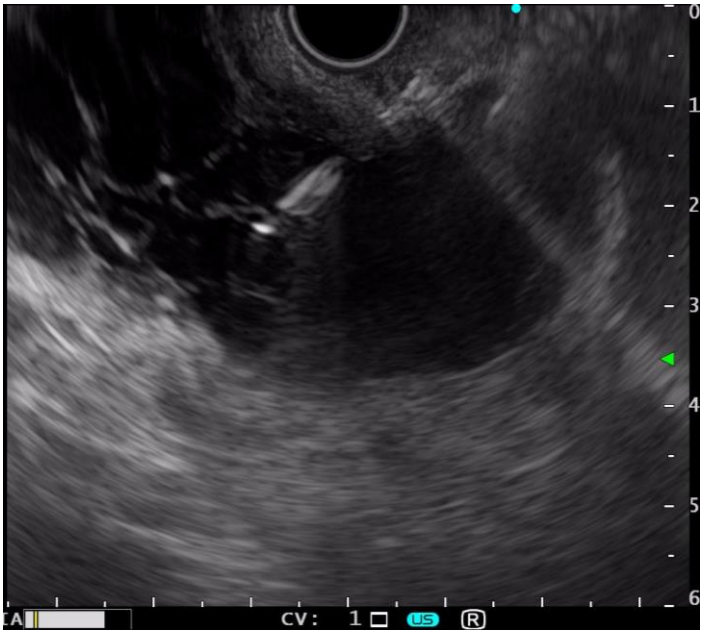

Fig. 9 EUS-FNA transgastric – acul în colecția din loja pancreatică

În consecință, s-a decis realizarea unei noi intervenții chirurgicale adresată sindromului de insuficiență evacuatorie gastrică, prin modificările din zona anastomozei gastroenterale.

La explorarea cavității abdominale s-a constatat sindrom aderențial extins în etajul supramezolocolic ce a interesat peretele colonului transvers, antrul, ansa adusă antecolic la anastomoza duodeno-jejunală. Nu s-au identificat modificări la nivelul anselor jejunale sau a anastomozei de la piciorul ansei în Y, care a fost permeabilă, fără torsiune, fără fistulă. S-a practicat adezioliză parțială și s-a tentat decolarea stomacului de colonul transvers și pătrunderea în bursă omentală, imposibil de realizat din cauza aderențelor foarte strânse. S-a considerat că, sindromul de insuficiență evacuatorie gastrică a fost cauzat de aderențele strânse și s-a efectuat jejunostomie de alimentație.

Evoluția ulterioară a fost favorabilă, fără alte complicații specifice. Alimentația s-a realizat inițial parenteral și prin intermediul jejunostomei. După o săptămână, s-a reluat alimentația per os și jejunostoma a fost suprimată.

La controlul de un an s-a efectuat CT abdomino-pelvină care nu a evidențiat semne de recidivă locală sau la distanță.

Examen histopatologic al piesei operatorii

Formațiunea tumorală era limitată la pancreas, nu interesa marginile de rezecție și nici nu s-a observat invazie angio-limfatică sau infiltrare perineurală. Ganglionul de la nivelul marginii inferioare a pancreasului a fost, de asemenea, fără elemente tumorale. Aspectul histologic corespundea unui neoplasm solid pseudopapilar, pT2N0V0L0R0.

Diagnostic final

Neoplasm solid pseudopapilar cefalic pancreatic pT2N0V0M0R0L0.

Duodenopancreatectomie cefalică tip Traverso-Longmire.

Aderențe peritoneale – adezioliza parțială.

Limfocel post duodenopancreatectomie cefalică, remis.

Prognostic

Tumora pseudopapilară solidă este o neoplazie cu malignitate scăzută și rată mică de metastazare și invazie vasculară. Prognosticul postoperator este bun, chiar și în prezența metastazelor/invaziei. Supraviețuirea postrezectie ajunge la 95-97% la 5 ani și 93% la 10 ani. Rata de recidivă locală este <10%, și de obicei apare în mai puțin de 4 ani de la rezecție [9].

Conduita de urmărire nu este standardizată, recomandarea fiind, într-o prima etapă, de evaluare clinică și imagistică la 6 luni.

Discuții

Neoplasmul pseudopapilar solid pancreatic a fost prima dată menționat în 1959 de dr. Virginia Frantz. Particularitățile acestei tumori, a cărei terminologie a fost schimbată de mai multe ori, au fost descrise în amănunt de Hamoud în 1970 [11]. Din 1996 a fost inclusă în clasificarea OMS a tumorilor pancreatice în categoria tumori borderline, cu potențial malign incert. Etiopatogenia este neclarã, dar predilecția pentru sexul feminin sugerează o influență hormonală.

Tablou clinic este adesea necaracteristic, nu există markeri tumorali specifici, dar aspectul imagistic și histologic o separă de tumorile pancreatice cu malignitate crescută. Imagistic, este frecvent de mari dimensiuni, încapsulată, cu arii solide și chistice, calcifieri, necroză centrală, cu tendința la dislocare dominant, nu de invazie. Criteriile de malignitate sunt reprezentate de invazia în profunzime, invazia perineurală/perivasculară și de prezența metastazelor. Sexul masculin, vârsta tânără, dimensiunea peste 5cm și o rată mitotică crescută sunt factori predictivi pentru potențial crescut de malignitate. Cele mai comune situri metastatice sunt ficatul, limfoganglionii regionali și peritoneul, dar au fost raportate și cazuri de metastaze pulmonare [8,12,13]. Metastazarea este de obicei târzie, la peste 8 ani de la rezecția tumorii primare, motiv pentru care se recomandă urmărire imagistică îndelungată [2]. Colorațiile imunohistochimice specifice sunt: β-catenin, vimentin, CD10, CD56, alpha-1-antitripsina. Cromogranina-A este cel mai adesea negativă, iar sinaptofizina este detectabilă doar la un număr mic de NPS [2].

Tratamentul chirurgical reprezintă tratamentul de elecție. NPS este limitat la pancreas în 95% din cazurile diagnosticate și acestea pot fi rezecate radical. Exista încă dezbateri în ceea ce privește tipul de rezecție preferat. NPS sunt tumori maligne cu potențial de invazie și metastazare iar intervențiile radicale trebuie efectuate în caz că există orice suspiciune de extensie a bolii. În același timp, NPS de dimensiuni mici, se pretează la enucleere, intervenție ce se asociază cu o rată mai mică de insuficiență pancreatică exocrină și complicații postoperatorii. Rolul terapiei

neoadjuvante/adjuvante este în continuare neclar. Studiile au demonstrat că gemcitabina și radioterapia au un rol în scăderea volumului tumoral. Chemoembolizarea intraarterială și ablația cu radiofrecvență pot fi folosite pentru tratamentul metastazelor hepatice, iar rezecția citoreductoare și chimioterapia hipertermică intraperitoneală (HIPEC) pentru pacienții cu carcinomatoza peritoneală. Cu toate acestea, având în vedere numărul mic de cazuri, nu se pot trage concluzii în ceea ce privește rolul terapiei adjuvante pentru tratamentul optim al NPS. Astfel, decizia de aplicare a acestor tratamente rămâne la latitudinea clinicianului [15]. Prognosticul este favorabil, cu supraviețuire intre 93.6–98.8% la 5 ani [2], și cu rată de recurență postrezecție estimată între 10-15% [2].

Concluzii

Neoplasmul pseudopapilar solid este o tumora pancreatică rară, care afectează dominant femeile tinere. Deşi tabloul clinic este nespecific, aspectul imagistic şi histologic o separă de tumorile pancreatice cu malignitate crescută. Rezecția chirurgicală este posibilă chiar și la dimensiuni mari, iar prognosticul postoperator este foarte bun. Cazul prezentat este particular prin raritatea tumorii şi prin complicațiile postoperatorii.

Menționăm faptul că pacienta a semnat un acord informat pentru utilizarea datelor clinice medicale și a fotografiilor efectuate, sub protecția anonimatului.

Bibliografie

1. Liu M, Liu J, Hu Q, Xu W, Liu W, Zhang Z et al. Management of solid pseudopapillary neoplasms of pancreas: A single center experience of 243 consecutive patients. Pancreatology. 2019;19(5):681-685.

2. Zalatnai A, Kis-Orha V. Solid-pseudopapillary neoplasms of the pancreas is still an enigma: a clinicopathological review. Pathology & Oncology Research 2019: 1-9.

3. Tanaka M, et al. International consensus guidelines 2012 for the management of IPMN and MCN of the pancreas. Pancreatology 2012; 12(3):183-97

4. Law JK, Ahmed A, Singh V, Akshintala VS, Olson MT, Raman SP, et al. A systematic review of solid-pseudopapillary neoplasms: Are these rare lesions? Pancreas 201; 43(3): 331-337.

5. Lanke G, Ali FS, Lee JH. Clinical update on the management of pseudopapillary tumor of pancreas. World J Gastrointest Endosc 2018;10(9): 145-155

6. Lai J-P, Fan X, Guindi M, Balzer B, Rutgers JK. Endoscopic ultrasound guided-fine needle aspiration (EUS-FNA), in comparison with gross and histologic diagnoses of pancreatic lesions. Am J Digest Dis. 2014;1(2):68–83.

7. Salvia R, Bassi C, Festa L, Falconi M, Crippa S, Butturini G, Pederzoli P. Clinical and biological behavior of pancreatic solid pseudopapillary tumors: report on 31 consecutive patients. Journal of Surgical Oncology 2007; 95(4): 304–310.

8. Peyman D, Jinping L. Solid pseudopapillary neoplasm of the pancreas: a rare entity with unique features. Archives of Pathology & Laboratory Medicine 2017; 141(7): 990-995.

9. Papavramidis T, Papavramidis S. Solid pseudopapillary tumors of the pancreas: review of 718 patients reported in english literature. Journal of the American College of Surgeons 2005; 200(6): 965–972.

10. Reddy S, Cameron JL, Scudiere J, et al. Surgical management of solid-pseudopapillary neoplasms of the pancreas (Franz or Hamoudi tumors): a large single-institutional series. J Am Coll Surg. 2009; 208(5):950–959.

11. Hamoudi AB, Misugi K, Grosfeld JL, Reiner CB. Papillary epithelial neoplasm of pancreas in a child. Report of a case with electron microscopy. Cancer 1970; 26:1126-1134.

12. Ugras N, Yerci Ö, Coşkun SK, Ocakoğlu G, Sarkut P, Dündar HZ. Retrospective analysis of clinicopathological features of solid pseudopapillary neoplasm of the pancreas. Kaohsiung J Med Sci 2016; 32:356-361.

13. Lubezky N, Papoulas M, Lessing Y, Gitstein G, Brazowski E, Nachmany I, et al. Solid pseudopapillary neoplasm of the pancreas: Management and long-term outcome. Eur J Surg Oncol 2017; 43:1056-1060.
14. Geers C, Moulin P, Gigot JF, Weynand B, Deprez P, Rahier J, Sempoux C. Solid and pseudopapillary tumor of the pancreas - review and new insights into pathogenesis. American Journal of Surgical Pathology 2006; 30(10):1243–1249.
15. Pantiora E, Vezakis A, Kollia D, Karvouni E, Politi AN, Kontis E, et al. Solid pseudopapillary neoplasm of the pancreas - a report of two cases and a short review of the current literature. JOP. J Pancreas (Online) 2018; 19(5): 251-257.

Diverticul al genunchiului inferior al duodenului

Daciana N. Chirilă[1,2], Tudor R. Pop[1, 2], Mihaela D. Chirilă[3, 4], Călin Ionescu[1, 2], Bogdan V. Micu[1, 2], Vlad N. Dudric[1, 2], Dan D. Axente[1, 2], Cătălina Bungărdean[5]

[1]Departamentul de Chirurgie, Clinica Chirurgie V, Universitatea de Medicină și Farmacie "Iuliu Hațieganu" Cluj-Napoca, România;

[2]Spitalul Clinic Municipal Cluj-Napoca, România;

[3]Departamentul Discipline Medicale, Facultatea de Medicină și Farmacie, Universitatea Oradea, România;

[4]Spitalul Clinic Municipal „Dr. Gavril Curteanu" Oradea, România;

[5]Serviciul de Anatomie Patologică a Spitalului Clinic Municipal Cluj-Napoca, România

Introducere

Boala diverticulară este frecvent întâlnită în patologia colonului, dar există diverticuli și la nivelul intestinului subțire. Duodenul este considerat a fi a doua localizare a bolii diverticulare, diverticulii duodenali fiind constatați la cca 5% dintre pacienții explorați radiologic și până la 22% din pacienții cărora li se efectuează colangio-pancreatografie endoscopică retrogradă (ERCP). Diverticulii intestinului subțire sunt de două tipuri: congenitali, adevărați și dobândiți. Diverticulii dobândiți, care sunt falși, nu sunt constituiți din toate tunicile intestinului subțire, lipsind tunica musculară. La nivelul duodenului sunt mai frecvent descriși în porțiunea a doua și a treia, de-a lungul marginii pancreatice sau mezenterice, ori în vecinătatea ampulei vateriene. Diverticulii duodenali, diagnosticați de multe ori incidental în cadrul explorărilor radiologice, pot fi simptomatici și pot dezvolta complicații de tipul obstrucției, hemoragiei, inflamației, infecției, perforației, compresiunii asupra

structurilor bilio-pancreatice. Prezentăm cazul clinic al unei femei de 48 ani, diagnosticată cu un diverticul duodenal simptomatic al genunchiului inferior, care a fost tratat chirurgical.

Cazul clinic

Prezentăm cazul clinic al unei femei, în vârstă de 48 ani, care ajunge în serviciul de urgență pentru dureri abdominale localizate la nivelul etajului abdominal superior, asociate cu grețuri și vărsături bilioase, apărute cu mai multe luni în urmă și accentuate în ultimele zile; de asemenea, a remarcat și o senzație de plenitudine gastrică și scădere ponderală ușoară. Anamneza constată în plus și o constipație habituală veche. Din antecedentele personale patologice reținem o bronhopneumopatie cronică obstructivă (BPOC), astm bronșic, hipotiroidism tratat cu Euthyrox și dislipidemie mixtă pentru care nu urmează tratament la momentul internării. La prezentare, pacienta este ușor subponderală și are o stare generală influențată. Examenul obiectiv local constată prezența unei discrete sensibilități dureroase epigastrice și la nivelul hipocondrului drept.

Analizele de laborator relevă dislipidemie mixtă (Colesterol total= 483 mg/dl (V.N.= 140-200 mg/dl); LDL colesterol= 386 mg/dl (V.N.= 0-160 mg/dl); Trigliceride= 171 mg/dl (V.N.= 50-150 mg/dl)), ușoară anemie (Hematii= 3.76 $10^3*10^3/\mu L$ (V.N.= 4-5 $10^3*10^3/\mu L$), ușoară accelerare a VSH (la 1h= 21 mm (V.N.= 0-15 mm)), ușor sindrom de hepatocitoliză (AST= 68 U/l; ALT= 103 U/L), hipotiroidism (TSH= 100 µUI/mL (V.N.=0,27-4,2 µUI/mL), FT4= 2.14 pmol/l (V.N.= 12-22 pmol/l). Nu avea anticorpi anti *Helicobacter pylori* și nu a făcut anterior tratament pentru o infecție cu acesta.

Examenul ecografic abdominal relevă prezența colesterolozei veziculare. Se consideră faptul că prezența colesterolozei veziculare difuze nu justifică simptomatologia, motiv pentru care se decide efectuarea unui examen gastroscopic.

Acesta evidențiază prezența unui reflux biliar până la nivelul esofagului, cardia și pilorul fiind beante, stomacul cu minim reflux biliar corporeal.

Investigațiile paraclinice se completează cu un tranzit baritat esofago-gastro-duodenal, care relevă în plus prezența unui diverticul duodenal, situat la nivelul genunchiului inferior al duodenului, măsurând cca 30 mm diametru (Fig. 1), cu stază diverticulară, având și un tranzit încetinit la nivelul bulbului duodenal și al duodenului II; stomacul având peristaltism și evacuare bune.

Colonoscopia, efectuată datorită constipației habituale, nu pune în evidență modificări patologice.

Consultul alergologic constată prezența intoleranței la antiinflamatorii nesteroidiene (AINS), prin apariția angioedemului după administrarea de Algocalmin, Aspirină și Piafen; recomandă evitarea utilizării de AINS cu excepția celor permise (Diclofenac, Ketonal, Celebrex, Piroxicam, Arcoxia), putând fi administrate și antialgice-antispastice (Tramadol, No-Spa, Paracetamol); terapie medicamentoasă cu Seretide 50/250 2x1 pufuri; Ventolin 2 pufuri.

Se interpretează cazul ca fiind diverticul duodenal al genunchiului inferior, posibil sindrom de pensă aorto-mezenterică, reflux gastro-esofagian, BPOC, astm bronșic, anemie ușoară, dislipidemie mixtă, hipotiroidism, intoleranță la AINS. A urmat un tratament antisecretor gastric, prokinetic, cu evoluție lent favorabilă. S-a recomandat intervenția chirurgicală pentru rezolvarea diverticulului duodenal, dar aceasta s-a amânat datorită menstrei, urmând ca pacienta să revină peste câteva zile. La externare s-a recomandat și consult la medicul specialist în boli de nutriție și diabet pentru dislipidemia marcată.

Fig. 1. Diverticulul duodenal vizibil la examenul baritat esofago-gastro-duodenal, marcat cu săgeată de culoare roșie.

La internarea ulterioară, făcută după 2 săptămâni, se recoltează din nou probele de laborator, acestea arătând dislipidemie (Colesterol total de 378 mg/dl (V.N.= 140-200 mg/dl), Trigliceride de 185 mg/dl (V.N.= 50-150 mg/dl), Lactat dehidrogenaza (LDH) de 538 U/L (V:N.= 0-450 U/L), VSH discret accelerat la o oră (16 mm), numărul total al hematiilor ușor scăzut ($3,64x10^6$ µL (V.N.= 4-5x106 µL)).

După obținerea acordului informat al pacientei s-a intervenit chirurgical în anestezie generală prin intubație oro-traheală, intraoperator practicându-se o laparotomie mediană xifo-ombilicală. S-a constatat prezența unui diverticul duodenal localizat pe genunchiul inferior al duodenului (Fig. 2-4), măsurând cca 3 cm diametru și colesteroloză veziculară, conform investigațiilor paraclinice anterioare.

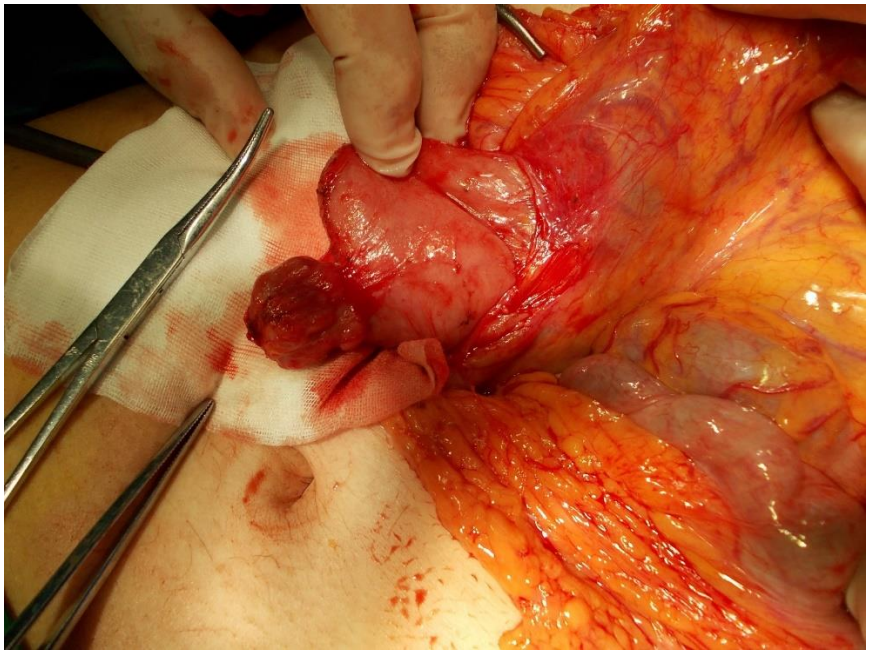

Fig. 2. Diverticulul duodenal vizibil la unghiul inferior al duodenului, acesta fiind exteriorizat după practicarea unei breșe la nivelul bazei mezocolonului transvers.

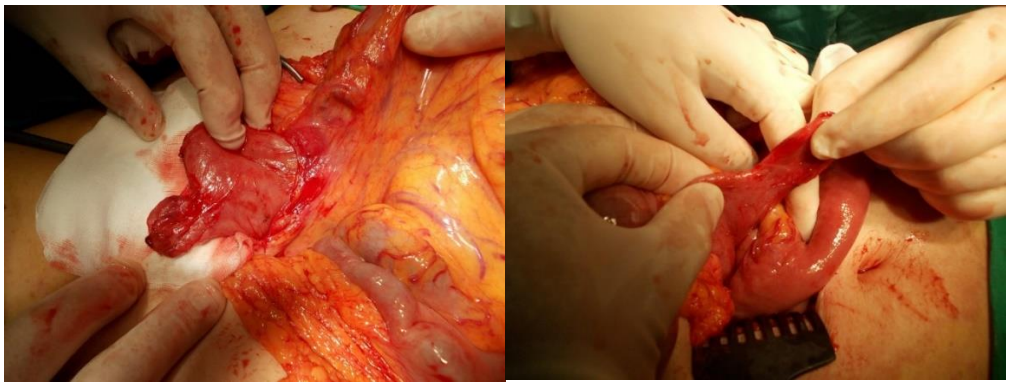

Fig. 3 și 4. Diverticulul duodenal măsurat (3/2,7 cm) la sfârșitul intervenției, localizat pe genunchiul inferior al duodenului.

S-a realizat excizia diverticulului duodenal (Fig. 5) și închiderea breșei duodenale rezultate prin duodeno-jejunoanastomoză L-T pe ansă în Y à la Roux (Fig. 6-10), cu jejuno-jejunostomie T-L la piciorul ansei (Fig. 11 și Fig. 12), colecistectomie retrogradă, drenaj subhepatic și drenaj lateroanastomotic submezocolic. Intraoperator

a pierdut o cantitate minimă de sânge, intervenția evoluând fără accidente sau complicații.

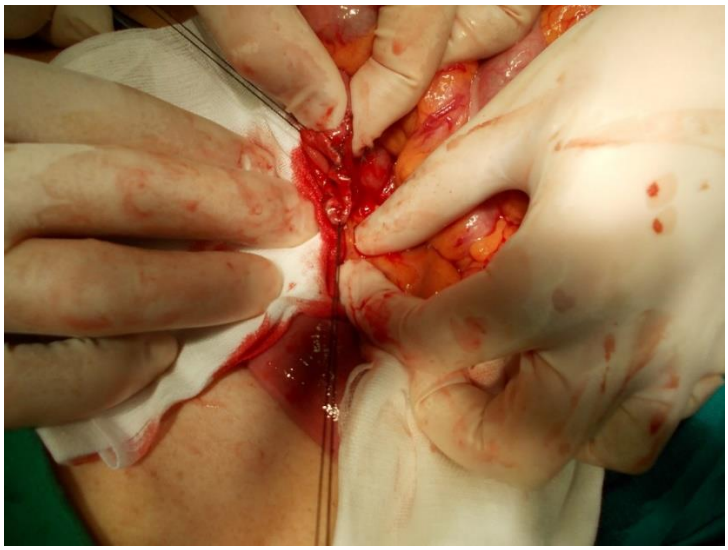

Fig. 5. Breșa formată după excizia diverticulului genunchiului inferior al duodenului, vizibilă împreună cu cele două fire ce ancorează marginile acesteia.

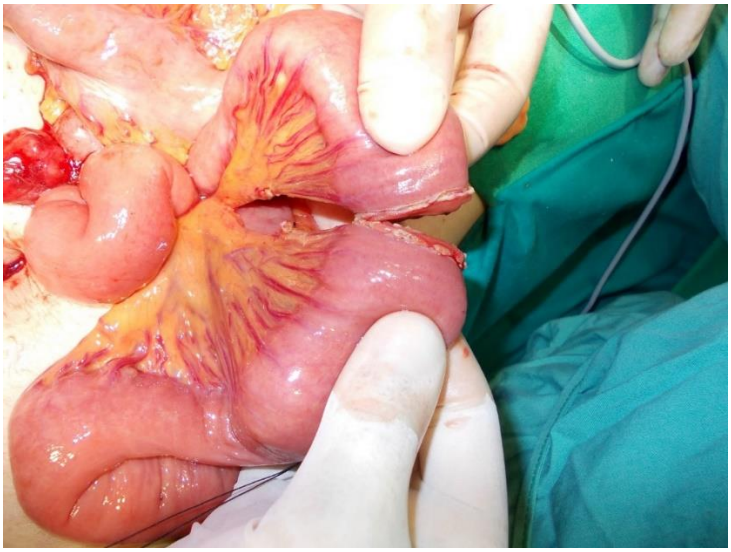

Fig. 6. Secțiunea primei anse jejunale în vederea montării ansei excluse în Y a la Roux (porțiunea de ansă secționată vizibilă în poziție inferioară este cea care va fi anastomozată la duoden, iar porțiunea din poziția superioară va fi anastomozată la piciorul ansei ascensionate).

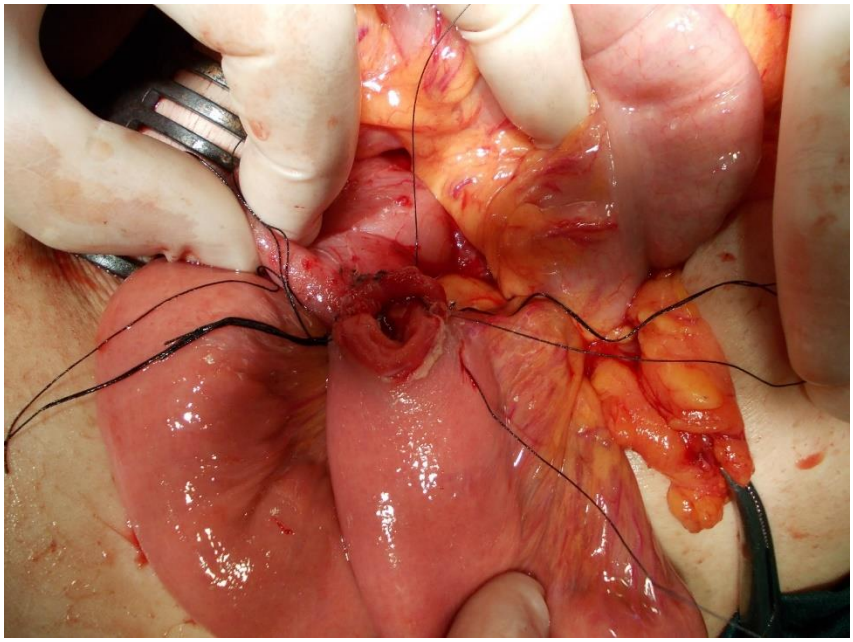

Fig. 7. Tranșa posterioară de anastomoză duodeno-jejunală este deja realizată (ansa în Y a la Roux este vizibilă în poziție inferioară) cu fire separate neresorbabile Silk 2.0.

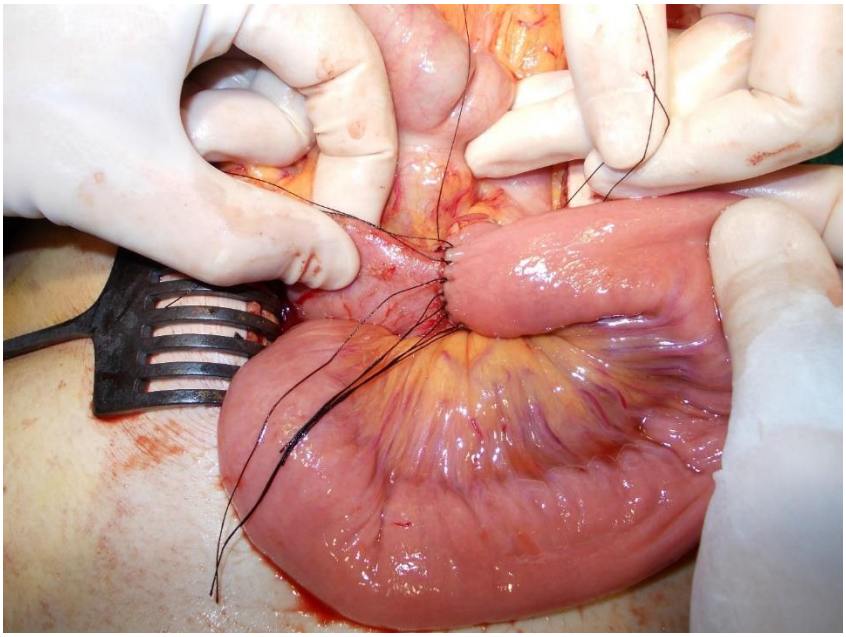

Fig. 8. Tranșa posterioară a anastomozei duodeno-jejunale pe ansă exclusă în Y a la Roux este suturată cu fire separate neresorbabile Silk 2.0.

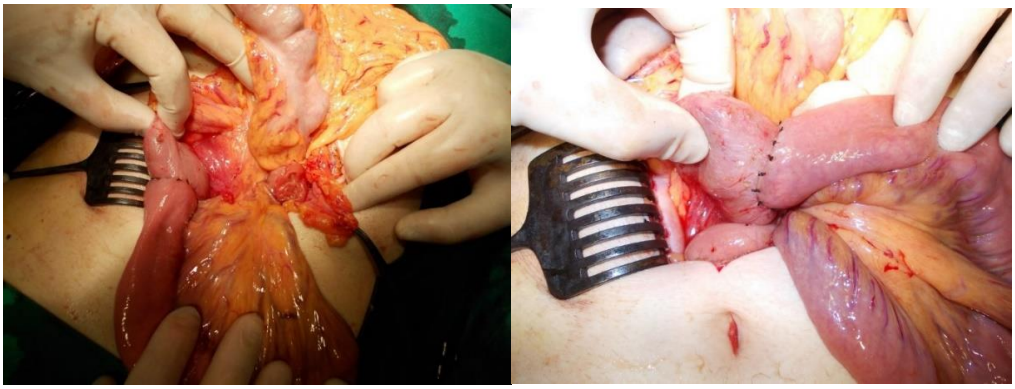

Fig. 9 și 10. Anastomoza duodeno-jejunală este completă în dublu strat cu fire separate neresorbabile Silk 2.0.

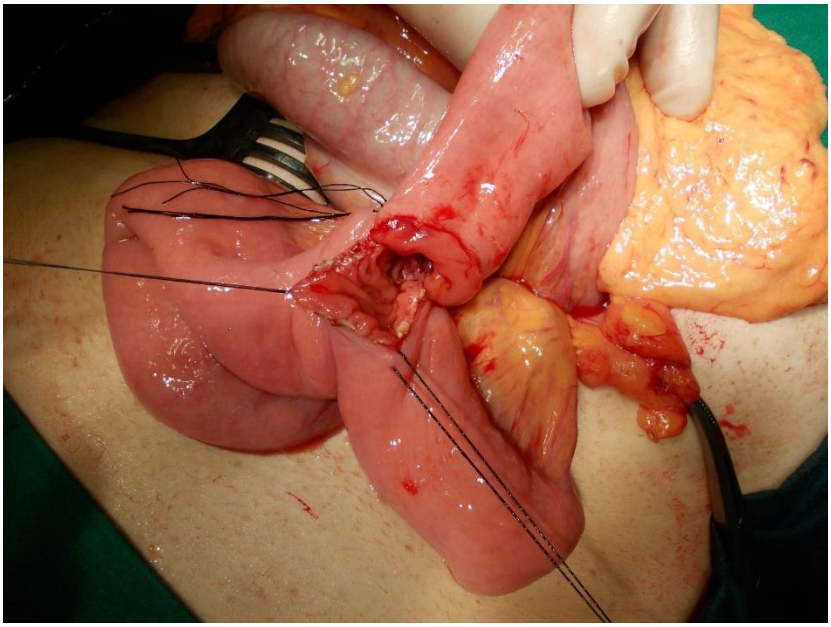

Fig. 11. Capătul proximal al ansei jejunale este anastomozat în manieră termino-laterală la piciorul ansei jejunale (firele de sutură de pe fața posterioară sunt deja legate).

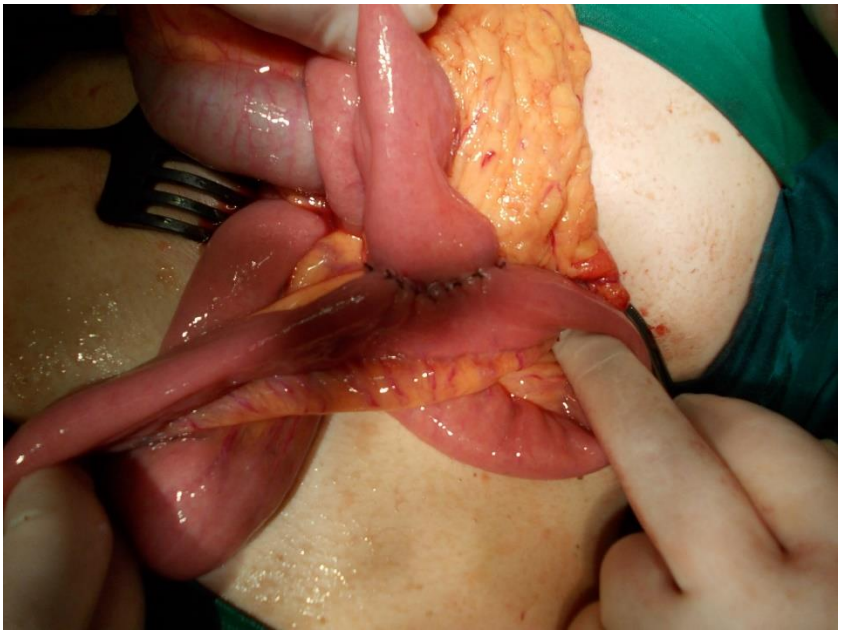

Fig. 12. Anastomoza jejuno-jejunală T-L la piciorul ansei jejunale ascensionate pentru anastomoza cu breșa duodenală este deja încheiată, în dublu strat cu fire separate de material neresorbabil Silk 2.0.

Evoluția postoperatorie sub tratament profilactic antibiotic, antialgic, antiinflamator, profilactic antitrombotic, sedativ a fost favorabilă, cu reluarea alimentației orale și cu o toleranță digestivă bună. La externare s-au făcut recomandările: consult la medicul specialist în boli de nutriție și diabet pentru tratamentul dislipidemiei, interzicerea fumatului și a consumului de alcool, regim igieno-dietetic sărac în grăsimi, prăjeli, alimente foarte condimentate. De asemenea, s-a prescris tratament cu inhibitori ai pompei de protoni și prokinetice pentru o perioadă de 4 săptămâni, urmând a reveni pentru un control clinic peste 3 luni.

Examenul histopatologic a evidențiat aspectul unei colecistite cronice atrofice nespecifice (cu discontinuitatea epiteliului mucoasei veziculare, prezența de celule inflamatorii rotundo-nucleare, fibroză și sinusuri Rockitansky-Aschoff). Diverticulul duodenal după fixare în soluție de formol avea 20/18/6 mm, pe secțiune peretele

diverticular fiind constituit din mucoasă și submucoasă, mucoasa având discontinuități focale, fiind prezentă musculara mucoasei.

Pacienta a avut o evoluție favorabilă ulterioară, prezentându-se la un control clinic abia după 18 luni, acuzând dureri abdominale localizate în etajul abdominal superior, preponderent în hipocondrul drept, cu iradiere înspre regiunea lombară dreaptă, senzație de plenitudine gastrică, grețuri și ocazional vărsături bilioase. Analizele de laborator au evidențiat doar o discretă accelerare a VSH (29 mm la o oră). S-a efectuat ultrasonografie abdominală, aceasta evidențiind aspectul unei discrete steatoze hepatice, absența postoperatorie a veziculei biliare și microlitiază renală bilaterală (3 mm diametru), care nu a fost vizualizată pe radiografia renală simplă. S-a efectuat și un examen baritat esofago-gastro-duodenal care a pus în evidență o diminuare a peristaltismului gastric, evacuarea gastrică fiind prezentă după aproximativ 5 minute de decubit lateral drept, stază la nivelul bulbului duodenal, tranzit bun în restul cadrului duodenal, anastomoza duodeno-jejunală fiind permeabilă. Am stabilit diagnosticul de microlitiază renală bilaterală, stază duodenală, hipokinezie gastrică, stare post diverticul duodenal al genunchiului inferior operat, discretă steatoză hepatică. La externare am recomandat efectuarea unui consult urologic, tratament medicamentos prokinetic (Motilium comprimate de 10 mg, 3x1 comprimat/zi, cu 15-30 minute înainte de mese și, dacă este necesar, încă un comprimat înainte de culcare timp de 14 zile).

Evoluția a fost favorabilă, pacienta revenind la un control abia peste 4 ani, din nou cu o simptomatologie diskinetică și constipație. Anamnestic, am descoperit în acest interval o perioadă anterioară stresantă, asociată unei alimentații haotice și a lipsei unui tratament adecvat. Astfel, cu 3 ani înainte a fost diagnosticată cu un neoplasm mamar stâng, pentru care a urmat chimioterapie neoadjuvantă, mastectomie radicală, apoi radioterapie și hormonoterapie adjuvantă. Biologic avea o discretă anemie (Hematii= 3.95 10^3*10^3/µl, Hemoglobina=13.4 g/dl, Hematocrit= 40.7 %, Volum eritrocitar mediu= 103.0 fL, Hemoglobina eritrocitara medie= 33.9 pg/cel).

Ecografia abdominală a relevat ușoară steatoză hepatică, absența postoperatorie a colecistului, ateromatoză aortică. Examenul baritat a evidențiat tranzit esofagian bun; stomac normal situat, cu secreție à jeun normală și pliuri radiologic în limite normale; peristaltism și evacuare gastrică bune; ușoară stază duodenală bulbară; stare post diverticulectomie duodenală cu duodeno-jejunostomie pe ansă Roux; anastomoze permeabile; tranzit bun în ansele duodeno-jejunale; nu prezenta hernie hiatală sau reflux gastro-esofagian în poziția Trendelenburg.

Am interpretat cazul ca fiind o diskinezie gastro-duodenală, sindrom aderențial postoperator, anemie discretă, steatoză hepatică, neoplasm mamar stâng operat, chimio și radiotratat, astm bronșic, osteopenie, hipotiroidism. La externare s-a recomandat regim igieno-dietetic bogat în fibre celulozice, utilizarea lactulozei, continuarea terapiei afecțiunilor asociate, tratament cu Debridat 100 mg 3x1 comprimat/zi cu 30 min înainte de masă 14-21 zile.

În prezent, a trecut aproximativ un an și jumătate de la ultimul control clinic, este într-o stare de sănătate bună, fără acuze subiective semnificative.

Menționăm faptul că pacienta a semnat un acord informat pentru utilizarea datelor clinice și a fotografiilor realizate, sub protecția anonimatului.

Discuții

Diverticulul duodenal a fost pentru prima dată descris de către anatomopatologul francez Pierre Chomel în 1710 (1, 2). Diverticulii duodenali sunt relativ frecvent întâlniți în special în cadrul investigațiilor radiologice (între 1 și 3% din cazuri), iar în urma autopsiilor procentul se ridică până la 20% (3).

Cea mai mare parte a diverticulilor duodenali sunt găsiți în vecinătatea ampulei vateriene. Există și cazuri de diverticuli duodenali giganți decriși în literatura de specialitate, de până la 10-11 cm diametru (4-7).

Majoritatea diverticulilor duodenali sunt asimptomatici (8). Pot fi extralumenali și intralumenali (9). Diverticulii intralumenali sunt congenitali, datorită

recanalizării incomplete a lumenului intestinal embrionar după stadiul proliferativ epitelial din săptămâna a 7-a, reprezentând fie o parte restantă a uneia din cele două canale formate în cursul recanalizării sau o dilatare asemănătoare unui balon distal a unui diafragm congenital duodenal (10). Diverticulii congenitali sunt adevărați și sunt constituiți din cele trei straturi ale duodenului, sunt mai puțin obișnuiți, fiind localizați pe peretele medial al celei de a doua și a treia porțiuni a duodenului.

Diverticulii extralumenali, dobândiți, apar secundar hernierii pe lângă locul de pătrundere al vaselor mai mari sau a canalelor biliar sau pancreatic. Ei sunt de fapt pseudodiverticuli, de pulsiune, peretele intestinal având un defect, iar mucoasa, submucoasa și musculara mucoasei herniază prin acel defect. Cei mai mulți apar pe peretele duodenal medial, în 62% din cazuri în porțiunea a doua a duodenului (11), mai ales la locul de pătrundere a căii biliare principale și a ductului Wirsung (12, 13).

Diverticuli duodenali de tracțiune pot să apară după colecistite sau complicații ale ulcerului gastro-duodenal (11).

Regiunea cel mai frecvent afectată de diverticuli în cadrul intestinului subțire este duodenul și de cele mai multe ori aceștia sunt asimptomatici, descoperiți întâmplător (8). Între 10 și 67% din cazuri localizarea este la nivelul celei de a doua porțiuni a duodenului (1). În cadrul examinărilor baritate sunt diagnosticați la cca 1-5% dintre pacienți (4), la 7% dintre cei cărora li se efectuează ERCP (8, 14) și la cca 20% dintre autopsii (4). În cadrul examinărilor radiologice un diverticul duodenal poate fi confundat cu un abces datorită nivelului hidro-aeric, sau considerat ca fiind o ansă de intestin subțire (15). Diagnosticul poate fi stabilit prin endoscopie, radiografie cu substanță de contrast a tractului gastro-intestinal superior, arteriografie selectivă, tomografie computerizată (16) sau intraoperator (17). Tomografia computerizată (TC) și rezonanța magnetică nucleară (RMN) evidențiază prezența aerului, nivel aer-lichid, resturi la nivelul diverticulului, adiacent lumenului duodenal normal. Ecografic, apare un ecou linear sau concav strălucitor, care împiedică vizualizarea capului pancreatic. În cazul unei perforații diverticulare, radiologic putem constata prezența de aer în

cavitatea peritoneală, sau dacă diverticulul este situat într-o porțiune retroperitoneală putem vizualiza exteriorizarea de substanță de contrast hidro-solubilă. Ecografia abdominală și TC putând evidenția colecție lichidiană și aer în spațiul prerenal.

Este bine să ne gândim că și diverticulii duodenali pot produce simptomatologie gastro-intestinală, precum și complicații dureroase (17), hemoragice (18-19), ocluzive (7), populare bacteriană intestinală înaltă (8), diverticulită acută, obstrucție biliară (datorită stazei biliare și contaminării microbiene), sindrom Lemmel (diverticul juxtapapilar ce determină apariția unui icter mecanic obstructiv), pancreatită (11), transformare malignă (20). O intervenție chirurgicală este necesară la cca 1-2% din cazuri (17). Intervenția chirurgicală intră în discuție în cazul diverticulitei complicate cu perforație (1, 14, 16), formarea de abces sau fistula (21). Cauzele perforațiilor diverticulare sunt: diverticulită, enterolitiază (22), ulcerarea mucoasei, eventuali corpi străini, traumatisme (23), perforații iatrogene produse în cadrul ERCP, ischemie prin distensia dată de retenția alimentară în interiorul diverticulilor duodenali (24).

Perforația diverticulilor duodenali, complicație rară produsă spontan (cca 100 de cazuri raportate în literatură) și extrem de rar apărută posttraumatic (3), poate duce la peritonită. Aceasta poate fi diagnosticată prin tomografie computerizată care poate evidenția îngroșarea peretelui duodenal la nivelul porțiunii afectate, lichid liber în regiunea subhepatică, creșterea densității țesutului adipos retroperitoneal (25). Rezecția diverticulului, urmată de sutura monoplan sau biplan poate fi o opțiune terapeutică bună. De asemenea, există și posibilitatea unei terapii conservative prin repaus digestiv, sondă naso-gastrică, nutriție parenterală, antibioterapie, eventual drenaj endoscopic (2, 26-28) sau curățarea endoscopică a diverticulului infectat, drenajul endoscopic putând fi dublat de un drenaj percutanat al abcesului retroperitoneal (29). Drenajul endoscopic este considerat a fi o alternativă practică actului chirurgical pentru pacienții atent selecționați (30). Cele mai multe perforații diverticulare (30) au fost găsite la diverticulii situați la nivelul celei de a doua și celei

de a treia porțiuni a duodenului (cca 98%), cauza perforației fiind inflamația diverticulilor, diverticulita (în 69% din cazuri). Mortalitatea în cazul perforației diverticulare este în jur de 8% (30), dar se poate ridica și până la 30% (11, 31). Ca metodă chirurgicală s-a utilizat și doar montarea intraabdominală a unui drenaj pentru cazuri de diverticul duodenal perforat. Dacă pacientul prezintă inflamație gravă duodenală sau retroperitoneală poate fi necesară diversia duodenală (ansă Roux anastomozată la stomac), excluzia pilorului, anastomoză gastro-enterală, duodenostomie, rezecție segmentară duodenală sau un procedeu Whipple cu păstrarea pilorului (26, 32), executate deschis sau laparoscopic (33).

Concluzie

Boala diverticulară duodenală este relativ frecvent întâlnită, în special în practica radiologică. Este bine să ne gândim că și diverticulii duodenali pot produce simptomatologie gastro-intestinală, precum și complicații. Mai puține cazuri ajung să necesite terapie chirurgicală, mai ales acelea în care apar tulburări grave de motilitate, de evacuare a duodenului, complicații diverticulare de tipul ulcerațiilor, hemoragiei sau perforației diverticulare, ori împietarea bunei funcționalități bilio-pancreatice la nivelul ampulei vateriene. Pacienta noastră a avut un diverticul al genunchiului inferior al duodenului și o simptomatologie diskinetică, metoda de rezolvare chirurgicală aleasă fiind diverticulectomie cu repararea defectului duodenal prin utilizarea unei anse jejunale Roux.

S-a obținut consimțământul informat al pacientei pentru utilizarea datelor medicale prezentate.

Bibliografie

1. Guardado-Bermúdez F, Ardisson-Zamora FJ, Rojas-González JD, Medina-Benítez A, Corona-Suárez F. Perforated duodenal diverticula. Case report and

treatment options. [Article in Spanish; Abstract available in Spanish from the publisher]. Cir Cir. 2013 Jul-Aug;81(4):340-7.

2. Degheili JA, Abdallah MH, Haydar AA, Moukalled A, Hallal AH. Perforated Duodenal Diverticulum Treated Conservatively: Another Two Successful Cases. Case Rep Surg. 2017;2017:4045970. doi: 10.1155/2017/4045970. Epub 2017 May 7.

3. Guglielmi A, Veraldi GF, Leopardi F, Frameglia M, Boni M. The perforation of a para-Vater's duodenal diverticulum (a report of 2 clinical cases). [Article in Italian] Ann Ital Chir. 1993 May-Jun;64(3):309-12; discussion 313.

4. Millard J, Ziter F, Slover W. Giant duodenal diverticula. Am J Roentgenol Radium Ther Nucl Med1974;121:334–7.

5. Ter Horst M, Boer M, Raber M, Klaase J. Giant diverticulum of the duodenum. Gastroenterol Res2011;4:289–93.

6. Corleto V, Giuglio E, Fave G. Gastrointestinal bleeding caused by giant duodenal diverticula. Clin Gastroenterol Hepatol 2007;5:29.

7. Bierton C, Gupta A. Giant duodenal diverticulum-an incidental finding. J Surg Case Rep. 2019 Apr 24;2019(4):rjz120. doi: 10.1093/jscr/rjz120. eCollection 2019 Apr.

8. Melnick S, Fareedy S, Gish D, Nazir S. Duodenal diverticulum: incidental finding with potentially dangerous outcomes. J Commun Hospital Int Med Perspect 2017;7:56–7.

9. Schroeder TC, Hartman M, Heller M, Klepchick P, Ilkhanipour K. Duodenal diverticula: potential complications and common imaging pitfalls. Clin Radiol. 2014 Oct;69(10):1072-6. doi: 10.1016/j.crad.2014.05.103. Epub 2014 Aug 7.

10. Fleming CR, Newcomer AD, Stephens DH, Carlson HC. Intraluminal duodenal diverticulum. Report of two cases and review of the literature. Mayo Clin Proc. 1975 May;50(5):244-8.

11. Bittle MM, Gunn ML, Gross JA, Rohrmann CA. Imaging of duodenal diverticula and their complications. Curr Probl Diagn Radiol. 2012 Jan-Feb;41(1):20-9. doi: 10.1067/j.cpradiol.2011.07.001.

12. Oukachbi N., Brouzes S. Management of complicated duodenal diverticula. J Visc Surg. 2013;150(June (3)):173–179.

13. de Perrot T., Poletti P.A., Becker C.D., Platon A. The complicated duodenal diverticulum: retrospective analysis of 11 cases. Clin Imaging. 2012;36(July–August (4)):287–294.

14. Leivonen MK, Halttunen JA, Kivilaakso EO. Duodenal diverticulum at endoscopic retrograde cholangiopancreatography, analysis of 123 patients. Hepatogastroenterology. 1996;43(10):961–57.

15. Hung HH, Lan HC, Chen TS. An unusual cause of abdominal pain and vomiting. Gastroenterology2010;139:12–3.

16. Sakurai Y, Miura H, Matsubara T, Imazu H, Hasegawa S, Ochiai M. Perforated duodenal diverticulum successfully diagnosed preoperatively with abdominal CT scan associated with upper gastrointestinal series. J Gastroenterol. 2004;39(4):379-83.

17. Avalos-González J, Zaizar-Magaña A. Duodenal diverticulum in the third portion of duodenum as a cause of upper gastrointestinal bleeding and chronic abdominal pain. Case report and literature review. [Article in Spanish] Cir Cir. 2008 Jan-Feb;76(1):65-9.

18. Ruiz-Tovar J, Sáinz R, Sanjuanbenito A, Martínez Molina E. Fourth-portion duodenal diverticulum causing massive upper gastrointestinal bleeding. .Am Surg. 2008 Jan;74(1):27-8.

19. Okoronkwo N, Samiullah S, Churrango G, Wang W. Multiple duodenal diverticula: a rare cause of massive upper gastrointestinal bleeding and hemodynamic instability. J Med Cas 2015 Oct;6(10):444-6.

20. Furukawa M., Izumi S., Tsukuda K., Tokumo M., Sakurai J., Mano S. Duodenal carcinoma from a duodenal diverticulum mimicking pancreatic carcinoma. Acta Med Okayama. 2012;66(5):423–427.

21. Palder SB, Frey CB. Jejunal diverticulosis. Arch Surg. 1988;123(7):889–894.

22. Namikawa T, Kawanishi Y, Fujisawa K, Munekage E, Munekage M, Maeda H et al. Juxtapapillary Duodenal Diverticulum Impacted with Enterolith. J Gastrointest Surg. 2017 May;21(5):920-922. doi: 10.1007/s11605-016-3271-3. Epub 2016 Sep 21.

23. Majerus B, Mathonet P, Haxhe JP. Tramatic rupture of a duodenal diverticulum: case report and review of the literature. Acta Chir Belg 2015 Jul-Aug;115(4):310-3.

24. Volchok J, Massimi T, Wilkins S, Curletti E. Duodenal diverticulum: case report of a perforated extraluminal diverticulum containing ectopic pancreatic tissue. Arch Surg. 2009;144(February (2)):188–190.

25. Branco C, Carneiro T, Luis D, Gomes A. Perforated duodenal diverticulum: a rare complication in a common condition. BMJ Case Rep. 2017 Jun 24;2017. pii: bcr-2017-219881. doi: 10.1136/bcr-2017-219881.

26. Martinez-Cecilia D., Arjona-Sanchez A., Gomez-Alvarez M. Conservative management of perforated duodenal diverticulum: a case report and review of the literature. World J Gastroenterol. 2008;14:1949–1951.

27. Talbot M., Yee G., Saxena P. Endoscopic modalities for upper gastrointestinal leaks, fistulae and perforations. ANZ J Surg. 2015 Nov 3.

28. Fan HS, Talbot ML. Successful management of perforated duodenal diverticulum by use of endoscopic drainage.VideoGIE. 2016 Dec 6;2(2):29-31. doi: 10.1016/j.vgie.2016.11.006. eCollection 2017 Feb.

29. Costa Simões V, Santos B, Magalhães S, Faria G, Sousa Silva D, Davide J. Perforated duodenal diverticulum: Surgical treatment and literature review. Int J Surg Case Rep. 2014;5(8):547–550. doi:10.1016/j.ijscr.2014.06.008.

30. Thorson CM, Paz Ruiz PS, Roeder RA, Sleeman D, Casillas VJ. The perforated duodenal diverticulum. Arch Surg. 2012 Jan;147(1):81-8. doi: 10.1001/archsurg.2011.821.

31. Ames JT, Federle MP, Pealer KM. Perforated duodenal diverticulum: clinical and imaging findings in eight patients. Abdom Imaging. 2009 Mar-Apr;34(2):135-9. doi: 10.1007/s00261-008-9374-x.

32. Schnueriger B., Vorburger S.A., Banz V.M., Schoepfer A.M., Candinas D. Diagnosis and management of the symptomatic duodenal diverticulum: a case series and a short review of the literature. J Gastrointest Surg. 2008;12(September (9)):1571–1576.

33. Rossetti A., Christian B.N., Pascal B., Stephane D., Philippe M. Perforated duodenal diverticulum, a rare complication of a common pathology: a seven-patient case series. World J Gastrointest Surg. 2013;5(March (3)):47–50.

Diverticulită sigmoidiană acută cu prezentare clinică atipică

Diana Cristian[1], Valentin Militaru[2], Florentina-Claudia Militaru[3], Silvina Iluț[4], Alexander Cristian[4], Mihaela Coman[5]

[1] Departamentul de Gastroenterologie, Institutul Regional de Gastroenterologie și Hepatologie „Prof. Dr. Octavian Fodor”, Cluj-Napoca, România

[2] Clinica Medicală V, Universitatea de Medicină și Farmacie „Iuliu Hațieganu”, Cluj-Napoca, România

[3] Departamentul de Farmacologie, Farmacie Clinică și Toxicologie, Universitatea de Medicină și Farmacie „Iuliu Hațieganu”, Cluj-Napoca, România

[4] Departamentul de Neurologie și Neurologie pediatrică, Universitatea de Medicină și Farmacie „Iuliu Hațieganu”, Cluj-Napoca, România

[5] Departamentul de Radiologie și Imagistică Medicală, Spitalul Clinic Municipal Cluj-Napoca, România

Introducere

Diverticulii colonici sunt protruzii în formă de sac ale mucoasei și submucoasei, care străbat musculara peretelui intestinal. Diverticulita acută reprezintă inflamația și/sau infecția diverticulilor, fiind secundară unei microperforații diverticulare. Diverticulita poate să fie necomplicată sau complicată, atunci când se asociază cu abces, fistulă, perforație sau ocluzie intestinală.

Diverticulita acută reprezintă una dintre cele mai importante cauze de spitalizare, având un impact economic semnificativ asupra costurilor din sistemul de sănătate în țările vestice și în cele industrializate (1). Între 4 și 15% din pacienții cu diverticuloză vor dezvolta diverticulita acută (2). Incidența diverticulitei crește cu vârsta, în consecință vârsta medie de prezentare pentru diverticulită acută este de 63 de ani (3). Diverticulita afectează în proporție egală ambele sexe, însă la sexul feminin

apar mai frecvent stricturi și ocluzii intestinale, în timp ce hemoragiile diverticulare afectează într-o mai mare măsură bărbații (4). O serie de factori de risc au fost incriminați în apariția diverticulitei, printre care se numără consumul crescut de carne roșie, reducerea aportului alimentar de fibre, sedentarismul, indicele de masă corporală (IMC) ≥ 25 kg/m^2, precum și tabagismul cronic (indice pachete-an ≥ 40) (5).

Durerea abdominală este simptomul cardinal al diverticulitei acute, fiind localizată în aproximativ 85% din cazuri în fosa iliacă stângă. Acest aspect este motivat de faptul că diverticulita este apanajul societăților cu populație sau stil de viață vestic, acestea caracterizându-se prin localizarea diverticulilor predomiant la nivelul colonului sigmoid, în contrast cu Asia, unde este mai frecventă localizarea la nivelul colonului drept (6). Alte manifestări clinice includ febra, greața, vărsăturile, tulburările de tranzit și disuria.

Diagnosticul de diverticulită acută trebuie suspectat în cazul pacienților care se prezintă pentru durere abdominală localizată în etajul abdominal inferior, însoțită de sensibilitate la palpare. Examinările imagistice sunt necesare pentru stabilirea diagnosticului pozitiv. Tomografia computerizată abdominală este explorarea imagistică de elecție, având o acuratețe diagnostică crescută, permițând în același timp diferențierea între formele complicate și cele necomplicate de diverticulită acută, precum și excluderea altor cauze de durere abdominală. Modificările computer-tomografice sugestive pentru diverticulita acuta sunt: îngroșarea peretelui colonic > 4 mm, densificarea grăsimii pericolice secundară inflamației și evidențierea diverticulilor colonici (7).

Acest caz subliniază importanța diagnosticului diferențial ca parte integrată a managementului clinic.

Prezentare de caz

Pacientă în vârstă de 40 de ani, din mediul rural, cunoscută cu diabet zaharat de tip 2 sub tratament cu antidiabetice orale, s-a internat pe secția de Medicină Internă

pentru durere pelvină, dispareunie și constipație. Din antecedentele heredocolaterale reținem diabet zaharat de tip 2 pe linie paternă. Fără antecedente personale patologice. Condițiile de viață și de muncă sunt corespunzătoare, pacienta neagă consumul de alcool, fiind însă fumătoare (indice pachete-an: 5). Medicația cronică la domiciliu a fost reprezentă de Siofor 1000 mg 1 comprimat/zi, administrat seara și Qtern 5mg/10 mg 1 comprimat/zi, administrat dimineața. Pacienta are alergie la asocierea de Amoxicilină și Acid clavulanic, fără a putea preciza la care dintre substanțe.

Boala actuală a debutat brusc în urmă cu o săptămână prin durere pelvină, de intensitate crescută (9/10), cu caracter lancinant, alternând cu crampe, cu iradiere spre rect, continuă, parțial ameliorată de medicația antialgică și antispastică autoadministrată (Brufen, No-Spa, Indometacin supozitoare), însoțită de dispareunie și tulburări de tranzit cu predominanța constipației (1 scaun la 2-3 zile).

Examenul obiectiv general a evidențiat o stare generală influențată, stare de conștiență păstrată, suprapondere (IMC = 26,75 kg/m^2), subfebrilitate (t = 37,5 °C), aparat cardio-vascular și respirator în limite normale, tensiune arterială = 120/70 mmHg, alură ventriculară = 74/min, frecvență respiratorie = 18/min, abdomen cu sensibilitate la palpare în flancul și fosa iliacă stângă și în hipogastru, semnul Blumberg pozitiv la nivelul fosei iliace stângi, zgomote hidro-aerice prezente. Fără tulburări de somn, micțiuni fiziologice, apetit păstrat, curbă ponderală staționară.

Pe baza anamnezei și examenului obiectiv am stabilit diagnosticul clinic de sindrom dureros abdomino-pelvin, sindrom peritonitic, sindrom de constipație și diabet zaharat de tip 2 sub tratament cu antidiabetice orale.

În fața unei paciente cu sindrom dureros abdomino-pelvin brusc instalat, de intensitate mare și în prezența semnelor de iritație peritoneală se iau în considerare următoarele posibilități:

Tabel 1. Ipoteze diagnostice

Afecțiuni ginecologice	**Afecțiuni urologice**	**Afecțiuni gastrointestinale**
a) Boala inflamatorie pelvină b) Abces tubo-ovarian c) Endometrioză/endometrită d) Ruptură de chist ovarian e) Torsiune de ovar f) Neoplasm ovarian g) Sarcină h) Sarcină ectopică i) Leiomiomatoză uterină	a) Cistită b) Nefrolitiză	a) Sindromul intestinului iritabil b) Bolile inflamatorii intestinale c) Cancer colo-rectal d) Diverticulită acută e) Apendicită acută f) Colită ischemică g) Colită infecțioasă
Durere pelvină brusc instalată; dispareunie; secreție vaginală anormală; modificări ale ciclului menstrual (8)	Durere suprapubiană, respectiv durere în flanc cu iradiere spre organele genitale externe; disurie; hematurie (8)	Durere abdominală; tulburări de tranzit; sensibilitate la palparea abdominală

Menționăm că anterior prezentării în serviciul nostru, pacienta a efectuat consult ginecologic, care a exclus o posibilă sarcină, iar ecografia transvaginală a fost în limite normale. De asemenea, pacienta s-a prezentat la consult urologic, fără a se decela o cauză la acest nivel. După excluderea cauzelor genito-urinare, s-au efectuat o serie de **investigații paraclinice** pentru identificarea cauzei simptomatologiei actuale.

Din punct de vedere biologic s-a decelat sindrom inflamator nespecific: proteina C reactivă = 66 mg/L (V.N. = 0-10 mg/L) și hiperglicemie = 213 mg/dl (V.N. glicemie: 70-110 mg/dl). Examenul sumar de urină a evidențiat glicozurie = 500 mg/dl (V.N. glucoză urinară: < 40 mg/dl). Nu s-au decelat modificări ale hemoleucogramei, funcției hepatice și renale și nici diselectrolitemii.

S-a efectuat ecografie abdominală, care a descris ficat cu aspect steatozic și a evidențiat la nivelul colonului sigmoid, în zona care vine în raport cu fundul uterin, imagini diverticulare și o zonă de perete cu edem marcat, ridicându-se astfel suspiciunea de diverticulită acută sigmoidiană (v. Figura 1).

Figura 1. Imagine diverticulară sigmoidiană și edem parietal

Pentru confirmarea diagnosticului de diverticulită acută sigmoidiană s-a solicitat tomografie computerizată abdomino-pelvină cu substanță de contrast, ținând cont de faptul că această examinare are sensibilitate și specificitate diagnostică crescută, de 94%, respectiv 98% (9). Se descriu multiple imagini diverticulare milimetrice la nivelul colonului ascendent, descendent și mai ales sigmoid. Se observă infiltrarea grăsimii perisigmoidiene, mai exprimat în jurul unui diverticul de 10 mm localizat pe peretele superior al sigmei proximale, în fosa iliacă stângă, care prezintă și priză de contrast parietală mai intensă, cu semnificație de diverticulită acută. Se observă îngroșare uniformă, difuză și circumferențială a peretelui sigmoidian de până

la 8 mm, cu edem submucos asociat, sugestiv pentru sigmoidită reactivă (v. Figurile 2 și 3). De asemenea se observă ușoară reacție a fasciei peritoneale și latero-colice din flancul stâng, fosa iliacă stângă și fundul de sac Douglas, cu colecție lichidiană intrapelvină asociată, fără semne de pneumoperitoneu. Se evidențiază și mici limfoganglioni reactivi intramezenterici, perisigmoidieni și lombo-aortici, cu ax scurt infracentimetric. În plus, se descrie ficat steatozic.

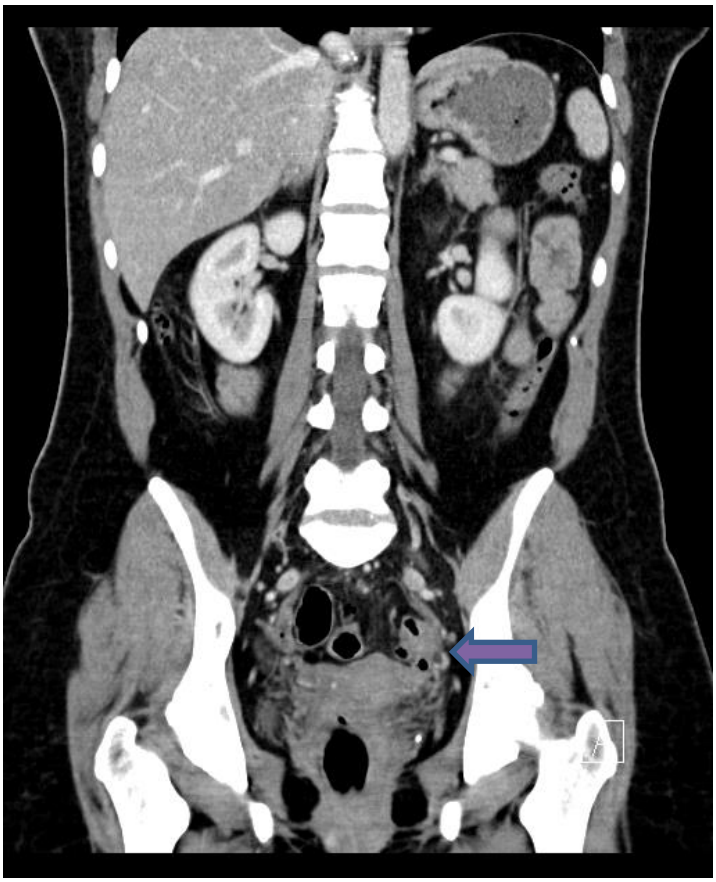

Figura 2. CT abdomino-pelvin cu substanță de contrast, secțiune coronală (diverticul inflamat aflat în raport cu corpul uterin)

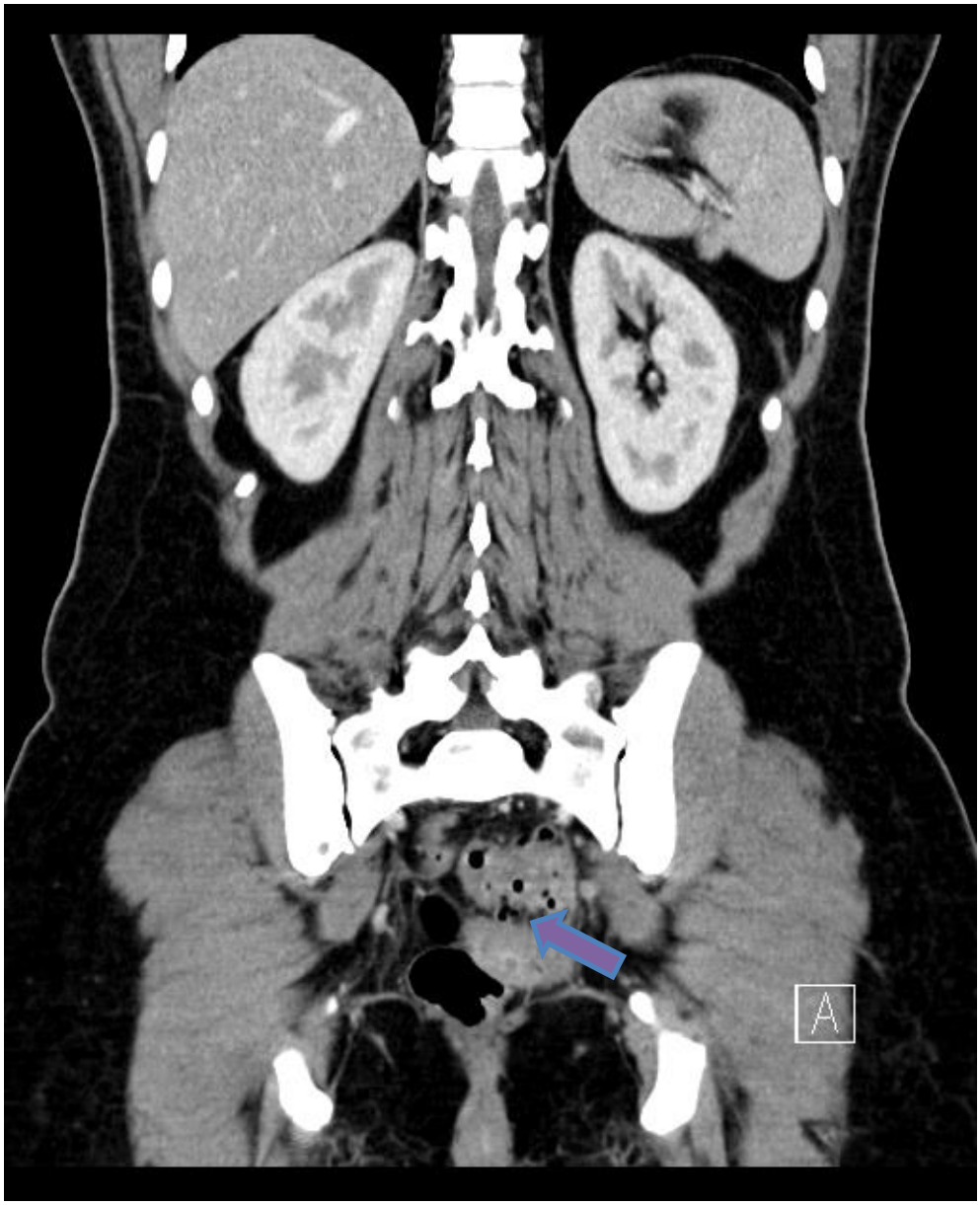

Figura 3. CT abdomino-pelvin cu substanță de contrast, secțiune coronală (diverticul inflamat aflat în raport cu cervixul)

Pe baza anamnezei, examenului obiectiv și al explorărilor paraclinice s-a stabilit **diagnosticul pozitiv** de diverticulită acută sigmoidiană necomplicată, colecție

peritoneală pelvină în cantitate mică, steatoză hepatică nonalcoolică și diabet zaharat de tip 2 sub tratament cu antidiabetice orale.

În ceea ce privește **diagnosticul diferențial**, pornind de la prezentarea clinică, ulterior în urma investigațiilor paraclinice s-au exclus următoarele patologii:

- Sindromul intestinului iritabil se caracterizează prin durere abdominală și tulburări de tranzit cu caracter cronic, intermitent, iar tomografia computerizată este în limite normale (10).
- Cancerul colo-rectal are un tablou clinic similar cu cel al diverticulitei acute și ambele entități se caracterizează prin îngroșarea peretelui colonic la examinarea computer-tomografică. Prezența inflamației perisigmoidiene, interesarea unei porțiuni de colon ce depășește 10 cm și absența adenopatiilor pericolice cu caracter malign pledează însă pentru diverticulita acută (11).
- Apendicita acută se manifestă prin durere brusc instalată în fosa iliacă dreaptă, însoțită de anorexie, febră, greță și vărsături, impunând diferențierea de o diverticulită cecală, ambele patologii fiind mai frecvente la pacienții tineri (12). Tomografia computerizată abdomino-pelvină cu substanță de contrast a tranșat diagnosticul.
- Bolile inflamatorii intestinale au ca și simptom cardinal diareea, mai degrabă decât durerea abdominală, iar pacienții au simptome timp de mai multe luni anterior prezentării (13). Deși îngroșarea parietală este evidențiată prin tomografie computerizată în ambele cazuri, prezența diverticulilor și a inflamației peridiverticulare sunt sugestive pentru diverticulita acută.
- Colita ischemică se manifestă prin durere abdominală brusc instalată. Deși pacienta este cunoscută cu diabet, care reprezintă un factor de risc pentru colită ischemică, ea nu prezintă nici hematochezie, nici rectoragie, iar explorarea computer-tomografică exclude acestă patologie.

- Colita infecțioasă a fost exclusă deoarece în acestă patologie diareea domină tabloul clinic (în cazul de față este prezentă constipația), iar pacienta nu are istoric recent de călătorie sau de tratament antibiotic.

Tratamentul formelor necomplicate de diverticulită acută este conservator în proporție de 70-100% din cazuri (14) și include o asociere de antibiotice care să acopere spectrul bacteriilor gram negative și anaerobe specifice florei gastrointestinale, reprezentată în special de *Escherichia coli* și *Bacteroides fragilis* (15). Pacienta a avut toleranță digestivă păstrată, motiv pentru care s-a admis ingestia de lichide hidrozaharate și s-a administrat tratament antibiotic *per os* pentru o durată de 7 zile (3 zile pe perioada internării, continuat ulterior încă 4 zile la domiciliu) cu Metronidazol 250 mg, 1 comprimat la 8 ore și Ciprofloxacină 500 mg, un comprimat dimineața și unul seara. Pentru asigurarea echilibrului microbiotei intestinale și prevenirea dezvoltării unei colite infecțioase, s-a asociat tratamentului antibiotic și administrarea de probiotic: Linex 1,2 g, 1 comprimat la 12 ore. De asemenea, s-a administrat tratament simptomatic cu antispastic: No-Spa 40 mg, 1 comprimat dimineața și unul seara. Evoluția pacientei a fost favorabilă, cu ameliorare clinică și ecografică. Menționăm un scurt episod de urticarie la nivelul gâtului, pacienta fiind cunoscută cu alergie la asocierea de Amoxicilină și Acid clavulanic. S-a luat legătura telefonic cu medicul alergolog, care a recomandat continuarea tratamentului eficient, sub protecție de Aerius 5 mg, 1 comprimat pe zi. Etiologia ar fi putut fi alergică, fie prin degranulare mastocitară directă indusă de quinolone, ambele situații fiind tratate eficient cu antihistaminic anti-H1. La externare s-a recomandat, pe lângă continuarea tratamentului antibiotic sub protecție antihistaminică, un regim igieno-dietetic hipoglucidic și hipocaloric, vizând scăderea ponderală (pacienta fiind supraponderală). Totodată se subliniază importanța exercițiului fizic, acesta având un efect benefic nu doar asupra reducerii greutății corporale, ci și asupra reducerii riscului de diverticulită acută (16). Aportul lichidian trebuie să fie suficient, astfel încât să asigure o hidratare

corespunzătoare. De asemenea, pacienta este sfătuită să renunțe la fumat. Pe durata episodului acut de diverticulită se recomandă evitarea fructelor, legumelor și a semințelor. Pe termen lung însă, este încurajat aportul crescut de fibre vegetale, deoarece este asociat cu reducerea inflamației intestinale și reducerea incidenței bolii diverticulare simptomatice. În paralel, se recomandă reducerea consumului de grăsimi și carne roșie, deoarece acest comportament alimentar este asociat cu un risc crescut de apariție a diverticulitei acute (17). Nu în ultimul rând, pacientei i se recomandă evaluare colonoscopică peste 6-8 săptămâni, timp necesar pentru rezoluția completă a simptomelor asociate episodului acut de diverticulită, pentru excluderea cu certitudine a unui cancer colo-rectal subiacent.

Discuții

Durerea pelvină brusc instalată reprezintă o cauză frecventă de consult în urgență pentu pacientele de sex feminin. Managementul acestui tip de durere este dificil, datorită plajei largi de patologii care pot fi incriminate. La o pacientă aflată în perioada reproductivă, primul pas îl reprezintă excluderea unei sarcini. Ulterior, trebuie luate în considerare atât cauzele ginecologice, cât și cele non-ginecologice, subdivizate la rândul lor în cauze urologice și respectiv gastrointestinale (8). Caracterele semiologice ale durerii, antecedentele de episoade cu simptomatologie similară și factorii de risc pot orienta diagnosticul într-o primă etapă**,** însă pentru a se putea stabili un diagnostic, examinările imagistice joacă un rol crucial. Ecografia abdominală este explorarea imagistică de primă intenție, deoarece are avantajul de a fi disponibilă pe scară largă, este neinvazivă și neiradiantă și implică costuri mai reduse decât explorarea computer-tomografică (18). Ultrasonografia permite examinarea corespunzătoare a organelor pelvine (18), însă pentru afecțiunile non-ginecologice examinarea computer-tomografică are o eficiență diagnostică superioară (19).

Dispareunia poate avea la bază o componentă organică sau psiho-emoțională, sau cele două cauze pot coexista (20). Există o serie de afecțiuni din sfera ginecologică,

urologică sau dermatologică care pot provoca dispareunie. Boala inflamatorie pelvină este frecvent incriminată (21). Aceasta se caracterizează prin infecția tractului genital superior și interesează uterul, trompele și ovarele, uneori incluzând și organele pelvine de vecinătate. Majoritatea cazurilor sunt provocate de boli cu transmitere sexuală, iar un procent de până la 15% din cazuri sunt cauzate de agenți patogeni cu apartenență colonică (*Escherichia coli, Bacteroides fragilis)* sau respiratorie *(Haemophilus influenzae, Streptococcus pneumoniae, Staphylococcus aureus)* care au colonizat tractul genital (22). De asemenea, infecția pelvină cauzată de extinderea unui proces infecțios de vecinătate (apendicită acută, diverticulită acută) poate produce un tablou clinic similar.

Tulburările de tranzit pot să completeze tabloul clinic al diverticulitei acute, constipația fiind raportată în aproximativ 50% din cazuri, 25-35% dintre pacienți prezentând diaree (23).

Colonoscopia nu are rol diagnostic în diverticulita acută, deoarece inflamația este localizată peridiverticular, iar realizarea acesteia în timpul puseului acut se asociază cu risc crescut de perforație. Endoscopia digestivă inferioară este indicată tuturor pacienților pentru excluderea suprapunerii unui proces neoproliferativ, însă doar după dispariția integrală a simptomelor. Singura excepție este reprezentată de pacienții care au fost investigați colonoscopic pe parcursul ultimului an, aceștia neavând indicație de reevaluare colonoscopică (2). Această recomandare se bazează pe faptul că neoplasmul colo-rectal este depistat într-o proporție de 2,1% din pacienții care au suferit un episod de diverticulită acută (24), față de 0,4-1%, cât este prevalența acestei neoplazii în populația generală supusă colonoscopiei de screening.

Particularitățile cazului

În cazul unui episod acut de diverticulită, durerea abdominală este simptomul dominant, fiind localizată cel mai frecvent la nivelul fosei iliace stângi. Localizarea durerii suprapubian este mai puțin frecventă și se datorează unei inflamații sigmoidiene

extensive (2). Cazul prezentat are un tablou clinic centrat pe durerea pelvină însoțită de dispareunie, fiind o formă rară de prezentare și care poate determina confuzie diagnostică, ridicând în primul rând suspiciunea unei patologii din sfera ginecologică. Dispareunia poate fi explicată în acest caz de localizarea anatomică a diverticulilor inflamați, aceștia fiind în contact cu cervixul, respectiv cu corpul uterin, provocând astfel iritație la acest nivel. În mod tradițional, diverticulita acută este mai frecventă la vârstnici, însă cazul de față prezintă o pacientă tânără (40 de ani). Cu toate acestea, este de reținut că, deși este o patologie rară la tineri, aproximativ 16% din internările pentru diverticulită acută se înregistrează la pacienți cu vârsta de până la 45 de ani (25). Explorările de laborator relevă frecvent leucocitoză, care, deși nu are sensibilitate și specificitate pentru diverticulita acută, poate susține diagnosticul. Pacienta noastră are valori normale ale leucocitelor.

Concluzii

În cazul de față am avut de-a face cu o pacientă de vârstă fertilă, care s-a prezentat pentru durere pelvină însoțită de dispareunie și constipație. Algoritmul de diagnostic a trebuit așadar să distingă între cele două mari cauze de durere abdominală inferioară acută și anume cele ginecologice și cele non-ginecologice. Coroborarea anamnezei cu explorarea ecografică a abdomenului s-a dovedit a fi o metodă foarte utilă de orientare a diagnosticului, suspiciunea de diverticulită acută fiind ulterior confirmată prin tomografie computerizată abdomino-pelvină cu substanță de contrast. După stabilirea diagnosticului pozitiv corect și complet, s-a inițiat tratament specific, evoluția pacientei fiind una favorabilă.

Consimțământul informat

S-a obținut consimțământul informat al pacientei pentru utilizarea datelor medicale prezentate.

Bibliografie

1. Shaheen NJ, Hansen RA, Morgan DR, et al. The burden of gastrointestinal and liver diseases, 2006. Am J Gastroenterol 2006; 101:2128.
2. Jacobs DO. Clinical practice. Diverticulitis. N Engl J Med 2007; 357:2057.
3. Etzioni DA, Mack TM, Beart RW Jr, Kaiser AM. Diverticulitis in the United States: 1998-2005: changing patterns of disease and treatment. Ann Surg 2009; 249:210.
4. Oliviu P, Marcel T, Monica A, et al. Gastroenterologie, hepatologie: bazele practicii clinice. 6th ed. Cluj-Napoca: Editura Medicală Universitară "Iuliu Hațieganu" Cluj-Napoca; 2011; 368-369.
5. Liu PH, Cao Y, Keeley BR, et al. Adherence to a Healthy Lifestyle is Associated With a Lower Risk of Diverticulitis among Men. Am J Gastroenterol 2017; 112:1868.
6. Fischer MG, Farkas AM. Diverticulitis of the cecum and ascending colon. Dis Colon Rectum 1984; 27:454.
7. Goh V, Halligan S, Taylor SA, et al. Differentiation between diverticulitis and colorectal cancer: quantitative CT perfusion measurements versus morphologic criteria--initial experience. Radiology 2007; 242:456.
8. Swanson S, Strate L. Acute Colonic Diverticulitis. Annals of Internal Medicine. 2018;168(9):ITC65.
9. Laméris W, van Randen A, Bipat S, et al. Graded compression ultrasonography and computed tomography in acute colonic diverticulitis: meta-analysis of test accuracy. Eur Radiol 2008; 18:2498.
10. Longstreth GF, Thompson WG, Chey WD, et al. Functional bowel disorders. Gastroenterology 2006; 130:1480.
11. Padidar AM, Jeffrey RB Jr, Mindelzun RE, Dolph JF. Differentiating sigmoid diverticulitis from carcinoma on CT scans: mesenteric inflammation suggests diverticulitis. AJR Am J Roentgenol 1994; 163:81.

12. Sugihara K, Muto T, Morioka Y, et al. Diverticular disease of the colon in Japan. A review of 615 cases. Dis Colon Rectum 1984; 27:531.
13. Silverberg MS, Satsangi J, Ahmad T, et al. Toward an integrated clinical, molecular and serological classification of inflammatory bowel disease: report of a Working Party of the 2005 Montreal World Congress of Gastroenterology. Can J Gastroenterol 2005; 19 Suppl A:5A.
14. Detry R, Jamez J, Kartheuser A, et al. Acute localized diverticulitis: optimum management requires accurate staging. Int J Colorectal Dis 1992; 7:38.
15. Ribas Y, Bombardó J, Aguilar F, et al. Prospective randomized clinical trial assessing the efficacy of a short course of intravenously administered amoxicillin plus clavulanic acid followed by oral antibiotic in patients with uncomplicated acute diverticulitis. Int J Colorectal Dis 2010; 25:1363.
16. Aldoori WH, Giovannucci EL, Rimm EB, et al. Prospective study of physical activity and the risk of symptomatic diverticular disease in men. Gut 1995; 36:276.
17. Peery AF, Barrett PR, Park D, et al. A high-fiber diet does not protect against asymptomatic diverticulosis. Gastroenterology 2012; 142:266.
18. Dupuis C.S., and Kim Y.H.: Ultrasonography of adnexal causes of acute pelvic pain in pre-menopausal non-pregnant women. Ultrasonography 2015; 34; 258-267.
19. Pages-Bouic E., Millet I., Curros-Doyon F., et al: Acute pelvic pain in females in septic and aseptic contexts. Diagn Interv Imaging 2015; 96; 985-995.
20. Hatzimouratidis K, Hatzichristou D. Sexual dysfunctions: classifications and definitions. J Sex Med 2007; 4:241.
21. Latthe P, Mignini L, Gray R, et al. Factors predisposing women to chronic pelvic pain: systematic review. BMJ 2006; 332:749.
22. Brunham RC, Gottlieb SL, Paavonen J. Pelvic inflammatory disease. N Engl J Med 2015; 372:2039.

23. Textbook of Gastroenterology, Yamada T, Alpers DH, Kaplowitz N, et al (Eds), Lippincott Williams & Wilkins, Philadelphia, PA 2003.
24. Everhart JE, Ruhl CE. Burden of digestive diseases in the United States part II: lower gastrointestinal diseases. Gastroenterology 2009; 136:741.
25. Nguyen GC, Sam J, Anand N. Epidemiological trends and geographic variation in hospital admissions for diverticulitis in the United States. World J Gastroenterol 2011; 17:1600.

Hemoragie feto-maternă în trimestrul 3 de sarcină

Iulian Gabriel Goidescu[1], Georgiana Nemeti[1], Cerasela Mihaela Goidescu[2], Daniel Mureșan[1]

1 Disciplina Obstetrică și Ginecologie 1, Universitatea de Medicină și Farmacie "Iuliu Hațieganu" Cluj-Napoca

2 Disciplina Medicală I, Medicină internă, Cardiologie și Gastroenterologie, Universitatea de Medicină și Farmacie "Iuliu Hațieganu" Cluj-Napoca

Introducere

Hemoragia feto-maternă (FMH) reprezintă transferul natural de celule sanguine fetale în circulația maternă și apare în aproximativ 50-75% dintre sarcini, fără efecte adverse în cele mai multe situații (1).

FMH poate determina tulburări de creștere fetală și deficite neurologice și cognitive la nou-născuții cu anemie ușoară (2) însă formele moderate și severe de FMH care sunt rare apărând în 1-3 la 1000 de nașteri, pot avea consecințe severe, precum anemie fetală sau chiar deces fetal in utero (3).

Placenta este formată din două straturi diferite, și anume sinciţiotroflobast și citotrofoblast, straturi care se interpun între versantul circulator fetal și matern (2). Aceste straturi au un rol de barieră și filtru între cele doua sisteme circulatorii. Când apar disrupții mici ale continuității acestei bariere hematiile fetale pot ajunge în versantul matern și pot apărea anticorpi anti-eritrocitari, precum în cazul incompatibilității în sistem Rh.

Cel mai frecvent aceste leziuni sunt autolimitate datorită activării coagulării locale, însă uneori sângerarea continuă și determină trecerea unei cantități mari de sânge fetal în circulația maternă și apariția anemiei fetale sau chiar deces fetal.

Simptomatologia în caz de FMH este de obicei nespecifică, pacientele prezentându-se de obicei pentru atenuarea sau lipsa mișcărilor fetale active, monitorizările cardiotocografice indicând de obicei o lipsă de variabilitate. Ecografia poate ajuta uneori detectând uneori hidrops fetal, însă frecvent se poate detecta anemia fetală prin aprecierea velocimetriei Doppler pe artera cerebrală medie (2).

Diagnosticul este dificil de stabilit de mult ori în formele severe, riscul de deces fetal fiind relativ mare datorită tabloului clinic nespecific și a limitării investigațiilor paraclinice.

Prezentarea de caz

Pacientă în vârstă de 30 ani, primipară, cu amenoree anamnestică de 37 săptămâni, fără antecedente heredo-colaterale sau personale patologice notabile, fără antecedente obstetricale, se prezintă la camera de gardă în octombrie 2019 pentru diminuarea mișcărilor fetale în ultimele 2 zile.

Pacienta a fost corect dispensarizată, fiind Rh pozitivă, grup de sânge AB, screening genetic și ecografic în limite normale, serologie negativă pentru Hepatită B, C, HIV, sifilis, neimunizată pentru Toxoplasmoză, însă imunizată pentru CMV, Rubeola și Herpes.

Examenul clinic general și obstetrical în limite normale. Tonus uterin normal, contracții uterine absente, fără sângerare vaginală, fără pierdere de lichid amniotic, col uterin posterior, cu orificiul cervical extern închis.

Examenul ecografic relevă o sarcină monofetală în evoluție, biometrie de 36 de săptămâni, greutate estimată 2600 g, lichid amniotic normal, placenta posterior și la nivelul fundului uterin, fără semne de decolare sau hematom retroplacentar în momentul examinării, raport cerebro-ombilical ușor supraunitar, dar cu indice de rezistivitate (IR) crescut pe artera ombilicală (IR ombilical =0,76, IR cerebral=0,8).

Monitorizarea cardiotocografică în urgență relevă un traseu CTG cu variabilitate scăzută, fără accelerații cu un ritm de bază de bază de aproximativ 150 bpm, fără contracții uterine (Figura 1).

Fig. 1. Prima monitorizare cardiotocografică a pacientei după prezentarea la camera de gardă

Pacienta s-a internat pentru suspiciunea de insuficiență placentară în vederea supravegherii materno-fetale, s-au recoltat probe de laborator și s-a administrat glucoză 5% pentru a stimula creșterea variabilității ritmului cardiac fetal.

Probele de laborator au fost în limite normale, grupa de sânge fiind AB, Rh pozitiv.

Ulterior, monitorizarea cardiotocografică relevă același aspect al traseului CTG cu variabilitate scăzută, fără accelerații cu un ritm de bază de bază de aproximativ 155 bpm, fără contracții uterine (Figura 2), în ciuda metodelor de reanimare intrauterină fetală.

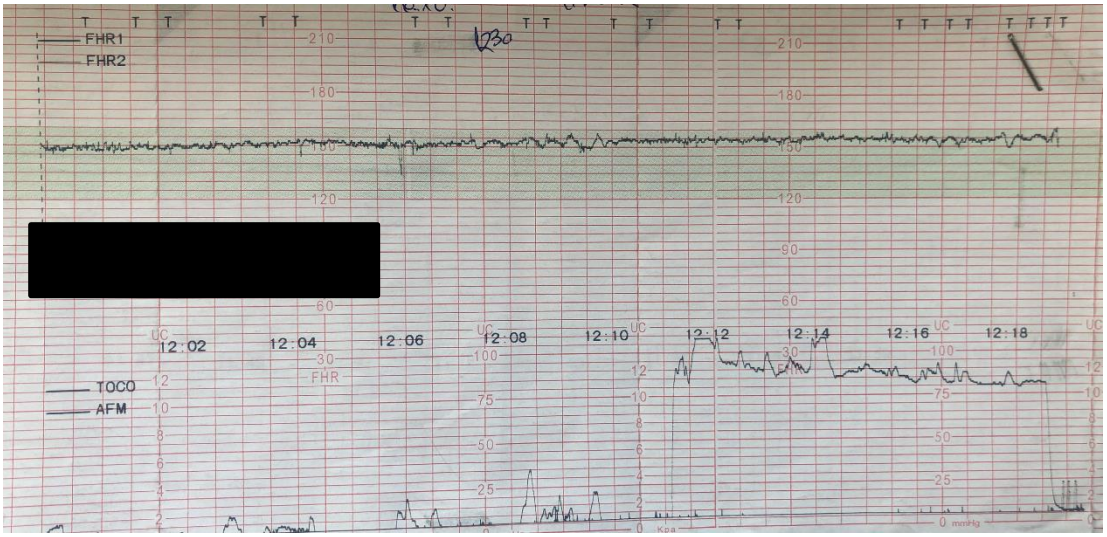

Fig. 2. Monitorizare cardiotocografică preoperatorie a pacientei după administrarea de glucoză repetat

Se decide repetarea ecografiei, raportul cerebro-ombilical fiind în continuare ușor supraunitar (IR ombilical =0,74, IR cerebral=0,81), însă cu un PS (Peak sistolic) de 95,46 cm/s, echivalentul a 1,7 MoM și se ridică suspiciunea de anemie fetală acută și suferință fetală acută (Figura 3).

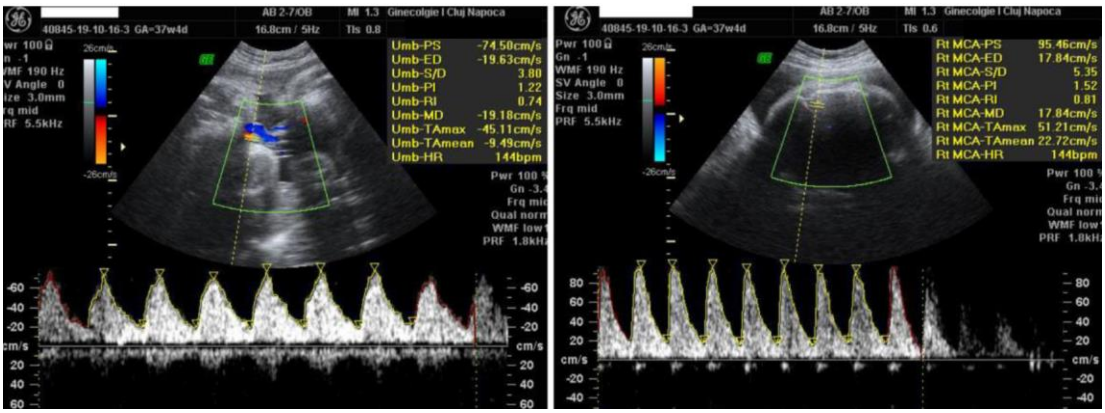

Fig. 3. Aspectul doppler pe artera ombilicală și artera cerebrală medie

Se decide și se practică secțiune cezariană de urgență, extrăgându-se un făt de sex masculin, IA=6/7, cu paloare generalizată care se predă secției de neonatologie.

Având în vedere paloarea generalizată a nou-născutului și valorile mici ale Hemoglobinei fetale postpartum, care a fost de 3,5 mg/dl se ridică suspiciunea de hemoragie feto-maternă. Se recoltează sânge matern în vederea electroforezei Hemoglobinei fetale, aceasta relevând o fracție de 7% hemoglobină fetală în sângele matern.

Nou născutul a fost transfuzat cu 40 ml sânge izogrup-izoRh, evoluția fiind favorabilă, grevată doar de un icter mai prelungit, externarea efectuându-se în ziua a 8-a de viață.

Discuții

FMH poate fi subdiagnosticată deoarece nu este căutată de rutină, având în vedere simptomele nespecifice și cazurile rare de forme severe (1).

Factorii de risc incriminați în apariția FMH includ patologia hipertensivă în sarcină, dezlipirea de placenta normal inserată, traumatismul abdominal, abuz de substanțe toxice, sarcina gemelară monocorionică și manoperele iatrogene (amniocenteza, secțiunea cezariană, versiunea externă) (4). De multe ori din păcate nu putem identifica niciun factor declanșator al FMH, mai ales în cazul formelor severe, lucru care duce la diagnosticul tardiv al acestei afecțiuni (4).

Forma ușoară de FMH au fost definită ca hemoragie de ≥30 ml sânge fetal în circulația maternă, deoarece acesta este volumul de sânge fetal Rh-pozitiv, care este neutralizat de o doză standard de 300 μg de IG antiD pentru a preveni aloimunizarea, în timp ce pentru formele severe cantitatea sânge transferat variază între 80–150mL (4). Aceste forme ușoare de FMH determină mai ales anemie fetală cronică (4).

Anemia fetală este o afecțiune relativ rară, dar gravă, principalele cauze fiind: aloimunizarea în sistem Rh sau ABO, urmată de cauze infecțioase, precum infecția cu parvovirus B19 și, mai rar, hemoglobinopatii, hemoragii fetomaterne (FMH) (4).

În formele cronice de anemie cu este în cazul izoimunizării în sistem Rh prima manifestare a hidropsului fetal este întotdeauna ascita, urmată de creștere grosimii placentare și hepatomegalie, colecțiile în alte seroase precum pericard sau pleură fiind tardive și caracteristice mai ales infecției cu ParvovirusB19 (4).

Cel mai fidel marker ecografic care poate identifica formele moderate și severe de anemie fetal este velocimetria Doppler pe artera cerebrală medie MCA-PSV. Un MCA-PSV>1.50 MoM ar putea detecta toate cazurile de anemie moderată până la severă, cu o rată fals-pozitivă de 12% conform lui Mari și colaboratorii (5).

FMH poate fi confirmată și evaluată cantitativ prin detectarea prezenței celulelor sanguine fetale și a antigenelor fetale în circulația maternă. Testul Kleihauer-Betke (KB) este considerat un test definitiv pentru confirmarea FMH, acesta detectând hematiile fetale în sângele matern (6)

O alternativă a testului Kleihauer-Betke (KB) este electroforeza hemoglobinei fetale din sângele matern, care poate identifica o fracțiune crescută a Hemoglobinei F (7).

Din punct de vedere histopatologic FMH poate fi confirmată prin analiza placentei, paloarea parenchimului placentar, prezența trombilor interviloși și a eritrocitelor nucleate fiind asociată cu FMH atât în sarcinile cu feți vii, cât și la cele moartea fetală in utero sau imediat postpartum (2).

Când este suspectată, FMH există două opțiuni terapeutice, care trebuie să țină cont de vârsta gestațională, dar mai ales de starea fetală: transfuzie fetală intrauterină sau naștere de urgență.

Pentru efectuarea cordocentezei este necesară prezența unui personal cu experiență pentru efectuarea acestei manopere care de multe ori poate fi o problemă. De asemenea pentru a corecta anemia fetală poate fi necesară repetarea transfuziei intrauterină de mai multe ori (1,8). Transfuzia intrauterină corectează anemia fetală și poate prelungi sarcina până la o vârstă gestațională mai avansată care să poată permite

o bună adaptare postnatală a fătului, însă trebuie pus în balanță și riscul de morbiditate și mortalitate fetală (9,10).

Într-un studiu condus de Weisberg și colaboratorii (10), aceștia au concluzionat că transfuzia de sânge fetal are avantajul de a permite stabilizarea cardiovasculară fetală in utero și oferă un prognostic neonatal mai bun, comparativ cu o naștere fetală imediată lucru susținut și de Troìa și colaboratorii țntr-un studiu din 2019 (11). xAceastă manoperă scade morbiditatea neonatală cauzată de hipertensiune pulmonară, instabilitate de ventilație, hipoglicemie și anomalii metabolice (10).

Prognosticul fetal în cazurile de FMH este variabil și include anemie, tahicardie fetală, până la deces fetal sau sechele neurologice (12,13).

Hemoragiile fetomaterne de 20 ml / kg sau mai mult au un risc semnificativ mai mare de deces fetal, nașterea prematură indusă, transfer în unitatea de terapie intensivă neonatală și anemia neonatală care necesită transfuzie (14).

FMH cronică are un rezultat mai bun, deoarece permite compensarea hemodinamică fetală și rata de complicații și morbiditate fetală și neonatală este relativ mai mică.

Cei cu hemoragie fetomaternă și o hemoglobină imediat postpartum inițial de sub 5g/dl au un risc mai mare de resuscitare la naștere, de transfuzie postpartum și de admitere pe secția de terapie intensivă neonatală (13).

Concluzii

Particularitatea cazului rezultă din absența unui factor declanșator al hemoragiei feto-materne care să ridice suspiciunea acestei patologii la o gravidă fără factori de risc, Rh pozitivă. De asemenea hemoglobina fetală de 3,5 g/dl postpartum a necesitat internarea pe secția de terapie intensivă neonatală și transfuzia nou-născutului cu sânge izogrup -izoRh, singura complicație fetală ulterioară fiind icterul prelungit.

Managementul FMH este întotdeauna dificil. Starea fetală trebuie evaluată prin monitorizarea cardiotocografică și ecografie doppler care să măsoare velocimetria

doppler pe artera cerebrală medie. O valoare a peak-ului sistolic pe artera cerebrală medie de peste 1,5 MOM în cazul unei paciente Rh pozitive sau în absența altor elemente de hidrops, trebuie să ridice suspiciunea unei FMH.

Pentru prevenția izoimunizării, imunglobulina Rh trebuie administrată tuturor femeilor Rh-negative cu suspiciune de FMH antenatală.

La sarcinile peste 34 de săptămâni cu suspiciune de FMH și monitorizări cardiotocografice fără variabilitate sau sinusoidale, nașterea imediată este cea mai bună opțiune, mai ales dacă posibilitatea de transfuzie intrauterină nu există.

Pacienta și-a dat acordul de utilizare a datelor clinice în scop academic, cu respectarea normelor în vigoare de utilizarea a datelor cu caracter personal.

Referințe

1. Stefanovic V. Fetomaternal hemorrhage complicated pregnancy: risks, identification, and management. Curr Opin Obstet Gynecol. 2016;28(2):86-94.

2. Ravishankar S, Migliori A, Struminsky J, Has P, Sung CJ, He M. Placental findings in feto-maternal hemorrhage in livebirth and stillbirth. Pathol Res Pract. 2017;213(4):301-4.

3. Kadooka M, Kato H, Kato A, Ibara S, Minakami H, Maruyama Y. Effect of neonatal hemoglobin concentration on long-term outcome of infants affected by fetomaternal hemorrhage. Early Hum Dev. 2014;90(9):431-4.

4. Abbasi N, Johnson J-A, Ryan G. Fetal anemia.Ultrasound in obstetrics & gynecology : the official journal of the International Society of Ultrasound in Obstetrics and Gynecology. 2017; 50: 145–153.

5. Mari G, Deter RL, Carpenter RL, Rahman F, Zimmerman R, Moise KJJ, et al. Noninvasive diagnosis by Doppler ultrasonography of fetal anemia due to maternal red-cell alloimmunization. Collaborative Group for Doppler Assessment of the Blood Velocity in Anemic Fetuses. N Engl J Med. 2000;342(1):9-14.

6. Kim YA, Makar RS. Detection of fetomaternal hemorrhage. Am J Hematol. 2012;87(4):417-23.

7. Adeniji AO, Mabayoje VO, Raji AA, Muhibi MA, Tijani AA, Adeyemi AS. Feto - maternal haemorrhage in parturients: Incidence and its determinants. J Obstet Gynaecol. 2008;28(1):60-3.

8. Wylie BJ, D'Alton ME. Fetomaternal hemorrhage. Obstet Gynecol. 2010;115(5):1039-51.

9. Lindenburg ITM, van Kamp IL, Oepkes D. Intrauterine blood transfusion: current indications and associated risks. Fetal Diagn Ther. 2014;36(4):263-71.

10. Weisberg L, Kingdom J, Keating S, Ryan G, Seaward G, Kelly E, et al. Treatment options in fetomaternal hemorrhage: four case studies. J Obstet Gynaecol Can. 2004;26(10):893-8.

11. Troìa L, Al-Kouatly HB, McCurdy R, Konchak PS, Weiner S, Berghella V. The Recurrence Risk of Fetomaternal Hemorrhage. Fetal Diagn Ther [Internet]. 2019;45(1):1-12.

12. Kecskes Z. Large fetomaternal hemorrhage: clinical presentation and outcome. J Matern Fetal Neonatal Med. 2003;13(2):128-32.

13. Tagaya M, Fujimaki H, Shimizu S, Hara S, Kido S, Okumura N, et al. Brain damage caused by severe fetomaternal hemorrhage. Pediatr Int. 2010;52(2):301-4.

14. Rubod C, Deruelle P, Le Goueff F, Tunez V, Fournier M, Subtil D. Long-term prognosis for infants after massive fetomaternal hemorrhage. Obstet Gynecol. 2007;110(2 Pt 1):256-60.

Nevralgia postherpetică asociată patologiei tumorale (cancer pulmonar)

[1]Silvina Iluț, [1]Vitalie Văcăraș, [2]Cristina Pantelemon, [1]Ioana Simina Barac, [3]Octavia Sabin, [4]Sonia Irina Vlaicu, [1]Elian Hapca

[1]Disciplina Neurologie, Universitatea de Medicină și Farmacie „Iuliu Hațieganu”, Cluj-Napoca, România

[2]Disciplina Neurologie Pediatrica, Universitatea de Medicină și Farmacie „Iuliu Hațieganu”, Cluj-Napoca, România

[3]Disciplina Farmacologie, Toxicologie și Farmacologie clinică, Universitatea de Medicină și Farmacie „Iuliu Hațieganu”, Cluj-Napoca, România

[4]Disciplina Medicală I - medicină internă, Facultatea de Medicină, Universitatea de Medicină și Farmacie „Iuliu Hațieganu”, Cluj-Napoca, România

Introducere

Herpes zoster este o infecție virală care debutează odată cu reactivarea virusului varicelo-zoosterian. La debut, apare de obicei durere de-a lungul dermatomerului afectat, urmat la distanță de 2-3 zile de o erupție veziculară. La examenul fizic se descriu clasic vezicule herpetiforme grupate pe o bază eritematoasă. Tratamentul include medicație antivirală precum Aciclovir, Famciclovir și Valaciclovir administrate în interval de 72 de ore de la debutul simptomelor [1]. Reactivarea virusului varicelo-zoosterian (VVZ) care a rămas în stare dormantă la nivelul ganglionilor atașați rădăcinii dorsale, deseori zeci de ani după expunerea inițială a pacientului la virus sub forma varicelei, duce la apariția de herpes zoster. Deși, de obicei, este o erupție auto-limitată, dureroasă, poate fi mult mai problematică; mai mult, cazuri acute deseori duc

la nevralgie postherpetică și sunt responsabile de o povară semnificativă de ordin economic [2]. Herpes zoster poate apărea la orice vârstă dar cel mai frecvent afectează populația vârstnică. Nevralgia postherpetică (NPH), definită ca o durere care persistă mai mult de 3 luni după vindecarea erupției, este o consecință debilitantă și dificil de tratat. Recunoașterea precoce și tratamentul pot reduce simptomatologia acută dar și nevralgia postherpetică [3]. Incidența infecției herpes zoster acută anuală printre persoanele sănătoase sub 20 de ani este de aproximativ 1 la 1000; incidența este de 5-10 ori mai mare în cazul indivizilor peste 80 de ani [4]. Herpes zoster este de asemenea mult mai întâlnit la pacienții cu cancere sau infecție HIV [5] .

Există 3 faze ale durerii asociată cu herpes zoster [6,7,8] :

- Nevralgia herpetică acută descriind durerea care precede sau acompaniază erupția cutanată care persistă până la 30 de zile de la debutul acesteia
- Nevralgia herpetică subacută reprezentând durerea care persistă după vindecarea erupției și dispare după 4 luni de la debut
- Nevralgia postherpetică care include durerea care persistă mai mult de 4 luni de la debutul inițial al erupției

Durerea din nevralgia acută herpetică este produsă mai probabil atât de inflamația asociată cu mișcarea particulelor virale de la nervii senzitivi la piele și țesuturile subcutanate cât și de leziuni ale structurilor nervoase. În plus, activitatea neuronilor primari aferenți care reacționează la leziunile tisulare declanșează modificări la nivelul neuronilor din coarnele dorsale, sensibilizându-i la impulsuri viitoare, rezultând astfel în activitate spontană capabilă de a menține durerea în absența leziunilor tisulare reale [9-13]. Persistența acestui răspuns ar putea explica durerea continuă întâlnită în nevralgia postherpetică [14].

Global, cancerul pulmonar a afectat aproximativ 1,8 milioane de pacienți în 2012 și a cauzat aproximativ 1,6 milioane de decese[15,16]. Un număr de factori de mediu și factori ce țin de stilul de viață au fost asociați cu dezvoltarea ulterioară a cancerului

pulmonar, dintre care fumatul de țigarete este cel mai important [17]. Un număr de alți factori pot crește riscul de dezvoltare a cancerului pulmonar : radioterapia, toxinele de mediu, fibroza pulmonară, infecția HIV, factorii genetici, alcoolul, factorii ce țin de dietă [17]. Simptomele pot rezulta din efectele locale ale tumorii, de la diseminarea regională sau la distanță, sau de la efectele la distanță fără legătură cu metastazele (sindroame paraneoplazice)[18,19], in mod tipic acestea sunt asociate cu cancerul bronhopulmonar cu celule mici. Aceste manifestări neurologice includ sindromul Lambert-Eaton miastenic, ataxia cerebeloasă, neuropatia senzorială, encefalita limbică, encefalomielita, neuropatia autonomă, retinopatia și opsomioclonusul [20].

Unele studii au demonstrat, că un diagnostic de malignitate de orice fel a fost asociat cu o creștere a riscului de a dezvolta herpes zoster cu 40% comparativ cu indivizii fără un diagnostic de malignitate. Pacienții cu un cancer hematologic, prezintă un risc de 3 ori mai mare de a dezvolta herpes zoster comparativ cu pacienții fără cancer. De asemenea, indivizii cu un diagnostic de malignitate dat de o tumoră solidă precum cancerul pulmonar, de sân, de prostată sau cu alte localizări, prezintă un risc cu 30% mai mare de a dezvolta herpes zoster în comparație cu un individ fără diagnostic de cancer [21].

Prezentarea cazului

Pacient în vârsta de 62 de ani, din mediul rural, lateralitate dreaptă se prezintă fiind direcționat de medicul dermatolog, pentru instalarea insidioasa a unei dureri localizate la nivelul hemitoracelui anterior stâng, durere debutata de aproximativ 6 luni, care a fost însoțită inițial de o erupție de vezicule herpetiforme de-a lungul dermatomerelor D4 si D5 în stânga. Menționăm că pacientul a mai prezentat și o scădere in greutate de 7 kg/4 luni. Reținem că nu prezintă antecedentele heredo-colaterale oncologice, iar dintre antecedentele personale patologice amintim doar hipertensiunea arterială esențială și un istoric de aproximativ de 40 ani de fumat (20 țigări/zi).

La examenul neurologic pacientul e orientat temporo-spațial, fără mișcări involuntare și fără semne de iritație menigeană, fără modificări patologice în sfera nervilor cranieni, ortostațiunea și mersul posibile, limitarea mișcării de abducție a membrului superior stâng din cauza durerii, dar cu păstrarea forței musculare, în limite normale, fără modificări de reflexe, hiperestezie dureroasa si exteroceptiva la nivelul D4, D5 în stânga, fără tulburări sfincteriene, eulalic, eupraxic. Examenul clinic general relevă un pacient cooperant, afebril, cu tegumente normal colorate cu excepția unei zone cu o depigmentare centrală și o hiperpigmentare periferică la nivel D4-D5, țesut celular subcutanat slab reprezentat, fără modificări patologice la nivel osteo-articular, matitate cardiacă în limite normale, TA=150/80 mmHg, AV= 68/min, fără sufluri pe carotide, abdomen suplu care participă la mișcările respiratorii, ficat la rebord, semn Giodano negativ, fără tulburări de micțiune și fără alte modificări patologice.

Ca diagnostic de etapă se constată o nevralgie postzosteriană la nivel D4-D5 în stânga și un sindrom hipoanabolic.

Radiografia de coloană dorsală evidențiază un mediastin tracționat spre stânga, trahea tracționată spre stânga de către un proces tumoral apical stâng, recomandându-se completarea cu CT pulmonar. La nivelul coloanei vertebrale dorsale sunt modificări degenerative diseminate.

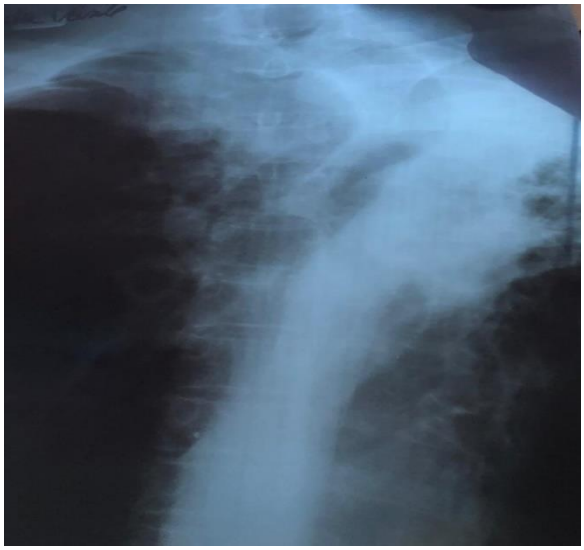

Pe baza datelor clinice și paraclinice se formulează diagnosticul de nevralgie postherpetică la nivel D4-D5 stâng. Formațiune tumorala pulmonara apical stângă.

Sub tratament antiviral (Aciclovir), antialgic (Amitriptilina, Gabaran), vitamine (Milgamma 100) si creme anestezice locale, evoluția a fost favorabila, prin cuparea durerii; pacientul necesitând continuarea investigațiilor pentru stabilirea conduitei terapeutice pentru formațiunea tumorală pulmonară.

Discuții

Riscul de Herpes Zoster crește cu vârsta, cu o incidență anuală estimată la 0.12% la indivizii peste vârsta de 65 de ani. Latența VVZ este păstrată de către imunitatea mediată celular VVZ-specifică, despre care se cunoaște că diminuează o dată cu înaintarea în vârstă. Incidența crescută a Herpes Zoster este descrisă la persoane cu status imunosupresor precum infecția cu HIV sau asociat cu utilizarea medicației imunosupresoare [23]. Unele studii arată că pacienții care suferă de diabet zaharat, insuficiență renală și cancere au un risc de 1,8 până la 8,4 ori mai mare de a dezvolta HZ în comparație cu pacienți care suferă de alte patologii [24]. În ceea ce privește asocierea dintre cancer și erupția zosteriană, s-a discutat despre un efect carcinogenic direct al HZ încă din 1955 și s-a emis ipoteza conform căreia acesta ar putea fi un potențial predictor al unui proces malign ocult[22]. Un studiu desfășurat pe un total de 542.575 de indivizi cu diagnostic de herpes zoster între 1993 și 2010 cu o vârstă medie de 54,1 ani a demonstrat că există un risc de instalare a unei boli maligne după un episod de HZ, risc prezent atât la sexul masculin și feminin pentru toate grupele de vârstă peste 18 ani. Acest risc a fost cel mai ridicat în primele 180 de zile după diagnosticul de HZ și a persistat pentru cel puțin 5 ani [25] .

Un alt studiu desfășurat pe 192.081 de pacienți având diagnostic de HZ, a descris o asociere crescută între HZ și următoarele tipuri de cancer: cu localizare la nivelul sistemului nervos central, urmat ca și frecvență de cancere cu localizare pulmonară, orală și esofagiană. Au existat și dovezi semnificative privind modificări

ale riscului de a dezvolta HZ asociat cu cancere pulmonare, esofagiene, colorectale, de sân, ovarian și renal în relație cu timpul scurs de la diagnosticul malignității. În cazul cancerelor pulmonare, colorectale, renale, limfoame, mieloame, timpul a variat între 1 și 3 ani după diagnosticul de cancer [26] .

Într-un studiu s-au analizat datele a 240.000 de adulți în vârstă pe o durată de 8 ani și s-a observat că diagnosticul de cancer a fost asociat cu un risc crescut de până la 40% de dezvolta HZ în comparație cu pacienții fără patologie oncologică. Riscul a fost mai crescut la pacienții care prezentau cancere hematologice comparativ cu pacienții care prezentau cancere ale organelor solide. În cazul ambelor tipuri de malignitate, riscul a fost mai mare în primul an după diagnostic, scăzând după acest interval. Riscul de HZ la pacienții cu cancere solide a devenit similar cu cel întâlnit la pacienții fără malignitate după 3 ani de la diagnostic și a rămas semnificativ mai ridicat la pacienții cu malignități hematologice la 3 ani de la diagnostic. A fost demonstrat de asemenea, că între pacienții cu cancere solide, riscul de a dezvolta HZ a fost substanțial mai ridicat la pacienții sub tratament chimioterapic comparativ cu pacienții fără chimioterapie și în rândul pacienților cu cancere hematologice, s-a descris un risc crescut de Zoster în primii 2 ani anterior diagnosticului de malignitate [21].

Explicații posibile pentru asocierea dintre cancer și HZ ar putea consta în disfuncția sistemului imunitar cauzată de malignitate direct, sau cauzată de efectul imunosupresor al tratamentelor primite de pacienți [6] .

Medicii clinicieni sunt incurajați să manifeste vigilență privind bolile maligne în cazul pacienților care se prezintă cu erupție zosteriană. Totuși, prezența acesteia nu poate fi folosită ca și screening oncologic, dată fiind lipsa specificității în relație cu tipurile de cancer [25].

Concluzii

Particularitatea acestui caz a fost reprezentată de identificarea formațiunii tumorale pulmonare apical stângă si asocierea cu nevralgiei postherpetică. Subliniem

astfel importanța investigațiilor imagistice în cazul pacienților cu nevralgie postzosteriană cu evoluție prelungită, în vederea identificării unei patologii tumorale asociate.

Menționăm faptul că s-a obținut consimțământul pacientului pentru publicarea acestor date.

Referinte:

1. Robert H. Dworkin, Robert W. Johnson, Judith Breuer, John W. Gnann, Myron J. Levin, Miroslav Backonja, Robert F. Betts, Anne A. Gershon, Maija L. Haanpää, Michael W. McKendrick, Turo J. Nurmikko, Anne Louise Oaklander, Michael N. Oxman, Deborah Pavan Langston, Karin L. Petersen, Michael C. Rowbotham, Kenneth E. Schmader, Brett R. Stacey, Stephen K. Tyring, Albert J. M. van Wijck, Mark S. Wallace, Sawko W. Wassilew, Richard J. Whitley, Recommendations for the Management of Herpes Zoster, Clinical Infectious Diseases, Volume 44, Issue Supplement_1, January 2007, Pages S1–S26, https://doi.org/10.1086/510206
2. Blein, C., Gavazzi, G., Paccalin, M. et al. Burden of herpes zoster: the direct and comorbidity costs of herpes zoster events in hospitalized patients over 50 years in France. BMC Infect Dis 15, 350 (2015) doi:10.1186/s12879-015-1059-9
3. Sampathkumar P, Drage LA, Martin DP. Herpes zoster (shingles) and postherpetic neuralgia. Mayo Clin Proc. 2009;84(3):274–280. doi:10.1016/S0025-6196(11)61146-4
4. Glynn C, Crockford G, Gavaghan D, et al. Epidemiology of shingles. J R Soc Med 1990; 83:617
5. Rusthoven JJ, Ahlgren P, Elhakim T, et al. Varicella-zoster infection in adult cancer patients. A population study. Arch Intern Med 1988; 148:1561.
6. Dworkin RH, Portenoy RK. Pain and its persistence in herpes zoster. Pain 1996; 67:241

7. Dworkin RH, Gnann JW Jr, Oaklander AL, et al. Diagnosis and assessment of pain associated with herpes zoster and postherpetic neuralgia. J Pain 2008; 9:S37

8. Arani RB, Soong SJ, Weiss HL, et al. Phase specific analysis of herpes zoster associated pain data: a new statistical approach. Stat Med 2001; 20:2429.

9. Watson CP, Morshead C, Van der Kooy D, et al. Post-herpetic neuralgia: post-mortem analysis of a case. Pain 1988; 34:129.

10. Woolf CJ. Recent advances in the pathophysiology of acute pain. Br J Anaesth 1989; 63:139.

11. LaMotte RH, Shain CN, Simone DA, Tsai EF. Neurogenic hyperalgesia: psychophysical studies of underlying mechanisms. J Neurophysiol 1991; 66:190

12. Simone DA, Baumann TK, LaMotte RH. Dose-dependent pain and mechanical hyperalgesia in humans after intradermal injection of capsaicin. Pain 1989; 38:99

13. Cline MA, Ochoa J, Torebjörk HE. Chronic hyperalgesia and skin warming caused by sensitized C nociceptors. Brain 1989; 112 (Pt 3):621.

14. Bennett GJ. Hypotheses on the pathogenesis of herpes zoster-associated pain. Ann Neurol 1994; 35 Suppl:S38.

15. Brambilla E, Travis WD. Lung cancer. In: World Cancer Report, Stewart BW, Wild CP (Eds), World Health Organization, Lyon 2014.

16. Siegel RL, Miller KD, Jemal A. Cancer statistics, 2019. CA Cancer J Clin 2019; 69:7.

17. Alberg AJ, Samet JM. Epidemiology of lung cancer. Chest 2003; 123:21S.

18. Yang P, Wang Y, Wampfler JA, et al. Trends in Subpopulations at High Risk for Lung Cancer. J Thorac Oncol 2016; 11:194.

19. Kocher F, Hilbe W, Seeber A, et al. Longitudinal analysis of 2293 NSCLC patients: a comprehensive study from the TYROL registry. Lung Cancer 2015; 87:193.

20. Honnorat J, Antoine JC. Paraneoplastic neurological syndromes. Orphanet J Rare Dis 2007; 2:22.

21. Jiahui Qian, Anita Elizabeth Heywood, Surendra Karki, Emily Banks, Kristine Macartney, Lorraine Chantrill, Bette Liu, Risk of Herpes Zoster Prior to and Following Cancer Diagnosis and Treatment: A Population-Based Prospective Cohort Study, The Journal of Infectious Diseases, Volume 220, Issue 1, 1 July 2019, Pages 3–11,https://doi.org/10.1093/infdis/jiy625

22. Chiu HF, Chen BK, Yang CY. Herpes zoster and subsequent risk of cancer: a population-based study. J Epidemiol. 2013;23(3):205–210. doi:10.2188/jea.je20120155

23. Mahale P, Yanik EL, Engels EA. Herpes Zoster and Risk of Cancer in the Elderly U.S. Population. Cancer Epidemiol Biomarkers Prev. 2016;25(1):28–35. doi:10.1158/1055-9965.EPI-15-1033

24. Hata A, Kuniyoshi M, Ohkusa Y. Risk of Herpes zoster in patients with underlying diseases: a retrospective hospital-based cohort study. Infection. 2011;39(6):537–544. doi:10.1007/s15010-011-0162-0

25. Iglar K, Kopp A, Glazier RH. Herpes zoster as a marker of underlying malignancy. Open Med. 2013;7(2):e68–e73. Published 2013 Jun 18.

26. Hansson E, Forbes HJ, Langan SM, Smeeth L, Bhaskaran K. Herpes zoster risk after 21 specific cancers: population-based case-control study. Br J Cancer. 2017;116(12):1643–1651. doi:10.1038/bjc.2017.124

Stenoză de canal cervical asociată cu hernii de disc lombare la diferite niveluri la o pacientă cunoscută cu osteoporoză şi polialergii medicamentoase

[1,2] László Irsay, [1] Dănuț Perja, [1] Denisa Coajă, [1] Izabela Lazăr

[1]Secția clinică de Recuperare Medicală, Spitalul Clinic de Recuperare Cluj-Napoca

[2]Disciplina De Reabilitare, „UMF Iuliu Hațieganu" Cluj-Napoca

Introducere

Stenoza de canal vertebral este o îngustare a spațiului din interiorul coloanei vertebrale, care poate pune presiune asupra nervilor. Stenoza apare cel mai adesea în zona lombară și cervicală (1).

Simptomatologia diferă în funcție de localizarea stenozei. Pentru stenoza de canal vertebral cervical pacientul poate prezenta: parestezii la nivelul membrelor superioare sau inferioare, scăderea forței musculare la nivelul membrelor superioare sau inferioare, modificarea mersului, pierderea echilibrului, dureri la nivelul coloanei cervicale, iar în cazuri grave disfuncții ale intestinului sau vezicii urinare (incontinență urinară). Stenoza de canal vertebral lombar poate da: parestezii, scăderea forței musculare, durere sau crampe musculare la nivelul membrelor inferioare şi durere la nivelul colonei lombare (1). Durerea este foarte frecventă la pacienții cu stenoză de canal vertebral, dar aceasta nu se datorează stenozei; de fapt, ea apare din cauza modificărilor degenerative ale coloanei lombare care duc la stenoză (2). Stenoza combinată atât de canal vertebral lombar cât și de canal vertebral cervical este rară, cu simptome mixte ale celor 2 entități luate separat. Sunt puține date în literatură cu privire la prezentarea clinică și management (3, 4). Stenozele izolate, cu sediul într-una din

regiuni sunt frecvent citate în literatură comparativ cu stenoza combinată. Severitatea stenozei într-o regiune poate masca simptomele celeilalte și astfel să rămână nediagnosticată (3, 5).

Incidența variază între 0,12 și 28%. Frecvența diagnosticării acestei afecțiuni a crescut de-a lungul timpului, fiind rezultatul creșterii speranței de viață și a cerințelor pentru o calitate mai bună a vieții, conștientizarea bolii și disponibilitatea tehnicilor imagistice avansate (2).

Abordarea chirurgicală a acestor pacienți este de asemenea controversată. Chirurgia în mai multe etape este frecvent recomandată, existând raportate doar câteva intervenții chirurgicale într-o singură etapă (3, 4).

Prezentare de caz

Pacientă în vârstă de 78 ani, din mediul urban, se prezintă pentru dureri cu caracter mixt la nivelul umerilor bilateral cu iradiere la nivelul membrelor superioare, dar fără respectarea dermatomerică, durere în articulația radiocarpiene în dreapta, cu debut insidios în urmă cu patru ani, atât nocturnă cât şi diurnă, durere a coloanei lombosacrate, cu iradiere în membrele inferioare bilateral, mai accentuat în dreapta, cu debut în urmă cu patru ani, apariție diurnă dar şi nocturnă. Asociat pacienta mai prezintă dureri cu caracter mecanic la nivelul articulațiilor coxofemurale bilateral, mai accentuate în dreapta, cu debut în urmă cu aproximativ trei ani, precum şi dureri la nivelul genunchilor bilateral cu apariție la ortostatism şi mers prelungit cu o intensitate de 8/10 pe scala analog vizuală a durerii, cu ameliorare ușoară la repaus, cu redoare matinală de aproximativ jumătate de oră. În plus pacienta mai prezintă tulburări de mers şi echilibru, slăbiciune musculară la nivelul membrelor inferioare bilateral. Pacienta s-a prezentat pentru prima oară în ambulatoriul de Recuperare Medicală în urmă cu trei ani, iar de atunci pacienta a urmat mai multe cure de fiziokinetoterapie.

Antecedente personale patologice: Polialergie medicamentoasă (prezintă alergii la preparate care conțin următoarele principii active: Risendronat, Meloxicam,

Tramadol, Gabapentinum, Etoricoxib, Naproxen+Esomeprazol, Nifedipin, Acid alendronic, Ciprofloxacin, Sulfametoxazol+Trimetorprim, Norfloxacină) – manifestate fie prin senzație de sufocare, prurit tegumentar, congestie nazală și rinoree, fie chiar prin angioedem sau şoc anafilactic, Sindrom vertiginos pe fond vascular, Diabet Zaharat tip II insulinonecesitant cu polineuropatie mixtă severă de 14 ani, Hipertensiune arterială esențială grad II, Hemibloc antero-superior, Cardiopatie ischemică cronică, Ateromatoză carotidiană dreaptă, Insuficiență venoasă cronică a membrelor inferioare, Adenom suprarenalian stâng, Microangiopatie ischemică cerebrală, Spondilartroză cervicală, Parapareză flască probabil prin hernie de disc L1-L2, L2-L3, L3-L4, L4-L5, Osteoporoză primară postmenopauză, Hipovitaminoză D, Scolioză lombară dextro-concavă cu unghiul Cobb de 11,3 grade.

Antecedentele heredocolaterale sunt nesemnificative.

Din antecedentele personale fiziologice se constată că pacienta a prezentat primul ciclu menstrual la vârsta de 14 ani, a avut 3 sarcini, o naștere şi două avorturi provocate, iar menopauza s-a instalat la vârsta de 40 ani.

Pacienta locuiește singură, este pensionară de vârstă şi în trecut a lucrat ca şi tehnician chimist, neagă consumul de alcool sau tutun.

Urmează tratament cronic cu: Diclorhidrat de trimetazidină 35 mg 1-0-1, Clopidogrel 75 mg 1-0-0, Nicergolină 30 mg 1-0-0, Indapamidă 1,5 mg 1-0-1, Pramiracetam 600 mg 2-0-0, Vitamina D3 10 picături/zi, Insulină 40 UI - 0 - 40 UI.

Simptomatologia bolii actuale a debutat în urmă cu 3 ani (iunie 2016) când pacienta s-a prezentat în serviciul de Neurologie Cluj-Napoca pentru amețeli intense cu tulburări de mers şi echilibru, scăderea forței musculare la nivelul ambelor membre inferioare, gonalgii bilaterale, parestezii la nivelul membrelor inferioare şi dureri la nivelul coloanei lombo-sacrate. La examenul obiectiv neurologic pacienta prezenta următoarele modificări patologice: Romberg pozitiv nesistematizat, fără nistagmus, hipoacuzie bilaterală, probe de pareză pozitive la membrele inferioare cu FMS=4/5, hipotonie musculară membre inferioare, reflex rotulian accentuat de tip clonoid

bilateral, reflexe achilian şi medioplantar diminuate bilateral, Babinski pozitiv în dreapta, semnul evantaiului în stânga. În cadrul internării s-au efectuat examinări biochimice, imunologice (ASLO, IgA, IgG, IgM, C3, C4, CIC, FR, crioglobuline), markeri virali hepatici și markeri tumorali (alfa-feto proteina, CA 19-9, CA 125, antigenul carcinoembrionar), acestea fiind în limite normale, examinări radio-imagistice, radiografie de coloană lombo-sacrată, care evidențiază tasări vertebrale, posibil pe fond de osteoporoză, mai ales la nivelul vertebrelor L2-L3, IRM de coloană dorso-lombară examinare nativă (datorită polialergiei medicamentoase), care a evidențiat scolioză dorso-lombară sub forma literei S, modificări degenerative vertebro-discale cu hernii intrasomatice diseminate lombar, leziuni Modic II la nivelul D11-D12 şi L3-L4-L5, degenerescență grăsoasă la nivel D7, deshidratări discale D7-D8, D9-D10 şi L1-L2, fără conflicte radiculare, protruzie discală circumferențială L2-L3, cu amprentare durală şi radiculară bilaterală (figura 1), protruzie discală circumferențială L3-L4, cu amprentare durală şi radiculară bilaterală (figura 2), hernie de disc posterioară L4-L5 intra şi extra foraminală de aproximativ 7 mm cu compresiune durală şi radiculară bilaterală (figura 3), deshidratare discală L5-S1 fără conflicte radiculare și examinare computer tomografică cerebrală, care a evidențiat multiple leziuni lacunare ischemice capsulo-lenticulare bilateral. Ecografia Doppler carotidiană bilateral, a evidențiat ateromatoză incipientă, cu placa ateromatoasă nestenozantă la nivelul bulbului arterei carotide interne dreaptă. S-a efectuat electroneurografie la nivelul membrelor inferioare, care nu a decelat modificări patologice.

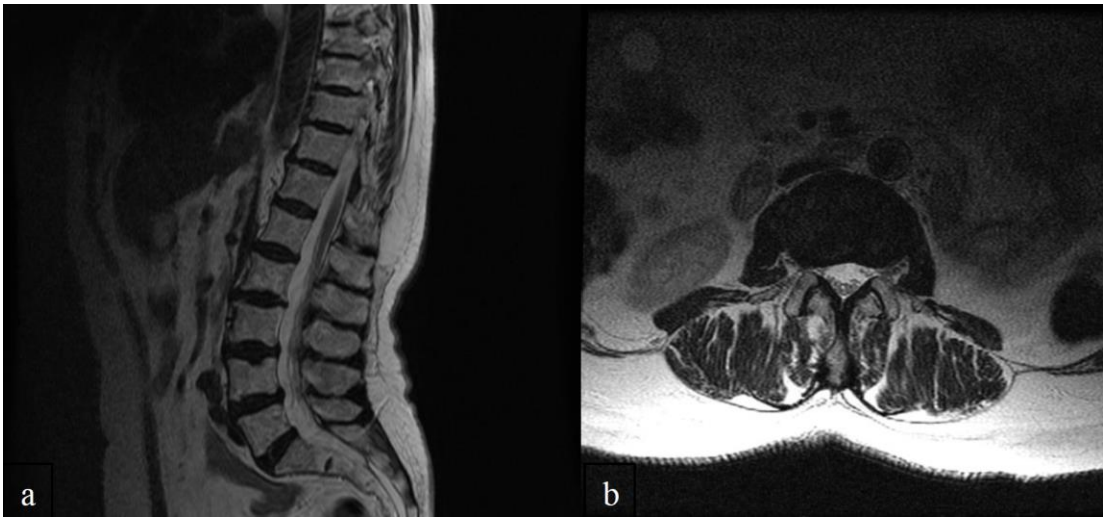

Figura 1. a - T2 secțiune sagitală; b - T2 secțiune axială, disc L2

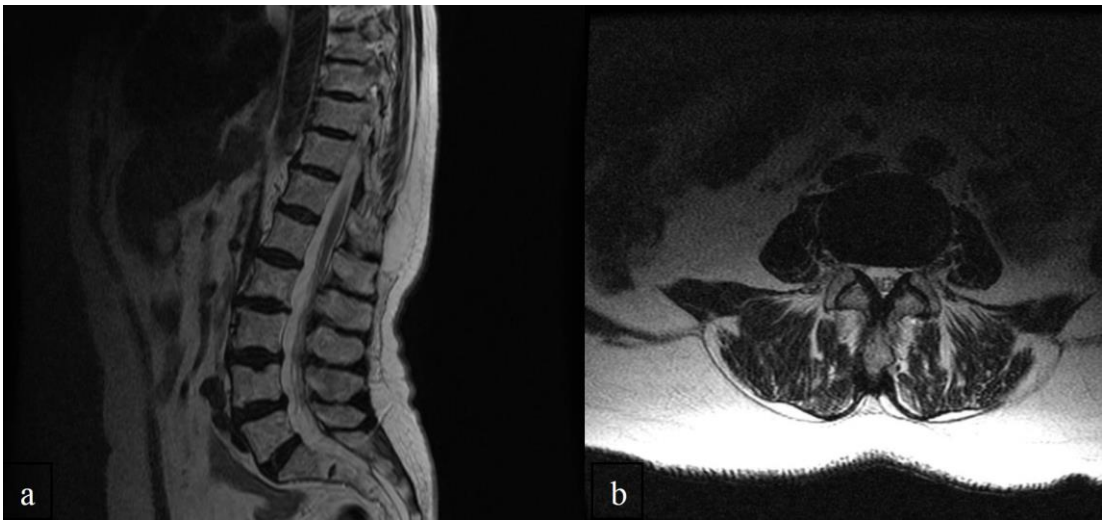

Figura 2. a - T2 secțiune sagitală; b - T2 secțiune axială, disc L3

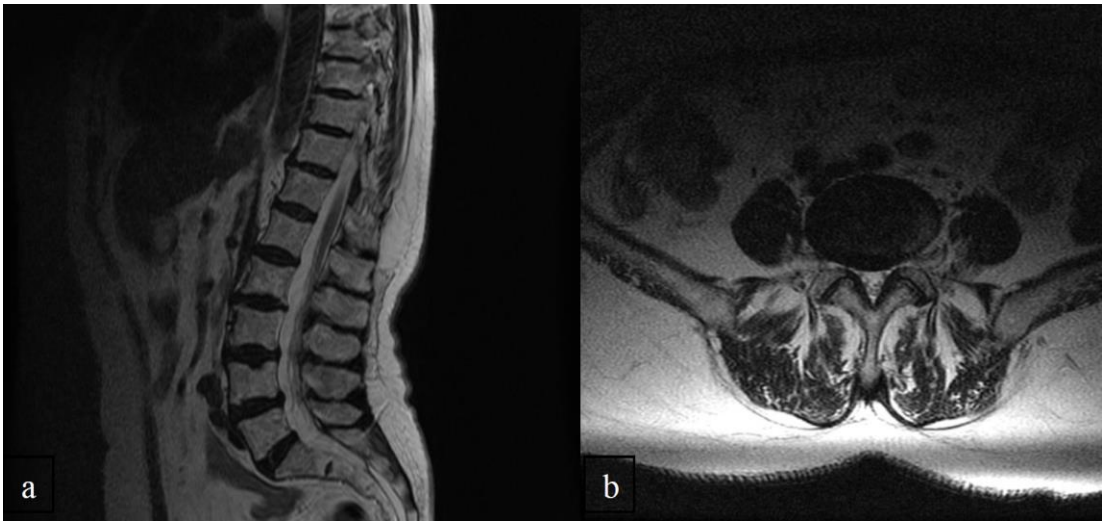

Figura 3. a - T2 secțiune sagitală; b - T2 secțiune axială, disc L4

În februarie 2017, pacienta a efectuat din proprie inițiativă examinare IRM la nivelul coloanei lombo-sacrate fără contrast, care a evidențiat la nivelul spațiului intervertebral L1-L2 protruzie discală foraminală stângă cu atingere radiculară L1 stângă (figura 4), la nivelul spațiului intervertebral L2-L3 prolaps discal global până la nivel foraminal bilateral cu atingere radiculară L2 dreaptă (figura 5), la nivelul spațiului intervertebral L3-L4 prolaps discal global până la nivel foraminal bilateral cu atingere radiculară bilaterală asociat cu artroză interapofizară posterioară stângă (figura 6), la nivelul spațiului intervertebral L4-L5 prolaps discal global până la nivel foraminal bilateral cu atingere radiculară L4 bilateral (figura 7), la nivelul spațiului intervertebral L5-S1 fără hernii de disc sau stenoze foraminale, scolioză lombară dextro-concavă.

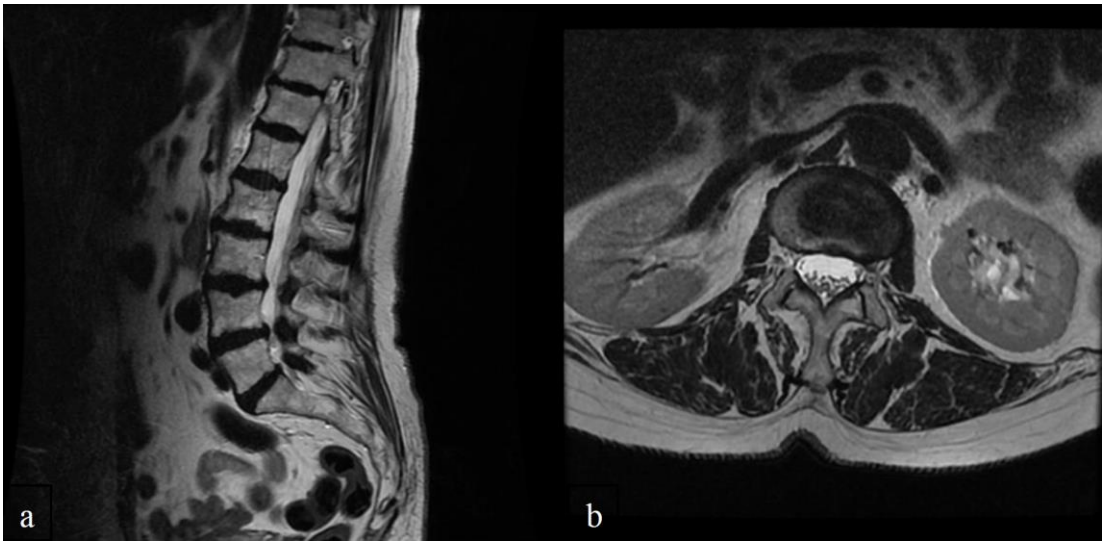

Figura 4. a - T2 secțiune sagitală; b - T2 secțiune axială, disc L1

Figura 5. a - T2 secțiune sagitală; b - T2 secțiune axială, disc L2

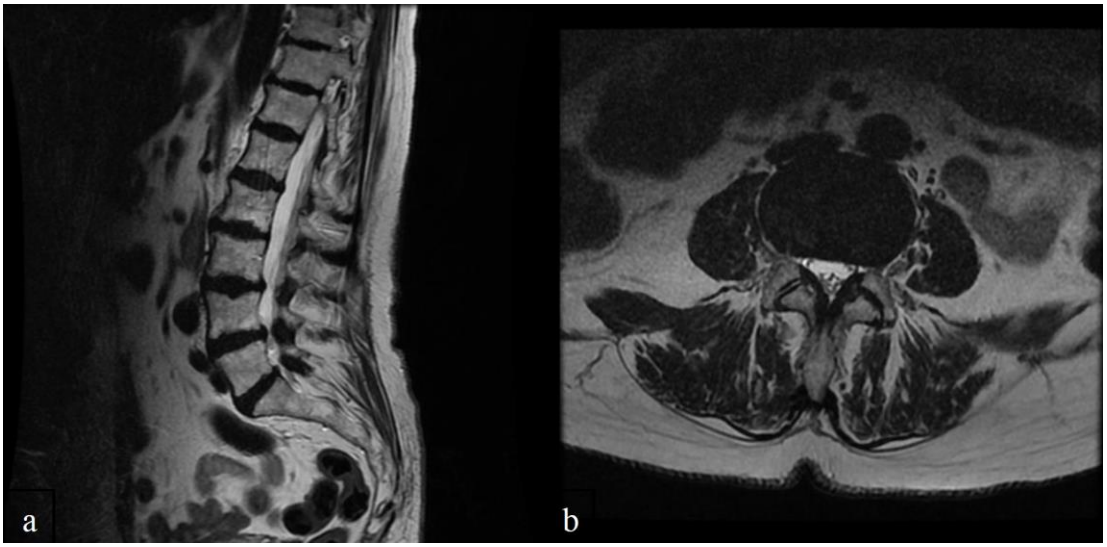

Figura 6. a - T2 secțiune sagitală; b - T2 secțiune axială, disc L3

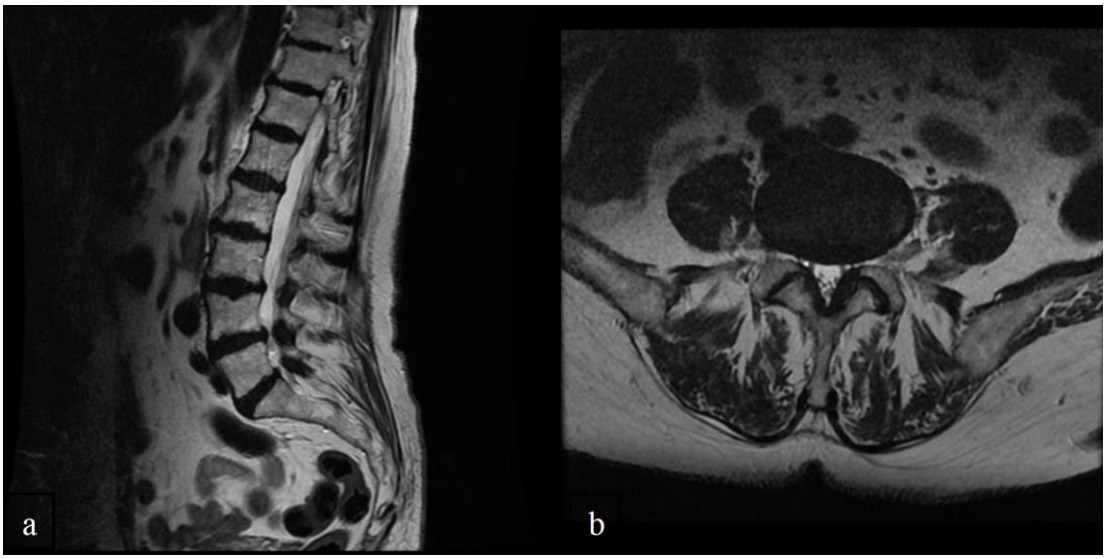

Figura 7. a - T2 secțiune sagitală; b- T2 secțiune axială, disc L4

În luna mai 2017, pacienta s-a prezentat în serviciul de Recuperare din cadrul Spitalului Clinic de Recuperare Cluj Napoca, acuzând lombalgii cu caracter mixt cu iradiere în ambele membre inferioare, mai accentuat în dreapta, tulburare de mers și

echilibru, slăbiciune musculară la nivelul membrelor inferioare și durere în molet la nivelul gambei stângi după aproximativ 60 de metri de mers. La examenul clinic musculo-scheletal se evidențiază sensibilitate dureroasă la mobilizarea și percuția coloanei vertebrale cervicale, contractură musculară paravertebrală bilateral cervical, la nivelul coloanei dorsale se evidențiază hipercifoză, contractură musculară paravertebrală stângă, coloana lombo-sacrată prezintă sensibilitate dureroasă la mobilizarea și percuția apofizelor spinoase, contractură musculară paravertebrală bilateral, Testul Patrick pozitiv bilateral, la nivelul genunchilor se evidențiază sensibilitate dureroasă și crepitații bilateral, ortostatismul este posibil, cu bază largă, iar mersul este posibil cu sprijin unilateral cu baston. Bilanțul muscular la nivelul șoldului bilateral, evidențiază o forță musculară ușor diminuată (FMS 4/5) global, pe toate axele de mișcare. Deoarece pacienta acuza durere în molet la nivelul gambei stângi, s-a efectuat o ecografie Doppler arterială la nivelul membrelor inferioare care nu a evidențiat stenoze semnificative hemodinamic la nivelul acestora. Aceasta a urmat tratament medicamentos cu Pregabalin 75 mg/zi, Aceclofenac 100 mg x2/zi, Clorhidrat de tramadol/Paracetamol 37,5 mg/325 mg x2/zi și program de fizio-kineto-terapie, evoluția pacientei fiind ușor favorabilă.

În luna octombrie 2017, pacienta s-a prezentat în serviciul de Neurologie Cluj-Napoca acuzând deficit motor la nivelul membrelor inferioare însoțit de tulburări de mers, astazoabazie, parestezii la nivelul membrelor superioare în mănușă și la nivelul membrelor inferioare în șosetă și dureri la nivelul umărului drept. La examenul clinic neurologic, se evidențiază proba Romberg pozitivă nesistematizat, ortostatismul și mersul sunt posibile cu sprijin unilateral, normotonie musculară, parapareză frustă la nivelul membrelor inferioare, cu FMS 4/5 la acest nivel, reflexele osteotendinoase abolite distal la nivelul membrelor inferioare, semnul Babinski prezent pe dreapta, parestezii și hipoestezie în manușă și în șosetă la nivelul membrelor superioare și inferioare. S-a efectuat examinare IRM de coloană cervicală (figura 8), care descrie două hemangioame la nivelul corpilor vertebrali dorsali D5 și D6. Lob tiroidian drept

cu structură inomogenă, cu zone chistice, posibil și componentă hemoragică, având dimensiuni aproximative de 3,8/2,9 cm. Fără semnal patologic la nivelul cordonului medular și sacului dural cervical și dorsal superior. Artefacte de flux în spațiul subarahnoidian, posterior de cordonul medular dorsal superior și cervical inferior. La nivelul discului C4, există o protruzie posteromediană, cu extensie postero-laterală stângă și minimă îngustare foraminală, având dimensiuni LL=13 mm și AP= 3 mm (figura 9). La nivelul discului C5, există o protruzie posteromediană, cu amprentarea sacului dural (figura 10). La nivelul discului C6 există o hernie postero-mediană, subligamentară, cu extensie paramediană dreaptă, cu dimensiune CC de 4,3 mm, LL= 13,2 mm și AP= 2,6 mm (figura 11). La nivelul discului C7, există o protruzie postero-mediană cu amprentarea sacului dural (figura 12). Moderate modificări artrozice zigo-apofizare cervical inferior. Radiografia de genunchi a decelat modificări moderate de gonartroză bilateral, cu ascuțirea spinelor tibiale bilateral și îngustarea spațiului articular intern tibio-femural. Ecografia Doppler carotidiană a evidențiat ateromatoză carotidiană incipientă. Examenul electroneurografic efectuat pe parcursul internării a decelat polineuropatie axonală, senzitivă, simetrică, severă. Pacienta a efectuat consult diabetologic, deoarece prezenta valori glicemice necontrolate, recomandându-se creșterea dozelor de insulină și regim alimentar hipoglucidic. Consultul neurochirurgical efectuat a stabilit diagnosticul de stenoză de canal cervical predominant C6-C7, nerecomandându-se intervenție chirurgicală la acel moment.

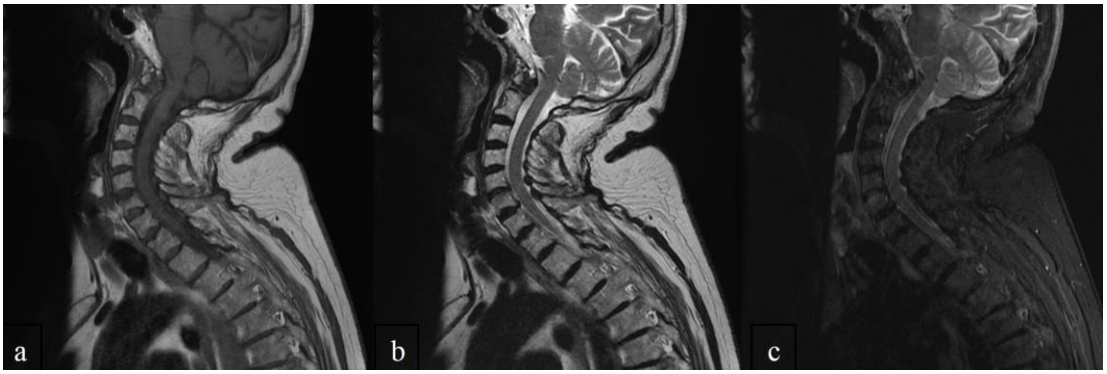

Figura 8. a - T1 secțiune sagitală; b - T2 secțiune sagitală; c - STIR secțiune sagitală

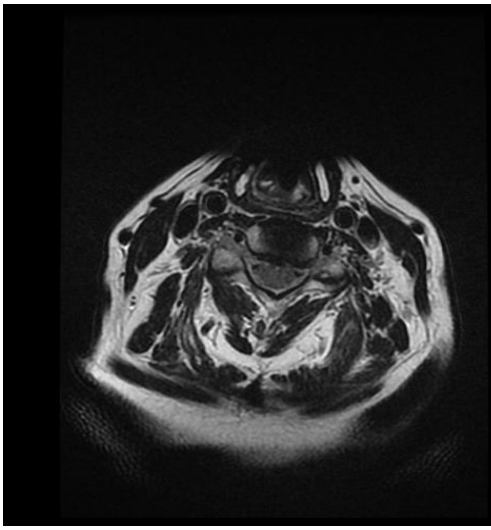

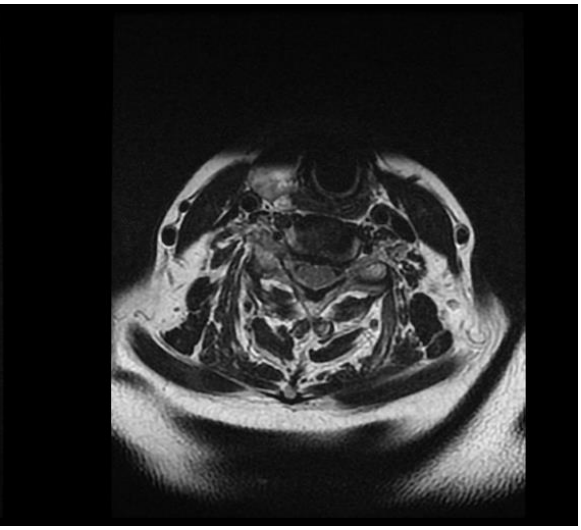

Figura 9. T2 secțiune axială, disc C4 Figura 10. T2 secțiune axială, disc C5

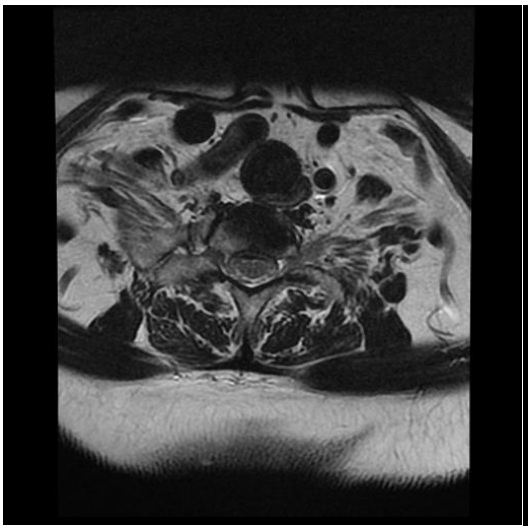

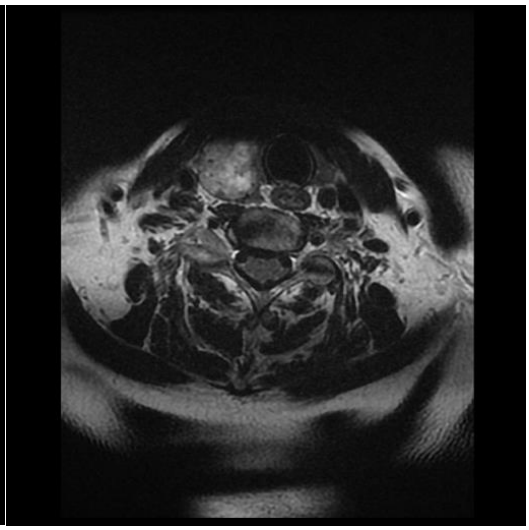

Figura 11. T2 secțiune axială, disc C6 Figura 12. T2 secțiune axială, disc C7

În luna aprilie 2018, pacienta s-a reinternat în serviciul de Recuperare din cadrul Spitalului Clinic de Recuperare Cluj Napoca, în vederea unui program de reabilitare pentru diminuarea acuzelor algice și îmbunătățirea amplitudinii de mișcare la nivelul coloanei vertebrale și a mai multor articulații portante. Ținând cont de vârsta înaintată a pacientei și de menopauza instalată precoce, la vârsta de 40 de ani, s-a suspicionat o

posibilă osteoporoză pentru care s-a efectuat examinare DEXA, care a confirmat și a susținut diagnosticul de osteoporoză. De asemenea, s-au recoltate PTH = 84,3 pg/mL (15-65 pg/mL), PO4 seric = 2,9 mg/dL (2,6-4,7 mg/dL) și 25-hidroxi vitamina D = 7,1 μg/L (> 30 μg/L), evidențiindu-se hipovitaminoză D și hiperparatiroidism. La externare s-a recomandat tratament cu Acid alendronic 70 mg, un comprimat pe săptămână, oral, cu testare alergică în prealabil și preparat de vitamina D picături, 8 picaturi pe zi.

În luna octombrie 2018, pacienta revine în serviciul de Recuperare din cadrul Spitalului Clinic de Recuperare Cluj Napoca, cu aceleași acuze algice poliarticulare și la nivelul coloanei vertebrale, pentru tratament de reabilitare și pentru schimbarea tratamentului antiosteoporotic, aceasta prezentând reacții alergice la administrarea de Acid alendronic și preparat de vitamina D picături oral, manifestate prin senzație de sufocare, prurit tegumentar, congestie nazală și rinoree. Afirmativ, pacienta și-a administrat un alt preparat de vitamina D oral, cu uz pediatric, la care nu a prezentat manifestări alergice. Se repetă PTH = 70,9 pg/mL (18,5-88 pg/mL), PO4 seric = 3,3 mg/dL (2,6-4,7 mg/dL) și 25-hidroxi vitamina D = 23 μg/L (> 30 μg/L), evidențiindu-se menținerea hipovitaminozei D, dar cu normalizarea valorilor parathormonului. Se recomandă tratament antiosteoporotic cu Acid risendronic 35 mg, un comprimat pe săptămână și Vitamina D picături, 10 picături/zi. La administrarea de Acid risendronic, pacienta a prezentat același tip de manifestări alergice ca și la administrarea Acidului alendronic, întrerupând tratamentul antiosteoporotic, la acest moment aceasta fiind fără tratament.

Examen obiectiv general la internare: pacientă conștiență, orientată temporo-spațial, cu un IMC=29,53 kg/m^2. Aparat respirator: fără modificări patologice. Aparat cardiovascular: TA=160/80 mmHg, AV=86/min, artere periferice pulsatile. Cord: zgomote cardiace ritmice, sincrone cu pulsul, suflu sistolic în focarul mitral. Sistem venos superficial: pachete varicoase superficiale prezente la nivelul membrelor inferioare bilateral. Aparat digestiv şi urogenital: fără modificări patologice.

Examen obiectiv musculo-scheletal: noduli artrozici incipienți de tip Herberden (interfalangieni distali) bilateral; sensibilitate dureroasă la nivelul articulației scapulohumerale bilateral, atât în repaus cât şi la mobilizare, prezența crepitațiilor la mobilizare, mişcările complexe mână-ceafă şi mână-spate realizate cu dificultate şi durere; se decelează o hiperlordoză a coloanei cervicale, cu sensibilitate dureroasă la percuția apofizelor spinoase, dar şi la mobilizare, cu prezența contracturii musculare paravertebral bilateral şi limitarea lateroflexiilor bilateral; coloana dorsală prezintă o cifoză accentuată compensatorie asociată cu o scolioză dorsolombară sinistroconvexă, cu sensibilitate la percuția apofizelor spinoase; coloana lombosacrată prezintă o uşoară aplatizare a lordozei fiziologice, sensibilitate la percuția apofizelor spinoase dar şi la mobilizare, contractură musculară paravertebrală prezentă bilateral, Test Schober diminuat=12/15cm, manevre sacroiliace negative; Şoldul prezintă sensibilitate dureroasă bilateral, cu test Patrick pozitiv bilateral (++/+++); Genunchii prezintă sensibilitate dureroasă bilateral, precum şi crepitații moderate la mobilizare; Tibiotars şi picior: relații normale; Ortostatismul este posibil, Mersul este posibil cu bază largă şi sprijin într-un baston. Bilanțul muscular la nivelul umerilor şi a şoldurilor este diminuat uşor: 4/5 (pentru mişcările de flexie, extensie, abducție, adducție, rotație internă şi externă). Bilanțul articular: Umeri bilateral: diminuarea flexiei la 90° din 180°, diminuarea extensiei bilateral la 30° din 50°, diminuarea abducției la 90°/180° pe dreapta şi 80° din 180° pe stânga, rotația internă este diminuată bilateral la 50°/90°, iar rotația externă este de 50°/70°; la nivelul şoldului: flexia cu genunchiul flectat este la 90°/120° bilateral, extensia este de 20°/30° bilateral, abducția este de 30°/45° bilateral, rotația externă este de 35°/45° bilateral, iar rotația internă este de 30°/35° bilateral; la nivelul genunchilor se constată o limitare a flexiei la 120°/135°.

Pe parcursul internării actuale (octombrie 2019) pacienta a urmat tratament cu Piroxicam gel topic local, 3 aplicații/zi sau la nevoie și a continuat tratamentul cronic pentru patologiile asociate. S-au recoltat probe biologice (sânge, urină) pentru analizele uzuale cu următoarele modificări: anemie uşoară normocromă normocitară, valoare

crescută a VSH (20mm/h), leucocitoză uşoară, valoarea calciului total uşor crescută (11,41 mg/dl), hiperglicemie (137 mg/dl).

Programul fiziokinetoterapeutic pe care pacienta l-a urmat pe parcursul internării a cuprins: 10 ședințe de kinetoterapie (exerciții de tonizare a musculaturii paravertebrale și a membrelor inferioare și exerciții de pedalare), kinetoterapie cu aparatură specială în vederea îmbunătățirii echilibrului, masaj sedativ al coloanei cervico-dorso-lombare, LASER la nivelul genunchilor bilateral, TENS (transcutaneous electrical nerve stimulation) la nivelul coloanei lombosacrate pentru 15 minute/zi cu efect antialgic, unde scurte șolduri bilateral, precum şi terapie ocupațională – exerciții cu diverse aparate pentru mişcările fine ale membrului superior.

După 12 zile de tratament starea generală a pacientei şi durerile s-au ameliorat şi aceasta a fost externată următoarele recomandări:

1. Regim alimentar hiposodat, hipoglucidic. Hidratare corespunzătoare, minim 2 l de apă plată/zi.
2. Continuarea kinetoterapiei la domiciliu, zilnic, în limita toleranței.
3. Continuă tratamentul medicamentos cu: Pregabalin 75 mg 0-0-2, Trimetazidină 35 mg 1-0-1, Clopidogrel 75 mg 1-0-0, Nicergolină 30 mg 1-0-0, Indapamidă 1,5 mg 1-0-1, Pramiracetam 600 mg 2-0-0, Vitamina D3 10 picături/zi, Insulină 40 UI - 0 - 40 UI, în funcție de valorile glicemiei.
4. Dispensarizarea patologiilor asociate prin medicul de familie.
5. Cură balneară la Covasna, Turda, Băile Tuşnad.
6. Control peste 6 luni sau la nevoie, prin ambulatorul de specialitate, cu bilet de trimitere de la medicul de familie şi cu programare în prealabil.

Pacienta va fi urmărită anual, pentru a putea beneficia de cura fiziokinetoterapeutică și pentru a surprinde la timp eventualele modificări.

Discuții

În cazul de față avem de-a face cu un caz complex al unei paciente cunoscute cu polialergie medicamentoasă, stenoză de canal vertebral cervical predominant C6-C7 şi hernii de disc lombare la diferite niveluri: L1-L2, L2-L3, L3-L4, L4-L5, acestea fiind obiectivate prin nevralgie cervico-brahială bilaterală, precum şi parapareză flască la nivelul membrelor inferioare bilateral, dureri cu intricarea a două mecanisme: stenoza de canal şi polineuropatie diabetică, cu imposibilitatea administrării medicației antialgice/antiinflamatorii, datorită alergiilor multiple la acestea (Meloxicam, Tramadol, Gabapentin, Etoricoxib, Naproxen+Esomeprazol, etc), fără indicație de intervenție neurochirurgicală, osteoporoză care nu poate fi tratată decât cu picături de vitamina D3, pacienta fiind alergică la toate celelalte terapii antiosteoporotice încercate (Risendronat, Alendronat), diabet zaharat tip II insulinonecesitant cu polineuropatie mixtă severă.

Diagnosticul diferențial cel mai important al stenozei de canal vertebral se face cu claudicația vasculară (manifestarea clinică apare datorată ischemiei de la nivelul musculaturii folosite), manifestată prin modificări cutanate la nivelul membrelor (cianoză, paloare) – manifestări absente în afecțiunile coloanei, puls periferic scăzut sau absent, dureri la aceeaşi dinstanță de mers la nivelul musculaturii membrelor inferioare vascularizată de vasul ischemiat, etc. Alte patologii care trebuie excluse: neuropatia diabetică, afecțiuni ale articulației șoldului: bursita trohanteriană, leziuni degenerative, hernia de disc lombară, chistul juxta-articular, malformații arterio-venoase spinale, tumori spinale, sindromul Baastrup.

Polialergia medicamentoasă împiedică administrarea unei terapii medicamentoase antialgice, antiosteoporotice complete.

Particularitatea cazului este asocierea de multiple comorbidități (stenoza de canal vertebral cervical, herniile de disc lombare la diferite niveluri: L1-L2, L2-L3, L3-L4, L4-L5, osteoporoza, diabet zaharat tip II, gonartroza, coxartroza, etc) la o pacientă vârsnică şi imposibilitatea de tratament medicamentos corespunzător şi complet al

diferitelor afecțiuni, pacienta fiind într-un context de polialergii medicamentoase. De asemenea, durerea percepută de pacientă la nivelul membrelor este una intricată, fiind implicată atât stenoza de canal vertebral cât şi polineuropatia diabetică severă. Tratamentul este unul conservator, bazat în special pe fiziokinetoterapie pentru ameliorarea durerilor.

A fost obținut consimțământul informat al pacientei atât pentru publicarea datelor anamnestice, cât și pentru publicarea imaginilor de IRM.

Referințe

1. Arnoldi CC, Brodsky AE, Cachoix J, et al. Lumbar spinal stenosis and nerve root entrapment. Syndromes, definition, and classification. Clin Orthop. 1976;115:4–5.
2. Siebert E, Prüss H, Klingebiel R, Failli V, Einhäupl KM, Schwab JM. Lumbar spinal stenosis: syndrome, diagnostics and treatment. Nat Rev Neurol. 2009;5:392–403. doi: 10.1038/nrneurol.2009.90.
3. Dagi TF, Tarkington MA, Leech JJ. Tandem lumbar and cervical spinal stenosis: natural history, prognostic indices, and results after surgical decompression. J Neurosurg. 1987;66(6):842–849. doi: 10.3171/jns.1987.66.6.0842.
4. Aydogan M, Ozturk C, Mirzanli C, et al. Treatment approach in tandem (concurrent) cervical and lumbar spinal stenosis. Acta Orthop Belg. 2007;73(2):234–237.
5. Zulkefli A, Ramanathan R. Tandem spinal stenosis. Malays Orthop J. 2010;4(1):46–49. doi: 10.5704/MOJ.1003.010.

Prezentare clinică și atitudine terapeutică pentru un adenocarcinom al colonului drept metastatic, tratat cu chimioterapie în asociere cu bevacizumab

Florentina Claudia Militaru[1,2], Andrea Otilia Onisim[1], Anghel Adrian Udrea[1], Cosmin Nicolae Caraiani[2,3], Cătălina Bungărdean[4], Valentin Militaru[2]

1- Clinica Medisprof
2- UMF Iuliu Hațieganu
3- Clinica Hiperdia
4- Spitalul Clinic Municipal, Departamenul Anatomie Patologică

Introducere

Cancerul colorectal este una dintre cele mai frecvente neoplazii. Dintre pacienții cu boală nou diagnosticată 1 din 5 este încadrat în stadiul IV de boală, chiar de la prezentare, iar un procent de 30-40% dintre pacienții cu boală localizată va dezvolta metastaze (1,2).

Tratamentul cu chimioterapie sistemică reprezintă principala opțiune terapeutică în cazul pacienților cu boală diseminată, nerezecabilă. Mai multe regimuri terapeutice sunt recomandate de către ghidurile terapeutice pentru tratamentul de primă linie (2, 3).

Cele mai utilizare regimuri terapeutice sunt FOLFOX (5FU, leucovorin și Oxaliplatin) și FOLFIRI (5FU, leucovorin și irinotecan), amândouă demonstrând superioritatea față de 5FU + leucovorin pentru această indicație (4).

Mai recent, s-a demonstrat că adăugarea bevacizumab, un inhibitor al factorului de creștere endotelial vascular, îmbunătățește semnificativ supraviețuirea fără

progresie a bolii și supraviețuirea generală (4). De asemenea, mai multe studii recente au arătat avantajul asocierii unui agent anti-EGFR (receptor al factorului epidermal de creștere) în prima linie de tratament a cancerelor colorectale metastatice, la pacienții cu profil tumoral RAS de tip sălbatic (5, 6).

Analiza datelor din principalele studii a încercat să evidențieze beneficiul celei mai bune combinații terapeutice bevacizumab/anti EGFR + chimioterapie, în funcție de localizarea primară (dreapta/stânga) a tumorii, deoarece s-a demonstrat că există diferențe semnificative între cele două localizări, în ceea ce privește caracteristicile clinice, structura anatomică, originea embrionară și profilul genetic al mutațiilor. De exemplu, metaanalize recente demonstrează avantajul asocierii unui agent anti-EGFR chimioterapiei, la pacienții cu localizare stângă a cancerului de colon metastatic (7,8). Bevacizumabul asociat chimioterapiei, a arătat un beneficiu mai mare, în cazul pacienților cu localizare a tumorii pe colonul drept și care se află în stadiu metastatic (9).

Scopul prezentării acestui caz clinic este demonstrarea beneficiului tratamentului cu bevacizumab asociat chimioterapiei la o pacientă cu adenocarcinom de colon metastatic.

Prezentare de caz

O pacientă în vârstă de 40 de ani, fără antecedente personale patologice sau heredocolaterale semnificative s-a prezentat în septembrie 2013 la Unitatea Primiri Urgențe dintr-un spital teritorial cu stare generală alterată și un tablou clinic de abdomen acut chirurgical. În urma anamnezei și a examenului obiectiv s-a ridicat suspiciunea de ocluzie intestinală în contextul absenței tranzitului intestinal pentru materii fecale și gaze și a vărsăturilor asociate. S-a intervenit chirurgical în urgență, iar intraoperator s-a observat o formațiune tumorală exofitică ceco-colonică, stenozantă, cu invazie în ileonul terminal, cu multiple determinări secundare ganglionare aorto-mezenterice și porto-cave și o formațiune polichistică ovariană dreaptă. S-a explorat

întreaga cavitate peritoneală, s-a practicat hemicolectomie dreaptă largită, cu omentectomie, ileotransversoanastomoză latero-laterală, anexectomie dreaptă și lavaj peritoneal.

Rezultatul histopatologic postoperator a evidențiat un adenocarcinom slab diferențiat (G3) cu aspecte de diferențiere neuroendocrină, stadializat pT4a (formațiunea tumorală infiltrează toate straturile colonului și se extinde larg în țesutul conjunctivo-adipos periintestinal) Nx (doar 4 ganglioni excizați, toți pozitivi) Mx; s-a obiectivat prezența invaziei angiolimfatice și perineurale; anexa dreaptă cu chisturi foliculare, simple, fără elemente suspecte de malignitate.

În luna octombrie 2013, pacienta s-a adresat clinicii noastre pentru investigații suplimentare și conduită terapeutică în continuare. La prezentare, pacienta avea un status de performanță bun (ECOG=0), fără acuze clinice semnificative. La examenul obiectiv s-a pus în evidență o adenopatie supraclaviculară dreaptă de 1.5-2cm. Probele de laborator- hemoleucograma, funcția hepatică și renală au fost în limite normale, la fel și antigenul carcinoembrionar (ACE). Examenul computer tomografic toraco-abdomino-pelvin cu substanță de contrast a evidențiat blocuri adenopatice inter-aorto-cave, retrocave, paraortice, mezenterice, cel mai mare de 75/46/32mm situat retrocav.

S-a recomandat revizuirea rezultatului anatomopatologic al piesei postoperatorii precum și biopsierea ganglionului supraclavicular drept, cu scopul de a elucida diagnosticul histopatologic, având în vedere componenta neuroendocrină precizată, însă fără a fi cuantificată procentual sau completată de markeri imunohistochimici (IHC), conform descrierii rezultatului inițial. Interpretarea panelului de colorații IHC a fost următorul: markeri epiteliali (CK7, CK20; panCK AE1/AE3 negativi), markeri neuroendocrini (cromogranina, synaptofizina, CD56 – negativi), CDX2 pozitiv, alte histologii (LCA, CD3, CD20 negativi; S100, HMB45 negativi; PLAP negativ), ki67= 72%. Interpretarea histopatologică corelată cu IHC a susținut diagnosticul final de adenocarcinom de tip intestinal CK20 negativ, CDX2 pozitiv, stadializat postoperator pT4aN2aM1b, stadiul IV prin determinări secundare

ganglionare multiple. Mai mult, analiza genetică efectuată nu a evidențiat mutații ale genelor RAS.

În octombrie 2013 s-a inițiat tratamentul de linia I, chimioterapie protocol CapeOx (Oxaliplatin 130 mg/m^2 i.v. ziua 1 plus Capecitabină 2000 mg/m^2 oral ziua 1-14, cicluri la 21 de zile) în asociere cu Bevacizumab 7.5 mg/kg. Evaluarea imagistică computer tomograf toraco-abdomino-pelvin cu contrast după 3 cicluri de tratament, a evidențiat răspuns parțial (15 mm versus 32 mm ax scurt al adenopatiei retroperitoneale), respectiv răspuns complet imagistic la 6 luni de la debutul tratamentului (adenopatii retroperitoneale și mezenterice cu ax scurt subcentimetric). La momentul respectiv, în acord cu dorința pacientei s-a discutat despre posibilitatea întreruperii chimioterapiei, argumentul principal fiind neuropatia senzitivă periferică grad 2 secundară chimioterapiei. PET-CT efectuat în august 2014 nu evidențiază leziuni hipercaptante FDG, iar pacienta optează pentru întreruperea tratamentului.

La aproape 4 luni de la încheierea tratamentului, în noiembrie 2014 pacienta se prezintă în Serviciul de Gastroenterologie cu icter sclero-tegumentar, sensibilitate la nivelul abdomenului superior. Analizele de laborator au evidențiat leucocitoză cu neutrofilie (Le 15000/ul; Ne 13000/ul), sindrom de hepatocitoliză și colestază marcată, cu amilaza mult ascensionată (GOT 157 U/l, GPT 552 U/l, Bilirubina totală 8.9 mg/dl, Bilirubina directă 6.92 mg/dl, amilaza 590 U/l, FA 850 U/l, GGT 1376 U/l). Investigațiile imagistice CT, completată de colangio-RMN au evidențiat multiple adenopatii retroperitoneale, interaorto-cave, cu ax scurt până la 33 mm, adenopatii la nivelul hilului hepatic și peripancreatice cu diametrul de 20mm, fără plan de clivaj față de capul pancreatic, ce determină compresiunea ductului coledoc cu dilatarea ductului hepatic comun și a căilor biliare intrahepatice, precum și amputarea ductului Wirsung cu dilatare retrogradă. Ecoendoscopia a obiectivat adenopatiile peripapilare cu compresiunea căii biliare principale. După efectuarea colangio-pancreatografiei retrograde endoscopice (ERCP) cu protezare, probele biologice și starea clinică a pacientei s-au ameliorat progresiv, astfel încât în ianuarie 2015 pacienta a început

chimioterapia de linia 2 conform protocolului XELIRI (Irinotecan 240 mg/m^2 i.v. ziua 1 plus Capecitabină 2000 mg/m^2 oral ziua 1–14, cicluri la 21 de zile) în asociere cu Bevacizumab 7.5 mg/kg. În aprilie 2015, reevaluarea imagistică la 3 luni de la debutul tratamentului a evidențiat răspuns parțial (adenopatii celiace și retroperitoneale de 8-9 mm vs. 33 mm ax scurt), iar la 6 luni, în iulie 2015, acestea erau greu vizualizabile și s-a interpretat ca răspuns complet imagistic. Prin urmare în perioada iulie 2015-ianuarie 2017 a continuat tratamentul de întreținere cu Capecitabină plus Bevacizumab cu răspuns complet menținut. În ianuarie 2017 s-a decis oprirea tratamentului de întreținere și continuarea urmăririi periodice la 3 luni. Ultima evaluare din iulie 2019, nu a arătat semne de progresie clinică, imagistică sau biochimică.

Discuții

Cazul clinic expus mai sus are mai multe particularități: vârsta tânără a pacientei la debutul bolii, prezentarea inițială a tumorii, cu sindrom ocluziv și stadiul IV, prin determinări secundare ganglionare multiple.

Localizarea tumorii a fost la nivelul colonului drept, iar analiza RAS este în favoarea tipului sălbatic. Pacienta a prezentat răspuns complet atât după linia 1, cât și după linia a 2-a de chimioterapie, ambele administrate în asociere cu bevacizumab. Durata răspunsului complet este una importantă- 30 luni de la încheierea tratamentului.

În cazul acestei paciente rezultatele obținute cu chimioterapia în asociere cu bevacizumab sunt în concordanță cu datele existente în literatură. Conform unor rezultate recente, eficacitatea bevacizumabului este mai mare în cazul pacienților cu localizarea tumorii la nivelul colonului drept (10).

Concluzie

Evoluția acestui caz de adenocarcinom al colonului drept, aflat în stadiu metastatic de la diagnosticul inițial, arată beneficiul asocierii bevacizumabului la

chimioterapia standard utilizată pentru acest tip de tumoră, atât în linia întâi, cât și în linia a doua de chimioterapie.

Consimțământul informat

Pacienta și-a exprimat în mod voluntar consimțământul pentru ca evoluția bolii sale să fie prezentată în acest articol.

Bibliografie

1. Yoo PS, Lopez-Soler RI, Longo WE, Cha CH. Liver resection for metastatic colorectal cancer in the age of neoadjuvant chemotherapy and bevacizumab. Clin Colorectal Cancer 2006; 6(3): 202-7.

2. National Comprehensive Cancer Network (NCCN): Colon cancer. NCCN Clinical Practice Guidelines in Oncology (NCCN Guidelines). Version 2 2017; 1-177.

3. National Comprehensive Cancer Network (NCCN): Rectal cancer. NCCN Clinical Practice Guidelines in Oncology (NCCN Guidelines). Version 3 2017; 1-153.

4. Matthew Snyder, Sal Bottiglieri, and Khaldoun Almhanna. Impact of Primary Tumor Location on First-line Bevacizumab or Cetuximab in Metastatic Colorectal Cancer. Reviews on Recent Clinical Trials. Volume 13 , Issue 2 , 2018, 139-149.

5. Van Cutsem E, Kohne CH, Hitre E, et al. Cetuximab and chemotherapy as initial treatment for metastatic colorectal cancer. N Engl J Med 2009; 360(14): 1408-17.

6. Venook AP, Niedzwiecki D, Lenz H-J, et al. CALGB/SWOG 80405: Phase III trial of irinotecan/5-FU/leucovorin (FOLFIRI) or oxaliplatin/5-FU/leucovorin (mFOLFOX6) with bevacizumab (BV) or cetuximab (CET) for patients (pts) with KRAS wild-type (wt) untreated metastatic adenocarcinoma of the colon or rectum (MCRC). J Clin Oncol 2014; 32(15) (Suppl.): LBA3-3.

7. Arnold D, Lueza B, Douillard JY, Peeters M, Lenz HJ, Venook A, et al. Prognostic and predictive value of primary tumour side in patients with RAS wild-type metastatic

colorectal cancer treated with chemotherapy and EGFR directed antibodies in six randomized trials. Ann Oncol. (2017) 28:1713–29. doi: 10.1093/annonc/mdx175

8. Tejpar S, Stintzing S, Ciardiello F, Tabernero J, Van Cutsem E, Beier F, et al. Prognostic and predictive relevance of primary tumor location in patients with RAS wild-type metastatic colorectal cancer: retrospective analyses of the CRYSTAL and FIRE-3 trials. JAMA Oncol. (2016) 3:194–201. doi: 10.1001/jamaoncol.2016.3797

9. S.Y. Brule, D.J. Jonker , C.S. Karapetis, C.J. O'Callaghan, M.J. Moore, R. Wong, et al. Location of colon cancer (right-sided versus left-sided) as a prognostic factor and a predictor of benefit from cetuximab in NCIC CO.17. European Journal of Cancer 51 (2015) 1405–1414

10. Wong HL, Lee B, Field K et al. Impact of primary tumor site on bevacizumab efficacy in metastatic colorectal cancer. Clin Colorectal Cancer 2016; 15: e9–e15.

Distrofie musculară facio-scapulo-humerală asociată cu leziuni demielinizante cerebrale

Lăcrămioara Perju Dumbravă[1,2], Nicoleta Tohănean[1,2], Flavia-Andreea Zebreniuc[2], Romana Homorodean[2]

[1] Universitatea de Medicină și Farmacie" Iuliu Haţieganu" Cluj-Napoca

[2] Spitalul Clinic Județean de Urgență Cluj-Napoca, Clinica Neurologie I

Introducere

Distrofiile musculare reprezintă un grup de boli ereditare degenerative ale musculaturii scheletice, cu evoluție în general progresivă (1).

Distrofia musculară facio-scapulo-humerală a fost descrisă pentru prima dată în anul 1884 de către Landouzy și Dejerine, situându-se ca și frecvență pe locul 3 în cadrul tipurilor de distrofii musculare, cu o prevalență estimată de 1 la 20:000. Majoritatea cazurilor sunt clasificate ca distrofie facio-scapulo-humerală tip 1 (asociată cu deleții la capătul cromozomului 4q) și doar 5-10% sunt încadrate ca tip 2 (caracterizată prin mutații la nivelul unei gene care menține integritatea structurală a cromatinei). Transmiterea acestei afecțiuni este autozomal dominantă în 70-90% din cazuri (în restul situațiilor fiind sporadică), iar speranța de viață este normală la majoritatea pacienților.

Frecvența acestei patologii este mai mare în rândul sexului masculin, iar debutul se situează de obicei între prima și a treia decadă. O proporție de 95% din cei afectați prezintă manifestări clinice înainte de vârsta de 20 ani, iar o treime din pacienți sunt asimptomatici (2). Caracteristicile majore sunt reprezentate de scăderea forței musculare și atrofiile musculare. Printre manifestările clinice incipiente sunt descrise

aspectul de scapula alata bilateral și dificultate în ridicarea brațelor deasupra capului. În cazul afectării mușchilor zigomatici, orbicularului ochilor și orbicularului gurii, se remarcă o inabilitate la închiderea fermă a ochilor și la fluierat, iar buzele prezintă o tendință la protruzionare. În evoluție, procesul atrofic afectează mușchii trapezi, pectorali, sternocleidomastoidieni, dințat mare, romboid, marele dorsal, musculatura pelvină fiind afectată într-un grad mai redus, putând duce la un grad de instabilitate pelviană. Claviculele și oasele umerilor devin proeminente, iar la nivelul scapulelor se conturează aspectul caracteristic de "aripi de înger". Este descris efectul "Popeye" care se datorează faptului că musculatura bicipitală scade mai puțin ca cea tricipitală și ca cea brahioradială, astfel încât brațul poate deveni mai subțire decât antebrațul.

Atrofiile musculare pot fi asimetrice, acest lucru putându-se menține și pe parcursul evoluției bolii. De asemenea, este consemnat în literatură faptul că boala se poate opri în evoluție în orice moment, dar în 10-20% din cazuri apare necesitatea unui fotoliu rulant în cele din urmă.

Funcția mentală este normală, mușchii extraoculari, respiratori sunt de obicei cruțați, iar afectarea cardiacă (sub formă de aritmii, cardiomegalie) a fost descrisă în cazuri rare (1, 3).

Am ales să prezentăm acest caz clinic datorită rarității acestei patologii, a debutului clinic relativ tardiv (după decada a treia), precum și datorită asocierii imagistice a unor leziuni de aspect sugestiv pentru leziuni demielinizante localizate temporal și pontin stang (asimptomatice din punct de vedere clinic) la această boală musculară.

Prezentarea cazului

Pacient în vârstă de 34 ani, cu dezvoltare motorie normală pe etape de vârstă, se adresează serviciului de neurologie pentru scăderea forței musculare la nivelul centurii scapulo-humerale bilateral- predominant în dreapta, însoțită de amiotrofii la

acest nivel, simptomatologie debutată de aproximativ 2 ani, cu evoluție lent progresivă până în prezent.

Pacientul a mai prezentat o evaluare în serviciul neurologic în anul 2010 pentru 2 episoade de pierdere a stării de conștiență cu aspect sincopal. Examenul IRM cerebral nativ efectuat la acel moment și cel repetat de pacient în anul 2017 decelează leziuni mai probabil de demielinizare la nivel temporal și pontin stâng, cu aspect nemodificat în acest interval de timp, fără răsunet din punct de vedere clinic. Pacientul a negat consum/ expunere la toxice. Din antecedentele heredo-colaterale reținem bunicul matern decedat la vârsta de 60 ani (afirmativ sindrom coronarian acut), iar din antecedentele personale patologice hernie inghinală stângă operată la vârsta de 12 ani, astm bronșic alergic în copilărie (fără documentație medicală în acest sens).

Examenul obiectiv general relevă un pacient normostenic (IMC=22,2 kg/m^2), tegumente și mucoase normal colorate, cicatrice postoperatorie inghinală stângă, torace normal conformat, cu participare simetrică la mișcările respiratorii, murmur vezicular fiziologic, prezent bilateral, zgomote cardiace ritmice, fără sufluri decelabile stetacustic, AV-60/min, TA-100/60 mmHg, abdomen mobil cu respirația, nedureros spontan sau la palpare, tranzit intestinal și micțiuni fiziologice.

Examenul obiectiv neurologic evidențiază un pacient conștient, orientat temporo-spațial și asupra propriei persoane, ortostațiune și mers posibile independent, fără dificultăți la urcarea/coborârea scărilor, semn Gowers negativ, rectitudine la nivelul coloanei vertebrale cu reducerea cifozei dorsale și a lordozei fiziologice, asimetrie la nivelul claviculelor (cea din dreapta fiind mai proeminentă), aspect de scapula alata bilateral, predominant în partea dreaptă, fără modificări în sfera nervilor cranieni, deficit motor brahial bilateral proximal (mai accentuat în dreapta) cu limitarea rotației externe și a abducției brațului, în ortostatism prezintă dificultate la ridicarea membrelor superioare deasupra planului de 90 grade, fără tulburări de coordonare, ROT simetrice, RCP în flexie bilateral, fără tulburări de sensibilitate obiectivă, eulalie, eupraxie, amiotrofii la nivelul mușchiului vast medial drept,

mușchilor trapezi, romboizi, deltoizi, biceps și triceps brahial, pectorali, infraspinoși și supraspinoși- bilateral, mai accentuate în dreapta pentru mușchii romboizi, trapezi, pectorali, supraspinoși și infraspinoși (Fig. 1).

Fig. 1 Atrofii musculare la nivelul centurii scapulo-humerale și aspect de scapula alata bilateral, mai accentuat în partea dreaptă

Examene de laborator cu valori patologice: CK: 788 UI/L (valori de referință: 38-174 UI/L); LDH: 289 UI/L (valori de referință: 135-220 UI/L). A fost realizată dozarea TSH, FT4, valorile încadrându-se în limite normale. S-a efectuat testare pentru boala Pompe, rezultatul fiind negativ. Consultul cardiologic nu evidențiază modificări patologice semnificative la momentul evaluării. Probele funcționale respiratorii decelează debite ventilatorii distale la limita inferioară (posibil în contextul antecedentelor respiratorii).

Examenul IRM cerebral cu substanță de contrast descrie un aspect superpozabil ultimei evaluări din 2017, respectiv prezența a 2 leziuni de aspect sugestiv pentru leziuni demielinizante temporal stâng și pontin stâng, cu același aspect si dimensiune, semne de activitate (Fig. 2)

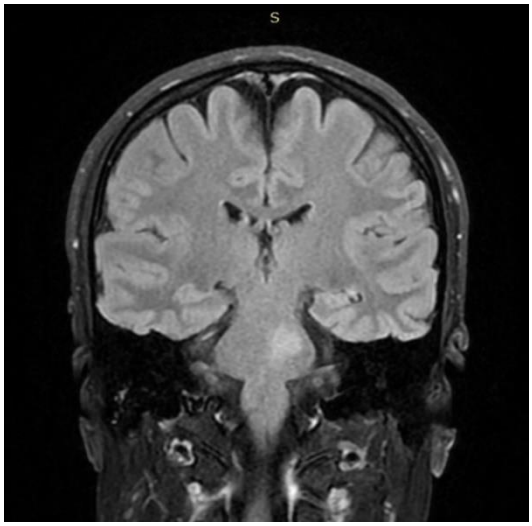

Fig. 2. COR T2 FLAIR-leziune în hipersemnal pontin stâng cu semnificație probabilă de leziune de demielinizare

Evaluarea cu electrod ac (Fig. 3) la nivelul mușchilor romboid drept, trapez drept, deltoid drept, infraspinos drept, fesier mare drept, orbicularul ochiului drept, tibial anterior drept și vast medial drept descrie traseu interferențial miogen, aspect staționar între cele 2 evaluări (octombrie 2018- ianuarie 2019).

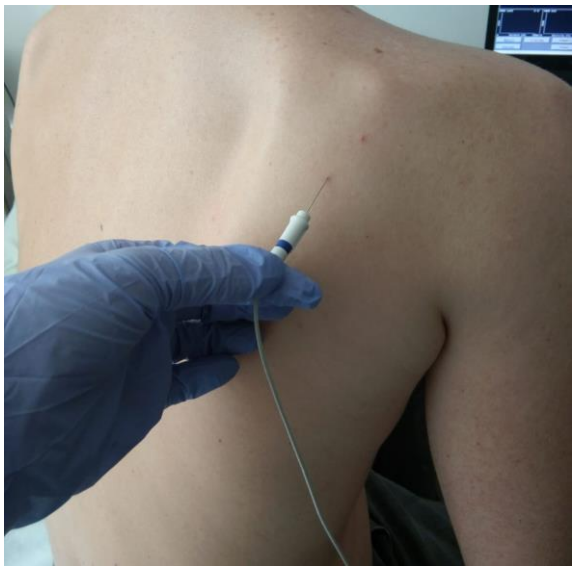

Fig. 3. Evaluare cu electrod ac la nivelul musculaturii afectate

Pacientul este îndrumat într-un alt serviciu neurologic pentru completarea investigațiilor cu biopsie musculară și testare genetică.

Se efectuează biopsie musculară de la nivelul mușchiului deltoid stâng, examenul histopatologic evidențiind modificări morfologice musculare minime și nespecifice, cu prezența tuturor proteinelor musculare investigate, dar care nu pot exclude, in context clinico-paraclinic o distrofie facio-scapulo-humerală (distrofina dys 1, 2, 3 prezente, merozina prezentă, DRP normal exprimat, sarcoglicanii alfa, beta, gama și disferlina normal exprimate; Western blotting pentru calpaina 3 și disferlină-calpaina 3 si disferlina prezente).

S-au prelevat probe pentru testarea genetică, rezultatele fiind în lucru.

Având în vedere examenul obiectiv neurologic, probele biologice, studiile electroneurofiziologice prezentate anterior, se conturează diagnosticul de distrofie musculară- forma facio-scapulo-humerală în observație (este necesar rezultatul testului genetic aflat în lucru).

În ceea ce privește diagnosticul diferențial s-au luat în considerare distrofia musculară- forma centurilor (disferlinopatii, calpainopatii excluse prin testare Western Blot, iar aspectul clinic și prezența modificărilor electrodiagnostice la nivelul musculaturii faciale sugerează într-o proporție mai mare forma facio-scapulo-humerală), distrofia musculară Becker (în acest caz distrofina dys 1,2,3 sunt prezente), miopatia hipotiroidiană (funcție tiroidiană normală), miopatii imune inflamatorii (aspectul clinic și biopsia musculară nesugestive).

În momentul de față nu există un tratament pentru distrofia musculară facio-scapulo-humerală. Este descris în literatură un studiu care susține administrarea Coenzimei Q10 la acești pacienți, având rol în îmbunătățirea activității fizice (4).

Managementul cazului constă în adoptarea unui regim alimentar echilibrat, bogat în vitamine, proteine (pește), evitarea medicamentelor și a substanțelor cu potențial miotoxic (consumul de alcool), efectuarea procedurilor de masaj, kinetoterapie, precum si supraveghere clinico-imagistică evolutivă.

Discuții

Particularitatea cazului constă în debutul clinic relativ tardiv (după decada a treia), afectarea facială decelabilă doar electromiografic, precum și asocierea imagistică a unor leziuni de aspect sugestiv pentru leziuni demielinizante localizate temporal și pontin stâng - staționare în timp, fără răsunet din punct de vedere clinic.

Un articol publicat în 2015 descrie cazul unei paciente cu distrofie musculară facio-scapulo-humerală confirmată genetic care este diagnosticată de asemenea cu scleroză multiplă, prezentând leziuni caracteristice la nivel juxtacortical, periventricular, la nivelul corpului calos și la nivel medular cervical. Se precizează faptul că cele două patologii sunt fundamental distincte, apariția lor la aceeași pacientă reprezentând o coincidență extrem de rară, însă nu se poate exclude posibilitatea unor mecanisme fiziopatologice comune (5).

Concluzii

Cazul de față surprinde atât prin patologia musculară cu particularitățile sale prezentate anterior, cât și prin prezența leziunilor imagistice cerebrale- asimptomatice din punct de vedere clinic și staționare în timp.

A fost obținut consimțământul informat al pacientului referitor la participarea la învățământul medical și la folosirea informațiilor medicale în scopuri științifice.

Referințe

1. Rooper AH, Samuels MA, Klein JP. Adams & Victor- Principiile și practica neurologiei clinice. Ediția a 10-a, 2017: 1426-1433.

2. Sripathi N, Talavera F, Mack JK, Kao A, Riviello J. Facioscapulohumeral dystrophy [online] 2014 [citat 2019 Ianuarie]. Disponibil : https://emedicine.medscape.com/article/1176126-overview

3. Statland J, Tawil R. Facioscapulohumeral muscular dystrophy: molecular pathological advances and future directions ; 2011, 24:423-428. DOI: 10.1097/WCO.0b013e32834959af.

4. Folkers K, Simonsen R. Two successful double-blind trials with coenzyme Q10 (vitamin Q10) on muscular dystrophies and neurogenic atrophies; 1995, 1271:281-286. https://doi.org/10.1016/0925-4439(95)00040-B.

5. Parissis D, Ioannidis P, Bakirtzis C,Grigoriadis N, Karacostas D . Muscular dystrophy in a patient with multiple sclerosis. Another “double-trouble”? ; 2015. https://doi.org/10.1016/j.msard.2015.06.007.

Asocierea enteropatie exudativă - alergie la proteina laptelui de vacă

[1]Andreea Liana Răchişan, [1]Anna Mónika Szèl, [2]Lorena Ciumărnean

[1]Disciplina Pediatrie II, Departamentul 9 - Mama şi copilul, Universitatea de Medicină şi Farmacie « Iuliu Haţieganu » Cluj-Napoca, România

[2]Disciplina Medicală IV, UMF „Iuliu Haţieganu" Cluj-Napoca, România

Introducere

Enteropatia exudativă (EE) este o afecțiune rară caracterizată prin pierderea de proteine la nivel gastrointestinal, ceea ce duce la reducerea nivelului de proteine serice. Incidența și prevalența EE nu este cunoscută. Poate fi cauzată de diferite tulburări, cu pierderea de proteine fie prin leziuni ale mucoasei, de exemplu în bolile inflamatorii intestinale (BII) și neoplasme sau prin anomalii ale sistemului limfatic, cum ar fi limfangiectazia intestinala sau insuficiența cardiacă congestivă (1). Tratamentul cauzal este cel mai recomandat, astfel că trebuie depuse toate eforturile pentru a stabili un diagnostic corect la orice pacient care prezintă EE.

Enteropatia exudativă (EE) este o afecțiune rară caracterizată prin pierderea de proteine la nivel gastrointestinal, ceea ce duce la reducerea nivelului de proteine serice. Incidența și prevalența EE nu este cunoscută. Poate fi cauzată de diferite tulburări, cu pierderea de proteine fie prin leziuni ale mucoasei, de exemplu în bolile inflamatorii intestinale (BII) și neoplasme sau prin anomalii ale sistemului limfatic, cum ar fi limfangiectazia intestinala sau insuficiența cardiacă congestivă (1). Tratamentul cauzal este cel mai recomandat, astfel că trebuie depuse toate eforturile pentru a stabili un diagnostic corect la orice pacient care prezintă EE.

Prezentare de caz

Pacient, provenind din mediul urban, în vârstă de 11 luni, s-a prezentat în serviciul de pediatrie pentru investigarea unui sindrom edematos, localizat la nivel palpebral.

Antecedente personale heredo-colaterale: fără semnificație.

Antecedente personale patologice: infecții de căi respiratorii

Istoricul bolii:

Boala actuală a debutat la vârsta de 8 luni când pacientul a prezentat edeme palpebrale bilaterale matinale, cu diminuarea acestora pe parcursul zilei. La vârsta de 9 luni a efectuat investigații în teritoriu cu rezultate normale. Ulterior a prezentat aceeași simptomatologie, însă nu a mai efectuat alte investigații. Cu câteva zile anterior prezentării în clinica noastră edemele s-au accentuat, fără a asocia alte simptome. De menționat că pacientul a fost alimentat cu lapte matern până la 4 luni, apoi a fost introdusă formulă de lapte hipoalergenică (fără a fi cunoscut un teren atopic), iar la vârsta de 6 luni s-a inceput autodiversificarea şi s-a trecut pe o formula de lapte nehidrolizată.

Examenul clinic:

- Facies necaracteristic, cu edeme palpebrale bilaterale, albe, moi
- Tegumente palide, mucoase palide
- Faringe şi amigdale normal colorate
- Țesut celular subcutanat mai slab reprezentat generalizat
- Sistem muscular normoton, normokinetic
- Sistem articular integru, mobil
- Auscultatoric pulmonar şi cardiac relații normale
- Fără organomegalii palpabile
- OGE normal conformate

Având în vedere datele anamnestice (prezența unor edeme palpebrale matinale) şi examenul obiectiv (obiectivarea edemelor, paloarea tegumentară marcată) s-a impus încadrarea sindromului edematos şi a sindromului anemic. Astfel s-a efectuat un bilanț biologic extins.

Examinările paraclinice efectuate au pus în evidență:

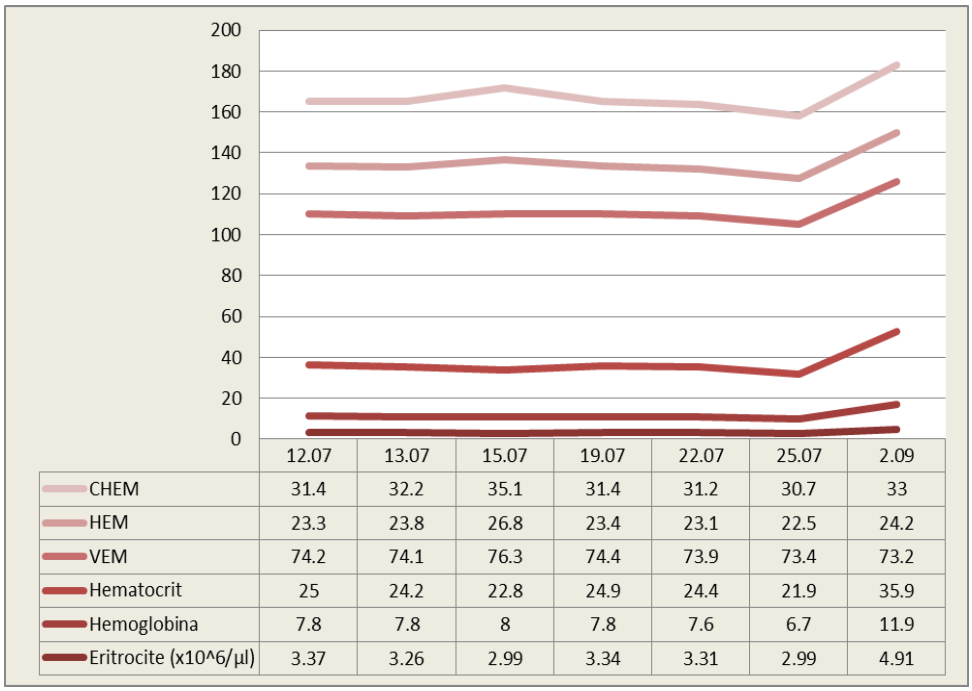

	12.07	13.07	15.07	19.07	22.07	25.07	2.09
CHEM	31.4	32.2	35.1	31.4	31.2	30.7	33
HEM	23.3	23.8	26.8	23.4	23.1	22.5	24.2
VEM	74.2	74.1	76.3	74.4	73.9	73.4	73.2
Hematocrit	25	24.2	22.8	24.9	24.4	21.9	35.9
Hemoglobina	7.8	7.8	8	7.8	7.6	6.7	11.9
Eritrocite (x10^6/µl)	3.37	3.26	2.99	3.34	3.31	2.99	4.91

Figura 1: Dinamica eritrocitelor, hemoglobinei şi a indicilor eritrocitari (de la internare la primul control)

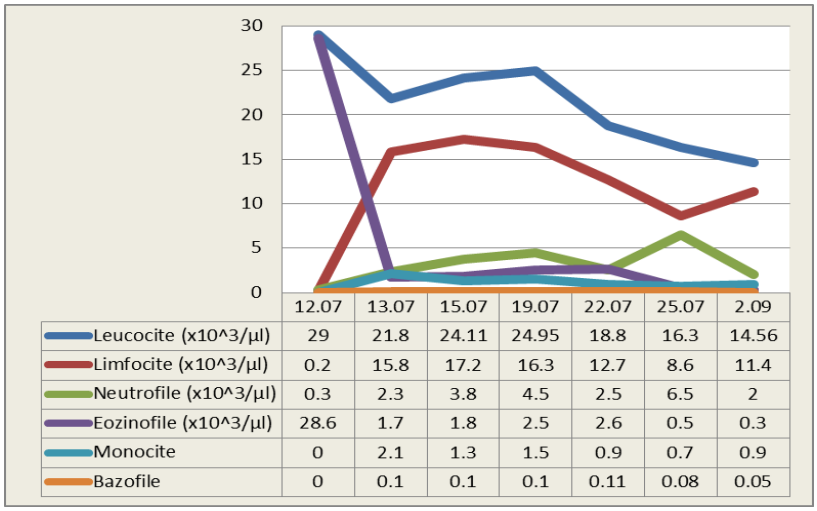

	12.07	13.07	15.07	19.07	22.07	25.07	2.09
Leucocite (x10^3/µl)	29	21.8	24.11	24.95	18.8	16.3	14.56
Limfocite (x10^3/µl)	0.2	15.8	17.2	16.3	12.7	8.6	11.4
Neutrofile (x10^3/µl)	0.3	2.3	3.8	4.5	2.5	6.5	2
Eozinofile (x10^3/µl)	28.6	1.7	1.8	2.5	2.6	0.5	0.3
Monocite	0	2.1	1.3	1.5	0.9	0.7	0.9
Bazofile	0	0.1	0.1	0.1	0.11	0.08	0.05

Figura 2: Dinamica formulei leucocitare (de la internare la primul control)

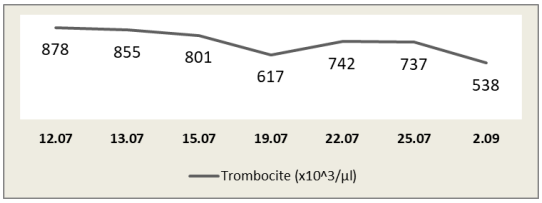

Figura 3: Dinamica trombocite (de la internare la primul control)

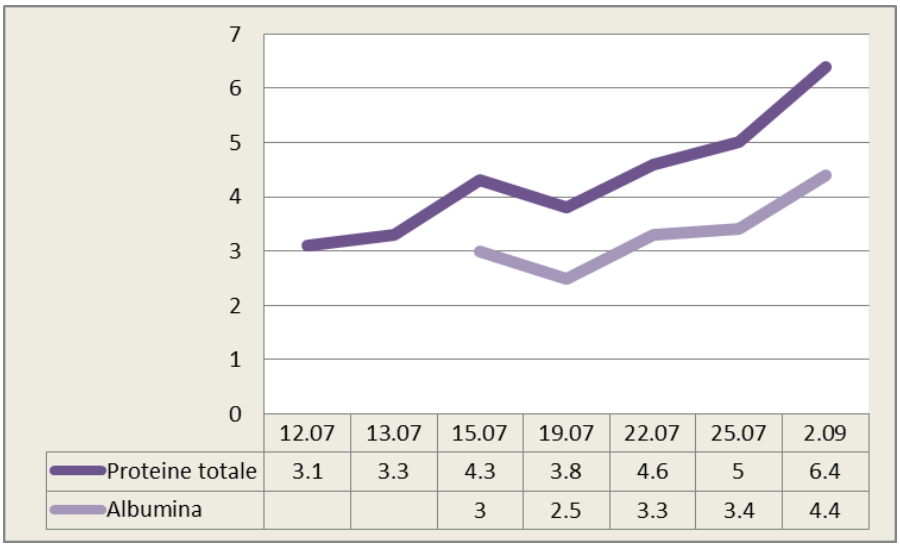

	12.07	13.07	15.07	19.07	22.07	25.07	2.09
Proteine totale	3.1	3.3	4.3	3.8	4.6	5	6.4
Albumina			3	2.5	3.3	3.4	4.4

Figura 4: Dinamica proteinelor totale şi a albuminei (de la internare la primul control)

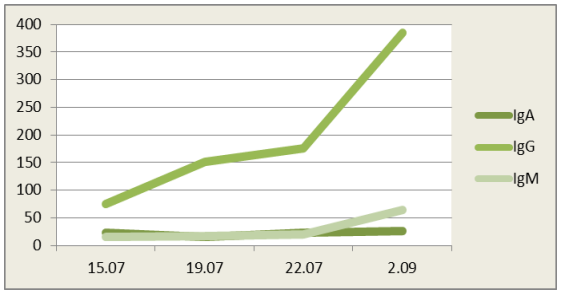

Figura 5: Dinamica funcției tiroidiene

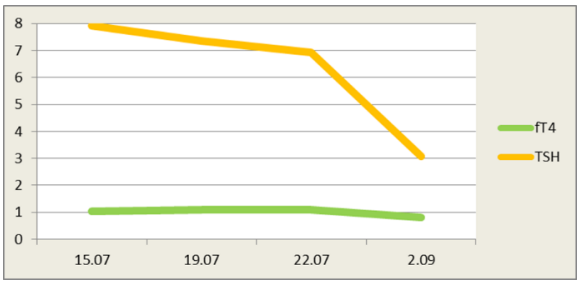

Figura 6: Dinamica imunogramei serice

Tabel 1. Alte rezultatele paraclinice

BIOCHIMIE	IMUNOLOGIE	ALTELE
Glicemie 86 mg/dl Creatinina 0.53 mg/dl ASAT 61 U/l ALAT 27 U/l GGT 11 U/l Ca 10.3 mg/dl P 5.6 mg/dl Mg 1.79 mg/dl Fe=10.1 ug/dl	Ig E 220 U/ml Ig E specific la PLV ++++ Ac anti TG <0.2 UA/ml (repetati după normalizarea Ig A)	Alpha 1 AT fecală = >3600 µg/g (VN < 400 µg/g) Elastaza pancreatica fecala 466 mcg/g Cl in sudoare – valoare echivocă Biopsie duodenală - atrofie duodenală de etiologie neprecizată Ecografie tiroidiană în limite normale Ecografie abdominală în limite normale Examen de urina: Proteine/creatinină urinară normal

Discuții

Diagnosticul de EE trebuie luat în considerare la pacienții cu hipoalbuminemie și la care au fost excluse alte cauze. Manifestările clinice sunt determinate de boala de bază. Există două mecanisme diferite prin care poate apărea o pierdere de proteine plasmatice intestinale: (1) leziuni ale mucoasei, cu permeabilitate crescută a mucoasei şi (2) anomalii ale sistemului limfatic, ducând la scurgeri de limfă bogată în proteine (Tabel 2) (2).

Tabel 2. Cauze ale enteropatiei exudative

1.**INJURIA MUCOASEI**	
A. boli inflamatorii și ulcerative	B. boli non-ulcerative
boli inflamatorii intestinale (BC, CU)	gastropatii hipertrofice
infectii bacteriene, virale sau parazitare	gastroenterită eozinofilică
boli maligne gastrointestinale	enteropatia indusă alimentar
enteropatia dată de AINS	boală celiacă
boala grefă-contra-gazdă	sprue tropical
enterocolită necrotizantă	vasculită (LES, PHS)
ileită ulcerativă	
2. **ANOMALII LIMFATICE**	
A. Limfangiectazie intestinală primară	
B. Limfangiectazie intestinală secundară	
* obstructivă (BC, sarcoidoză, limfom)	
* creșterea presiunii limfatice (ICC, pericardită constrictivă	
* în cadrul unor sindroame genetice (Turner, Noonan, Klippel-Trenaunay)	

La majoritatea pacienților, diagnosticul va deriva din anamneză, examenul obiectiv şi investigațiile efectuate. Cu toate acestea, elementul definitoriu rămâne determinarea alfa-1-antitripsinei într-o probă de scaun, care trebuie să aibă valoarea crescută (3). Alfa-1-antitripsina are dimensiuni similare cu albumina (50 kDa), nu este secretată activ, nu este absorbită și nu este degradată. Măsurarea clearance-ului alfa-1-antitripsinei necesită atât o probă de sânge pentru a determina alfa-1-antitripsina serică

și o colecție de scaune de 24 de ore pentru a determina volum de scaune și nivelul alfa-1-antitripsinei fecale. Când clearance-ul alfa-1-antitripsinei este peste nivelurile normale, se poate face diagnosticul de EE. Cu toate acestea, detectarea acesteia nu poate face şi localizarea leziunii, în plus nu va fi pozitivă în cazul leziunilor gastrice (4).

La cazul nostru cauza EE cel mai probabil a fost o enteropatie indusă de alimente, în contextul unei diversificări accelerate (autodiversificare) şi fără a se respecta niște reguli de diversificare. În plus pacientul nostru prezenta asociat şi un teren atopic cu alergie dovedită la proteina laptelui de vacă. Această alergie nu s-a manifestat în primele luni de viață pentru ca sugarul a fost alimentat cu formulă de lapte hipoalergenică (din propria inițiativă a mamei). Manifestările edematoase au apărut după începerea diversificării şi a introducerii unor formule cu proteină nehidrolizată.

Acest caz prezintă niște particularități:

- Manifestarea tardivă a elementelor de alergie la proteina laptelui de vacă
- Prezența enteropatiei exudative obiectivată prin valoarea crescută a alpha1 AT fecale la un pacient cu scaune normale
- Prezența hipoimunoglobulinemiei, a hipotiroidismului şi a anemiei în contextul pierderii intestinale şi corectarea acestora la introducerea unor formule de lapte speciale
- Asocierea intre o boală precum EE care nu e mediata Ig E şi a alergiei la PLV care e prin mecanism mediat Ig E

În tabelul care urmează sunt schematizate cele două mecanisme ale alergiei la proteina laptelui de vacă:

Tabel 3. Alergia la proteina laptelui de vacă (5)

IgE mediată	non-IgE mediată/mixtă
I. Reacții sistemice (anafilaxie)	
a. imediate	
b. tardive	
II. Reacții gastrointestinale	
a. reacții orale	BRGE
b. manifestări GI imediate	spasm crico-faringian
	esofagită eozinofilică
	iritabilitate severă
	anemie feriprivă
	sindrom enterocolitic indus de proteine alimentare
	proctocolită alergică indusă de proteine alimentare
	enteropatie indusă de proteine alimentare
III. Reacții respiratorii	
a. astm și rinită secundare ingestiei de lapte	hemosideroză pulmonară
b. astm și rinită secundare inhalării de lapte	
III. Reacții cutanate	
a. imediate: urticarie acută/angioedem	dermatită atopică (imediată sau tardivă)
b. tardive: dermatită atopică	

Pacientul a urmat un regim alimentar cu excluderea laptelui şi a produselor lactate, iar formula de lapte utilizată a fost: una pe bază de aminoacizi timp de 1 luna, ulterior o formulă de lapte extensiv hidrolizată. Evoluția pacientului a fost favorabilă, cu remiterea treptată a edemelor. La evaluarea de 1 lună pacientul prezenta valori cvasi-normale ale hemoglobinei, a imunogramei serice cât şi a hormonilor tiroidieni.

S-a obținut consimțământul informat al aparținătorilor pentru publicarea acestor date.

Referințe

1. Proujansky R. Protein-losing enteropathy. In: Walker J (ed) Pediatric gastrointestinal disease 2000, 3rd edn. BC Becker, Hamilton, pp 89–95.

2. Marjet J. A. M. Braamskamp & Koert M. Dolman & Merit M. Tabbers. Protein-losing enteropathy in children. Eur J Pediatr 2010; 169:1179–1185.

3. Strygler B, Nicor MJ, Santagelo WC et al. Alpha-1-antitrypsin excretion in stool in normal subjects and in patients with gastrointestinal disorders. Gastroenterology 1999; 99:1380–1387.

4. Takeda H, Nishise S, FurukawaMet al. Fecal clearance of ά1-antitrypsin with lansoprazole can detect protein-losing gastropathy. Dig Dis Sci 1999; 44(11):2313–2318.

5. Cansin Sackesen, Derya Ufuk Altintas, Aysen Bingol, Gulbin Bingol, Betul Buyuktiryaki, Esen Demir, Aydan Kansu, Zarife Kuloglu, Zeynep Tamay and Bulent Enis Sekerel. Current Trends in Tolerance Induction in Cow's Milk Allergy: From Passive to Proactive Strategies. Frontiers in Pediatrics 2019 doi: 10.3389/fped.2019.00372.

Sindromul SAPHO – prezentare de caz

[1]Teodora-Larisa Timiș, [2]Ioan-Alexandru Florian, [1]Remus-Ioan Orăsan

[1]Departamentul de Științe Funcționale, Disciplina Fiziologie, Universitatea de Medicina și Farmacie „Iuliu Hațieganu”, Cluj-Napoca;
[2]Departamentul de Neuroștiințe, Disciplina Neurochirurgie, Universitatea de Medicină și Farmacie „Iuliu Hațieganu”, Cluj-Napoca

Introducere

Sindromul SAPHO (sinovită, acnee, pustuloză, hiperostoză și osteită) este o patologie rară cu prevalență încă imprecis estimată, mediată imun, caracterizată de afectarea musculară și cutanată (1). Afectează în special persoanele cu vârsta cuprinsă între 30 și 50 de ani, iar datorită heterogenității, diagnosticul poate fi adesea complicat și tratamentul reprezintă o provocare (2). În cele mai multe cazuri, afectarea cutanată precede manifestările articulare cu cel puțin doi ani (3). Sindromul SAPHO este o afecțiune cronică, debilitantă, cu un important impact psiho-social, reducând considerabil calitatea vieții pacienților, iar adesea se poate asocia și cu alte comorbidități precum sindromul metabolic, patologii cardiovasculare, leziuni tiroidiene, sindromul ovarelor polichistice, boli inflamatorii intestinale (4).

Etiologie

Etiopatogeneza sindromului SAPHO este multifactorială și aparent implică o combinație de factori genetici, infecțioși și imuni asupra cărora pot acționa diverși agenți de mediu (1).

Date din literatură indică asocierea frecventă a HLA-B27 cu SAPHO însă sunt necesare determinări ulterioare pentru întărirea acestei teorii (5).

Există, de asemenea, ipoteze conform cărora diferiți agenți infecțioși, precum *Staphylococcus aureus, Haemophilus parainfluenzae, Actinomyces, Treponema pallidum* precum și *Propionibacterium acnes*, izolați fie din leziuni osoase, fie din leziunile cutanate, ar putea fi responsabili de declanșarea acestei patologii (6).

Hurtado-Nedelec et al. au demonstrat că ar putea fi vorba și despre o disfuncție imună, SAPHO fiind caracterizat de nivele crescute de IL-8 și IL-18 și TNF-α, triggerul principal care declanșează eliberarea acestor cytokine de către monocite, keratinocite și celulele dendritice fiind *Propionibacterium acnes* (7).

Indiferent de agentul etiologic predominant, s-a demonstrat faptul că cea mai importantă contribuție o are factorul genetic. Se pare că există un locus susceptibil la nivelul cromozomului 18q21.3–18q22 care afectează gena PSTPIP2 (8).

Caracteristici clinice

Manifestările osteoarticulare includ osteita, hiperostoza, sinovita, artropatia și entezita, care se prezintă cu durere, edem și febră. Scheletul axial este afectat în 91% din cazuri, în timp ce implicarea articulațiilor periferice apare în 36% din cazuri (9). Cel mai frecvent afectate sunt articulațiile sternocostale și sternoclaviculare, însă simptomele pot fi prezente și la nivelul articulației sacroiliace sau șoldului, precum și la nivelul genunchilor sau gleznelor (10).

Leziunile tegumentare întâlnite în SAPHO sunt reprezentate de psoriasis palmo-plantar și acnee severă. Acneea poate fi sub forma acneei conglobate, acneei fulminans sau hidradenitei supurative (11). Se pare că sexul feminin prezintă o susceptibilitate mai mare de psoriasis palmo-plantar, în timp ce la sexul masculin predomină acneea. Poate, de asemenea, să se asocieze cu pyoderma gangrenomus sau alte dermatoze neutrofilice, cum ar fi sindromul Sweet sau boala Sneddon-Wilkinson. Sonozaki et al. au dovedit că leziunile tegumentului debutează cu cel puțin 2 ani înaintea celor osteoarticulare la aproximativ 70% dintre pacienți (12). Afecțiunile

dermatologice au un impact psihologic deosebit asupra pacientului și sunt cele mai rezistente la tratament.

Teste de laborator

Radiografia osoasă evidențiază hiperostoza și osteita. Hiperostoza este vizibilă radiologic ca o îngroșare difuză a periostului și cortexului, cu îngustarea canalului medular.

Deși nu există determinări serologice specific pentru diagnosticul sindromului SAPHO, în unele situații markerii inflamatori pot să fie crescuți precum și fracțiunile C3 și C4 ale complementului. O ușoară anemie sau leucocitoză poate fi prezentă. Important de menționat este faptul ca pacienții cu SAPHO au nivele crescute de IgA (12).

Criterii de diagnostic

Există o multitudine de criterii preliminare utilizate pentru diagnosticul sindromului SAPHO, însă cele propuse de Kahn și Benhamou sunt cele mai cunoscute, fiind suficientă prezența unui singur criteriu pentru stabilirea diagnosticului:

Criteriile propuse de Kahn, modificate în 2003 (13)

a. De includere

Afectare osteo-articulară asociată cu psoriazis pustulos palmo-plantar și psoriazis vulgar

Afectare osteo-articulară asociată cu acnee severă

Hiperostoză/osteită sterilă izolată la adulți

Osteomielită multifocală recurentă cronică la copii

Afectare osteo-articulară asociatp cu patologie intestinală cronică

b. De excludere

Osteită infecțioasă

Tumori osoase

Leziuni noninflamatorii osoase

Criteriile propuse de Benhamou (14)

Acnee severă cu modificări osteo-articulare

Psoriazis pustulos palmo-plantar cu modificări osteoarticulare

Hiperostoză cu sau fără dermatoze

Osteomielita cronică multifocală recurentă a scheletului axial sau periferic cu sau fără dermatoze.

Tratament

Ținând cont de variabilitatea simptomatologiei, tratamentul sindromului SAPHO este o adevărată provocare pentru clinician și rezultatele adesea nu sunt pe măsura așteptărilor, în special atunci când există și implicare cutanată. În general, tratamentul este unul simptomatic, astfel încât antiinflamatoarele nesteroidiene reprezintă prima opțiune terapeutică în această situație (15). Antibioterapia topică și sistemică se pretează atunci când se izolează agenți infecțioși de la nivelul leziunilor (16). Alte opțiuni terapeutice sunt reprezentate de colchicină, corticosteroizi, bisfosfonați, metotrexat, sulfasalazină, și terapie biologică cu agenți anti- TNFα, însă pentru rezultate terapeutice favorabile este necesară o echipă multidisciplinară formată din medic reumatolog, dermatolog și psiholog (17).

Prezentare de caz

Pacient în vârstă de 35 de ani, din mediul urban, se prezintă la cabinetul de dermatologie pentru apariția a multiple leziuni nodulo-chistice localizate la nivelul feței, scalpului și toracelui. Simptomatologia a debutat insidios în urmă cu aproximativ 10 ani anterior prezentării, cu accentuare în ultimele 6 luni.

Din antecedentele patologice reținem persistența durerilor lombare debutate în urmă cu 15 ani, care remit după administrarea de antialgice.

Neagă consumul de alcool și droguri, însă admite consumul de tutun (10-15 țigarete/zi) de aproximativ 10 ani.

Menționăm că pacientul relatează un episod, în 2011, de dureri articulare intense care afectează articulațiile mâinilor, tumefiere și durere la nivelul articulației sternoclaviculare precum și dureri lombare refractare la administrarea antialgicelor uzuale, iar asociat prezenta febră și acnee moderat spre severă, simptome pentru care s-a adresat serviciului de reumatologie din teritoriu. În urma investigațiilor clinice și paraclinice se decelează hiperostoză la nivelul articulației sternoclaviculare drepte și sacroileită, ridicându-se astfel suspiciunea de sindrom SAPHO. Se inițiază tratament cu Lornoxicam 8mg de două ori pe zi și antibioterapie cu doxiciclină timp de o lună, cu evoluție lent favorabilă sub tratament.

Actualmente, la examenul obiectiv general se constată facies încercănat, subfebrilitate (37.8 grade Celsius), suprapondere, murmur vezicular prezent bilateral, fără raluri supraadaugate, TA=150/80mmHg, AV=94bpm, zgomote cardiace fiziologice, fără alte modificări la examenul obiectiv pe aparate și sisteme. Examenul dermatologic relevă numeroase leziuni nodulo-chistice, pe alocuri confluate, dureroase, fluctuente, unele abcedează spontan, localizate la nivelul toracelui, feței și scalpului. Pe scalp asociază arii difuze de foliculită decalvantă.

Fig. 1. Leziuni nodulo-chistice la nivelul feței și scalpului

Fig. 2. Leziuni nodulo-chistice la nivelul scalpului, cu arii difuze de foliculită decalvantă

Fig. 3. Leziuni acneice la nivelul toracelui anterior

Examinările paraclinice relevă sindrom inflamator, leucocitoză cu neutrofilie și anemie normocitară normocromă, restul parametrilor fiind în limite normale. Examenul bacteriologic prelevat de la nivelul unei leziuni decelează prezența *Propionibacterium acnes* și *Staphylococcus aureus*.

Pe baza examenului clinic și paraclinic se stabilește diagnosticul de sindrom SAPHO.

S-a inițiat terapia sistemică cu Azitromicină 500 mg/zi și Isotretinoin 20 mg/zi timp de 3 luni, iar după sistarea terapiei cu Isotretinoin, s-a recomandat administrarea de Metotrexat intramuscular 15mg/zi, asociat cu acid folic încă 3 luni.

Pacientul se prezintă la control după 3, respectiv 6 luni de la inițierea terapiei și se constată evoluția staționară a leziunilor acneice. Se decide reevaluarea clinică și biologică a pacientului în vederea inițierii terapiei cu un agent anti-TNFα, astfel că se începe tratamentul cu Etanercept 2x50 mg/săpt timp de 12 săptămâni.

Evoluția sub tratamentul biologic a fost favorabilă în ceea ce privește leziunile osteo-articulare, însă cele cutanate sunt în continuare refractare la tratament.

Discuții

Sindromul SAPHO este o afecțiune rară, caracterizată de afectare osoasă, articulară și tegumentară. În ultimii ani s-au făcut progrese în ceea ce privește determinarea mecanismelor fizio-patologice, însă acestea nu au reușit să fie pe deplin elucidate. Așadar, s-au propus două ipoteze: conform primei ipoteze, se pare că leziunile de la nivel osos sunt determinate de un agent patogen de virulență redusă care s-a răspândit sistemic pe cale sanguină (18). Cea de-a doua ipoteză sugerează că ar fi vorba despre o corelație între spondiloartropatiile sero-negative, datorită frecvenței crescute a afectării axiale (sacroileită și leziuni spinale), osificare paravertebrală asimetrică și o posibilă asociere cu psoriazis și bolile inflamatorii intestinale (19).

Exceptând un număr redus de cazuri, sindromul SAPHO este o patologie cu un curs cronic, care alternează perioadele de remisiune cu perioade de exacerbare. Colina et al. arată că sexul feminin, implicarea toracelui anterior, artrita periferică leziunile cutanate și un puternic sindrom inflamator se asociază cu o mai frecventă cronicizare a bolii (20). În general pacienții se prezintă cu acuze musculo-scheletale, în special ale peretelui toracic anterior, dar poate afecta și coloana vertebrală, pelvisul sau oasele lungi (21). Afectarea cutanată include psoriazisul pustulos palmo-plantar, acneea chistică severă și psoriazisul vulgar, debutând adesea anterior manifestărilor osteo-articulare (22).

Diagnosticul este unul dificil și se bazează pe excluderea unei artrite infecțioase sau osteomielite și pe prezența a cel puțin un criteriu dintre cele propuse de Kahn și Benhamou (23). Investigațiile de laborator oferă, în această situație, date relevante puține și nespecifice. Examinările radiologice decelează osteoliză, osteită, hiperostoză și osteoscleroză (24).

Tratamentul sindromului SAPHO este unul complex, multidisciplinar, care în prezent, ține doar simptomatologia. Terapia biologică anti TNFα este utilizată în această situație începând cu anii 2012-2015, leziunile cutanate fiind însă refractare la tratament, spre deosebire de terapiile moleculare non-anti-TNFα, ankinra, ustekinumab, secukinumab, tocilizumab, și apremilast, care ameliorează semnificativ leziunile tegumentare (25-27). În cazurile refractare la tratamentul cu anti-TNFα, anti-IL-13/23 sau anti-IL-17, se poate apela la inhibitori de Janus kinaze, spre exemplu tofacitinib, acesta din urmă dovedindu-și eficiența în procesele inflamatorii complicate și rezistente la celelalte clase terapeutice (28).

Concluzii

Sindromul SAPHO rămâne o patologie foarte rară, dar dificil de diagnosticat, cu atât mai mult de tratat. Până în momentul de față, nu se cunoaște un agent terapeutic care să țintească înspre cauza bolii, cum aceasta încă nu a fost elucidată. Astfel, tratamentul este pur simptomatic, iar garanția ameliorării nu poate fi acordată. Urmează ca în viitor să se elaboreze noi terapii biologice care să fie mai specifice bolii discutate, sau care cel puțin să ofere o reducere mai semnificativă a manifestărilor. În prezentarea noastră de caz am descris un pacient care sub tratamentul corespunzător a avut o evoluție favorabilă a leziunilor osteo-articulare, dar fără ameliorarea satisfăcătoare a simptomatologiei cutanate.

S-a obținut consimțământul informat al pacientului pentru publicarea acestor date.

Bibliografie

1. Matzaroglou Ch, Velissaris D, Karageorgos A, Marangos M, Panagiotopoulos E, Karanikolas M. SAPHO Syndrome Diagnosis and Treatment: Report of Five Cases and Review of the Literature. Open Orthop J. 2009;3:100–106

2. Hayem G, Bouchaud-Chabot A, Benali K, et al. SAPHO syndrome: a long-term follow-up study of 120 cases. Semin Arthritis Rheum. 1999;29:159–71.
3. Van DS, Barraclough D, McColl G, Wicks I. SAPHO: Rare or just not recognized? Semin Arthritis Rheum. 2000;30:70–77
4. Li C, Cao Y, Zhang W. Clinical heterogeneity of SAPHO syndrome: challenge of diagnosis. Mod Rheumatol. 2018; 28:432–434.
5. Khanna L, El-Khoury GY. SAPHO syndrome—a pictorial assay. Iowa Orthop J. 2012;32:189–195.
6. Assmann G, Simon P. The SAPHO syndrome—are microbes involved? Best Pract Res Clin Rheumatol. 2011;25:423–434.
7. Hurtado-Nedelec M, Chollet-Martin S, Nicaise-Roland P, et al. Characterization of the immune response in the synovitis, acne, pustulosis, hyperostosis, osteitis (SAPHO) syndrome. Rheumatology (Oxford) 2008;47:1160–1167.
8. Golla A, Jansson A, Ramser J, et al. Chronic recurrent multifocal osteomyelitis (CRMO): evidence for a susceptibility gene located on chromosome 18q21.3–18q22. Eur J Hum Genet. 2002;10:217–221.
9. Earwaker JWS, Cotten A. SAPHO: syndrome or concept? Imaging findings. Skeletal Radiol. 2003;32:311–327.
10. Depasquale R, Kumar N, Lalam RK, et al. SAPHO: what radiologists should know. Clin Radiol. 2012;67:195–206.
11. Monsour PAJ, Dalton JB. Chronic recurrent multifocal osteomyelitis involving the mandible: case reports and review of the literature. Dentomaxillofac Radiol. 2010;39:184–190.
12. Govoni M, Colina M, Massara A, Trotta F. SAPHO syndrome and infections. Autoimmun Rev. 2009;8:256–259.
13. Hayem G. SAPHO syndrome. Rev Prat. 2004;54:1635–1636.
14. Benhamou CL, Enjolras O, Delrieu F, Prier A, Camus JP, Amor B. Pseudoseptic arthritis and bacterid of Andrews. Rev Rhum Mal Osteoartic. 1984;51:229–31

15. Firinu D, Garcia-Larsen V, Manconi PE, Del Giacco SR. SAPHO syndrome: current developments and approaches to clinical treatment. Curr Rheumatol Rep 18.2016
16. Rozin AP, Nahir AM. Is SAPHO syndrome a target for antibiotic therapy? Clin Rheumatol. 2007;26:817–20
17. Ben Abdelghani K, Dran DG, Gottenberg JE et al. Tumor necrosis factor-α blockers in SAPHO syndrome. J Rheumatol. 2010; 37:1699–1704
18. Schwartz BD. Infectious agents, immunity, and rheumatic diseases. Arthritis Rheum. 1990;33:457–65.
19. Rukavina I. SAPHO syndrome: a review. J Child Orthop. 2015;9(1):19–27.
20. Colina M, Govoni M, Orzincolo C, Trotta F. Clinical and radiologic evolution of synovitis, acne, pustulosis, hyperostosis, and osteitis syndrome: a single center study of a cohort of 71 subjects. Arthritis Rheum. 2009;61:813–821
21. Takigawa T, Tanaka M, Nakanishi K, et al. SAPHO syndrome associated spondylitis. Eur Spine J. 2008;17:1391–1397
22. Kahn MF, Khan MA. The SAPHO syndrome. Baillieres Clin Rheumatol. 1994;8:333–62.
23. Rozin AP. SAPHO syndrome: Is a range of pathogen-associated rheumatic diseases extended? Arthritis Res Ther. 2009;11:131
24. Suei Y, Taguchi A, Tanimoto K. Diagnostic points and possible origin of osteomyelitis in synovitis, acne, pustulosis, hyperostosis and osteitis (SAPHO) syndrome: A radiographic study of 77 mandibular osteomyelitis cases. Rheumatology (Oxford) 2003;42:1398–403
25. Olivieri I, Padula A, Ciancio G, Salvarani C, Niccoli L, Cantini F. Successful treatment of SAPHO syndrome with infliximab: Report of two cases. Ann Rheum Dis. 2002;61:375–6
26. Wendling D, Aubin F, Verhoeven F, Prati C. IL-23/Th17 targeted therapies in SAPHO syndrome. A case series. Jt Bone Spine. 2017; 84:733–735

27. Adamo S, Nilsson J, Krebs A, Steiner U, Cozzio A, French LE, et al. Successful treatment of SAPHO syndrome with apremilast. Br J Dermatol. 2018;179:959–962

28. Yang Q, Zhao Y, Li C, Luo Y, Hao W, Zhang W. Case report: successful treatment of refractory SAPHO syndrome with the JAK inhibitor tofacitinib. Medicine (Baltimore). 2018; 97:23–26

Melanoame cutanate primare multiple

Loredana Ungureanu[1], Alina Florentina Vasilovici[1], Alexandra Dana Pușcas[2], Simona Corina Șenilă[1]

[1] Universitatea de Medicină și Farmacie Iuliu Hațieganu, Disciplina Dermatologie, Cluj-Napoca, România

[2] Universitatea de Medicină și Farmacie Iuliu Hațieganu, Disciplina Fiziologie, Cluj-Napoca, România

Introducere

Melanomul este tumora malignă care derivă din melanocite și reprezintă cea mai serioasă problemă oncologică în dermatologie. Cu toate că reprezintă o minoritate din totalul tumorilor cutanate maligne, melanomul este responsabil de majoritatea deceselor cauzate de acestea. Deși descris cel mai frecvent la nivel cutanat, melanomul se poate dezvolta și la nivelul mucoaselor, al tractului uveal sau al membranelor meningeale (1,2).

Posibilitatea apariției de multiple tumori primare într-un singur organ sau sistem este bine documentată în literatură, fiind rezultatul unei susceptibilități genetice crescute, a unei expuneri consecvente la un factor de risc sau unei combinații a acestora (3). Creșterea incidenței și concomitent ameliorarea supraviețuirii a dus la apariția unei populații de persoane cu risc crescut de a dezvolta melanoame primare ulterioare (4, 5).

Prezentare de caz

Raportăm cazul unei paciente de sex feminin, în vârstă de 36 de ani, care s-a prezentat într-o secție de dermatologie pentru apariția unei formațiuni tumorale cutanate pigmentate la nivelul gambei drepte.

Antecedentele heredocolaterale și personale patologice au fost nesemnificative pentru boala actuală. Istoricul bolii a relevat faptul că formațiunea tumorală a apărut insidios la nivelul gambei drepte cu 5 ani anterior prezentării și s-a extins lent.

La examenul obiectiv general nu se constată adenopatii palpabile sau alte modificări semnificative. Examenul dermatologic relevă un fototip Fitzpatrick III, numeroase lentigine la nivelul membrelor superioare și toracelui posterior, nevi pigmentari la nivelul trunchiului iar la nivelul feței laterale a gambei drepte o formațiune tumorală de culoare neagră, asimetrică, ușor elevată, cu margini bine delimitate și neregulate, de aproximativ 3/2 cm (Fig. 1).

Figura 1. Formațiune tumorală de culoare neagră, asimetrică, ușor elevată, cu margini bine delimitate și neregulate, de aproximativ 3/2 cm localizată la nivelul feței laterale a gambei drepte

La examinarea dermatoscopică se observă o leziune asimetrică, cu margini neregulate și abrupte, colorație neuniformă (brun, negru, gri-albastru), structuri multiple (rețea pigmentară asimetrică, rețea negativă, zone fără structură de culoare gri-albastră și neagră, striuri periferice, puncte și globuli distribuiți neregulat) (Fig. 2).

Examinările paraclinice, inclusiv LDH, au fost în limite normale. Ecografia ganglionară și abdominală nu a relevat modificări semnificative. Având în vedere suspiciunea clinică și dermatoscopică de melanom, s-a practicat biopsia excizională a leziunii cu limită de 3 mm. Examenul histopatologic evidențiază o proliferare atipică de melanocite compatibilă cu un melanom extensiv în suprafață în fază de creștere verticală, cu un indice Breslow de 3 mm și un nivel Clark III, cu 3 mitoze/mm^2, fără a se evidenția prezența ulcerației, regresiei, a micronodulilor sateliti, a invaziei angiolimfatice sau perineurale (Fig. 3).



Figura 2 . Aspect dermatoscopic - leziune asimetrică, cu margini neregulate și abrupte, colorație neuniformă (brun, negru, gri-albastru) și structuri multiple (rețea pigmentară asimetrică, rețea negativă, zone fără structură de culoare gri-albastră și neagră, striuri periferice, puncte și globuli distribuiți neregulat)

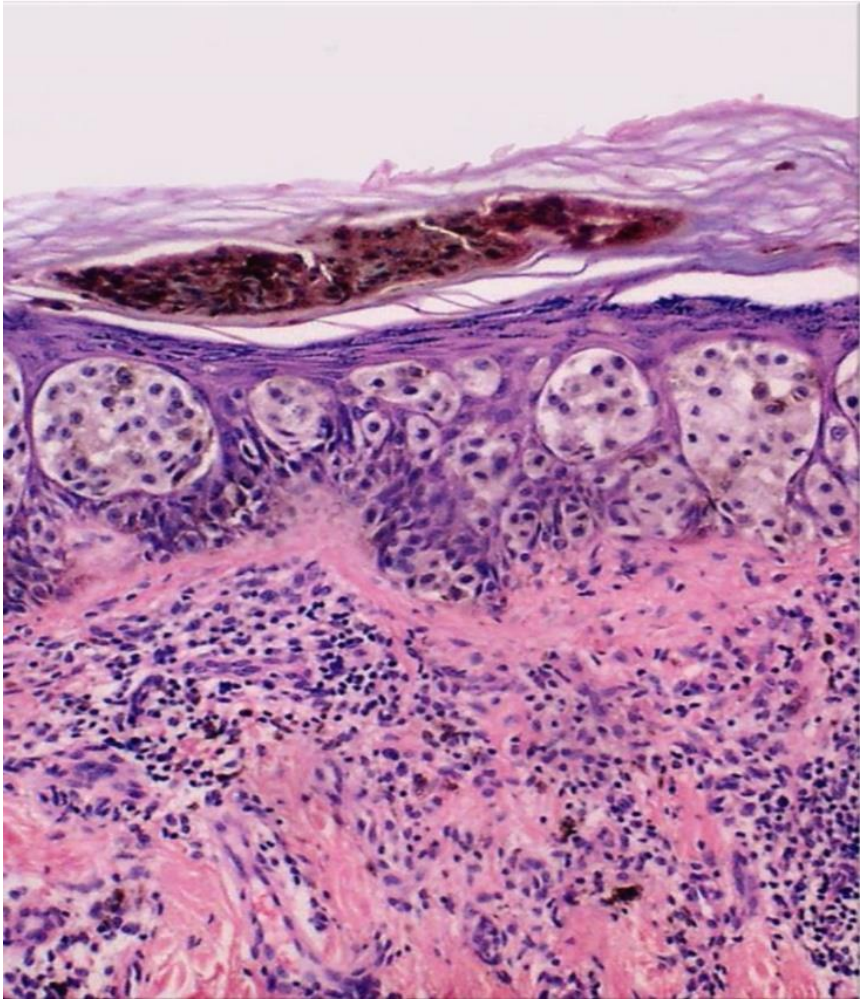

Figura 3. Biopsie cutanată relevând o proliferare atipică de melanocite compatibilă cu un melanom extensiv în suprafață în fază de creștere verticală, cu un indice Breslow de 3 mm și un nivel Clark III, cu 3 mitoze/mm^2, fără ulcerație, regresie, micronoduli sateliți, invazie angiolimfatică sau perineurală

Principalele diagnostice diferențiale clinice, excluse pe baza aspectului dermatoscopic și histopatologic, au fost: carcinomul bazocelular pigmentat, nevul melanocitar atipic, keratoza seboreică, keratoza actinică pigmentată. Având în vedere grosimea tumorală de 3 mm, s-a practicat re-excizia cicatricii cu margini de siguranță de 2 cm și s-a efectuat tehnica ganglionului santinelă care a permis marcarea a doi

ganglioni inghinali drepți și a unui ganglion iliac extern drept. Examenul histopatologic clasic în colorație hematoxilină-eozină și imunomarcajul cu HMB45 au permis vizualizarea unor agregate submilimetrice de celule tumorale la nivelul unui ganglion inghinal și a ganglionului iliac extern. S-a decis practicarea limfadenectomiei inghinale drepte și iliace externe drepte, la nivel inghinal fiind prezenți 3 ganglioni pozitivi. Tomografia computerizată toraco-abdomino-pelvină nu a evidențiat determinări secundare. Diagnosticul în această etapă a fost de melanom extensiv in suprafata stadiul III C (T3aN2aM0) cu micrometastaze gaglionare inghinal dreapta. Împreună cu medical oncolog, s-a decis inițierea terapiei cu Interferon α2b în doze mari (3x10 mil UI/săptămână), sub care evoluția a fost stabilă timp de 8 luni, pacienta refuzând ulterior să se prezinte la vizitele periodice de urmărire. După aproximativ 3 ani, pacienta se prezintă în același serviciu de dermatologie pentru apariția cu 4 luni anterior prezentării a unei formațiuni tumorale pigmentate la nivelul coapsei drepte. Examenul obiectiv general a fost în limite normale, iar examenul dermatologic a evidențiat prezența unei formațiuni tumorale nodulare, cu pigmentație și suprafață neregulată, de aproximativ 1.5/1 cm localizată la nivelul coapsei drepte (Fig.4).

Figura 4. Formațiune tumorală nodulară, cu pigmentație și suprafață neregulată, de aproximativ 1.5/1 cm localizată la nivelul coapsei drepte

Investigațiile bioumorale (inclusiv S-100), ecografia abdominală, ganglionară și radiografia toracică au fost în limite normale. S-a practicat biopsia excizională a formațiunii tumorale cu o margine de siguranță de 3 mm, iar examenul histopatologic a relevat un melanom extensiv în suprafață în fază de creștere verticală, cu un indice Breslow de 2.1 mm și un nivel Clark III, cu 4 mitoze/mm^2, ulcerat, fără a se evidenția prezența, regresiei, a micronodulilor sateliti, a invaziei angiolimfatice sau perineurale (Fig. 5).

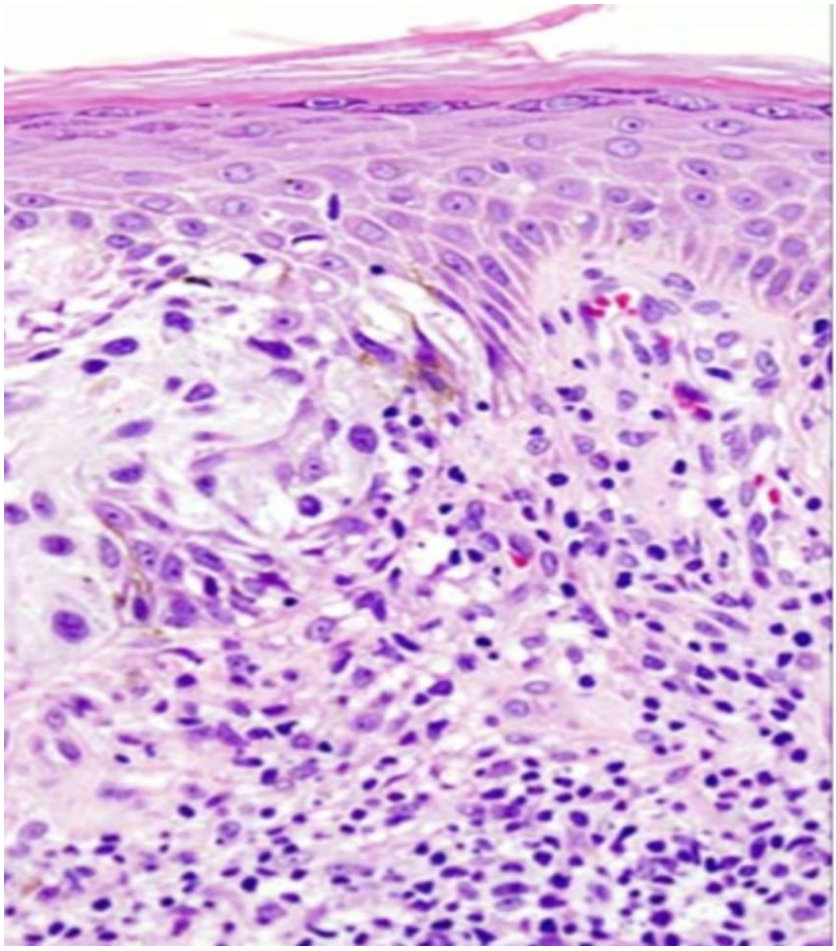

Figura 5. Biopsie cutanată relevând o proliferare atipică de melanocite compatibilă cu un melanom extensiv în suprafață în fază de creștere verticală, cu un indice Breslow de 2.1 mm și un nivel Clark III, cu 4 mitoze/mm^2, ulcerat, fără regresie, micronoduli sateliti, invazie angiolimfatică sau perineurală

O lună mai târziu pacienta se prezintă pentru re-excizia cicatricii în funcție de grosimea Breslow, conform ghidurilor internaționale, moment în care se depistează o noua leziune tumorală pigmentată, nodulară de 2 mm apărută pericicatricial la nivelul coapsei drepte (Fig. 6). Se practică re-excizia cicatricii cu margine de siguranță de 2 cm, concomitent cu biopsia excizională a leziunii nou decelate, iar examenul histopatologic relevă relicvat tumoral la nivelul dermului și hipodermului, cu numeroși emboli limfatici la nivelul piesei de re-excizie și prezența unui melanom extensiv în suprafață în fază de creștere verticală, cu un indice Breslow de 0.5 mm și un nivel Clark IV, fără reresie, ulcerație, infiltrat inflamator, invazie tumorală sau micronoduli sateliți.

Figura 6. Formațiune tumorală pigmentată, nodulară de 2 mm apărută pericicatricial la nivelul coapsei drepte

În acest stadiu, diagnosticul a fost de: Melanom extensiv în suprafață gambă dreaptă stadiul III C. Melanom extensiv în suprafață coapsă dreaptă stadiul III C. Melanom extensiv în suprafață coapsă dreaptă stadiul I A.

În momentul prezentării pentru re-excizia celui de-al treilea melanom, 4 săptămâni mai târziu, se observă pericicatricial la nivelul coapsei drepte multiple

macule pigmentate, de mici dimensiuni, debutate recent, suspiciunea clinică fiind de metastaze *in transit*. (Fig. 7.) Se decide efectuarea unui bilanț general pentru evaluarea extensiei tumorale, iar tomografia computerizată evidențiază la nivelul lobului pulmonar inferior drept un nodul de 13.7/10 mm cu caractere de determinare secundară. Se restadializează pacienta ca având melanom în stadiul IV cu metastaze pulmonare, ceea ce impune necesitatea introducerii terapiei sistemice. Având în vedere faptul că mutația BRAF s-a dovedit a fi pozitivă, s-a inițiat de către oncolog terapia Combi cu Dabrafenib + Trametinib și s-a considerat inoportun tratamentul chirurgical al metastazelor in transit având în vedere extinderea largă și lipsa vizei curative. Examinarea PET-CT efectuată 3 luni mai târziu relevă la nivel lobului pulmonar inferior drept un nodul nefixant, fără alte modificări. Două luni mai târziu, în condițiile evoluției bune sub tratament, cu reducerea numărului și a extinderii leziunilor de tip metastaze *in transit* se decide excizia chirurgicala a acestora urmată de plastie cu grefă de piele recoltată de la nivelul coapsei contralaterale într-un serviciu de chirurgie. Șase săptămâni după efectuarea plastiei, în jurul grefei cutanate apar noi macule pigmentate, de mici dimensiuni, care cresc progresiv în dimensiune și se extind proximal. Mai mult, tomografia computerizată evidențiază creșterea în dimensiuni a leziunii de la nivelul lobului pulmonar inferior drept. Se decide întreruperea terapiei Combi și inițierea celei cu Pembrolizumab. Evoluția leziunilor cutanate a fost însă progresivă, motiv pentru care se decide schimbarea Pembrolizumabului cu Ipilimumab. Sub acest tratament, evoluția a fost favorabilă cu reducerea dimensiunii leziunilor cutanate și pulmonare.

Figura 7. Multiple macule pigmentate, de mici dimensiuni localizate pericicatricial la nivelul coapsei drepte

Figura 8. Multiple macule pigmentate în jurul grefei cutanate

Discuții

Melanomul este tumora malignă derivată din melanocite și se localizează cel mai frecvent la nivel cutanat. Odată cu creșterea constantă a incidenței melanomului în lumea întreagă, s-a observat și creșterea prevalenței pacienților cu melanoame primare multiple (MPM) (5, 6). Până la 10% din totalul pacienților cu melanom vor dezvolta un al doilea melanom primar (6). Cu fiecare melanom adițional diagnosticat, riscul de a dezvolta mai multe melanoame primare crește (6). Majoritatea cazurilor raportate în literatură au prezentat doar două tumori primare, dar a fost descris un pacient care a dezvoltat 48 de leziuni primare (3). S-a observat că melanoamele primare subsecvente au o probabilitate de diagnosticare mai mare în primii 2 ani după prima tumoră, ceea ce subliniază importanța supravegherii pacienților cu un diagnostic recent de melanom. Mai mult, aproximativ 10% dintre pacienți prezentau un al doilea melanom în momentul diagnosticării primei tumori, evidențiind necesitatea examinării întregii suprafețe corporale la prima vizită (4). Moore și colab. au raportat un risc de 2% de a dezvolta un al doilea melanom în primul an, în timp ce în anii următori riscul se stabiliza la 1% și începea să scadă după 15 ani de urmărire.

Au fost identificați mai mulți factori de risc asociați cu dezvoltarea MPM, incluzând istoricul familial pozitiv de MPM, istoricul personal de nevi melanocitari, fototipul deschis, sexul masculin și vârsta avansată (3-6).

S-a observat că nu există diferențe semnificative in ceea ce privește localizarea primei tumori între pacienții cu MPM și cei cu un singur melanom, dar melanoamele subsecvente au tendința de a se dezvolta în aceeași arie anatomică cu tumora primară în aproximativ 50% din cazuri, în special când sunt afectate extremitățile (3-6). Cele mai frecvente subtipuri observate au fost melanomul extensiv în suprafață și lentigo malign. De asemenea, s-a raportat că leziunile subsecvente se asociau cu o probabilitate mai mare de fi *in situ* sau mai subțiri și cu un risc mai mic de a prezenta mitoze, ulcerație sau ganglioni limfatici pozitivi comparativ cu leziunea inițială (3-6).

În ceea ce privește supraviețuirea, s-a demonstrat că supraviețuirea pacienților cu MPM invazive este semnificativ mai mică decât a celor cu un singur melanom invaziv (7). Această diferență poate fi explicată parțial și prin faptul că există diferențe între caracteristicile primei tumori la pacienții cu MPM și caracteristicile tumorii la pacienții cu o singură leziune. Astfel, tumorile inițiale la persoanele cu MPM au o probabilitate mai mare de a fi groase, ulcerate sau nodulare (7).

În concluzie, creșterea constantă a incidenței și a supraviețuirii la pacienții cu melanom a dus la un număr în creștere de persoane diagnosticate cu MPM. Având în vedere supraviețuirea semnificativ mai mică a acestor pacienți sunt necesare eforturi susținute de screening pentru a identifica precoce melanoamele subsecvente, în special în primii ani după diagnosticarea tumorii inițiale, dar și ulterior.

Particularitatea cazului nostru constă în asocierea de trei melanoame primare localizate pe același membru, la o pacientă tânără fără antecedente heredocolaterale de melanom, cu fototip III și fără nevi atipici, evoluția rapidă a ultimelor două melanoame, precum și evoluția progresivă sub terapia Combi si cea cu Pembrolizumab.

Consimțământul informat al pacientei a fost obținut înainte de publicare.

Bibliografie

1. Hassel JC, Enk Alexander. Melanoma in *Fitzpatrick's dermatology*. Fitzpatrick, T. B., & In Kang, S (ed), pp 1982-2017, McGraw-Hill Education, 2019.

2. Cockerel CJ. The pathology of melanoma. Dermatol Clin 2012;30:445-468.

3. Ferrone CR, Leah BP, Panageas KS, Berwick M, et al. Clinicopathological features of and risk factors for multiple primary melanomas. JAMA 2005;294:1647-1654

4. Moore MM, Geller AC, Warton EM, et al. Multiple primary melanomas among 16,570 patients with melanoma diagnosed at Kaiser Permanente Northern California, 1996 to 2011. J Am Acad Dermatol 2015;73:630-636

5. Menzies S, Barry R, Ormond P. Multiple primary melanoma: a single centre retrospective review. Melanoma Res 2017;27:638-640

6. Helgadottir H, Tuominen R, Olsson H, et al. Cancer risks and survival in patients with multiple primary melanomas: Association with family history of melanoma and germline CDKN2A mutation status. J Am Acad Dermatol 2017;77:893-901

7. Youlden DR, Baade PD, Soyer HP, et al. Ten-year survival after multiple invasive melanomas is worse than after a single melanoma: a population-based study. J Invest Dermatol 2016;136:2270-2276

Probleme de diagnostic în cazul unei formațiuni tumorale cerebrale chistice multiseptate. Gliom cerebral de grad redus

Vitalie Văcăraș, Aurel Oșlobanu, Sorina Frunze, Enia Cucu, Aurora Munțiu, Fior Dafin Muresanu

Disciplina Neurologie, Universitatea de Medicină și Farmacie „Iuliu Hațieganu”, Cluj-Napoca, România

Introducere

Procesele intracerebrale înlocuitoare de spațiu sunt leziuni care, din cauza dimensiunii lor crescute, determină compresiunea sau deplasarea structurilor cerebrale normale. Există mai multe mecanisme prin care aceste leziuni determină manifestări clinice:

- Efectul de masă și obstrucția circulației lichidului cefalo – rahidian determină creșterea presiunii intracraniene;
- Iritația cortexului cerebral determină apariția crizelor epileptice;
- Comprimarea, invazia structurilor neuronale dar și a celor vasculare determină deficite neurologice focale.
- Aceste leziuni cerebrale au diferite etiologii după cum urmează:

➢ Tumorală – care la rândul lor pot fi tumori maligne (primare sau secundare), benigne, chisturi;

➢ Traumatică – hemoragii;

➢ Vasculară – anevrisme, malformații arterio – venoase;

➢ Inflamatorii – abcese, tuberculoame, goma sifilitia, granulom fungic;

➢ Parazitare – cisticercoza, hidatidoza.

Chisturile cerebrale sunt formațiuni tumorale benigne, cu conținut lichidian și înconjurate de un înveliș solid. De obicei aceste formațiuni prezintă evoluție clinică asimptomatică, fiind descoperite incidental și necesită astfel urmărire periodică în timp. (1) Numai o minoritate din chisturile cerebrale sunt neoplazice, infecțioase sau datorate altor procese patologice. Cu ajutorul examenelor imagistice CT și RMN este relativ simplu de a stabili diagnosticul de chist cerebral, însă este destul de dificil numai pe baza intensității semnalului imagistic de a se aprecia etiologia chistului, chiar dacă se utilizează substanță de contrast, fiind astfel necesar examen histopatologic pentru stabilirea corectă a diagnosticului. (2).

Chisturile cerebrale sunt în funcție de momentul apariției congenitale (secundare dezvoltării fetale inadecvate sau hipoxiei intrapartum), sau dobândite (secundare traumatismelor sau diferitor procese inflamatorii).

Scopul pentru care a fost ales acest caz este de a evidenția faptul că chisturile cerebrale chiar dacă sunt formațiuni de natură benignă pot crește în dimensiune, ceea ce determină în timp apariția manifestărilor clinice, iar în unele cazuri se poate impune extirparea lor chirurgicală. Astfel se conturează indispensabilitatea urmării imagistice în dinamică a tuturor formațiunilor intranevraxiale înlocuitoare de spațiu. Pe lângă aceasta se dorește a se evidenția limitarea examenului imagistic în stabilirea diagnosticului de certitudine în cazul leziunilor cerebrale înlocuitoare de spațiu.

Prezentare de caz

Pacientă, în vârstă de 61 de ani, din mediul urban se internează în secția de Neurologie pentru:

- parestezii la nivelul hemicorpului drept;
- durere la nivelul membrelor drepte, mai accentuată la nivelul membrului inferior însoțită de contractură musculară la nivelul coapsei drepte;
- scăderea progresivă a forței musculare la nivelul membrelor drepte;

- tulburări de vorbire, auz, scris, disfonie și tulburări ale dispoziției și memoriei.

Menționăm că anterior internării în serviciul de Neurologie pacienta a prezentat afirmativ și edem la nivelul membrului inferior drept asociat acuzelor prezentate mai sus, motiv pentru care a fost internată și evaluată într-un serviciu de Medicină Internă.

Din antecedentele heredo-colaterale reținem mama cu multiple atacuri ischemice tranzitorii în jurul vârstei de 50 de ani și accident vascular cerebral ischemic la vârsta de 60 de ani soldat cu deces.

Din antecedentele personale fiziologice reținem o naștere și multiple sarcini oprite în evoluție (2 la 4 luni și 3 la >5 luni);

Pacienta este cunoscută cu diabet zaharat tip 2 insulinonecesitant, hipertensiune arteriala esențială grad II, strabism bilateral divergent, operat de 2 ori ochi drept și o dată ochi stâng și o formațiune chistică temporală stângă cu dimensiuni de 5/3 mm de 19 ani.

Condițiile de viață și muncă sunt corespunzătoare, pacienta fiind de profesie asitent medical. Neagă consumul de toxice. Se cunoaște alergică la No – Spa (Drotaverina).

Pacienta se află sub tratament antihipertensiv (cu inhibitor de enzimă de conversie şi beta – blocant), antidiabetic oral (cu gliclazidum), insulinic și anticomițial (Carbamazepina).

Simptomatologia descrisă a debutat insidios, paresteziile au apărut inițial la nivelul degetelor III – V ale piciorului drept în urma cu 5 săptămâni anterior prezentării, apoi s-au extins progresiv la întreg membrul inferior drept, ulterior cu extindere la nivelul membrului superior drept în urmă cu 4 săptămâni și la nivelul hemifeței drepte în urmă cu 2 săptămâni, asociind progresiv deficit motor și durere la nivelul membrelor afectate. Deficitul motor s-a agravat pe perioada internării în spital.

Examenul clinic general nu relevă modificări patologice, cu excepția valorilor IMC crescute: 33.1 kg/m^2. La internare, valorile TA= 120/70 mmHg si AV=80 bpm.

Examenul obiectiv neurologic, pacientă conștientă, orientată temporo – spațial, fara atitudini particulare, tremor de repaus și de intenție bilateral la nivelul membrelor superioare, fără semne de iritație meningeană, fără modificări de câmp vizual, pupile intermediare, simetrice, reactive, oculomotricitate păstrată cu excepția limitării mișcării de convergență a ochiului drept, strabism divergent ochi drept (sechelar), hipoestezie exteroceptivă la nivelul hemifeței drepte, fără modificări motorii ale nervului trigemen, usoară asimetrie facială dreaptă (constituțională), normoacuzie, nistagmus absent, proba Romberg pozitivă cu deviații nesistematizate, accentuate la închiderea ochilor, RFG prezente simetric, fără tulburări de troficitate și motilitate lingulală, ortostațiunea și mersul posibile dificil fără sprijin, probe de pareză pozitive pe dreapta, FMS/MAS = 4/5 la nivelul membrului superior drept și 4/5 la nivelul membrului inferior drept, deficit motor care s-a agravat progresiv pe parcursul internării, FMS devenind 3/5 la nivelul membrelor drepte, ușoară spasticitate de tip piramidal pe dreapta, fără tulburări de coordonare la membrele stângi, ROT mai vii pe dreapta, cu excepția reflexului ahilian și medio-plantar care sunt abolite, semn Babinski spontan pe dreapta, reflex cutanat plantar indiferent pe stânga, hipoestezie exteroceptivă la nivelul membrelor drepte, frustă afazie mixtă, eupraxie, sfinctere continente, tulburări trofice dital la nivelul membrelor inferioare bilateral. În concluzie la examenul obiectiv neurologic se evidențiază un sindrom piramidal pe dreapta și strabism divergent ochi drept.

Biologic s-a decelat un sindrom de hepatocitoliză: ALAT = 83 U/L (VN<35U/L), ASAT = 43 U/L (VN<35 U/L), GGT = 130 U/L (VN<38 U/L); feritină serică crecută = 622 ng/ml (VN = 10-120ng/ml).

Ținând cont de afirmația pacientei că a prezentat și edem la nivelul membrului inferior drept asociat durerii s-a efectuat o ecografie doppler venoasă care nu a evidențiat semne de tromboză venoasă profundă sau superficială.

Având în vedere sindromul de hepatocitoliză s-a efectuat o ecografie abdominală unde s-a descris ficatul cu aspect steatozic și colecist plin de sludge.

La evaluarea psihologică pacienta prezintă funcție cognitivă în limitele normalității, scor MMSE = 29/30, rezultate medii la probele de memorie cu discretă hipomnezie de fixare și de evocare a datelor recente, funcție executivă în limite normale și anxietate corelată cu situația.

Examenul IRM cerebral cu substanță de contrast efectuat în timpul internării a fost comparat cu ultima investigație imagistică efectuată în urmă cu 9 luni. (Figura 1). S-a evidențiat la nivel profund în cadrul lobului temporal stâng un proces înlocuitor de spațiu cu aspect chistic, multiseptat care are dimensiuni crescute comparativ cu ultima investigație, se constată creștere dimensională cu 0,5/0,6 mm. Procesul exercită efect de masă pe structurile capsulo-reticulare stângi, asupra corpului și cornului occipital al ventriculului lateral stâng și asupra lobului temporal stâng cu edem perilezional crescut față de examinarea precedentă. Adiacent segmentului inferior al leziunii există o acumulare hemoragică cu aspect inomogen. Adiacent, anterior față de leziunea menționată se vizualizează o formațiune chistică de aproximativ 6 mm cu conținut de lichid cefalo-rahidian. Structurile liniei mediane sunt deplasate spre dreapta cu aproximativ 7 mm. Menționăm că nu dispunem de imagistică mai veche decât cea realizată urmă cu 9 luni, deși pacienta deține documente scrise unde se menționează prezența formațiunii chistice temporale stângi de 5/3 mm de 19 ani.

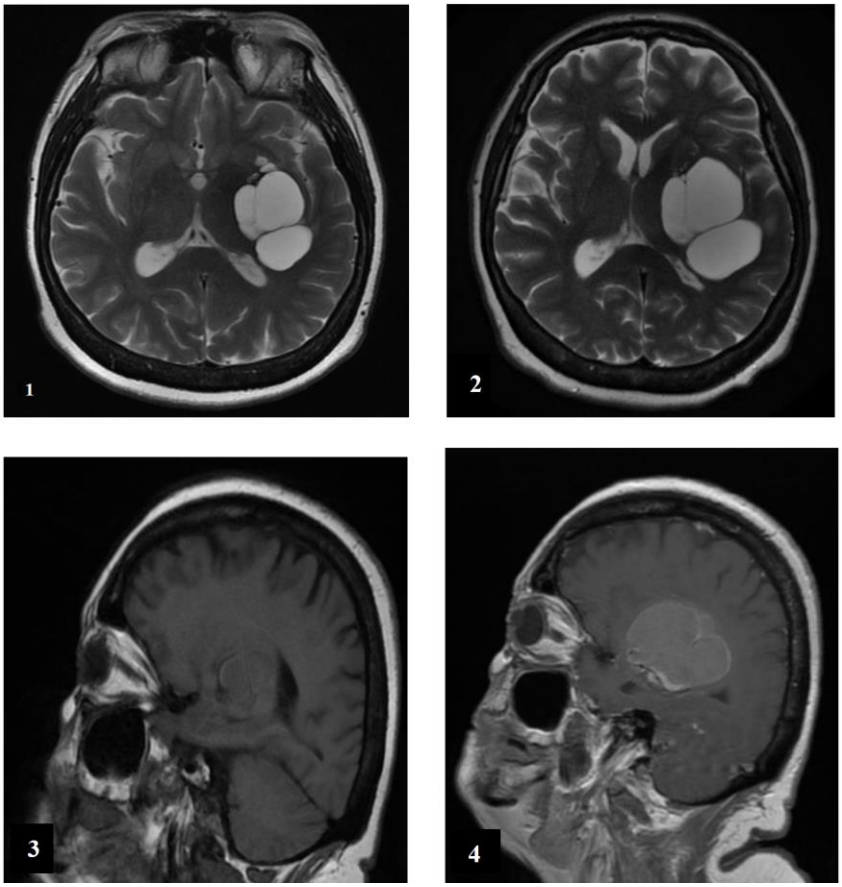

Figura 1: Imagistica IRM cerebrală comparativă. În stânga sunt ilustrate imagini cu vechime de 9 luni iar în dreapta sunt redate imagini din timpul internării. La nivel profund în cadrul lobului temporal stâng se evidențiază un proces înlocuitor de spațiu de aspect chistic multiseptat (leziunea din imaginea din dreapta prezintă dimensiune crescută comparativ cu cea din stânga), leziune în hipersemnal T2 și semnal inomogen T1 care nu prezintă componentă solidă/proliferativă în interior sau captare patologică de contrast.

Figura 1.1: Secțiune axială T2 la ultimul control.

Figura 1.2: Secțiune axială T2 în timpul internării.

Figura 1.3: Secțiune sagitală T1 la ultimul control.

Figura 1.4 secțiune sagitală T1 în timpul internării.

Având în vedere aspectul imagistic și creșterea dimensională a formațiunii s-au recoltat Ac anti Echinococcus granulosus si multilocularis IgG și Ac anti Taenia solium IgG care au fost negative.

S-a efectuat consult neurochirurgical care a indicat intervenție neurochirurgicală.

Diagnosticul inițial, bazat pe aspectul imagistic și analizele de laborator, a fost de formațiune tumorală chistică intraaxială temporo – parietală periventriculară stângă.

Diagnosticul diferențial include în primul rând diferitele tipuri etiologice de chisturi cu localizare intraaxială. Chistul dermoid comparativ cu chistul epidermoid conține și glande sebacee care elimină o secreție seboreică, grăsoasă apărând astfel în hipersemnal pe secvențele T1, pe când chistul epidermoid apare de intensitate comparabilă cu cea a lichidului cefalo-rahidian fiind hiperintens în secvențele T2. (3) O altă ipoteză sunt tumorile cerebrale, atât metastatice cât și tumorile cerebrale primare. Aspectul imagistic al leziunii în cazul prezentat nu pledează pentru malignitate (leziune în hipersemnal T2 și semnal inomogen T1 care nu prezintă componentă solidă/proliferativă în interior sau captare patologică de contrast), însă diagnosticul de certitudine se stabilește pe baza examenului histopatologic. Intră în discuție diagnosticul diferențial cu parazitoze cerebrale precum neurocisticercoza dar și chistul hidatic cerebral, cel din urmă fiind de obicei de formă sferică, unic, neseptat, (4) în acest sens au fost efectuate teste serologice parazitare care au fost negative.

După obținerea acordului pacientei și a aparținătorilor s-a intervenit neurochirurgical practicându-se craniotomie temporală stângă, ablația formațiunii tumorale intraaxiale temporo – parietale periventriculare stângi, suspendarea, sutura și lastia durei mater. S-a extirpat o formațiune tumorală cu componentă mixtă – două chisturi, respectiv un nodul solid – culoare cenușiu – maronie, sidefie, bine vascularizată de consistență moderată.

Fragmentele au fost analizate histopatologic, măsurând cumulat 2,2/2/0,3 cm, macroscopic fiind friabile, de culoare cenusie cu arii violacee. Acestea au fost

prelucrate integral. Microscopic s-au evidențiat fragmente de parenchim cerebral cu glioza reactiva, microhemoragii, macrofage cu hemosiderina și izolate limfocite perivascular, adiacent se observa mase fibrino-hematice. De asemenea, s-a evidențiat parenchim cerebral care prezintă o reacție granulomatoasă de corp străin cu numeroase celule gigante de corp străin împotriva unor spații aciculare corespunzătoare cristalelor de colesterol, arii de hemoragie recentă dar și numeroase macrofage cu pigment de hemosiderină. Parenchimul cerebral prezintă glioză reactivă. Nu au fost prezente atipii celulare sau mitoze în materialul examinat. (Figura 2, Figura 3)

Colorațiile speciale (Gram, PAS) nu au evidențiat bacterii sau fungi în secțiunile examinate. Prezintă aspect de țesut neuroglial hipercelular: glioză vs gliom de grad redus.

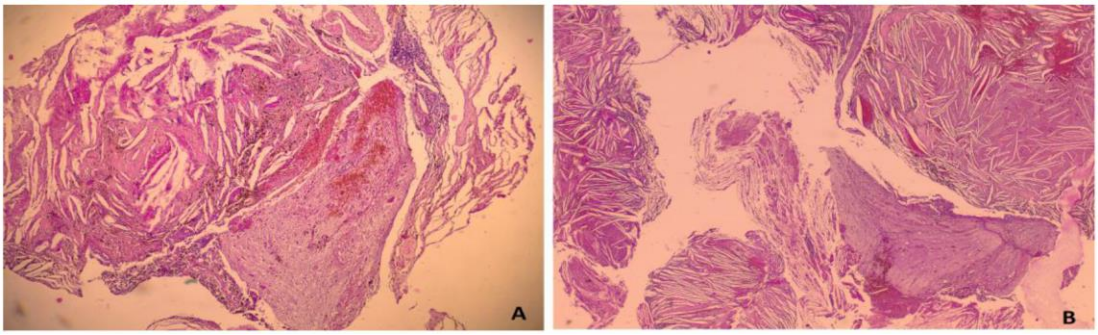

Figura 2. Examen histopatologic al probelor: **A.** Vedere generală - multă reacție granulomatoasă în jurul cristalelor de colesterol Hematoxilină-eozină 2,5x **B.** Substanță cerebrală cu hemoragie dreapta jos Hematoxilină-eozină 5x

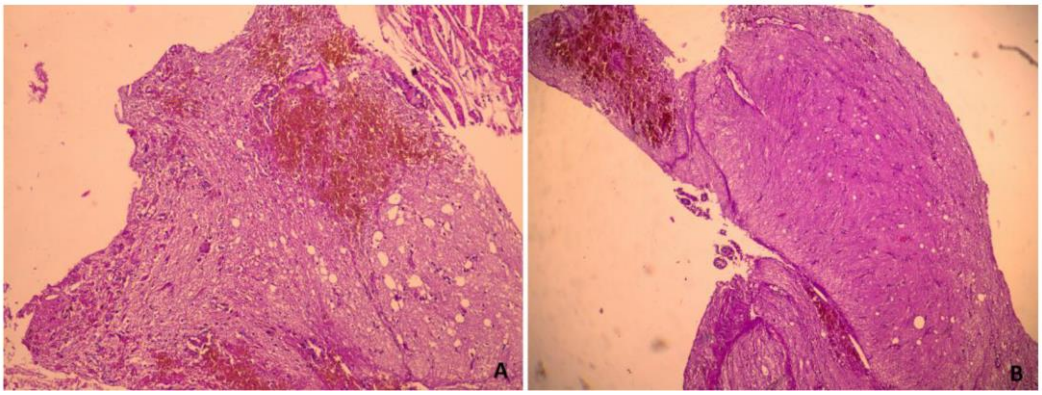

Figura 3. Examen histopatologic - substanță cerebrală fără epiteliu chistic : **A**. Hematoxilină-eozină 10x; **B**. Hematoxilină-eozină 5x

Postoperator pacienta a dezvoltat hemiplegie dreaptă, cu evoluție ușor favorabilă în prima săptămână postoperator, în sensul unei ușoare recuperări a forței musculare la nivelul membrului inferior.

Examenul CT cerebral de control postoperator a evidențiat craniotomie fronto – temporo – parietală stângă, imagine cavitară post intervenție neurochirurgicală pentru tumoră intranevraxială, fără complicații hemoragice locale sau resturi tumorale vizibile, mic hematom extracranian adiacent ariei de intervenție. (Figura 4).

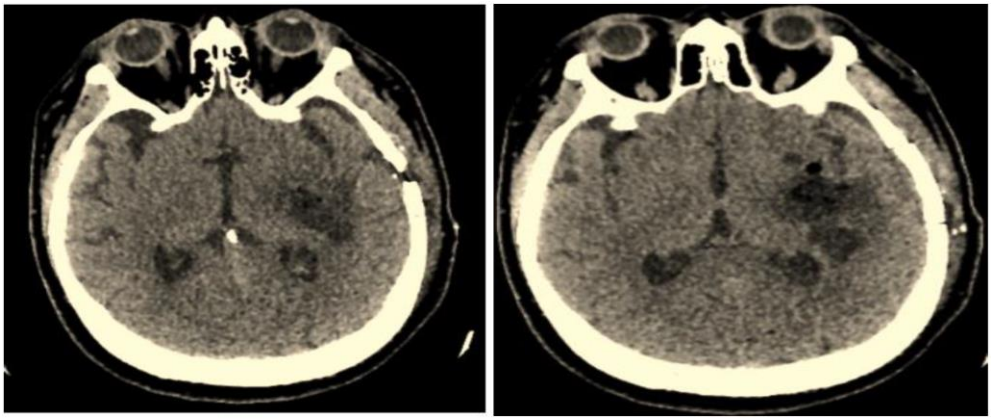

Figura 4: Examen CT craniu nativ control postoperator.

Postoperator s-a continuat tratamentul anticomițial și cel al comorbidităților și s-a administrat tratament anticoagulant pentru prevenirea complicațiilor trombotice. S-a efectuat fiziokinetoterapie recuperatorie cu recuperarea parțială a forței musculare la nivelul membrului inferior drept.

Diagnosticul final bazat pe examenul histopatologic a fost de gliom cerebral temporo – parietal de grad redus.

Discuții

Chisturile cerebrale pot fi de origine neoplazică sau non-neoplazică. Vom prezenta mai jos principalele tipuri de chisturi cerebrale și caracteristicile lor imagistice:

- Chisturi arahnoidiene – sunt anomalii de duplicație ale membranelor arahnoidene primitive care conduc la acumulări lichidiene în interiorul acestor membrane, fiind astfel congenitale sau pot fi dobândite, postraumatice sau post intervenții chirurgicale. Prevalența lor este de 1% în general, mai puțin de 5% fiind simptomatice (mai ales la copii). (5) Examenul CT sau RMN prezintă un chist extra-axial bine delimitat, care poate disloca sau deforma parenchimul cerebral adiacent. Clasic nu are o arhitectură internă identificabilă și are de obicei aceeași intensitate ca lichidul cefalo-rahidian pe toate secvențele RMN. (6);
- Chisturi coloide - malformații de dezvoltare compuse dintr-un strat de țesut epitelial exterior și o mucină ciliată interioară. Se dezvoltă la nivelul ventriculului trei sau la nivelul găurii Monro și cel mai frecvent sunt congenitale. Examenul CT fără contrast arată o leziune chistică iso- sau hiperdensă. RMN-ul dezvăluie o leziune hiperintensă T2 uneori cu un centru hipointens; (7)
- Chisturi dermoide – provin din includerea celulelor ectodermale în timpul închiderii tubului neural. În plus față de epiteliul scuamos, acestea conțin elemente din foliculi piloși, dinți și glande sebacee. Acestea pot secreta sebum; (6)

- Chisturi epidermoide – numite și colesteatoame primare, sunt chisturi congenitale de incluziune care provin din celulele epiteliale care se păstrează după închiderea tubului neural. Creșterea lor se datorează acumulării colesterolului și a keratinei din descuamarea epiteliului căptușitor care poate cuprinde sau comprima structurile din apropiere. Examenul RMN / CT arată, de obicei, leziuni extra-axiale, care nu captează contrast, ale căror caracteristici sunt similare cu LCR și care înglobează nervii și vasele adiacente; (6)
- Chisturi de plex coroid - sunt cele mai frecvente dintre toate chisturile neuroepiteliale intra-craniene. Majoritatea sunt bilaterale și localizate în ventriculii laterali, locația în ventriculul trei este rară (2). Leziunile simptomatice sunt rare, ventriculul se adaptează în mod obișnuit pentru a se potrivi chistului. Ele rezultă din acumularea lipidelor și degenerescența epiteliului coroidian care poate degenera până la craniofaringiom. Acestea pot conține o componentă solidă nodulară. Diametrul este rareori mai mare de 2 centimetri. Patologia dezvăluie microchisturi care conțin histiocite încărcate cu lipide, limfocite inflamatorii, depozite de colesterol, hemosiderină și calcifiere. (2) Majoritatea sunt izo sau hiperintense pe secțiunile T1, și sunt hiperintense pe secțiunile T2. Cele mai multe nu suprimă în totalitate imaginile FLAIR și sunt în mod clar sau moderat hiperintense față de lichidul cefalo-rahidian;
- Chisturi neurenterice - sunt leziuni congenitale benigne, care apar predominant în coloana vertebrală. Când sunt intracraniene, sunt de obicei localizate în zona mediană a fosei posterioare sau în zona anterioară a trunchiului cerebral. Pot apărea în unghiul cerebelopontinic sau în clivus.
- Locația supratentorială este rară. La RMN apar ca o formațiuni rotunde sau lobulate. Intensitatea semnalului variază în funcție de conținutul în proteine al chisturilor. În majoritatea cazurilor apar izo sau ușor hiperintense pe secvența T1 și hiperintense pe secvența T2. (2)
- Gangliogliomele și gangliocitoamele sunt tumori de grad scăzut caracterizate printr-o populație neuronală neoplazică. În gangliogliome, celulele

neuronale neoplazice sunt însoțite de celulele gliale neoplazice, în timp ce în gangliocitoame neuronii sunt singura componentă neoplazică. Majoritatea ganglioglioamelor și gangliocitoamelor sunt localizate în lobii temporari, dar pot apărea oriunde în neuraxis. Imagistica RMN prezintă leziuni hiperintense pe secțiunile T2 cu componentă chistică în 50% din cazuri.

- Glioblastomul chistic este definit prima mărimea leziunii chistice >50% din mărimea tumorală. Astfel componenta chistică mare adăugată peste edemul peritumoral realizează împreună un efect de masă important. Deși există mai multe ipoteze de apariție a leziunilor chistice în glioamele cerebrale, nu este încă clar de ce acestea apar într-un număr redus din cazuri. Imagistica RMN arată frecvent leziuni multiple (80% din cazuri). Leziunile sunt izointense sau ușor hipointense pe secvențele T1 și hiperintense pe T2 sau FLAIR. (2)

Deși numai pe baza examenului imagistic nu poate fi stabilită etiologia exactă a leziunilor expansive intracraniene, există anumite caracteristici radiologice care ne îndrumă spre o etiologie cât mai probabilă. Aceste caracteristici sunt: aspectul leziunii (unică, multiple), forma leziunii (rotundă, ovalară, cu margini ascuțite), localizarea și intensitatea semnalului. (1)

În cazul prezentat, aspectul imagistic pledează pentru o leziune tumorală chistică. La examenul histopatologic s-a evidențiat microscopic multă reacție granulomatoasă în jurul cristalelor de colesterol și substanță cerebrală cu glioză reactivă, arii hemoragie, macrofage cu hemosiderină și izolate limfocite perivascular cu posibil aspect de gliom de grad redus.

Cavitățile chistice umplute cu fluide pot fi acompaniamentele unor glioame cerebrale. Aceste chisturi tumorale, împreună cu edemul creierului vasogenic peritumoral se adaugă efectelor morbide ale gliomelor în ceea ce privește efectul de masă și creșterea presiunii intracraniene. Deși au fost sugerate diferite mecanisme în ceea ce privește patogeneza chisturilor asociate gliomului, nu este încă clar de ce aceste chisturi apar doar într-un număr limitat de glioame cerebrale, în timp ce edemul

cerebral, un probabil precursor al chisturilor de gliom, este un însoțitor obișnuit al majorității gliomelor. (8)

Concluzii

Chisturile cerebrale deși sunt formațiuni benigne, atunci când cresc în dimensiuni determină, prin compresiunea locală a unor structuri importante (căile piramidale, sistemul ventricular), manifestări clinice care pot fi foarte severe. Pe lângă efectul de masă, este important de subliniat faptul că, aceste chisturi benigne se pot asocia cu un gliom cerebral, care este o tumoră malignă.

Chiar dacă leziunea chistică este urmărită imagistic periodic, nu există criterii care ar putea prezice o ulterioară expansiune, astfel încât creșterea dimensională este anunțată de apariția manifestărilor clinice.

În cazul nostru extirparea chirurgicală a leziunii a avut drept scop decomprimarea căilor piramidale dar și prevenirea altor complicații care ar putea fi determinate de către creșterea ulterioară a formațiunii tumorale.

Intervenția chirurgicală s-a impus datorită ritmului rapid de creștere a formațiunii tumorale în ultimele luni. Expansiunea rapidă a unei formațiuni cerebrale cu dimensiuni constante reprezintă o particularitate a cazului prezentat.

O altă particularitate este aspectul benign al leziunii la examenul imagistic, care în urma examenului histopatologic s-a dovedit a fi tumoră malignă de grad redus. Numai pe baza examenului imagistic nu poate fi stabilită cu certitudine natura benignă sau malignă a leziunilor expansive intracerebrale, astfel examenul histopatologic este cel care tranșează diagnosticul.

De menționat că s-a obținut consimțământul informat din partea aparținătorilor pentru folosirea datelor medicale in scopul prezentării acestui articol.

Bibliografie

1. Ajtai, B., & Bertelson, J. A. (2016). Imaging of Intracranial Cysts. CONTINUUM: Lifelong Learning in Neurology, 22(5), 1553–1573.
2. Osborn AG. Choroid plexus cyst. In: Diagnostic imaging: brain.Salt Lake City, Utah: Amirsys; 2004. p. I-7–30.
3. Balasundaram, P., Garg, A., Prabhakar, A., Joseph Devarajan, L. S., Gaikwad, S. B., & Khanna, G. (2019). Evolution of epidermoid cyst into dermoid cyst: Embryological explanation and radiological-pathological correlation. The Neuroradiology Journal, 197140091882108.
4. Oprişan, A., & Popescu, B. O. (2013). Intracranial Cysts: An Imagery Diagnostic Challenge. The Scientific World Journal, 2013, 1–9.
5. Al-HolouWN, Terman S, Kilburg C, et al. Prevalence and natural history of arachnoid cysts in adults. J Neurosurg. 2013;118:222.
6. Taillibert, S., Le Rhun, E., & Chamberlain, M. C. (2014). Intracranial Cystic Lesions: A Review. Current Neurology and Neuroscience Reports, 14(9). doi:10.1007/s11910-014-0481-5.
7. Ahmed SI, Javed G, Laghari AA, Bareeqa SB, Aziz K, Khan M, Samar SS, Humera RA, Khan AR, Farooqui MO, Shahbaz A. Third Ventricular Tumors: A Comprehensive Literature Review. Cureus. 2018 Oct 05;10(10):e3417.
8. Adn, M., Saikali, S., Guegan, Y., & Hamlat, A. (2006). Pathophysiology of glioma cyst formation. Medical Hypotheses, 66(4), 801–804.

Tumoră orbitară rară

[1]Flavia-Maria Vonica, [2]Dorina-Elena Popa, [3]Claudiu Matei

[1]Spitalul Militar Central „Carol Davila” București

[2]Spitalul Clinic Județean de Urgență Sibiu

[3]Spitalul European Polisano

Introducere

Tumorile orbitare de tip Schwannom sunt tumori rare, reprezentând aproximativ 1-2% din totalul tumorilor orbitare. Acest tip de tumoră se dezvoltă din celulele Schwann ale nervilor motori și senzitivi. Acestea sunt tumori benigne, solide, bine definite și când au localizare orbitară provin în general din filetele nervoase ale nervului trigemen. [1,2]

Cura chirurgicală în vederea rezecției totale este tratamentul de elecție în aceste cazuri.

Cazul ales prezintă traseul dificil urmat de un pacient cu o tumoră orbitară relativ rară până la cura acesteia.

Prezentare de caz

Pacient în vârstă de 35 ani se prezintă în policlinica de Oftalmologie în ianuarie 2017 pentru exoftalmie unilaterală (OD) progresivă, debutată în urmă cu aproximativ 6 luni, scăderea treptată a vederii și dureri cranio orbitare. Se decide internarea acestuia în Secția de Oftalmologie pentru a efectua investigații de specialitate. In urma anamnezei aflăm că pacientul a fost diagnosticat în trecut cu Hepatita virală B si sifilis.

În urma examenului oftalmologic se constată AVOD=1/35 fără corecție, nu corectează, AVOS=1 fără corecție, TOD=18 mmHg, TOS=17 mmHg, FOD=papila

nervului optic decolorată, FOS=aspect normal, exoftalmometrie OD=28mm, OS=limite normale.

În urma investigațiilor paraclinice se observă VDRL, RPR, TPHA pozitiv, antigen HbS pozitiv, anticorpi anti Hbe pozitivi și o hipercolesterolemie. Urmare a acestor rezultate se recomandă un consult boli infecțioase unde se pune diagnosticul de sifilis latent.

Pe parcursul internării se efectuează o ecografie de orbită dreaptă care decelează prezența unei formațiuni tumorale avasculare la nivelul orbitei drepte. Se decide practicarea unei puncții aspirative ecoghidate în vederea trimiterii spre serviciul de anatomopatologie.

Fig. 1. Ecografie orbită dreaptă. Săgeata indică formațiunea avasculară orbitară

Pacientul efectuează între timp un CT craniu care relevă de asemenea prezența unei formațiuni tumorale orbitare drepte.

Fig. 2. CT craniu. Săgeata indică formațiunea orbitară

Pacientul este externat până la primirea rezultatului puncției eco-ghidate cu o vedere ușor îmbunătățită pe OD si anume 1/7fc nc, o exoftalmie ușor redusă (exoftalmometrie OD=24mm) și recomandarea de a urma tratamentul cu Moldamin 2.4UI la 7 zile în 3 doze.

In martie 2017 pacientul se reinternează pentru dureri oculare, scăderea vederii și exoftalmie marcată. Datorită rezultatelor neconcludente urmare a puncției aspirative ecoghidate se decide să se intervină chirurgical pentru a biopsia țesutul tumoral și peritumoral.

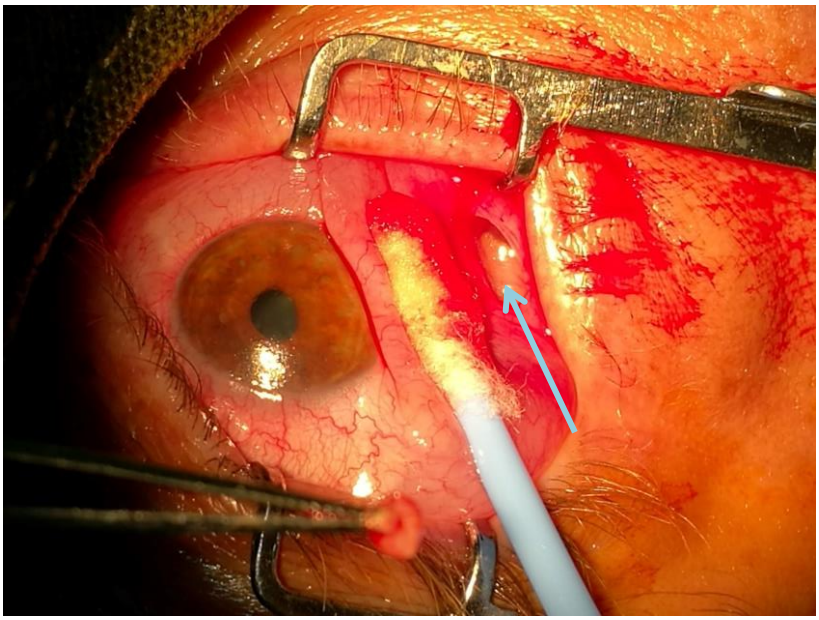

Fig. 3. Imagine intraoperatorie. Săgeata indică țesutul tumoral

În urma examinării anatomopatologice a celor 6 fragmente recoltate se constată prezența unui material amorf, fără prezenta de structuri celulare, elemente inflamatorii și atipii celulare în colorație MGG și se pune diagnosticul de fragmente de țesut conjunctiv și adipos cu ușoară infiltrație inflamatorie nespecifică, fără prezența de atipii celulare.

Pacientul se externează cu o vedere ușor îmbunătățită, o exoftalmie ușor redusă, tensiuni oculare normale și cu recomandarea de a urma tratament hemostatic general și local cu antibiotic.

Pacientul este programat pentru IRM și intervenție chirurgicală în cadrul compartimentului de neurochirurgie în iulie 2017. La internare pacientul prezintă AVOD=1/3fc nc, AVOS=1fc, TOD=18mmHg, TOS=21mmHg, hiperemie conjunctivală OD, exoftalmie marcată, retracția pleoapei superioare și limitarea mișcărilor de abducție și sursumducție la nivelul ochiului drept, OS de aspect normal, FOD= papila nervului optic palidă, FOS=aspect normal.

Fig. 4. IRM cerebral cu săgeata indicând spre tumoră

Rezultatul examinării în rezonanță magnetică relevă o masă orbitară dreaptă retrobulbară, intraconală, cu fină capsulă în hiposemnal, septată cu dimensiuni maxime de 42/36/29mm care comprimă musculatura extrinsecă a globului ocular și dislocă superior porțiunea nervului optic și apoi îl înglobează, exoftalmie gradul 3 și gadolinofilie inomogenă.

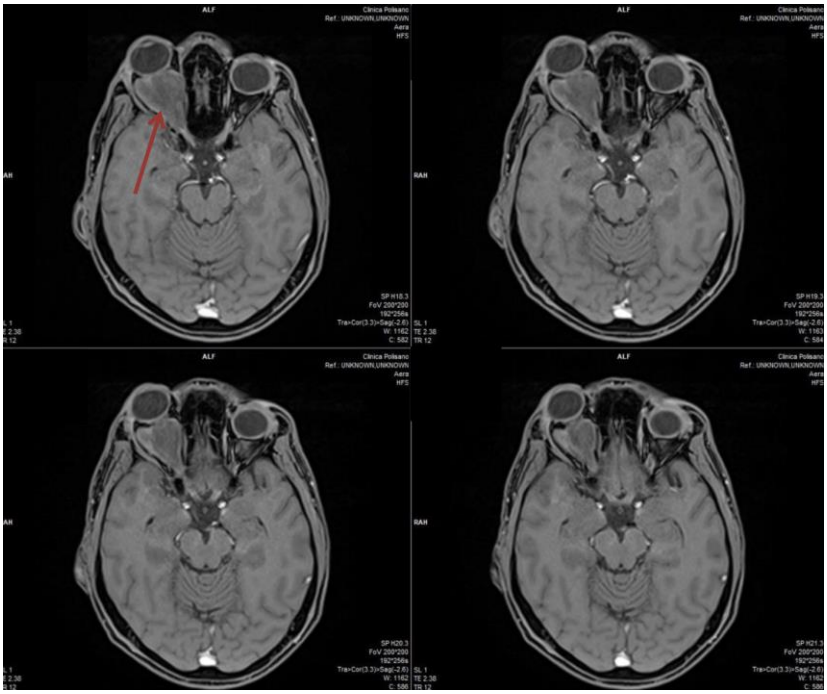

Fig. 5. IRM secțiuni axiale cu săgeata indicând formațiunea

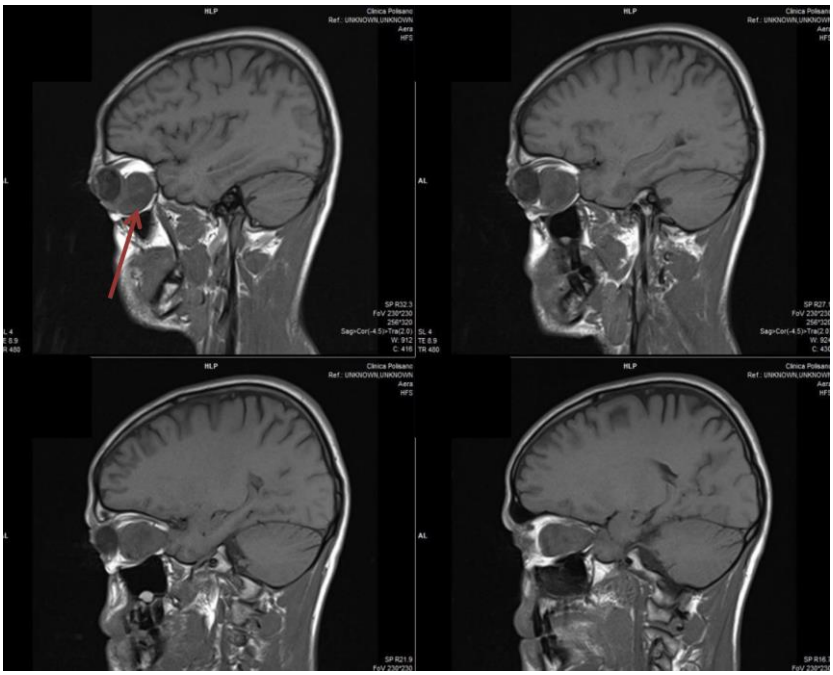

Fig. 6. Secțiuni sagitale cu săgeata indicând formațiunea

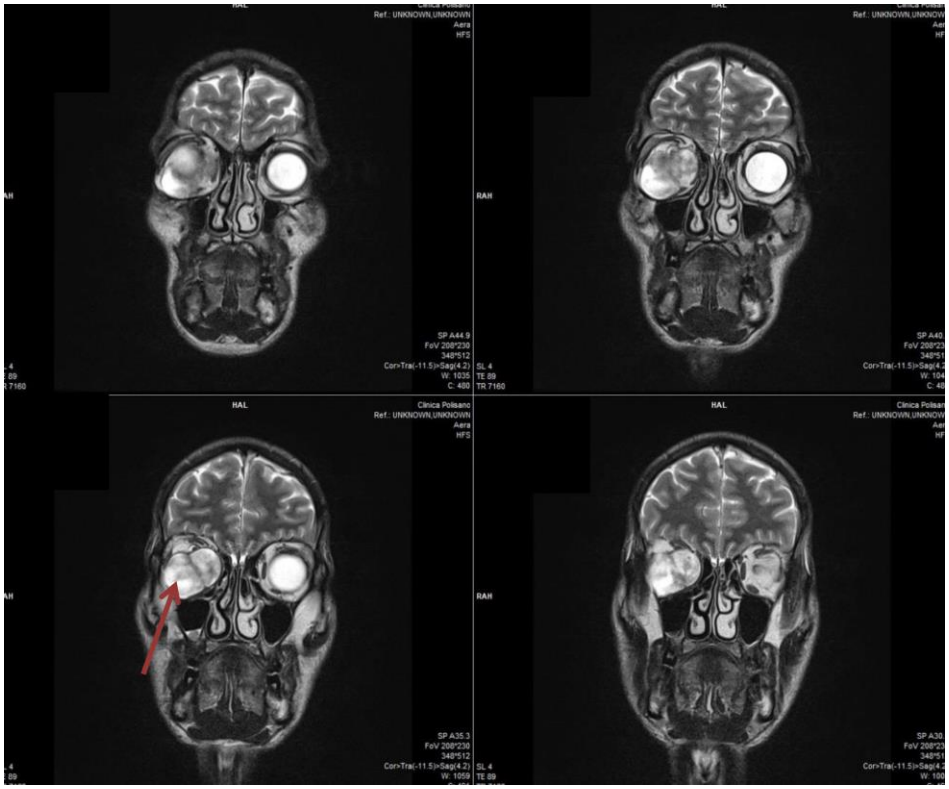

Fig. 7. IRM secțiuni coronale cu săgeata indicând masa tumorală

Se decide să se intervină chirurgical în cadrul compartimentului de neurochirurgie și să practice rezecția tumorală printr-un abord hemicoronal și disecția dure mater de la nivelul tavanului orbitei drepte, urmată de inciza stelată a periorbitei. Se observă o formațiune tumorală intens aderentă la periorbită, imprecis delimitată, cu invazia grăsimii periorbitare. Se practică rezecția tumorală subtotală, cu decompresia orbitară, rezecția tavanului orbitei și a canalului nervului optic. In final tavanul orbitar este reconstruit. Pacientul prezintă o evoluție favorabilă peri și post operatorie cu ameliorare neurologică și o plagă operatorie de aspect normal. Piesa rezecată este trimisă spre examen anatomo-patologic și pacientul este externat cu recomandare de tratament antibiotic și hipotensor ocular pe cale generală.

Rezultatul histopatologic este neconcludent și pacientul este reinternat pentru reapariția simptomatologiei în decembrie 2017 cu un examen oftalmologic din care

reținem protruzia globului ocular drept si AVOD=percepe mișcarea mâinii și dureri cranio orbitare. Se decide repetarea examinării IRM care relevă prezența tumorii în același loc, având aceleași caracteristici și în plus prezența materialului de osteosinteză și tendința de extensie prin fisura orbitară superioară spre sinusul cavernos.

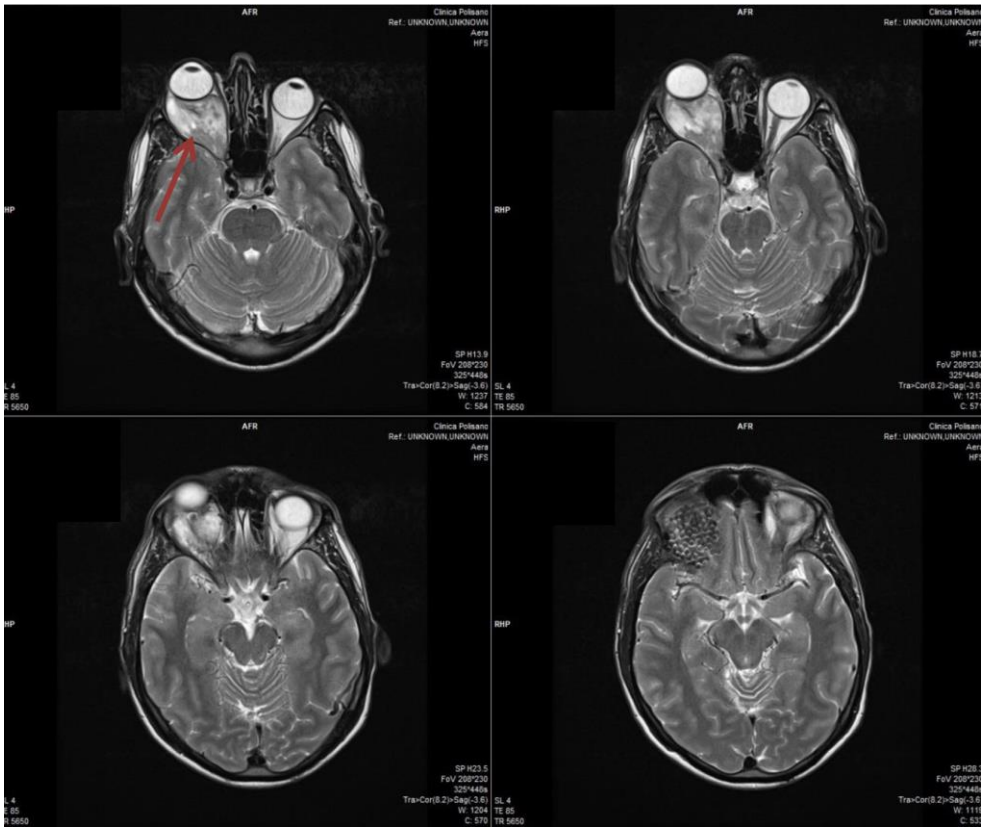

Fig. 8. IRM cerebral

Se decide reintervenția chirurgicală în cadrul departamentului de neurochirurgie cu efectuarea unui CT preoperator.

Fig. 9. CT preoperator cu confirmarea prezenței masei tumorale.

Se intervine chirurgical pe vechea incizie, se disecă dura mater de neoformație și se evidențiază nervul optic drept dislocate semnificativ spre superior și lateral.

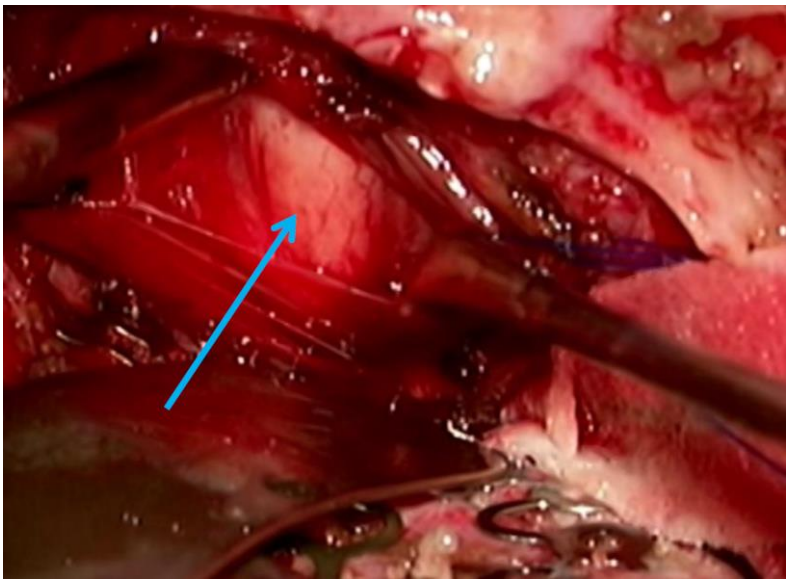

Fig. 10. imagine intraoperatorie cu săgeata indicând nervul optic dislocate

De aceasta dată se evidențiază o formațiune tumorală bine delimitată, încapsulată, de consistență elastic, slab vascularizată cu filete nervoase care pătrund în tumoră și cu dimensiuni de aproximativ 35/30/30mm. Se incizează capsula tumorală longitudinal și se practică o ablare tumorală totală urmată de reconstrucția tavanului orbitei.

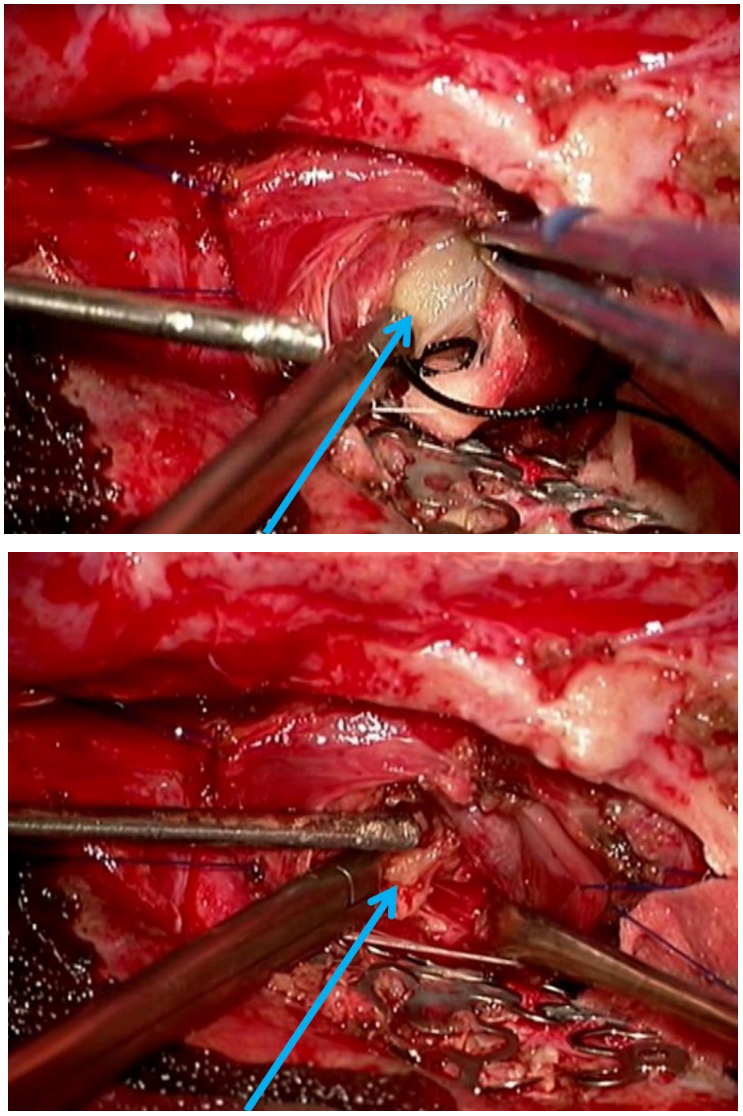

Fig. 11. Imagini intraoperatorii care relevă prezența tumorală

Postoperator se practică un CT cranian pentru confirmarea rezecției tumorale.

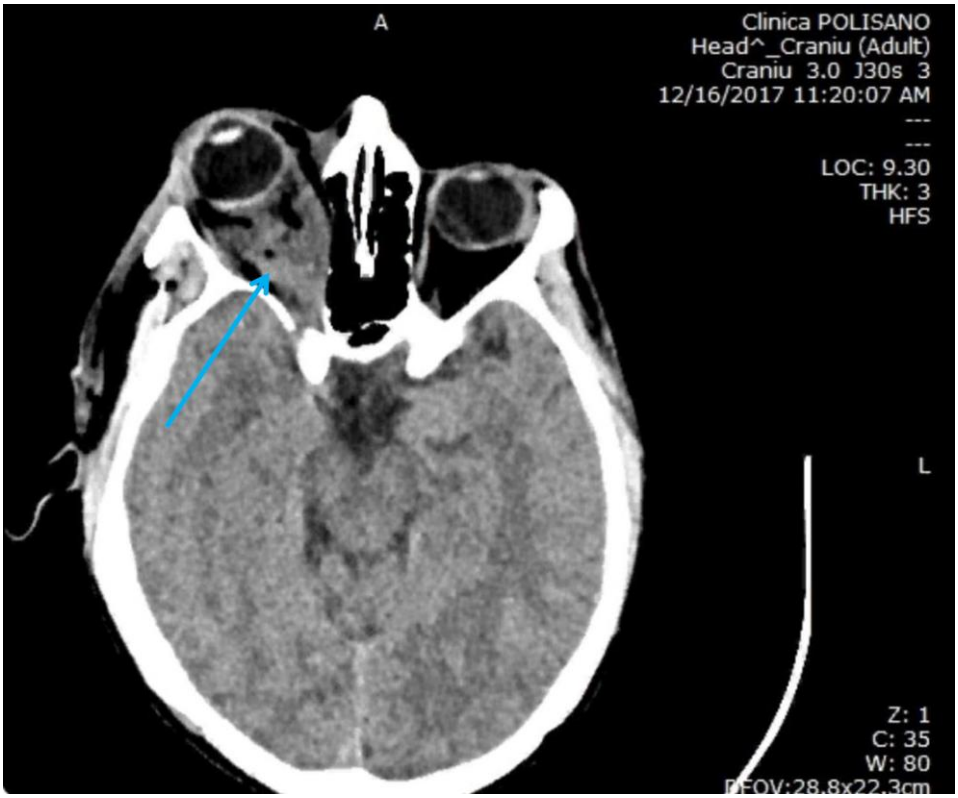

Fig. 12. CT postoperator, absența masei tumorale

Pacientul prezintă o evoluție favorabilă postoperatorie și este externat ameliorat dar prezentând o marcată lagoftalmie și cu recomandarea de a urma tratament antiinflamator pe cale orală.

În urma examenului histopatologic se constată macroscopic multiple fragmente care măsoară cumulate aproximativ 40/30/20mm și microscopic o proliferare de celule fuziforme, fără atipii, fără mitoze cu arii celulare mixoide si pe alocuri palisadare model de tip Antoni A si B, caracteristic diagnosticului de schwannom.

Ca si diagnostic diferențial atât pre cât si intraoperator s-au luat în considerare diverse tipuri de tumori orbitare cu aspect imagistic similar, precum gliomul, meningiomul și hemangiomul, fiind entități tumorale mult mai frecvente decât

schwannomul, dar și posibilitatea unei gome sifilitice având în vedere istoricul personal al pacientului.

La controlul postoperator pacientul prezintă o retracție completă a globului ocular urmare a rezecției tumorale, o ameliorare totală a durerilor cranio orbitare și o recuperare parțială a deficitului vizual.

Ca și prognostic postoperator putem considera că pacientul are un prognostic general bun și un prognostic ocular relativ bun marcat de retragerea exoftalmiei, recuperarea parțială a vederii cu AVOD=1/7fc datorită decompresiei nervului optic, însă cu o lagoftalmie persistentă urmare a secționării unor filete nervoase urmare a rezecției tumorale totale.

Prognosticul favorabil este susținut și de faptul că recidivele sunt rar descrise în literatură.

Particularitatea cazului este reprezentată de multiplele încercări de diagnostic și tratament până la rezoluția cazului dar și de raritatea acestui tip de tumoră.

S-a obținut consimțământul informat al pacientului.

Bibliografie

1. Chen MH, Yan JH. Imaging characteristics and surgical management of orbital neurilemmomas. Int J Ophthalmol. 2019;12(7):1108-1115.

2. Iida Y, Sakata K, Kobayashi N, Tatezuki J, Manaka H, Kawasaki T. Orbital Abducens Nerve Schwannoma: A Case Report and Review of the Literature. NMC Case Rep J. 2016 Oct;3(4):107-109.

Abordul terapeutic în cancerul mamar HER2 pozitiv, bilateralizat, metastatic și diagnosticul diferențial

Mihaela Mărioara Zahari, Daniela Martin

[1] Institutul Oncologic "Ion Chiricuță" Cluj-Napoca, România

Introducere

Metodele de screening și diagnostic în cancerul mamar au condus la creșterea supraviețuirii, dar astfel se poate observa și o creștere a incidenței celui de al doilea tip de malignitate. Cancerul mamar este tipul de cancer cel mai frecvent diagnosticat în rândul femeilor. Indiferent de factorii de risc comuni, de consecințele chimioterapiei, radioterapiei sau de factorii genetici, riscul unei paciente cu cancer mamar de a dezvolta al doilea cancer este mai mare față de cel al populației generale. (1)

Predilecția cancerului mamar de a dezvolta metastaze cerebrale este bine cunoscută. Incidența acestora este net superioară pentru subtipul Her2 amplificat și triplu negativ comparativ cu cel a căror receptori hormonali sunt bine exprimați (25% vs 10%). Metastazele cerebrale multiple necesită o abordare completă bazată în principal pe control local prin radioterapie whole-brain. Adăugarea terapiei antiHer2 la tratamentul sistemic pentru care s-a optat aduce un beneficiu clar în supraviețuire. (2)

Progresia tumorală are la bază evoluția clonelor tumorale. Importanța cunoașterii proceselor care constituie motorul acestui fenomen stă în descoperirea unor molecule noi, menite să cuprindă heterogenitatea tumorală, având drept scop combaterea rezistenței la diverși agenți terapeutici. Genetica, epigenetica și micromediul tumoral reprezintă elementele cheie în progresia celulelor tumorale.

Celulele tumorale se comportă ca un întreg, atenția îndreptându-se asupra comportamentului subclonelor celulare care pot influența progresia bolii. (3)

Prezentare de caz

Pacienta în vârstă de 61 ani, pensionară, din mediul urban, diagnosticată în 2008 cu carcinom mamar drept cT2N1M0, stadiul II B, luminal A, chimiotratat neoadjuvant (6 x EC), operat radical – MRM dreapta ypT2N1aMxL1V0 (3/25 ganglioni axilari), chimiotratat adjuvant (3 x TXT), radiotratat adjuvant (42 Gy/21 fr PT si 45 Gy/18 fr SCV), hormonotratat adjuvant cu inhibitori de aromatază (Letrozol).

În noiembrie 2016 efectuează mamografie stângă: densitate crescută difuz retroareolar și extern și ecografie mamară stângă și LCV: sân stâng cu edem interstițial difuz, edem difuz subcutanat important. Multiple adenopatii hipoecogene, rotund-ovalare jugular intern bilateral (14/9.5 mm), SCV bilateral (15/10 mm), subclavicular bilateral (23/8 mm), presternal (18/7 mm), axilar stânga (47/21 mm) - **recidivă ganglionară axilară contralaterală nivel I și II, supraclavicular și LCV bilateral.**

În decembrie 2016 se prezintă pentru edem cutanat în coajă de portocală la nivelul sânului stâng, fără formațiuni tumorale palpabile la acest nivel, bloc adenopatic axilar stâng de 4 cm și multiple adenopatii supraclavicular stânga. Biopsia tegumentară și axilară relevă: carcinom mamar invaziv RE=0%, RP= 0%, HER2=3+; excizia cutanată fără semne de malignitate.

În cadrul bilanțului preterapeutic, în ianuarie 2017, a efectuat CT toraco-abdominal cu substanță de contrast iv care a decelat: adenopatii mediastinale, cervicale, supraclaviculare stângi cu diametru maxim de 16 mm și masă presternală de 53/57/90 mm cu invazie mediastinală și sternală.

Markerul tumoral CA 15-3= 88.43 U/ml (VN < 25 U/ml).

Aspectul imagistic încadrează tabloul ca **boală metastatică - cT4dN3M1 (ganglionar, osos).**

Pacienta debutează în februarie 2017 până în august 2017 **chimioterapie paliativă** cu **docetaxel** 75 mg/mp DT= 140 mg, cu toleranță bună, 11 cicluri. Adițional, s-a administrat **trastuzumab** 6 mg/kg DT= 480 mg, fără incidente acute, timp de 12 luni, până în martie 2018.

În martie 2017, în urma consultului BMF se decide inițierea tratamentului cu acid zoledronic 4 mg.

În august 2017, se decelează adenopatie LCV nou apărută. Efectuează CT gât-torace-abdomen cu civ și puncție biopsie din adenopatia LCV – **metastaze de carcinom scuamos necheratinizat**. Continuă tratamentul cu trastuzumab și acid zoledronic, cu recomandarea unui consult ginecologic, ORL +/- triplă biopsie pentru precizarea punctului de plecare.

În **aprilie 2018**, pacienta se prezintă pentru controlul de la un an și 3 luni de la debutul chimioterapiei paliative cu docetaxel, trastuzumab și acid zoledronic. Clinic, stare generală relativ bună, IP=1, fără acuze subiective. Ecocardiografie: FEVS= 70%.

27.06.2018: CT gât-torace cu civ: adenopatii axilare, mamar intern și supraclavicular stânga cu diametrul maxim de 20 mm (creștere dimensională față de examinarea anterioară), trei noduli tisulari în părțile moi sternale cu infiltrare moderată a țesuturilor adiacente – **BEV.**

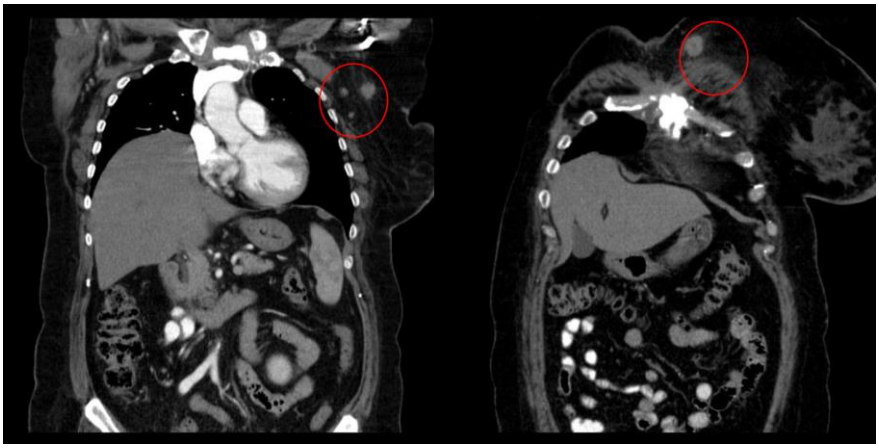

Fig. 1: secțiuni coronale, timp arterial – a) adenopatii axilare stânga de până la 20 mm; b) adenopatie supraclavicular stâng

În perioada aprilie-iunie 2018 s-au administrat 4 cicluri **TDM-1** în scop palitiv, 3.6 mg/kg, DT= 320 mg.

În august 2018 pacienta revine pentru reevaluare, care conclude – **BEV local.** Consult ORL: biopsie ganglionară LCV – determinare secundară limfoganglionară LCV drept a unui **carcinom slab diferențiat cu profil IHC compatibil cu originea mamară;** profil hormonal - RE= 85%, RP= 40%, Ki67= 80%.

În septembrie 2018 pacienta se prezintă cu următoarele acuze: cefalee, grețuri, amețeli. CT cerebral nu decelează leziuni suspecte. Biologic: trombocitopenie grad III (fără semne clinice de hemoragie), anemie grad I, leucopenie grad I – **suspiciune invazie medulară.**

Se decide inițierea chimioterapiei **linia II metastatică tip aplazie BCP** bleomicina DT= 30 mg, vincristin DT= 2 mg si prednison 1 mg/kg DT = 80 mg, un total de 4 cicluri până în noiembrie 2018. Pe parcursul internării s-au decelat valori ale glicemiei elevate (max. 400 mg/dL) controlate cu antidiabetice orale și insulină.

În perioada noiembrie-decembrie 2018 a efectuat **2 cicluri FUFOL-NAV**, iar în ianuarie-februarie 2019, **2 cicluri BCP.**

În perioada februarie-mai 2019 a efectuat 3 cicluri de **capecitabină** 2500 mg/mp și **lapatinib** 1250 mg/zi. În martie 2019 pacienta se prezintă cu sindromul mână-picior grad II, ca toxicitate la tratament – se decide reducerea dozei de lapatinib la 1000 mg/zi. În aprilie 2019, pacienta se prezintă cu stare generală alterată, sindrom mână-picior grad II și sindrom asteno-adinamic marcat. Se reduce doza de capecitabină la 2500 mg/zi si lapatinib 1000 mg/zi.

În mai 2019 pacienta acuză disfagie la lichide și solide însoțită de disfonie. CT gât-torace-abdomen-pelvis cu civ decelează: hipertrofia lobului tiroidian stâng, plonjat în mediastin, axilar stânga, pre și parasternal stâng aceleași leziuni cu diametrul maxim de 30 mm – **aspect staționar**. Adenopatii angulo-mandibulare dreapta de 22 mm, LCV bilateral de max. 15 mm. Modificări osteocondensate difuze la nivel sternal de natură metastatică – **aspect staționar.**

Consultul ORL: glota quasi fixă cu spațiu îngustat, fără dispnee de repaus – invazie recurențiala stângă cu disfonie, dar în dreapta prin invazie vagală stângă.

EDS: compresie minimă la nivelul hipofaringelui dată de blocul adenopatic LCV. Nu este necesară montarea protezei esofagiene.

În iunie 2019 pacienta revine cu stare generală ușor alterată, IP=2, G= 73 kg, disfonie, disfagie paroxistică, neuropatie senzitivă grad II, fără dispnee. Biologic, leucocitoză cu neutrofilie sub corticoterapie, hipocalcemie ușoară. Acuzele algice controlate cu antialgice de treapta II și duloxetin.

În iulie 2019 prezinta sindrom mână-picior grad II, neuropatie senzitivă și motorie grad I, cu persistența disfagiei pentru lichide. Toxicitate cutantă la nivel axilar și în șanțul submamar grad II. Se inițiază tratament local cu antibiotic (fucidin) și reepitelizant (onconect).

În august 2019, la 6 luni de la debutul terapiei cu capecitabină și lapatinib, pacienta prezintă stare generala alterata, IP=3, dispnee, tuse și tulburări de deglutiție. Local, aspect de BEV si sindrom mediastinal. La 3 săptămâni distanță, din tabloul clinic face parte vertijul, cefaleea și exoftalmia globului ocular drept.

August 2019: CT cerebral-torace-abdomen cu civ: leziune nodulară de 12.5/9.5 mm parieto-occipital dreapta, adicent cornului posterior al ventriculului lateral drept, cu ușor edem perilezional – **suspiciune determinare secundară.** Adenopatie SCV stângă crescută în dimensiuni (24 mm vs 15 mm). Leziuni presternale și parasternal stânga în părțile moi în evoluție dimensională (30 mm vs. 25 mm). Adenopatii axilare stângi (26/18 mm vs 23/16 mm). Multiple adenopatii mediastinale și hilare drepte cu importantă creștere dimensională (24 mm vs 9 mm). Aspect metastatic osteosclerotic al sternului staționar.

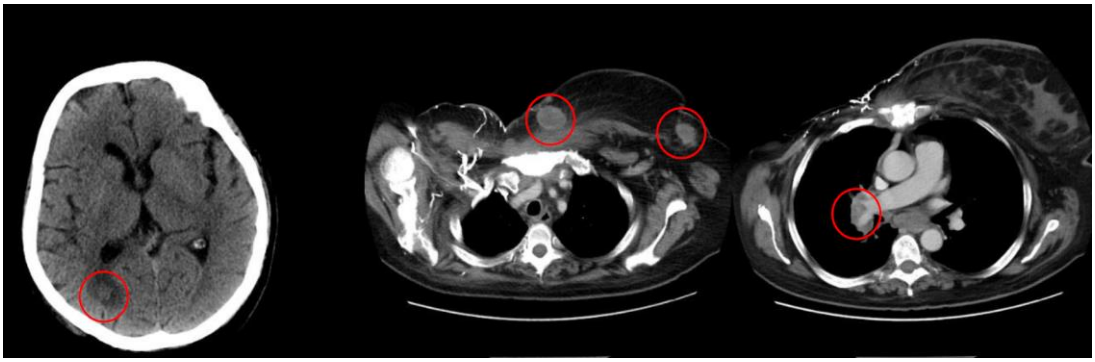

Fig. 2: a) secțiune axială, nativă, leziune parieto-occipitală dreaptă cu edem perilezional; b) secțiune axială, fază arterială, adenopatii presternale și axilar stânga; c) secțiune axială, fază venoasă, adenopatie hilar dreapta

August 2019: RMN cerebral: leziune nodulară de 12 mm, gadofilie intensă, edem perifocal. Adițional, 4 leziuni cerebeloase inferior dreapta și stanga, flu delimitate, intracentimetrice.

August 2019: angio CT arc supraaortic: venă jugulară dreaptă cu tulburare de permeabilitate, cu lipsa opacifierii complete, pe o porțiune de 44 mm, la aprox. 35 mm distanță de intersecția cu vena jugulară externă dreaptă. Multiple determinări secundare cerebrale, sternale și anterosternale. Blocuri adenopatice mediastinal, hilar dreapta, submandibular, LCV, SCV stânga. Lob tiroidian plonjat în mediastin și edem difuz subcutanat zigomatic și subzigomatic în dreapta cu extensie periorbitară.

Septembrie.2019: stare generală alterată, edem facial important cu edem periorbitar bilateral, otalgie dreaptă. Ecografie LCV: regiune cervicală indurată, fără posibilitate de mobilizare. Edem tegumentar și interstițial difuz important. Blocuri adenopatice LCV și infiltrarea țesutului grăsos din regiunea cervicală.

Septembrie: **radioterapie whole-brain**: DT= 20 Gy/5 fr cu etalare în 5 zile la nivelul cutiei craniene, cu toleranță bună.

Pacienta este externată cu tratament corticoid. La două săptămâni de la externare, pacienta decedează prin stop-cardiorespirator, la domiciliu.

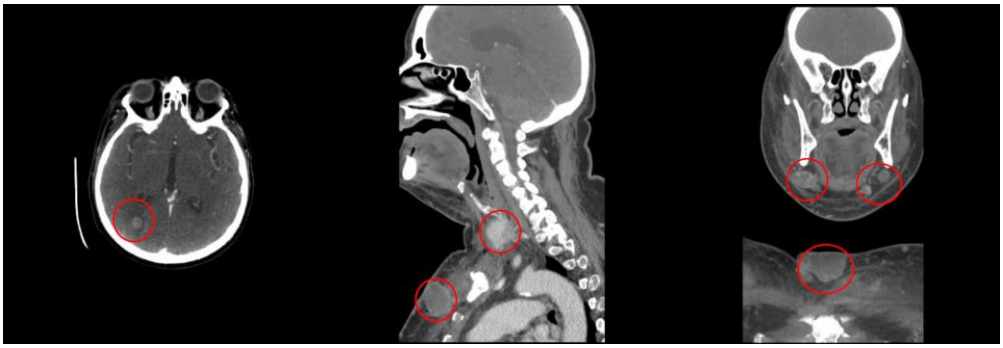

Fig. 3: a) secțiune axială, fază venoasă, leziune nodulară parieto-occipitală cu edem perilezional; b) secțiune sagitală, fază venoasă, leziune la nivelul lobului tiroidian stâng si presternală; c) secțiune coronală, fază venoasă, multiple adenopatii submandibulare și presternal

Discuții

Abordul multidisciplinar al unei patologii oncologice reprezintă modul ideal de abordare al unei malignități care prezintă mecanisme de supraviețuire neelucidate complet până la momentul actual.

Dezvoltarea unui al doilea cancer mamar, contralateral, la un interval de 8 ani, constituie o enigmă a oncologiei. Se consideră al doilea cancer sau bilateralizarea primei localizări?

Recidiva în cancerul mamar apare cel mai frecvent la 5-10 ani de la tratamentul inițial. Subtipul Her2 pozitiv corespunde unei recurențe înainte de 10 ani, în timp ce subtipul ER/PR pozitiv este asociat cu recidivă după 10 ani. Deși chimioterapia reduce riscul de recidivă în primii 5 ani, după acest interval, efectul acesteia este necunoscut. Pacientele cu profil hormonal bine exprimat beneficiază de hormonoterapie adjuvantă cu beneficiu maximal în primii 4 ani și cu o reducere a riscului de recidivă pentru încă 5 ani. Extinderea hormonoterapiei adjuvantă cu Tamoxifen peste 10 ani reduce riscul de recidive tardive. Un termen îndelungat de utilizare al Tamoxifenului are drept consecință prezența toxicităților precum cancerul endometrial și trombembolismul.

Evaluarea raportului risc-beneficiu conclude utilizarea extinsă a hormonoterapiei adjuvante la pacientele cu risc înalt de recidivă tardivă. (4)

Tratamentul cancerului mamar metastatic Her2 pozitiv beneficiază de o evoluție în ultimii ani. Terapia antiHer2 reprezintă un real succes în tratarea acestui subtip de cancer mamar.

Prima linie metastatică este reprezentată de asocierea la docetaxel sau paclitaxel a trastuzumabului, anticorp monoclonal uman cu afininitate pentru domeniul extracelular antiHer2 și a pertuzumabului, moleculă care nu permite heterodimerizarea Her2 cu EGFR, Her3 și Her4. Liniile terapeutice următoare constă în TDM-1 sau ado-trastuzumab emtansin, format din trastuzumab și inhibitorul microtubulilor DM1, urmat de lapatinib și capecitabină, trastuzumab cu vinorelbină, carboplatin sau lapatinib conform NCCN. (5, 6)

Biopsierea recidivei este parte a managementului pacientului cu evoluție a bolii. Această etapă asigură acuratețea diagnosticului evoluției bolii și histologia acesteia, oferind un tratament potrivit.

În cazul prezentat, diagnosticul a fost îngreunat de o primă biopsie care a concis prezența unor **metastaze de carcinom scuamos necheratinizat,** iar cea de a doua biopsie susține un **carcinom slab diferențiat cu profil IHC compatibil cu originea mamară.** Prezența lobului tiroidian drept plonjat ridică suspiciunea unui cancer tiroidian, neconfirmat histologic.

Modificările tiroidiene pot fi puse pe seama unui nodul tiroidian benign sau malign, a unei gușe multinodulare sau chiar pe seama unor metastaze ale cancerului mamar, cunoscut pentru posibiliatea de a metastaza și la acest nivel.

Metastazarea cancerului mamar la nivel tiroidian este rară, dar nu nemaiîntâlnită. Cel mai frecvent metastazează la acest nivel cancerul renal, urmat de neoplaziile gastrointestinale, pulmonare și cutanate. (7)

Concluzie

În cancerul mamar metastatic Her2 pozitiv, conform studiului CLEOPATRA, asocierea pertuzumab-trastuzumab-docetaxel este net superioară placebo. Astfel, având o țintă, gena Her2 amplificată, rata de supraviețuire a acestor paciente este mai mare comparativ cu cea a pacientelor Her2 negativ.

Utilizarea diverșilor agenți terapeutici antiHer2 permite creșterea supraviețuirii cu o calitate a vieții bună, fără un impact masiv asupra aspectului psihologic sau social ca cel al chimioterapiei.

Necesitatea echipei multidisciplinare în aceste cazuri este subliniată prin cazul prezentat, rolul medicului oncolog, radioterapeut, anatomopatolog, radiolog, chirurg și ORL fiind evidențiată prin conduita cazului.

Am obținut consimțământul informat al pacientului pentru publicarea acestor date.

Bibliografie

1. Sarah M. Nielsen, Michael G. White et al. The Breast-Thyroid Cancer Link: A Systematic Review and Meta-Analysis. Cancer Epidemiol Biomarkers Prev. 2016 Feb; 25(2): 231–238.
2. Fatima Cardoso, Vesa Kataja, Viviane Tjan-Heijnen. Breast cancer - essentials for clinicians. ESMO press.
3. Doris P. Tabassum, Kornelia Polyak. Tumorigenesis: it takes a village. Nature Reviews Cancer volume15, pages473–483 (2015)
4. Pattaraporn Wangchinda & Suthinee Ithimakin. Factors that predict recurrence later than 5 years after initial treatment in operable breast cancer. World Journal of Surgical Oncology volume 14, Article number: 223 (2016)
5. NCCN guidelines version 3.2019. Breast cancer

6. Edward Chu, Vincent T.Devita. Physicians cancer chemotherapy drug's manual 2018. Jones & Bartlett Learning

7. Agata M. Plonczak et al. Breast cancer metastases to the thyroid gland – an uncommon sentinel for diffuse metastatic disease: a case report and review of the literature. J Med Case Rep. 2017; 11: 269.