Ștefan Cristian Vesa, Antonia Eugenia Macarie

Coordonatori

Cazuri clinice. Prezentări de medicală și chirurgie. Volumul VII

Editura Bioflux, Cluj-Napoca, 2019

ISBN 978-606-8887-32-6; ISBN 978-606-8887-48-7

Referenți științifici

Dr. Anida Maria Băbțan - Disciplina de Reabilitare Orală, Universitatea de Medicină și Farmacie "Iuliu Hațieganu", Cluj-Napoca, România

Dr. Silvina Iluț - Disciplina Neurologie, Universitatea de Medicină și Farmacie „Iuliu Hațieganu”, Cluj-Napoca, România

Dr. Lorena Ciumărnean, Disciplina Medicală IV - medicină internă, Universitatea de Medicină și Farmacie „Iuliu Hațieganu”, Cluj-Napoca, România

Dr. Miana–Gabriela Pop – Disciplina Anatomie și Embriologie, Universitatea de Medicină și Farmacie „Iuliu Hațieganu”, Cluj-Napoca, România

Dr. Sonia Irina Vlaicu, Disciplina Medicală I - medicină internă, Universitatea de Medicină și Farmacie „Iuliu Hațieganu”, Cluj-Napoca, România

Toate drepturile asupra acestei cărți aparțin Editurii Bioflux.

Cazuri clinice. Prezentări de medicală și chirurgie. Volumul VII

Coordonatori

Ștefan Cristian Vesa - Medic specialist Medicină internă, Asistent Universitar, Doctor în științe medicale, Disciplina Farmacologie, Toxicologie și Farmacologie clinică, Facultatea de Medicină, Universitatea de Medicină și Farmacie „Iuliu Hațieganu"; Spitalul Clinic de Boli Infecțioase, Cluj-Napoca, România

Antonia Eugenia Macarie – Medic primar Medicină internă, Asistent Universitar, Doctor în științe medicale, Disciplina Geriatrie-Gerontologie, Facultatea de Medicină, Universitatea de Medicină și Farmacie „Iuliu Hațieganu"; Spitalul Clinic Municipal Cluj-Napoca

Autori

Romeo Ioan Chira – Medic primar Medicină internă, Conferențiar universitar, Doctor în științe medicale, Departamentul de Medicină Internă, Facultatea de Medicină, Universitatea de Medicină și Farmacie „Iuliu Hațieganu", Cluj-Napoca; Secția Gastroenterologie, SCJU Cluj-Napoca, România

Daciana Narcisa Chirilă - Medic primar Chirurgie, Asistent universitar, Doctor în științe medicale, Departamentul de Chirurgie, Clinica Chirurgie V, Facultatea de Medicină, Universitatea de Medicină și Farmacie „Iuliu Hațieganu", Cluj-Napoca; Spitalul Clinic Municipal Cluj-Napoca, România

Magdalena Chirilă – Medic primar Otorinolaringologie, Conferențiar universitar, Doctor în științe medicale, Disciplina Otorinolaringologie, Facultatea de Medicină, Universitatea de Medicină și Farmacie „Iuliu Hațieganu”, Cluj-Napoca; Clinica ORL, Spitalul Județean de Urgență Cluj-Napoca, România

Ovidiu-Sorin Chiroban – Medic specialist Medicină legală, Șef de lucrări, Doctor în științe medicale, Disciplina de Medicină Legală, Departament 4, Facultatea de Medicină, Universitatea de Medicină şi Farmacie “Iuliu Hațieganu” Cluj-Napoca, România

Alexander Cristian – Medic rezident Neurologie, Disciplina Neurologie si Neurologie Pediatrică, Facultatea de Medicină, Universitatea de Medicină și Farmacie „Iuliu Hațieganu", Cluj-Napoca, România

Dana Marieta Fodor - Medic primar Neurologie Adulți, Asistent universitar, Doctor în științe medicale, Departamentul de Necunoștințe, Facultatea de Medicină, Universitatea de Medicină și Farmacie „Iuliu Hațieganu”, Cluj-Napoca, România

Iulian Gabriel Goidescu - Medic primar Obstetrică Ginecologie, Asistent Universitar, Doctor în științe medicale, Disciplina Obstetrică-Ginecologie 1, Departament 9, Facultatea de Medicină, Universitatea de Medicină şi Farmacie “Iuliu Hațieganu” Cluj-Napoca, România

Silvina Iluţ – Medic specialist Neurologie, Asistent Universitar, Disciplina Neurologie și Neurologie Pediatrică, Facultatea de Medicină, Universitatea de Medicină și Farmacie „Iuliu Hațieganu”, Cluj-Napoca, România

Bogdan Vasile Micu – Medic primar Chirurgie generală, Asistent universitar, Doctor în științe medicale, Disciplina Chirurgie V, Facultatea de Medicină, Universitatea de Medicină și Farmacie “Iuliu Hațieganu”, Cluj-Napoca, România; Spitalul Clinic Municipal Cluj-Napoca

Ioana Adriana Muntean - Medic primar Alergologie și Imunologie clinică, Șef de lucrări, Doctor în științe medicale, Disciplina Alergologie și Imunologie, Facultatea de Medicină, Universitatea de Medicină şi Farmacie „Iuliu Haţieganu”, Cluj-Napoca,

Romania; Institutul Regional de Gastroenterologie și Hepatologie ”prof. Dr. Octavian Fodor”, Cluj Napoca, România

Olga Hilda Orășean - Medic primar Medicină internă, Medic specialist Gastroenterologie, Conferențiar universitar, Doctor în științe medicale, Disciplina Medicală IV, Facultatea de Medicină, Universitare de Medicină și Farmacie “Iuliu Hațieganu”, Cluj-Napoca, România

Lăcrămioara Perju Dumbravă - Medic primar Neurologie, Profesor universitar, Doctor în științe medicale, Disciplina Neurologie și Neurologie Pediatrică, Facultatea de Medicină, Universitatea de Medicină și Farmacie „Iuliu Hațieganu”, Cluj-Napoca, România

Codruța Alina Popescu, Psiholog principal, Conferențiar universitar, Doctor în psihologie, Disciplina Abilități Științe Umaniste, Facultatea de Medicină, Universitatea de Medicină și Farmacie „Iuliu Hațieganu”, Cluj-Napoca, Romania

Alexandru-Iosif Precup - Medic specialist Chirurgie Orală și Maxilo-Facială, Asistent universitar, Doctorand, Disciplina Chirurgie Orală și Maxilo-Facială, Facultatea de Medicină și Farmacie, Universitatea Oradea, Romania

Vitalie Văcăraș - Medic primar Neurologie, Șef de lucrări, Doctor în științe medicale, Disciplina Neurologie și Neurologie Pediatrică, Facultatea de Medicină, Universitatea de Medicină și Farmacie „Iuliu Hațieganu”, Cluj-Napoca, România

Cuprins

Tumoră mediastinală primară rară, cu celule germinale non-seminomatoase - tumora de sac yolk 7

Glandă mamară axilară ectopică 22

Abcesul orbitar – complicație gravă a unei infecții rinosinusale 33

Caracteristicile lezionale și prudența medico-legală într-un caz de precipitare 42

Atrofia multisistem forma cerebeloasă cu prezentare clinică atipică (prin absența disfuncției erectile și urinare) și cu modificări neuroimagistice caracteristice 57

Man-in-the-barrel syndrome– Sindromul "omului în butoi" prin infarct medular cervical în teritoriul arterei spinale anterioare pe fond de endocardită infecțioasă ... 71

Cancer mamar în sarcină 79

Displazia fibroasă a clivusului- o cauză rară de cefalee 98

Hemoperitoneu prin ruptură de chist ovarian 109

Inducerea toleranței orale la laptele de vacă la copil alergic la proteinele laptelui de vacă 118

Colita eozinofilică 133

Sindrom Wallenberg prin accident vascular cerebral ischemic recurent la un pacient tânăr 147

Rolul intervenției psihoterapeutice cognitiv-comportamentale în augmentarea răspunsului farmacoterapeutic pentru pacienții cu tulburare de panică și fobie specifică 160

Chist inflamator mandibular de dimensiuni impresionante având punct de plecare un molar temporar 177

Probleme legate de asocierea anevrismului intracranian şi sclerozei multiple la un pacient tânăr 187

Tumoră mediastinală primară rară, cu celule germinale non-seminomatoase - tumora de sac yolk

[1]Romeo Ioan Chira, [2] Florea Alina, [3] Alexandra Chira, [4] Doinița Crişan, [5] Bogdan Popovici

[1]Clinica Medicală I, Departamentul de Medicină Internă, UMF „Iuliu Hațieganu”, Secția Gastroenterologie, SCJU Cluj-Napoca

[2]Institutul Oncologic Prof. Dr. Ion Chiricuță

[3]Clinica Medicală II, Departamentul de Medicină Internă, UMF Iuliu Haţieganu

[4]Departamentul de Științe Morfologice, UMF Iuliu Haţieganu, Laboratorul de Anatomie Patologică, SCJU Cluj-Napoca

[5]Secția Chirurgie Toracică, Spitalul de Pneumologie Leon Daniello.

Introducere

Tumorile primare cu celule germinale (TCG) ale mediastinului sunt rare, reprezentând aproximativ 10-15% din tumorile mediastinale, în timp ce TCG maligne ale mediastinului reprezintă 1-4% din tumorile mediastinale. Morfologia lor variază mult și include: teratomul matur, teratomul imatur, seminomul, tumora sacului yolk, carcinomul embrionar, coriocarcinomul și TCG mixte, cu caracteristici clinice și biologice specifice, care le diferențiază de celelalte TCG (1,2).

TCG nonseminomatoase mediastinale apar aproape exclusiv la bărbații tineri, iar oncogeneza lor este încă doar parțial descifrată (3). Studiile au arătat că aceste tumori apar ca leziuni primare în mediastin (3). Fine et al. (4) a sugerat că TCG maligne mediastinale (coriocarcinomul mediastinal, tumora sacului vitelin) apar din celulele germinale primitive din endodermul sacului vitelin sau din creasta urogenitală, dar nu

reușesc să migreze complet în scrot în timpul dezvoltării. O a doua ipoteză susține că celulele germinale transformate în testicule suferă o migrație inversă (5). Indiferent de patogeneză, conform literaturii de specialitate, TCG non-seminomatoase maligne reprezintă 50-70% din totalul de TCG maligne.

Din punct de vedere histologic, aceste tumori sunt carcinoame slab diferențiate, cu caracteristici atipice (6). Originea în celulele germinale a acestor tumori este sugerată de anomaliile tipice ale cromozomului 12 și de creșterea nivelurilor de hCG și/sau de AFP [6]. Se pare că un izocromozom (12p) este o anomalie cariotipică pentru toate variantele histologice de TCG – testiculare și nu numai (7). Acest izocromozom este o constatare specifică în toate celulele germinale (7), precum și în orice tumoră a celulelor germinale. Se acceptă, în general, că TCG extragonadale reprezintă transformarea malignă a elementelor germinale fără focalizare gonadală (8).

TCG nonseminomatoase mediastinale au un prognostic mult mai grav decât seminoamele sau teratoamele, cu o rată de supraviețuire globală pe cinci ani de aproximativ 40-45% (8).

Majoritatea pacienților prezintă în momentul diagnosticării boala simptomatică - dispneea, durerea toracică și tusea fiind simptomele cel mai frecvent raportate. Diagnosticul histologic precis obținut prin biopsie deschisă sau biopsie cu ac este obligatoriu pentru a oferi un tratament adecvat. Principiile terapeutice cele mai importante pentru tratamentul TCG nonseminomatoase mediastinale sunt reprezentate de regimurile de chimioterapie pe bază de cisplatină, urmate de o intervenție chirurgicală, care îmbunătățesc în mod clar prognosticul acestor pacienți (8). Rezecția maselor reziduale post chimioterapie joacă un rol integrativ în tratamentul acestor tumori și trebuie realizată ori de câte ori este posibil din punct de vedere tehnic. Tratamentul este complex și necesită un management multidisciplinar, cu implicarea mai multor specializări medicale, dar 40% dintre acești pacienți pot avea supraviețuire pe termen lung (2).

Raportăm cazul unei tumori mediastinale primare a sacului vitelin de dimensiuni mari, la un bărbat în vârstă de 31 de ani, pentru a sublinia caracteristicile clinice, imagistice și terapeutice ale acestor tumori rare.

Prezentarea cazului

Un bărbat în vârstă de 31 de ani s-a prezentat la camera de gardă pentru febră (38^0C), dispnee progresivă și tuse uscată, debutate cu 4 zile anterior, simptome care nu s-au atenuat în urma tratamentului cu antibiotice prescris de medicul generalist. Pacientul nu avea antecedente medicale personale sau familiale relevante. Examenul fizic a relevat un pacient cu o stare generală moderat alterată: dispnee de repaus, parametri hemodinamici normali (TA = 110/60 mmHg, puls = 100/min), dar sunete surde la percuție pe mai mult de două treimi din toracele stâng. Examenul de laborator a evidențiat leucocitoză, viteză crescută de sedimentare a hematiilor și proteină C-reactivă crescută. Radiografia toracică a evidențiat un revărsat pleural stâng masiv. Tomografia computerizată (TC) toracică cu substanță de contrast a evidențiat revărsatul pleural stâng masiv și o masă voluminoasă de 11,2 × 10 × 13 cm, imprecis delimitată, situată în mediastinul prevascular stâng, în contact cu pericardul, artera pulmonară stângă și bronhia principală stângă. (Fig. 1 a, b). S-a efectuat pleurotomia stângă, cu drenarea a 3400 ml de lichid pleural, hemoragic, exsudativ însă fără celule maligne. S-au efectuat, de asemenea, teste pentru a exclude alte patologii, cum ar fi infecția specifică - negative. O primă stadializare imagistică a fost T4NxMo, deoarece nu s-au depistat metastaze. Nivelul de beta-hCG era normal, dar alfa-fetoproteina (AFP) atingea un nivel de 3937,82 ng/ml (valorile normale sunt ≤ 8,11 ng/ml). Aceste informații au fost valoroase pentru evaluarea ulterioară a evoluției bolii, datorită rolului lor în dinamică.

Fig 1a. TC toracică cu substanță de contrast efectuată în momentul primei internări, evidențiind o tumoră mediastinală hipodensă neomogenă stângă, care dislocă structurile mediastinale, fiind acompaniată de o colecție pleurală stângă masivă.

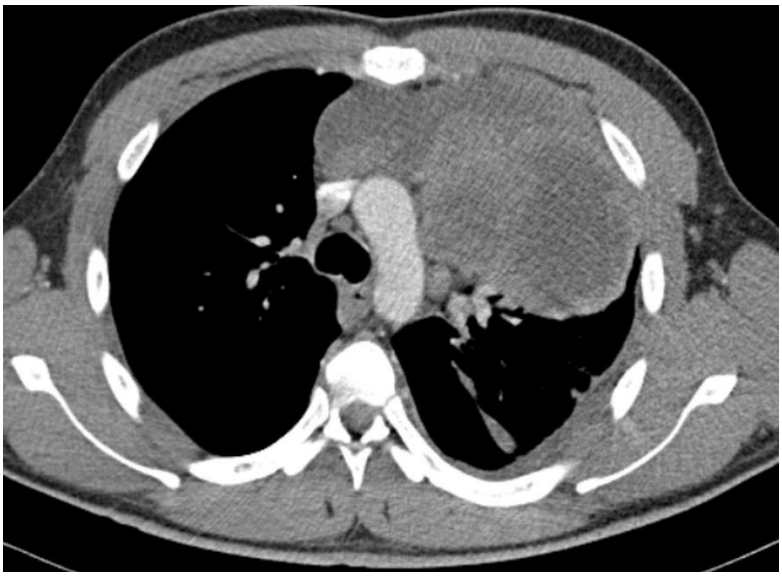

Fig 1b. Aspectul TC toracic cu substanță de contrast după evacuarea a 3400ml lichid, care permite conturarea mai netă a tumorii mediastinale şi a structurii acesteia.

Ecografia transtoracică a revelat o masă voluminoasă, cu structură neomogenă, contururi neregulate și zone necrotice mari (Fig. 2a), abordabilă pentru efectuarea unei biopsii percutane ecoghidate. Biopsia percutană ecoghidată a fost realizată cu un ac Tru-cut de 18G și un pistol Bard Biopty® – s-au efectuat 4 treceri din cauza aspectului necrotic al tumorii (Fig. 2b) – și a furnizat diagnosticul histologic final: tumoră mediastinală de sac vitelin (Fig. 3 a, b). Tiparul imunohistochimic al celulelor tumorale a fost caracterizat de CK19, pan-CK și AFP pozitive, în timp ce CD30, EMA și LCA au fost negative.

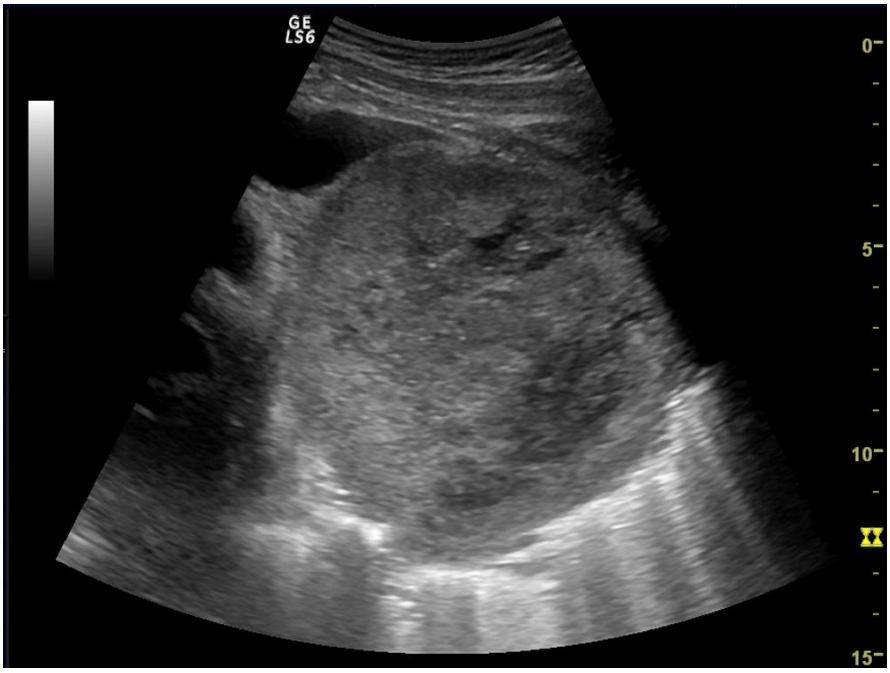

Fig 2a. Imaginea ecografică transtoracică – parasternală stângă – a tumorii neomogene, hiperecogenă periferic cu arii hipoecogene necrotice centrale situate în mediastinul prevascular.

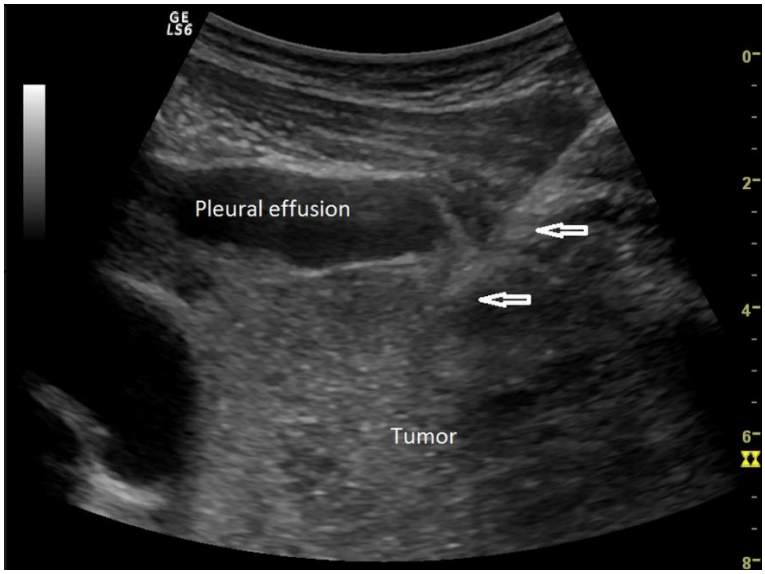

Fig 2b. Biopsia ecoghidată transtoracică (acul de puncție este indicat de săgeți) a periferiei tumorii mediastinale, evitând colecția pleurală asociată şi ariile necrotice intratumorale.

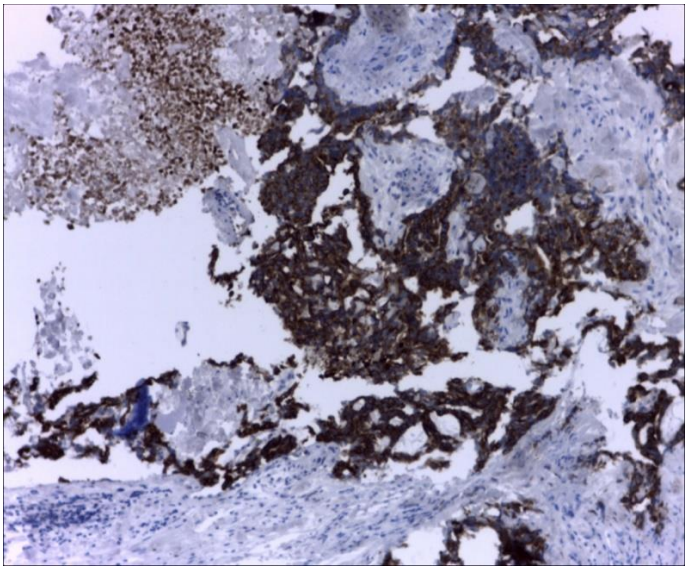

Fig 3a. Tumora de sak yolk – colorație immunohistochimică evidențiind celulele tumorale pozitive pentru pan-citokeratină. Colorație imunohistochimică cu anticorpi anti citokeratină AE1/AE3. (x100).

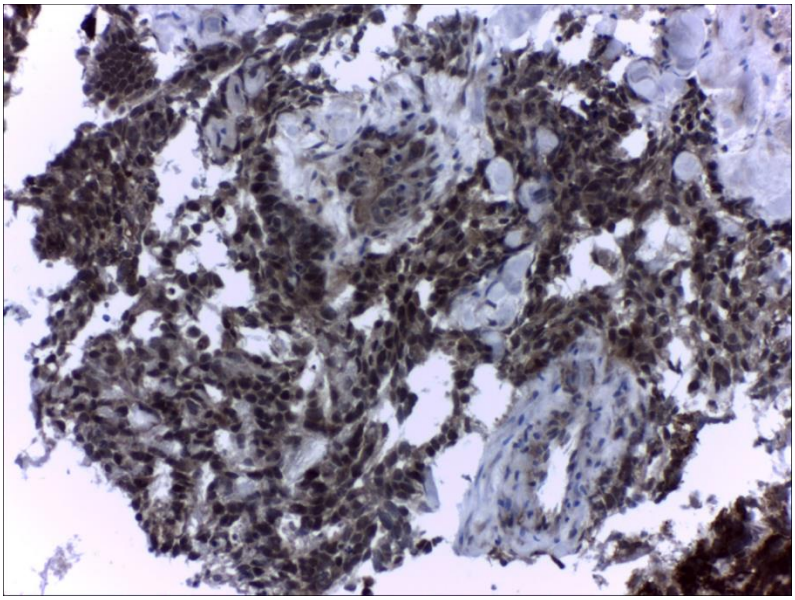

Fig 3b. Celulele tumorale prezintă fixare intensă, difuză şi citoplasmatică pentru alfa –fetoproteină (AFP). (x200).

Comisia oncologică a recomandat chimioterapia cu protocol BEP (bleomicină, etoposid și cisplatină), 4 cicluri. TC toracică de control a indicat o reducere insuficientă pentru efectuarea rezecției și s-a dispus chimioterapia de a doua linie, folosindu-se protocolul VeIP (vinblastină, ifosfamidă și cisplatină) în 4 cicluri. Ulterior, investigația PET-CT a relevat o tumoră mediastinală diminuată considerabil (6/3,5 cm), activitate metabolică normală și lipsa altor tumori (Fig. 4). AFP a scăzut progresiv și a ajuns o valoare normală – 3,55 ng/ml (NV < 8,11 ng/ml).

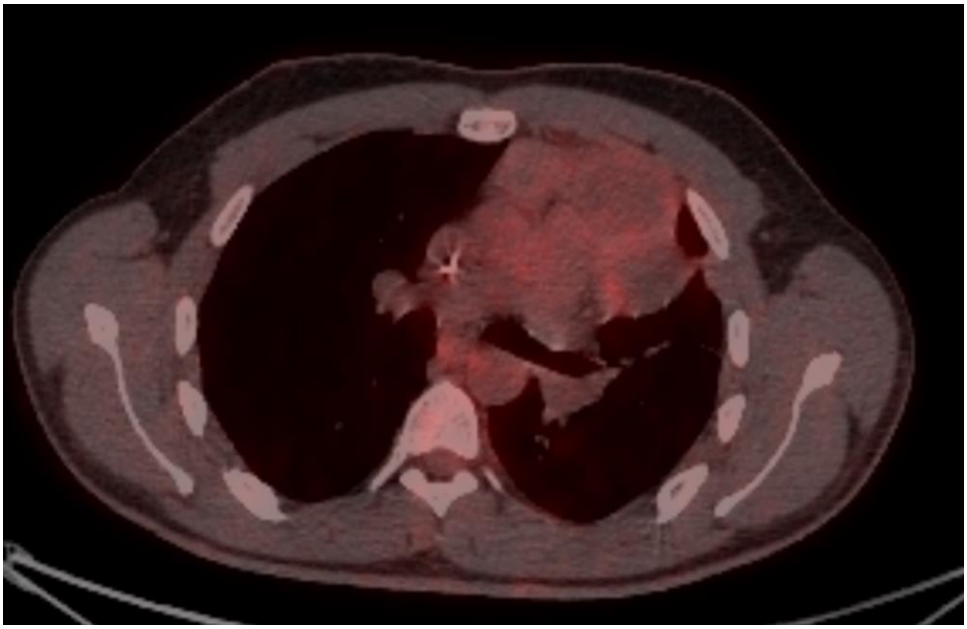

Fig 4. PET-CT efectuat după a doua linie de chimioterapie, evidențiind reducerea dimensiunii şi absența activității metabolice înalte la nivelul tumorii mediastinale.

O nouă comisie multidisciplinară formată din chirurgi toracici și oncologi a recomandat ca următorul pas să fie excizia chirurgicală a tumorii reziduale. Intervenția constat în excizia completă a tumorii, iar examenul histologic a relevat o tumoră reziduală mai mică de 3% din cea inițială, cu AFP ușor pozitiv în câteva celule și rată de proliferare KI 67 = 1%. In acest context, s-a considerat că tumora a răspuns foarte bine la chimioterapie. În prezent, pacientul nostru este la aproximativ 36 de luni de la momentul operator, fără semne imagistice sau serologice de recidivă. Încă de la momentul finalizării tratamentului multimodal, pacientul a fost în urmărire, inițial la 3 luni, iar din al doilea an la 6 luni, prin TC, respectiv PET-TC, precum şi prin determinarea AFP, cu valoare contributivă, în acest caz, datorită valorii inițiale crescute, urmărite în dinamică. Din punct de vedere al efectelor adverse la distanță, semnalăm apariția ototoxicității – în contextul tratamentului cu cisplatin, însă fără alte

modificări patologice. Nu a prezentat fibroză pulmonară în urma tratamentului cu bleomicină și nu au fost complicații postoperatorii semnificative. De asemenea, este în urmărire hematologică, având în vedere riscul de o a doua neoplazie hematologică raportat în literatură, fără identificarea de modificări ai parametrilor hematologici până în prezent. În ceea ce privește calitatea vieții, acesta și-a reluat activitatea zilnică, recâștigând un indice de performanță echivalent celui de dinaintea diagnosticului (IP=0).

Discuții

Tumorile cu celule germinale nonseminomatoase (TCGNS) sunt neoplasme rare, distincte clinic și biologic de alte TCG [2]. În literatura medicală am identificat un studiu retrospectiv realizat în Japonia, pe o perioadă de 50 de ani (1951-2000), la Facultatea de Medicină a Universității din Osaka, unde au fost tratați 806 pacienți cu tumori mediastinale. Potrivit acestui studiu, 129 de pacienți, respectiv 16% dintre pacienții implicați în studiu, au prezentat TCG [3]. În experiența de 30 de ani a Universității Paris-Sud, au fost raportate 53 de cazuri de teratoame, 16 seminoame și 24 de TCGNS [9]. În peste 50 de ani, Clinica Mayo a înregistrat doar 86 de cazuri de teratoame mature benigne [10] și 56 de TCG maligne [11], inclusiv 24 de seminoame, 17 carcinoame embrionare, 7 coriocarcinoame, cinci teratoame și doar 3 tumori de sac vitelin pure.

Se știe că TCGNS cresc rapid, invadând structuri în mediastin și provocând simptome specifice. În cazul nostru, o caracteristică particulară a fost revărsatul pleural masiv, care a redus acuratețea radiografiei inițiale și chiar a diagnosticului prin TC. După efectuarea drenajului pleural, masa mediastinală a devenit clar vizibilă la TC. O altă particularitate a cazului este aspectul citologic al lichidului pleural, nefiind identificate celule maligne, în ciuda masei tumorale voluminoase. Pentru a asigura un management adecvat, este obligatoriu diagnosticul histologic obținut prin biopsie deschisă sau percutană. În cazul nostru, biopsia transtoracică ecoghidată cu ac tru-cut

a fost procedura minim invazivă care a stabilit diagnosticul final. Mediastinoscopia sau biopsia deschisă sunt costisitoare și invazive, biopsia transtoracică ecoghidată fiind opțiunea recomandată ori de câte ori este posibil.

Mulți dintre pacienții cu TCGNS (85-95%) au cel puțin o zonă metastatică în momentul prezentării (3), metastazele intrapulmonare fiind frecvente. Din cunoștințele noastre, nu există date publicate care să sugereze că lipsa metastazelor în momentul diagnosticului este asociată cu un prognostic mai bun sau cu un răspuns mai bun la tratament, dar este cert că, metastazele, în special la nivelul ficatului și al SNC, sunt predictori negativi atât pentru supraviețuirea fără progresie (SFP), cât și pentru supraviețuirea generală (SG) (8).

Pacienții cu TCG nonseminomatoase mediastinale au prezentat rate de supraviețuire inferioare. Clasificarea IGCCCG (International Germ Cell Cancer Collaborative Group) include TCGNS mediastinale primare în grupul cu prognostic rezervat (12). Acesta este motivul pentru care chimioterapia agresivă urmată de rezecție este cea mai bună abordare pentru a îmbunătăți rezultatul în cazul TCGNS mediastinale [2, 3, 13, 14]. Dacă masa reziduală care este rezecată este formată din țesut necrotic, atunci nu este recomandată nicio altă terapie. Altfel, dacă mai există celule tumorale viabile (30-47%), trebuie adăugată chimioterapia (15). Acum 30 de ani, se raporta o rată de supraviețuire de 3% la acești pacienți (16). În ultimele două decenii s-a raportat eficacitatea chimioterapiei pe bază de cisplatină, aceasta devenind standardul terapeutic pentru TCGNS mediastinale (3). O cohortă cuprinzând 55 de pacienți cu GCT cu localizare mediastinală este subiectul unui articol original ce a încercat să definească cea mai bună strategie de tratament pentru această patologie rară. Tipul de tumori de sac Yolk se regăsește în 3.6% din cazurile incluse în studiu, confirmându-se încă o dată atât caracterul rar cât și prognosticul nefavorabil al acesteia, însă concluzia analizei multivariate stabilește că o abordare cu două modalități terapeutice (chimioterapie și chirurgie sau chimioterapie si radioterapie - în funcție de histologie) oferă posibilitatea unei supraviețuiri de lungă durată (118.3 luni

în acest studiu (17). Analiza retrospectivă recentă a 223 de pacienți cu prognostic rezervat tratați prin chimioterapie standard pe bază de cisplatină a raportat rate de SFP și SG pe 5 ani de 55%, respectiv 64% (18). Tratamentul TCGNS cu prognostic rezervat constă de obicei în chimioterapia pe bază de cisplatină și chirurgie; cu toate acestea, din cauza rarității acestei boli, nu există dovezi de nivel 1 din studii randomizate. Totuși, recomandările din 2018 ale Societății Europene de Oncologie Medicală (European Society of Medical Oncology, ESMO) arată că, pentru pacienții cu TCGNS mediastinale primare, tratamentul constă în regimuri de chimioterapie pe bază de cisplatină, utilizate pentru TCGNS cu prognostic rezervat, urmate de o intervenție chirurgicală; acest regim este aplicabil tuturor pacienților, indiferent de statutul markerilor (19).

Încă de la început, tumora de sac vitelin mediastinală primară a dictat încadrarea pacientului nostru într-un grup cu prognostic rezervat (conform clasificării IGCCCG), dar nu au fost identificați alți factori de risc suplimentari care să agraveze prognosticul potențial. Trebuie menționat faptul că mulți pacienți nu ajuns să încheie chimioterapia din cauza complicațiilor, în special a toxicității hematologice, și deși a apărut și în cazul nostru o neutropenie febrilă severă, printre multe alte reacții adverse, pacientul nostru a trecut cu succes prin întregul regim de chimioterapie, cu o îmbunătățire clară a stării sale de performanță și cu regresia bolii. Răspunsul favorabil la protocolul de chimioterapie VeIP a făcut posibilă intervenția chirurgicală. Kesler et al. a raportat o rată de 4% a mortalității operatorii datorate complicațiilor pulmonare (15), dar pacientul nostru a reușit o recuperare completă. Nu a fost necesară chimioterapia adjuvantă. După rezecția masei reziduale, este necesară o supraveghere activă. Sunt recomandate următoarele: monitorizarea markerilor tumorali, inclusiv a hCG și AFP, anamneza, examenul fizic și imagistica toracică, de exemplu prin tomografie. Un aspect important al monitorizării pacientului nostru a fost starea sa hematologică, deoarece este cunoscut faptul că TCG mediastinale primare sunt asociate cu tulburări hematologice (8). Un studiu observațional realizat de secția de

hematologie/oncologie a Facultății de Medicină a Universității Indiana din Indianapolis, SUA, care a avut loc între anii 1983-1988, a arătat că cele mai frecvente neoplasme hematologice asociate cu TCG mediastinale primare au fost leucemia megacarioblastică acută, leucemia mielomonoblastică acută, leucemia monoblastică acută, sindromul mielodisplastic (7). Din 1985, în literatura de specialitate au fost descrise aproximativ 70 de cazuri de afecțiuni hematologice la pacienți cu TCG extragonadale (8). O posibilă explicație ar putea fi, în mai multe cazuri, faptul că celulele stem hematopoietice apar în sacul vitelin (8).

Dintre cazurile raportate în literatură menționăm cel al unui pacient de sex masculin în vârstă de 26 de ani, diagnosticat cu NSGCT cu histologie de sac Yolk, cu marker tumoral mult crescut, însă spre deosebire de pacientul nostru, cu răspuns complet după o singură linie de chimioterapie, urmată de intervenție chirugicală. Pacientul era în viața la 60 de luni de la intervenția chirurgicală - una dintre cele mai îndelungate supraviețuiri raportate până acum în cazul acestei patologii. S-a putut observa o lipsă a factorilor predictivi pentru supraviețuire - cel mai constant până în prezent fiind răspunsul la chimioterapie și calitatea intervenției chirurgicale (20).

Un articol recent aduce în prim plan posibilitatea imunoterapiei la pacienții cu tumori de sac yolk. Articolul descrie strategiile de tratament și evoluția unei mini-serii de 7 pacienți diagnosticați exclusiv cu tumori de sac Yolk cu prezentare mediastinală (21). De reținut ca elemente importante în supraviețuire: în 2 cazuri, elementele imagistice nu au fost relevante pentru diagnosticul de tumoră Yolk, ceea ce a dus la intervenție chirurgicală în prim timp, fără tratament neoadjuvant. Doar postoperator, s-a stabilit diagnosticul histopatologic de NSGCT. Din acest motiv, obținerea unei biopsii preoperatorii si pre-tratament sistemic este obligatorie. Cea mai rapidă recidivă a fost în cazul pacientului cu R2 chirurgical s-a produs la numai 3 luni postoperator, cu deces ulterior. Se confirmă importanța obținerii de R0 în supraviețuire. Cele mai timpurii recidive au fost în primele 3-4 -7 luni postoperator, astfel primul an de supraveghere efectuată riguros este esențial. Unul dintre cazurile recidivate a fost tratat

cu imunoterapie – printre puținele cazuri raportate, fiind în viață la momentul publicării articolului - ceea ce indică posibilitatea a noi terapii în managementul acestei neoplazii.

Concluzii

Am prezentat un caz foarte rar de tumoră de sac vitelin pură la un pacient tânăr, diagnosticat prin biopsie transtoracică ecoghidată – o tehnică minim invazivă. Tumorile cu celule germinale nonseminomatoase mediastinale primare reprezintă o patologie rară și distinctă în privința mai multor aspecte: incidența lor, localizarea, histologia și tratamentul specific. Diagnosticul diferențial prin comparație cu alte boli maligne care apar la pacienți tineri de sex masculin, cu localizare mediastinală, cum ar fi limfoame sau metastaze ale tumorilor gonadale primare, este de o importanță majoră. Evaluarea complexă a fiecărui pacient și a simptomelor prezentate de acesta sunt esențiale pentru gestionarea adecvată a cazului, dublată de o monitorizare riguroasă.

Bibliografie

1. McKenney JK, Heerema-McKenney A, Rouse RV. Extragonadal germ cell tumors: a review with emphasis on pathologic features, clinical prognostic variables, and differential diagnostic considerations. Adv Anat Pathol 2007;14(2):69-92.
2. Fizazi K, Culine S, Droz JP, et al. Primary mediastinal nonseminomatous germ cell tumors: results of modern therapy including cisplatin-based chemotherapy. JCO 1998;16(2):725-732.
3. Takeda S, Miyoshi S, Ohta M, et al. Primary germ cell tumors in the mediastinum: a 50-year experience at a single Japanese institution. Cancer 2003;97(2):367-376.
4. Fine G, Smith RW, Pachter MR. Primary extragenital choriocarcinoma in male subject. Case report and review of the literature. Am J Med 1962;32:776–794.
5. Chaganti RS, Houldsworth J. Genetics and biology of adult human male germ cell tumors. Cancer Res 2000;68(6):1475-1482.

6. Albany C, Einhorn LH. Extragonadal germ cell tumors: clinical presentation and management. Curr Opin Oncol 2013;25(3):261-5.
7. Nichols CR, Roth BJ, Heerema N, et al. Hematologic neoplasia associated with primary mediastinal germ-cell tumors. N Engl J Med 1990;322(20):1425-1429.
8. Bokemeyer C, Nichols CR, Droz JP, et al. Extragonadal germ cell tumors of the mediastinum and retroperitoneum: results from an international analysis. J Clin Oncol 2002;20(7):1864-1873.
9. Dulmet EM, Macchiarini P, Suc B, Verley JM. Germ cell tumors of the mediastinum. A 30-year experience. Cancer 1993;72(6):1894-1901.
10. Lewis BD, Hurt RD, Payne WS,et al. Benign teratomas of the mediastinum. J Thorac Cardiovasc Surg 1983;86:727–731.
11. Knapp RH, Hurt RD, Payne WP, et al. Malignant germ cell tumors of the mediastinum. J Thorac Cardiovasc Surg 1985;89(1):82–89.
12. Schmoll HJ, Souchon R., Krege S., et al. European consensus on diagnosis and treatment of germ cell cancer: a report of the European Germ Cell Cancer Consensus Group (EGCCCG). Annals of Oncology 2004;15(9):1377–1399.
13. Vuky J, Bains M, Bacik J, et al. Role of postchemotherapy adjunctive surgery in the management of patients with nonseminoma arising from the mediastinum. J Clin Oncol 2001; 19(3):682–688.
14. Walsh GL, Taylor GD, Nesbitt JC, et al. Intensive chemotherapyand radical resections for primary non-seminomatous mediastinal germ cell tumors. Ann Thorac Surg 2000;69(2):337–344.
15. Kesler KA, Rieger KM, Ganjoo KN, et al. Primary mediastinal nonseminomatous germ cell tumors: the influence of postchemotherapy pathology on long term survival after surgery. J Thorac Cardiovasc Surg 1999;118(4):692-700.
16. Economou JS, Trump DL, Holmes EC, et al. Management of primary germ cell tumors of the mediastinum. J Thorac Cardiovasc Surg 1983;83(5):643-649.

17. Ting ZL, Dong SZ, Ying L, Ning NZ, Hong FG, Ke JL et al. Treatment strategies and prognostic factors of patients with primary germ cell tumors in the mediastinum. J Cancer Res Clin Oncol 2011;137(11):1607–1612.
18. Kier MG, Lauritsen J, Mortensen MS et al. Prognostic factors and treatment results after bleomycin, etoposide, and cisplatin in germ cell cancer: a population-based study. Eur Urol 2017;71(2): 290–298.
19. Honecker F, Aparicio J, Berney D, Beyer J, Bokemeyer C et al. Special Article: ESMO Consensus Conference on testicular germ cell cancer: diagnosis, treatment and follow-up. Ann Oncol 2018, 29:1658-1686.
20. Akasbi Y, Najib R, Arifi S, Lakranbi M, Smahi M, Mellas N, ELMesbahi O. Complete histologic response to chemotherapy in a patient with a mediastinal yolk sac tumor: a case report. BMC Res Notes. 2014;17;7:803.
21. Liu B, Lin G, Liu J, Liu H, Shang X, Li J. Primary mediastinal yolk sac tumor treated with platinum-based chemotherapy and extended resection: Report of seven cases. Thorac Cancer 2018;9(4):491-494.

Glandă mamară axilară ectopică

[1,2]Daciana N. Chirilă, [1,2]Tudor R. Pop, [3,4]Mihaela D. Chirilă, [1,2]Călin Ionescu, [1,2]Bogdan V. Micu, [1,2]Dan D. Axente, [1,2]Horațiu Silaghi, [1,2]Vlad N. Dudric, [1,2]Mihai Ș. Mureșan, [5]Diana Muntean

[1]Departamentul de Chirurgie, Clinica Chirurgie V, Universitatea de Medicină și Farmacie "Iuliu Hațieganu" Cluj-Napoca, România; [2]Spitalul Clinic Municipal Cluj-Napoca, România; [3]Departamentul Discipline Medicale, Facultatea de Medicină și Farmacie, Universitatea Oradea, România; [4]Spitalul Clinic Municipal „Dr. Gavril Curteanu" Oradea, România; [5]Serviciul de Anatomie Patologică a Spitalului Clinic Municipal Cluj-Napoca, România

Introducere

Glandele mamare accesorii sunt rar întâlnite în cadrul populației generale. Ele apar de-a lungul așa-numitei "linii a laptelui", care se dezvoltă ca o creastă ectodermală de la nivel axilar și până la nivel inghinal, urmând să involueze treptat, rămânând doar la nivel toracic, acolo unde vor fi glandele mamare definitive. Prezentăm cazul clinic al unei paciente tinere, sub 30 de ani, care a descoperit întâmplător o masa tumorală axilară. Examinarea imagistică efectuată, o ultrasonografie mamară și a țesuturilor moi axilare, a ridicat suspiciunea unei glande mamare ectopice axilare. Țesutul mamar ectopic a fost perceput ca o formațiune tumorală înăuntrul axilei drepte, producând restricții ale mobilității brațului drept. Am practicat excizia țesutului glandular mamar ectopic axilar, intervenția nefiind urmată de complicații sau recidivă. În cazuri rare, țesutul mamar ectopic poate prezenta transformare malignă, acest tip de cancer necesitând același tratament ca un cancer mamar obișnuit.

Cazul clinic

Cazul clinic pe care dorim să îl prezentăm este al unei paciente, în vârstă de 27 ani, nulipară, care a observat apariția unei formațiuni tumorale la nivelul bazei axilei drepte, cu două luni înainte de prezentarea la medic. La început și-a pus problema creșterii masei adipoase axilare, precum și a adipozității pectorale, dar sesizarea unor restricții de mobilitate a brațului drept și o ușoară durere la nivelul axilei drepte, a determinat-o să se prezinte la medicul de familie, care i-a recomandat un consult chirurgical. Un examen medical efectuat în urgență într-un serviciu județean a diagnosticat o adenopatie axilară, analizele de laborator efectuate nearătând valori patologice.

S-a prezentat în serviciul nostru chirurgical pentru o a doua opinie. La examenul obiectiv am constatat o creștere în dimensiuni a axilei drepte, mai bine-zis a țesutului adipos bogat reprezentat la acest nivel al bazei axilei, cu sensibilitate dureroasă accentuată la palpare (Fig. 1 și Fig. 2), mai ales în timpul menstrei. Axila contralaterală era nemodificată (Fig. 3).

Ultrasonografia țesuturilor moi axilare a evidențiat prezența unui exces grăsos la nivelul peretelui anterior și medial, fără o delimitare față de țesutul grăsos subcutanat din vecinătate, centrat de un substrat parenchimatos, ceva mai ecogen, fiind sugestiv pentru un țesut glandular mamar ectopic (Fig. 4). Aspectul ganglionar axilar drept era în limite normale.

Astfel, am suspicionat prezența unei glande mamare axilare ectopice. Pacienta nu avea nici areolă și nici mamelon asociat acestui țesut mamar ectopic. Pacientei i s-a propus intervenția chirurgicală de excizie a acestui țesut ce producea jenă dureroasă locală.

După obținerea consimțământului informat, în anestezie generală prin intubație oro-traheală, am efectuat o excizie locală a țesutului mamar ectopic axilar, împreună cu țesutul adipos adiacent (Fig. 5); cavitatea rezultată în urma exciziei a fost drenată cu tub de politen și capitonată. Formațiunea pseudotumorală de la baza axilei drepte

începea de la 1 cm subcutanat, avea dimensiunile de cca 2/1,5 cm, cu o structură mai densă, fibroasă, de culoare albicioasă, fiind înconjurată de țesutul adipos axilar.

Fig. 1. Regiunea axilară dreaptă

Fig. 2. Țesutul mamar ectopic marcat

Fig. 3. Axila stângă (contralaterală)

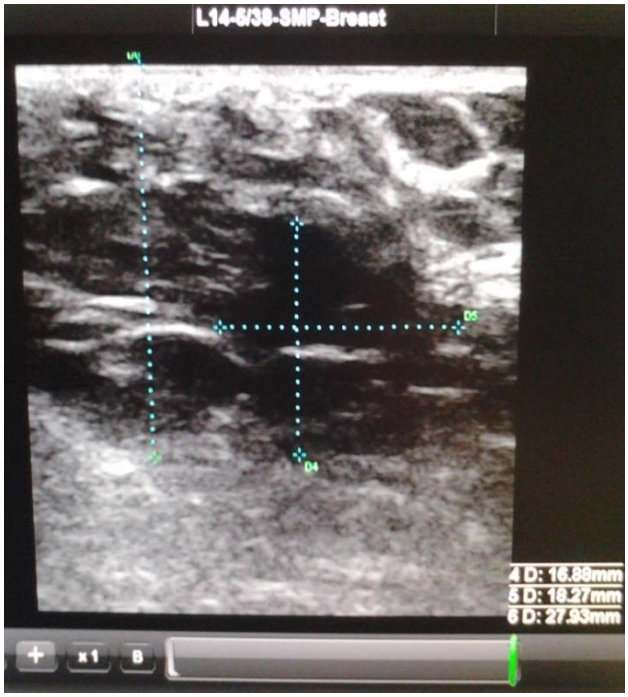

Fig. 4. Aspectul ecografic al țesutului mamar accesoriu de la nivelul axilei drepte

Fig. 5. Piesa chirurgicală excizată de la nivelul axilei drepte

La 3 zile postoperator tubul de drenaj a fost suprimat, iar plaga s-a vindecat fără complicații. Examenul histopatologic a evidențiat țesut mamar axilar normal de 2x1.5 cm^2 (Fig. 6 și Fig.7), în rest țesut adipos.

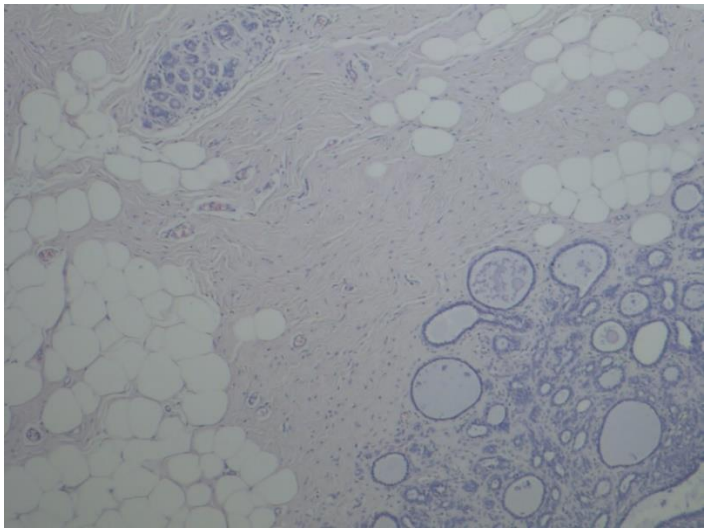

Fig. 6. Imagine de microscopie optică (microscop Leica DM 1000LED), colorație hematoxilină-eozină (HE), mărire 40x: aspect microscopic histopatologic: ducte și lobuli; stromă cu colagen și țesut adipos.

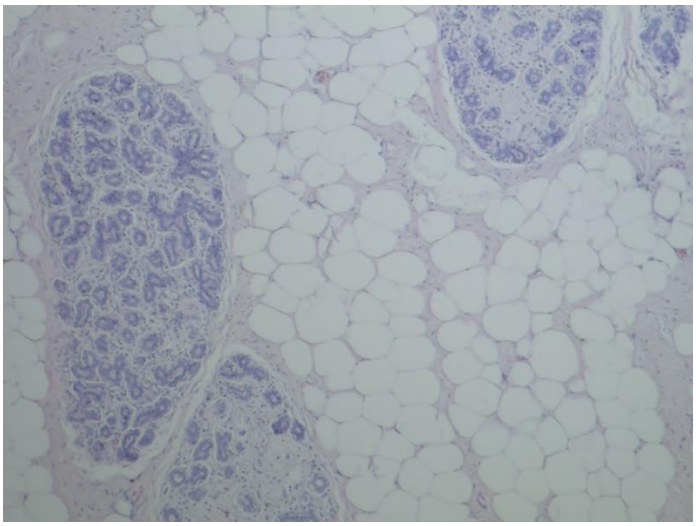

Fig. 7. Imagine de microscopie optică (microscop Leica DM 1000LED), colorație hematoxilină-eozină (HE), mărire 100x: lobuli în cadrul unei strome cu predominanța țesutului adipos.

Controalele clinice ulterioare nu au evidențiat modificări patologice axilare drepte semnificative, cicatricea axilară vindecată.

Discuții

Embriogenetic, glandele mamare se dezvoltă dintr-o creastă ectodermală ce apare în săptămâna a 6-a a gestației, întinzându-se de la nivelul axilei și până la nivel inghinal. Această creastă ectodermală mai poartă denumirea și de "linia laptelui", care dispare în mod normal de peste tot, cu excepția zonei toracice, acolo unde se vor dezvolta glandele mamare. În cazul în care nu dispare complet, din aceste resturi ectopice, ce nu se resorb, se pot dezvolta zone de țesut mamar ectopic.

Țesutul mamar glandular ectopic este descris cu o frecvență între 0,4 și 6% (1, 2, 3, 4), femeile fiind mult mai frecvent afectate decât bărbații (5). Țesutul mamar ectopic, glandele mamare supranumerare, mameloanele supranumerare se dezvoltă de-a lungul "liniei laptelui" embrionare (2, 6, 7), ultimele fiind vizibile de la naștere, dar celelalte doar în condițiile apariției pubertății, a gravidității sau alăptării (6). Pacienta noastră avea doar țesut glandular axilar ectopic, fără a fi prezente areolă mamară și/sau mamelon ectopic axilar. De asemenea, neavând nici o sarcină, glanda mamară ectopică axilară nu și-a mărit dimensiunile mult, fiind confundată inițial cu țesut adipos axilar.

Acest țesut glandular poate fi sediul oricărei patologii mamare obișnuite (8), inclusiv a apariției transformării maligne (3, 9), necesitând astfel a fi investigate imagistic (2).

Transformarea malignă poate apare într-o proporție de 0,2-0,6% din localizarea glandulară mamară ectopică axilară sau inghinală (10, 11). În plus, existența mameloanelor supranumerare, chiar dacă nu pune probleme de diagnostic, poate reprezenta un marker al unor afecțiuni asociate, de tipul malformațiilor sau cancerelor urogenitale (2, 6).

Cel mai adesea țesutul mamar ectopic apare în regiunea axilară, chiar dacă poate fi întâlnit oriunde de-a lungul liniei laptelui, din axilă până la nivel inghinal, putând suferi modificări hormonale.

Alte localizări mai rare sunt fața, coapsele, perineul, coapsele, vulva, umerii (12, 13, 14, 15,16, 17, 18, 19). Pentru localizarea axilară este necesar diagnosticul diferențial cu țesutul adipos axilar în exces, adenopatia axilară, alte tumori benigne. Investigațiile care se pot efectua sunt examenul ultrasonografic, tomografie computerizată, rezonanță magnetică, puncție-biopsie.

Terapia chirurgicală se indică la pacienții simptomatici (disconfort în timpul menstruației, anxietate, durere, restricții ale mobilității brațului), la cei la care se suspicionează malignitatea, precum și din motive cosmetice (1, 2, 7). În cazul prezentat de noi, indicația chirurgicală a fost determinată de prezența disconfortului local și a posibilelor modificări locale în cazul apariției unei sarcini, urmate de naștere și, consecutiv, alăptare. Tratamentul chirurgical recomandat constă în excizia țesutului mamar ectopic, a țesutului adipos periglandular și a tegumentului supraiacent, fiind ceea ce am practicat și noi în cazul clinic prezentat.

Din motive cosmetice, în literatura de specialitate este descrisă efectuarea cu succes a liposucției glandei mamare axilare ectopice prin introducerea unei canule la acest nivel și evaluarea ultrasonografică a țesutului glandular restant, rămânând astfel doar o cicatrice minimă (20).

În cazul prezenței areolei mamare ectopice și a mameloanelor, acestea pot fi excizate imediat după efectuarea liposucției, iar dacă există tegument în exces la nivelul glandei mamare ectopice și acesta poate fi îndepărtat printr-o incizie fusiformă minimă (21). Dacă este prezentă și o macromastie, se poate realiza o mamoplastie cu reducerea volumului glandular, în aceeași ședință cu excizia țesutului ectopic mamar (7). Dacă la nivelul țesutului mamar ectopic există țesut tumoral malign, acest cancer trebuie stadializat și apoi se procedează la fel ca și în cazul unui cancer mamar, cu tratament chirurgical, radioterapie, chimioterapie, terapie endocrină și target biologic

(22, 23). Cel mai frecvent tip histopatologic de cancer mamar apărut pe țesut glandular mamar ectopic axilar este carcinomul ductal invaziv, în proporție de aproximativ 72% (22), desi au fost descrise și cazuri clinice de carcinom medular, papilar sau lobular (9), fiind afectate femeile în vârstă de peste 40 ani, cu limite cuprinse între 28 și 90 ani (22). Examenul histopatologic al piesei excizate de noi a evidențiat benignitatea tisulară.

S-a obținut consimțământul informat al pacientei, sub protecția anonimatului.

Bibliografie

1. Down S, Barr L, Baildam AD, Bundred N. Management of accessory breast tissue in the axilla. Br J Surg. 2003 Oct;90(10):1213-4.
2. Famà F, Gioffrè Florio MA, Villari SA, Caruso R, Barresi V, Mazzei S, Pollicino A, Scarfò P. Breast abnormalities: a retrospective study of 208 patients. [Article in Italian] Chir Ital. 2007 Jul-Aug;59(4):499-506.
3. Tjalma WA, Senten LL. The management of ectopic breast cancer--case report. Eur J Gynaecol Oncol. 2006;27(4):414-6.
4. Oudsema R, Simpson W, Szabo J, Margolies LR. The mammary ridge-A case report of multiple ectopic breast masses. Clin Imaging. 2017 Sep - Oct;45:34-36. doi: 10.1016/j.clinimag.2017.05.012. Epub 2017 May 24.
5. Hao JY, Yang CC, Liu FF, Yang YL, Li S, Li WD, Li YQ, Lang RG, Fan Y, Paulos E, Zhang XM, Fu L. Accessory breast cancer occurring concurrently with bilateral primary invasive breast carcinomas: a report of two cases and literature review. Cancer Biol Med. 2012 Sep;9(3):197-201.
6. Velanovich V. Ectopic breast tissue, supernumerary breasts, and supernumerary nipples. South Med J. 1995 Sep;88(9):903-6.
7. Aydogan F, Baghaki S, Celik V, Kocael A, Gokcal F, Cetinkale O, Unal H. Surgical treatment of axillary accessory breasts. Am Surg. 2010 Mar;76(3):270-2.

8. Conde DM, Torresan RZ, Kashimoto E, Carvalho LE, Cardoso Filho C. Fibroadenoma in axillary supernumerary breast: case report. Sao Paulo Med J. 2005 Sep 1; 123(5):253-5.

9. Sanguinetti A, Ragusa M, Calzolari F, D'Ajello F, Fioriti L, Papini D, Sidoni A, Roila F, Avenia N. Invasive ductal carcinoma arising in ectopic breast tissue of the axilla. Case report and review of the literature. G Chir. 2010 Aug-Sep;31(8-9):383-6.

10. Bi L, Li J, Shi Z, Zhu Z, Lu Z. Male accessory breast cancer successfully treated with endocrine therapy: A case report. Oncol Lett. 2015;10(4):2495–2498. doi:10.3892/ol.2015.3602

11. Eom HJ, Ko BS, Song IH, Gong G, Kim HH. Ectopic Male Breast Cancer in the Perineum: A Case Report. J Breast Cancer. 2017 Dec;20(4):404-407. doi: 10.4048/jbc.2017.20.4.404. Epub 2017 Dec 19.

12. Koltuksuz U, Aydin E. Supernumerary breast tissue: a case of pseudomamma on the face. J Pediatr Surg. 1997 Sep; 32(9):1377-8.

13. Basu S, Bag T, Saha KS, Biswas PC. Accessory breast in the perineum. Trop Doct. 2003 Oct; 33(4):245.

14. Pathak S, Preston J. A rare case of multiple accessory breast tissue in the axillae, lower abdomen and vulval areas. J Obstet Gynaecol. 2007 Jul; 27(5):531-3.

15. Hong JH, Oh MJ, Hur JY, Lee JK. Accessory breast tissue presenting as a vulvar mass in an adolescent girl. Arch Gynecol Obstet. 2009 Aug;280(2):317-20. doi: 10.1007/s00404-008-0905-z. Epub 2009 Jan 6.

16. Godoy-Gijón E, Yuste-Chaves M, Santos-Briz A, Esteban-Velasco C, de Unamuno-Pérez P. Accessory breast on the vulva. [Article in Spanish]. Actas Dermosifiliogr. 2012 Apr; 103(3):229-32. Epub 2011 Jul 27.

17. Camisa C.J. Accessory breast on the posterior thigh of a man.Am Acad Dermatol. 1980 Nov;3(5):467-9.

18. Miguel M, Lopez I, Carrera A, Götzens V, Llusà M. Supernumerary breast on the thigh of a woman. J Eur Acad Dermatol Venereol. 2006 Aug; 20(7):869-70.

19. Hanson E, Segóvia J. Dorsal supernumerary breast. Case report. Plast Reconstr Surg. 1978 Mar; 61(3):441-5.

20. Emsen IM. Treatment with ultrasound-assisted liposuction of accessory axillary breast tissues. Aesthetic Plast Surg. 2006 Mar-Apr;30(2):251-2.

21. Fan J. Removal of accessory breasts: a novel tumescent liposuction approach. Aesthetic Plast Surg. 2009 Nov;33(6):809-13. doi: 10.1007/s00266-009-9373-5.

22. Visconti G, Eltahir Y, Van Ginkel RJ, Bart J, Werker PM. Approach and management of primary ectopic breast carcinoma in the axilla: where are we? A comprehensive historical literature review. J Plast Reconstr Aesthet Surg. 2011 Jan;64(1):e1-11. doi: 10.1016/j.bjps.2010.08.015. Epub 2010 Oct 12.

23. Wang CX, Guo SL2, Han LN. Successful treatment of accessory breast cancer with endocrine therapy. J Zhejiang Univ Sci B. 2017 Jan.;18(1):70-75. doi: 10.1631/jzus.B1600220.

Abcesul orbitar – complicație gravă a unei infecții rinosinusale

Magdalena Chirilă[1, 2], Cristina Țiple[1, 2]

[1] Catedra ORL, Universitatea de Medicină şi Farmacie Iuliu Hatieganu, Cluj-Napoca, Romania

[2] Clinica ORL, Spitalul Clinic Județean de Urgență, Cluj-Napoca, Romania

chirila_magda@yahoo.com, cristinatiple@yahoo.com

Introducere

Infecțiile rinosinusale au o prevalență anuală de 10,9% (6,9-27,1%) în Europa, 13-16% în SUA şi 8,0% (4,2-10,2%) în China.[1] Complicațiile induse de infecțiile rinosinusale pot fi intra- sau extracraniene, propagarea infecției de la nivelul oricărui sinus (maxilar, etmoid, sfenoid, frontal) către orbită putându-se realiza fie prin extensia directă prin orificiile neurovasculare sau prin dehiscențe osoase congenitale sau câștigate, fie indirect prin intermediul venelor oftalmice (superioară şi inferioară), lipsite de valve. Bacteriile sunt germenii cel mai frecvent implicați, infecțiile fungice fiind apanajul pacienților imunocompromişi.

Interesarea orbitei poate conduce la pierderea vederii sau chiar extensia endocraniană (tromboză de sinus cavernos, abces cerebral) şi deces. Recunoașterea interesării orbitei în evoluția unei infecții rinosinusale conduce la inițierea unui tratament specific cât mai rapid astfel încât să poată fi salvată vederea pacientului, precum şi evitate complicații intracraniene cauzatoare de moarte.

Prezentăm cazul unei fetițe de 11 ani de etnie romă adresată clinicii noastre de către un serviciu ORL din teritoriu, cu o complicație orbitară severă a unei rinosinuzite acute maxilo-etmoidale neglijată.

Prezentare de caz

Pacienta în vârstă de 11 ani, a fost adresată clinicii noastre (împreună cu mama) de către un serviciu ORL din teritoriu, în urgență, pentru o complicație orbitară a unei rinosinuzite acute maxilo-etmoidale stângi neglijată. Pacienta a fost internată în serviciul ORL respectiv timp de 6 zile, la prezentare fiind cu cefalee şi rinoree mucopurulentă unilaterală stângă de aproximativ o săptămână. În cursul acelei internări, pacientei i s-a administrat tratament antibiotic cu Augmentin 1g/12 ore şi antiinflamator nesteroidian oral (ibuprofen 200 mg x 3/zi). Având în vedere că în evoluție au apărut tumefacția palpebrală bilaterală însoțită de proptozis şi chemozis conjunctival, pacienta ne-a fost adresată cu diagnosticul de celulită orbitară preseptală pentru tratament chirurgical.

La internare (Fig. 1) pacienta prezenta: abces palpebral superior şi inferior stâng fistulizat spontan, proptozis, oftalmoplegie, chemozis conjunctival intens şi ulcerații corneene, cel mai probabil ca urmare a puroiului ce se scurgea în sacul conjunctival. Pacienta era febrilă (38,8^{0}C), cu leucocitoză (17000/mm^3) şi creşterea nivelului proteinei C reactive (10mg/l). S-a efectuat în regim de urgență examenul CT cranian nativ, pentru vizualizarea orbitei şi a sinusurilor paranazale, evidențiindu-se (Fig. 2) opacifierea sinusurilor maxilar şi etmoidal (anterior şi posterior) stâng şi abcedarea conținutului orbitar (Fig. 3). Examenul oftalmologic, solicitat de asemenea în urgență, a stabilit proptozis cu oftalmoplegie, pierderea acuității vizuale, creşterea presiunii intraoculare şi defect pupilar aferent relativ crescut.

Fig.1. Abces palpebral superior şi inferior stâng fistulizat spontan

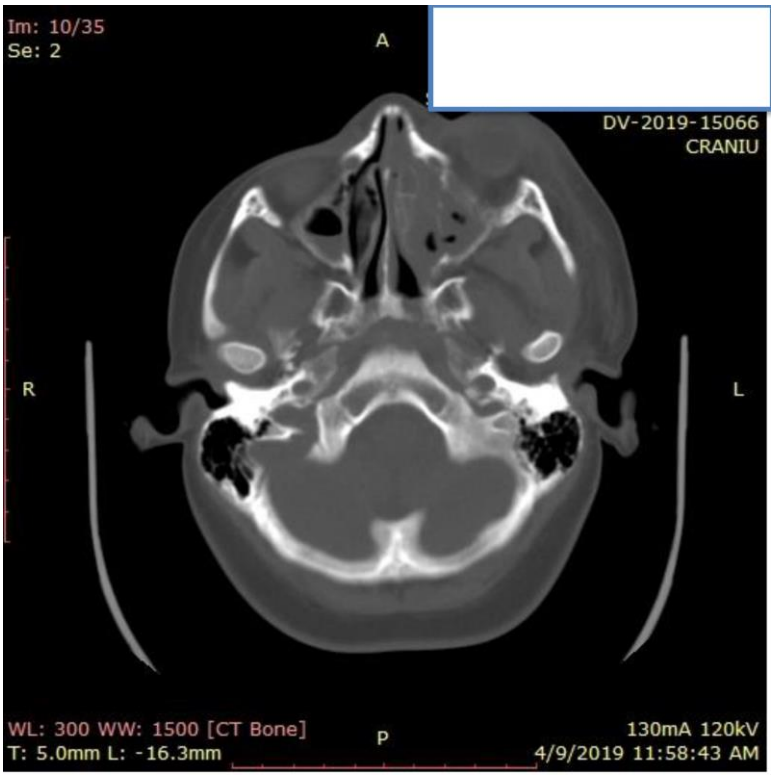

Fig. 2. Imagini obținute la examinarea CT cranian nativ în secțiune axială, cu evidențierea opacifierii sinusurilor maxilar şi etmoidal (anterior şi posterior) stâng şi abcedarea conținutului orbitar

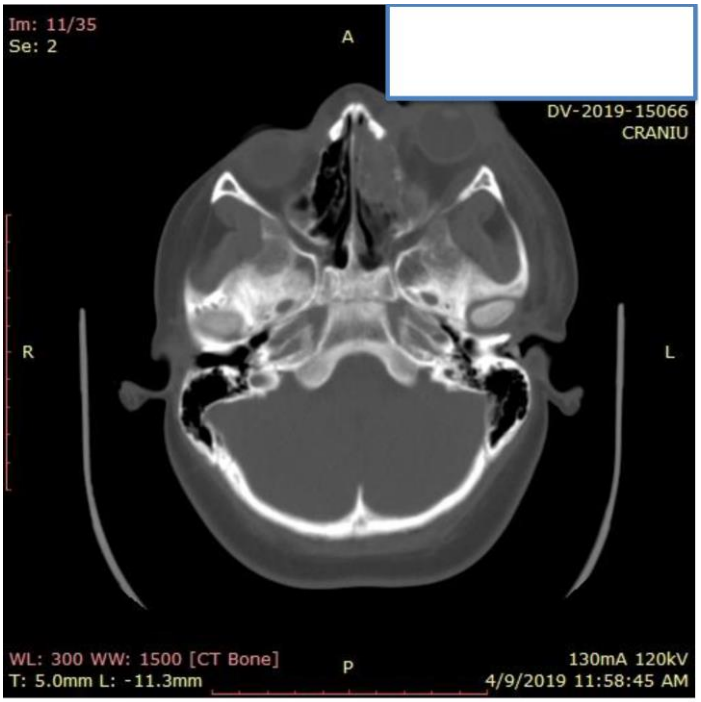

Fig. 3. Imagini obținute la examinarea CT cranian nativ în secțiune axială, cu evidențierea opacifierii sinusului etmoidal (anterior şi posterior) stâng şi abcedarea conținutului orbitar.

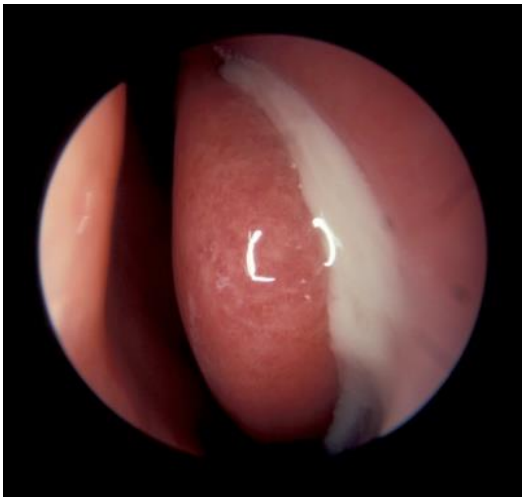

Fig. 4. Imaginea endoscopică a fosei nazale stângi, cu evidențierea secreției purulente la nivelul meatului mijlociu stâng (între cornetul mijlociu şi peretele lateral nazal), având ca origine sinusurile maxilar şi etmoidal

Urmare a constatărilor clinice (ORL şi oftalmologice) coroborate cu imaginea CT orbitară s-a stabilit diagnosticul de rinosinuzită maxilo-etmoidală stângă complicată cu abces orbitar stadiul IV şi s-a intervenit chirurgical în condiții de urgență. Imaginea endoscopică a fosei nazale stângi (Fig. 4) a pus în evidență puroiul gros ce se scurgea între cornetul mijlociu şi peretele lateral nazal, având ca origine sinusurile maxilar şi etmoidal. S-a practicat chirurgia endoscopică rinosinusală cu etmoidectomie antero-posterioară şi drenajul conținutului purulent etmoidal (lamina papiracee ce separă etmoidul de conținutul orbitar fiind erodată de puroi), anstrostomie maxilară cu exereza mucoasei sinusale degenerată polipoid şi lavaj sinusal cu soluție salină iodoformată. Având în vedere abcesul palpebral atât superior cât şi inferior s-au efectuat două incizii de drenaj palpebral cu recoltarea puroiului pentru examenul bacteriologic şi evacuarea conținutului purulent fuzat înspre apexul orbitar, urmat de lavajul cavității restante cu soluție de cloramfenicol (1g de cloramfenicol la 10 ml soluție salină izotonă de clorură de sodiu). Postoperator s-a detamponat fosa nazală stângă la 24 de ore, s-a efectuat lavajul fosei nazale cu soluție salină izotonă de clorură de sodiu pentru îndepărtarea crustelor şi eliminarea detritusurilor şi a puroiului eventual format. Ochiul a fost spălat cu soluție de cloramfenicol şi s-au administrat picături oftalmice cu colibiocin (rolitetraciclina, cloramfenicol si colistimetat de sodium) de 3x/zi. Cultura bacteriană identificată a fost cu *Stafilococcus spp* coagulazo-negativ şi *Stafilococcus aureu*s. Tratamentul antibiotic pe cale i.v. s-a efectuat (conform antibiogramei) cu Cefort (1g/12 ore) asociat cu gentamicină (3 mg/kg în priză unică) şi metronidazol (500 mg x 2/zi), pentru 7 zile.

Evoluțiile leziunii rinosinusale şi a abcesului orbitar au fost favorabile, cu remisia completă la 7 zile, dar vederea a fost pierdută definitiv în ciuda tratamentului intensiv.

Discuții

Celulita preseptală descrie o infecție a pleoapei şi a țesutului superficial periorbitar, fără implicarea globului ocular şi a orbitei. [2] Celulita orbitară (postseptală) este termenul utilizat pentru a descrie implicarea infecțioasă a țesutului posterior de septul orbitar, incluzând grăsimea şi mușchii din interiorul cavității orbitare. Distincția între cei doi termeni este esențială, mai ales că celulita orbitară este mai rară dar asociată cu complicații care amenință viața, inclusiv neuropatie optică, tromboza de sinus cavernos, meningoencefalita, abcesul intracranian, sepsis. [3] Astfel, un diagnostic rapid şi inițierea promptă a tratamentului sunt extrem de importante în minimizarea complicațiilor şi optimizarea rezultatelor. Managementul medical este focusat primar pe antibioterapie agresivă în acelaşi timp cu tratamentul factorilor predispozanți subjacenți, cum este sinuzita acută sau cronică acutizată. [4]

Factorii predispozanți sunt multipli: inocularea directă ca rezultat al uni traumatism sau al unei intervenții chirurgicale, extensia hematogenă sau de la inflamația sinusurilor paranazale, inflamații/infecții oculare sau ale structurilor anexe. Cea mai frecventă cauză a celulitei orbitare este extensia infecției de la nivelul sinusului etmoidal via lamina papiracee [5]. Alte posibile cauze sunt traumatismele craniene asociate cu corpi străini intraorbitari, dacriocistite, infecții dentare sau celulite preseptale incorect tratate. [6]

Agentul cauzator este uneori foarte dificil de identificat ca rezultat al contaminării florei normale, anterior antibioterapiei, cu „mixtura” infecțioasă. Cel mai frecvent microorganism asociat celulitei preseptale sau orbitare la copil, înaintea introducerii vaccinării, este *H. Influenzae* tip B. [7] În SUA cel mai frecvent germen identificat este *S. Pneumoniae*, urmat de *S. Aureus* şi *S. Pyogenes*. [8]

Ambele tipuri de celulită se prezintă cu edem şi eritem al țesutului periorbitar, dar forma postseptală are potențial sever de afectare a vederii şi cauzator de deces. [9] Pacienții pot prezenta edem palpebral sever, scăderea acuității vizuale, durere la mișcarea globului ocular, proptozis, oftalmoplegie. Tipic, pacientul descrie un istoric

de sinuzită acută sau infecție de căi respiratorii superioare în urmă cu câteva zile. Evaluarea cuprinde, pe lângă examenul caracteristic adresat sferei ORL, şi o evaluare comprehensivă a funcției oculare, testarea pentru un defect pupilar aferent ca şi oftalmoscopia pentru aprecierea gradului de edem al nervului optic sau tortuozitățile venoase. [10]

Un element important în evaluarea celulitei orbitare este CT scan care oferă imaginea conținutului orbitar şi a sinusurilor paranazale, confirmând extensia bolii în orbită, identificarea bolii sinusale concurente şi detectarea prezenței abcesului orbitar şi subperiostal. Administrarea substanței de contrast ar putea diferenția un abces de o implicare inflamatorie flegmonoasă a țesutului orbitar. [2] Rezonanța magnetică este o altă opțiune imagistică fiind superioară în aprecierea implicării țesutului moale orbitar, putând identifica o extensie endocraniană [11]; dezavantajul este creșterea timpului de scanare şi necesitatea sedării/anesteziei în cazul copiilor.

Conform sistemului de clasificare raportat de Chandler [1], complicațiile orbitare ale infecțiilor rinosinusale pot fi clasificate astfel: stadiul I - tumefierea focală şi infiltrarea palpebrală anterior de septul orbitar, aşa-numita fluxiune orbitară; stadiul II – edemul şî inflamația conținutului orbitar fără a se evidenția abcese; stadiul III – formarea abcesului între peretele orbitei şi periorbită , abcesul subperiostal; stadiul IV – interesarea purulentă a conținutului orbitar, abcesul orbitar; stadiul V: extensia intracraniană incluzând tromboza de sinus cavernos, meningita, cerebrita, abcesul/empiemul epidural/subdural/intracerebral.

Având în vedere potențialul major de producere a complicațiilor, antibioterapia intravenoasă trebuie inițiată prompt pentru toate cazurile cu celulită orbitară; tratamentul poate fi început empiric acoperind cei mai frecvenți germeni cauzatori, tipic gram-pozitivi ca *Staphylococcus* sau *Sterptococcus*. Alegerea antibioticului trebuie să țină cont de flora distinctivă pentru diferite comunități. În plus, pentru o acoperire cât mai largă, pot fi introduse antibiotice pentru germeni gram-negativi şi anaerobi, cefotaxime şi metronidazol sau clindamicină, ceftriaxonă. [2] Tratamentul

trebuie modificat funcție de rezultatul antibiogramei şi de profilul de rezistență locală. În cazul prezenței infecției rinosinusale tratamentul vasoconstrictor nazal este esențial pentru asigurarea drenajului sinusal şi evacuarea conținutului purulent. În acest scop se pot plasa stilete cu efedrină la nivelul meatului mijlociu (locul în care se deschid sinusurile anterioare ale feței), se pot administra tablete/nebulizator cu vasoconstrictor – pseudoefedrină/adrenalină. În absența drenajului rinosinusal tratamentul antibiotic este insuficient.

Odată terapia antibiotică inițiată este obligatorie monitorizarea funcției vizuale ca predictor la răspunsul la tratament. Intervenția chirurgicală trebuie luată în considerație la pacienții la care apare înrăutățirea funcției vizuale, modificări papilare, apariția abcesului orbitar. Tratamentul chirurgical are ca scop realizarea drenajului sinusal prin intermediul chirurgiei endoscopice funcționale rinosinusale şi drenajul chirurgical al orbitei. Tratamentul intensiv al leziunilor oculare în colaborare cu oftalmologul cresc șansele recuperării funcției vizuale.

În cazul pacientei de față diagnosticul prompt şi inițierea rapidă şi corectă a tratamentului ar fi condus la minimizarea complicațiilor şi a sechelelor; aceste deziderate sunt ușor de atins în condițiile cunoașterii anatomiei, a factorilor predispozanți, a microbiologiei şi a managementului strategic cu urmărirea factorilor de agravare.

Consimțământul informat

Pentru prezentarea cazului și a iconografiei asociate a fost obținut consimțământul aparținătorilor pacientei.

Bibliografie

1. Chang Y-S, Chen P-L, Hung J-H, Chen HY, Lai C-C, Ou C-Y, et al. (2017) Orbital complications of paranasal sinusitis in Taiwan, 1988 through 2015: Acute

ophthalmological manifestations, diagnosis, and management. PLoS ONE 12(10):e0184477.https://doi.org/10.1371/ journal.pone.0184477.

2. Lee S, Yen MT. Management of preseptal and orbital celulittis. (2011) Saudi J Ophtalmol; 25:21-29.

3. Yeh CH, Chen WC (2010) Intracranial brain abcess preceded by orbital celulittis and sinusitis. J Craniofac Surg 21(3):934-936.

4. Lessner A, Stern GA (1992) Preseptal and orbital celulittis. Infect Dis Clin North Am 6:933-952.

5. Chandler JR, Langenbrunner DJ (1970) The pathogenesis of orbital complications in acute sinusitis. Laryngoscope 80:1414-1428.

6. Howe L, Jones NS. (2004) Guidelines for the management of periorbilat celulittis/abcess Clin Otolaryngol 29: 725-728.

7. Chaudhry IA, Shamsi FA (2007) Outcome of treated orbital cellulitis in a tertiary eye care center in the middle East. Ophthalmology 114(2):345-354.

8. Uzcategui N, Warma R (1998) Clinical practice guidelines for the management of orbilat cellulitis. J Pediatr Ophthamolog Strab 35(2):73-79.

9. Stead TJ, Retana A, Houck J, Sleigh BC, Ganti L. (2019) Preseptal and postseptal orbital celulittis of odontogenic origin. Cureus 11(7):e5087. Doi 10.7759/cureus.5087.

10. Nishikawa Y, Oku H, Tonari M, Matsuo J, Sugasawa J, Ikeda T. (2018) C-reactive protein may be useful to differentiate idhiopathic orbital inflammation and orbital celulittis in cases with acute eyelid erythema and edema. Clinical ophtalmol 12:1149-1153.

11. Mills DM, Tsai S (2006) Pediatric ophthalmic computed tomographic scanning and associated cancer risk. Am J Ophthalmol 142(6):1046-1053.

Caracteristicile lezionale și prudența medico-legală într-un caz de precipitare

Ovidiu-Sorin Chiroban[1], Dan Perju-Dumbravă[1], [1]Daniela Cristina Mironescu, [1]Emma Szigyarto, [1]Dănuța Ștețco, [1]Vasilica-Angela Cruceanu, [1]Iulia Sevastiana Pastor, [1]Dan Sabău Tătar, [2]Mihnea Prundeanu, [1]Maria-Roxana Angheluță

[1]Disciplina de Medicină Legală, Departament 4, Universitatea de Medicină și Farmacie
"Iuliu Hațieganu" Cluj-Napoca, Romania
[2]Disciplina de Pneumologie, Departament 6, Universitatea de Medicină și Farmacie "Iuliu Hațieganu" Cluj-Napoca, România

Introducere

Definim moartea violentă din punct de vedere medico-legal și juridic drept consecința "nerespectării dreptului la viață al ființei umane" (1). De cele mai multe ori avem de a face cu un factor traumatic extern care acționează asupra organismului uman și îi cauzează acestuia un efect cu implicare medico-legală (1). Astfel, printre morțile violente, din punctul de vedere al împrejurărilor, se identifică decesele consecutive sinuciderilor, accidentelor și omuciderilor (2). O altă clasificare face referire la modul de acțiune al agentului traumatic tanatogenerator: direct – când asupra organismului, factorul traumatic extern acționează în mod direct, având ca urmare imediată, de cele mai multe ori, decesul; indirect – când asupra organismului, factorul tanatogenerator influențează mediul intern al acestuia, situație în care decesul survine după o perioadă mai lungă de timp după ce se utilizează toate metodele terapeutice iar organismul este

epuizat, (relația de cauzalitate între traumatismul incriminat și moartea individului este stabilită de abilitatea medicului legist) (2).

Raportându-ne la modalitățile și împrejurările de producere ale traumatismelor urmate de deces în activitatea practică medico-legală, lovirea pasivă a corpului de un plan/planul dur este frecvent întâlnită, în particular, traumatismele produse prin cădere. Astfel, căderea presupune schimbarea poziției corpului cu izbirea violentă unei părți a acestuia de planul de susținere. În funcție de distanța până la planul de izbire, avem căderea simplă (pe planul de sprijin), cădere de la un nivel la altul (până în 3 m) și precipitarea (când se depășesc 3 m). (3).

Am ales acest caz pentru că a reprezentat în practica medico-legală o provocare atât prin numeroasele probleme ridicate în timpul necropsiei medico-legale, prin lipsa de armonie între leziunile traumatice externe și cele interne, cât și necesitatea unor date de anchetă oferite pentru cazul de față. Astfel, diagnosticul diferențial al mecanismelor de acțiune al factorilor traumatici s-a impus: lovire activă (cu corp dur) sau lovire pasivă (precipitare). Căderea de la înălțime mare (precipitarea) determină un polimorfism lezional grav, unde aproape niciun organ în afara de tegument nu rezistă. În cazul de față, numărul redus de leziuni externe tanatogeneratoare, integritatea viscerelor (cu excepția aortei) sunt elementele care frapează, de unde rezultă necesitatea corelării datelor de anchetă cu examenul la fața locului (tipul de plan pe care a fost găsită victima, îmbrăcămintea, etc.) cu recoltarea de probe biologice pentru examenul toxicologic și cu identificarea caracterul vital al leziunilor traumatice găsite.

Prezentarea de caz

Din datele de anchetă ale organelor de cercetare penală, puse la dispoziție, rezultă că victima PM, de sex feminin, în vârstă de 89 ani, în luna august 2013 în jurul orei 05:00 a fost găsită pe terenul din fața blocului unde avea locuința de domiciliu, de către un vecin. Cadavrul a fost găsit în decubit ventral, cu membrele superioare în abducție și flexie ușoară, dispuse în continuarea trunchiului, cuprinzând extremitatea cefalică

de o parte și de alta, iar membrul inferior drept în abducție și flexie în unghi obtuz a coapsei pe bazin și a gambei pe coapsă.

Un echipaj al Serviciului de Ambulanță a fost solicitat. Medicii au examinat-o pe susnumita, consemnând: „Pacientă găsită decedată pe pământ, pe spațiul verde din fața blocului, cu multiple excoriații la nivelul membrelor inferioare, fără funcții vitale. Se declară decesul.” Examenul Obiectiv Medico-Legal efectuat la cercetarea la fața locului de către medicul legist, a arătat ”cadavru cu dispoziție în decubit dorsal, cu membrele superioare dispuse pe lângă corp; semnele morții reale (lividități și rigiditate cadaverică) în curs de instalare; la nivelul regiunii cervicale anterioare, paramedian în stânga prezintă o excoriație acoperită de crustă hematică roșietică pergamentată (Fig. 1), la nivelul ambelor gambe și picioare cu multiple excoriații acoperite de fine cruste hematice roșietice, pergamentate (Fig. 2) și multiple echimoze roșietice-purpurii (Fig. 3); puncții vasculare dispuse la locurile de elecție, înconjurate de câte un halou echimotic roșietic-violaceu; cu țesut musculo-adipos de tip endomorf.”

Fig. 1. Excoriație laterocervicală stângă

Fig. 2. Excoriații pergamentate

Fig. 3. Echimoze roșietice-purpurii

După primirea Ordonanței de dispunere a efectuării Autopsiei Medico-Legale, am procedat în cauză la efectuarea necropsiei medico-legale a susnumitei. La examenul extern, semnele morții reale erau prezente, cu mențiunea că lividițile cadaverice erau violacei, localizate pe fața dorsală a corpului, în regiunile declive, necomprimate, în stadiul de imbibiție (Fig. 4), de intensitate redusă (*a) vezi capitolul Discuții*); rigiditatea în faza de stare; putrefacția exteriorizată sub forma ”petei verzi” de putrefacție, în fosa iliacă dreaptă (Fig. 5).

Fig. 4. Lividități cadaverice violacei palide

Fig. 5. ”Pata verde” de putrefacție

Semne de violență: 1) regiune cervicală anterioară, 1/3 medie, excoriație alungită, acoperită de crustă roșietică-pergamentată, cu dimensiunea de 2/0,3 cm (*b) vezi capitolul Discuții*). 2) genunchi drept, un placard excoriat pergamentat, cu contur neregulat, discontinuu, cu dimensiunea de 5/3,6 cm. 3) genunchi stâng, echimoză albastră-violacee, alungită, cu dispoziție verticală și dimensiune de 4/2 cm. 4) gambă dreaptă, față anterioară, 1/3 inferioară, echimoză inomogenă, albastră-violacee, cu dimensiunea de 2/1,8 cm; pe fața posterioară, 1/3 medie, placard excoriat discontinuu, acoperit cu fine cruste hematice roșietice, cu dimensiunea de 7/5 cm, dispus peste o echimoză discontinuă, albastră-violacee, cu contur neregulat și dimensiune de 10/7 cm; pe fața postero-laterală, în 1/3 inferioară, echimoză inomogenă, albastră-violacee, alungită, cu dispoziție oblică postero-anterioară și supero-inferioară, cu dimensiunea de 7/1 cm 5) gambă stângă, față anterioară, 1/3 inferioară, echimoză inomogenă, albastră-violacee, alungită, cu dispoziție orizontală, cu dimensiunea de 4/1 cm; față posterioară, ½ inferioară, placard excoriat cu denudare tegumentară centrală de 3/2 cm, acoperit în rest de cruste hematice roșietice, cu dimensiunea de 5/3 cm, subiacent vizualizându-se o echimoză inomogenă albastră-violacee, cu contur neregulat și dimensiune de 17/5 cm. 6) picior drept, față dorso-medială, ½ anterioară, placard excoriat acoperit de fine cruste hematice roșietice, discontinuu, cu dimensiunea de 5/3

cm, dispus peste o echimoză inomogenă albastră-violacee, cu dimensiunea de 10/5 cm; pe față plantară, corespunzător articulației metatarso-falangiene I, excoriație rotundă, acoperită de crustă roșietică, cu diametrul de 1,4 cm.

La examenul intern, modificările vizibile macroscopic au fost: *la nivel cerebral* – redusă stază leptomeningeană, redus edem cerebral, creier de talie și cu greutate scăzută, pe suprafață cu circumvoluțiuni aplatizate, șanțurile largi, iar pe secțiune, scoarța este subțire și palidă, iar ventriculii cerebrali sunt crescuți în volum pe seama atrofiei cerebrale și comunica larg între ei, fiind plini cu lichid cefalorahidian; la nivelul vaselor poligonului lui Willis, placarde intimale gălbui, indurate, care obstruează lumenul în diferite stadii; fără linii de fractură la nivelul calotei sau al endobazei craniene (după îndepărtarea durei-mater); în regiunea latero-cervicală stângă, după secționarea tegumentului și a mușchiului *platisma* în cursul manoperei de incizie mentono-pubiană, se evidențiază în mușchiul sternocleidomastoidian, un infiltrat hemoragic cu dimensiunea de 10/1/2 cm (*b) corespunde leziunii traumatice de la examenul extern nr. 1*) (Fig. 6); după decolarea părților moi ale toracelui, pe fața externă a plastronului sterno-costal se evidențiază un infiltrat sangvin corespunzător 1/3 inferioare a sternului (Fig. 7), precum și pe linia medio-claviculară, bilateral, la nivelul 1/3 medii a hemitoracelui anterior (Fig. 7) (*c) vezi capitolul Discuții*).

Fig. 6. Infiltrat sangvin în mușchiul anterior sternocleidomastoidian stâng.

Fig. 7. Infiltrat sangvin torace

După îndepărtarea plastronului sterno-costal, pe fața mediastinală a acestuia, se evidențiază o fractură etajată transversală de stern, cu infiltrat sangvin, corespunzător spațiilor intercostale I-II și III-IV (Fig. 8) (c*) vezi capitolul Discuții*), cu multiple fracturi condro-sternale, parasternal, bilateral, fără deplasare, însoțite de infiltrat sangvin (*d) vezi capitolul Discuții*). De asemenea se expune un infiltrat hemoragic masiv al foiței pericardului fibros, ce se extinde superior în mediastin până la nivelul țesuturilor perivasculare ale vaselor mari (Fig. 9).

Fig. 8. Fractură transversală de stern cu sangvin

Fig. 9. Cavitatea toracică după infiltrat îndepărtarea plastronului sterno-costal

În cavitățile pleurale se decelează bilateral colecții importante de sânge lichid și coaguli, aproximativ 1500 ml în stânga (Fig. 10) și 1000 ml în dreaptă (Fig. 11) care au comprimat bilateral plămânii și au dus la insuficiență cardio - respiratorie acută, cu rol direct în mecanismul tanatogenerator.

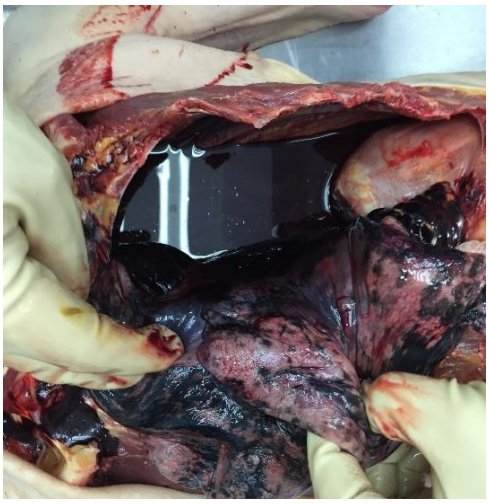

Fig. 10. Hemotorace stâng.

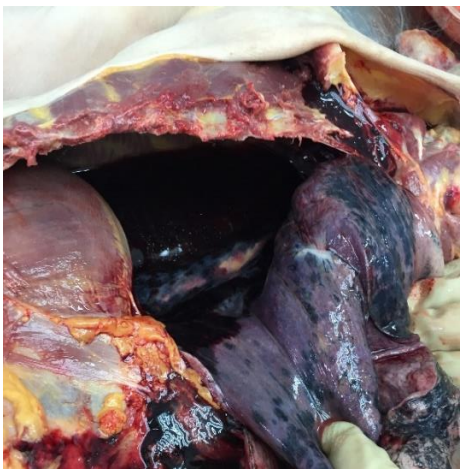

Fig. 11. Hemotorace drept.

Extragerea piesei buco-cervico-toracice presupune îndepărtarea în bloc a următoarelor organe: planșeul bucal cu limba, faringele, laringele, esofagul, traheea, bronhiile mari, plămânii, vasele mari ale inimii (vena cavă superioară, venă cavă inferioară, aortă toracică), cordul în sacul pericardic. După îndepărtarea piesei buco-cervico-toracice, se pune în evidență un important infiltrat hemoragic la nivelul țesuturilor moi ale regiunii cervicale posterioare, precum și cu extensia acestuia corespunzător regiunii toracice, postero-lateral. În urma efectuării manoperelor din cadrul tehnicii necroptice, în mod obișnuit, aorta toracică, de la nivelul porțiunii istmice spre inferior, rămâne ancorată de peretele posterior al acestuia (Fig. 12). Așadar, segmentul arterei aortice sub-istmice (care aparține aortei toracice) nu este ancorat de piesă. La examinarea macroscopică a celor două segmente aortice se evidențiază marginile franjurate ale peretelui aortic infiltrate sanguin, care corespund rupturii traumatice transversale complete ale aortei la nivel sub – istmic; în rest aorta are intima gălbuie pe care proemină plăci gălbui izolate, de diferite dimensiuni, dure la palpare (Fig. 12).

De asemenea se evidențiază infiltrat hemoragic masiv retrofaringian, cu extensie pe peretele posterior al esofagului, infiltrându-se pe întreaga lungime a țesuturilor moi peritraheal, perihilar bilateral, precum și la nivelul pericardului fibros. (Fig. 13).

Fig. 12. Cavitatea pleurala după scoaterea piesei bucocervicotoracice cu pereții infiltrați sangvin. Ruptura de aortă subistmică

Fig. 13. Perete posterior al piesei buco-cervicotoracice infiltrat sangvin

Se verifică integritatea coastelor și se decelează multiple fracturi, fără deplasare, dar cu marginile infiltrate sangvin astfel: pe stânga – pe linia medio-scapulară, coastele I, V, VII; pe dreapta – pe linia medioclaviculară, coastele I, II, III, IV, V. În plus, clavicula dreaptă este fracturată în porțiunea mediană, cu infiltrat sangvin perilezional. Vertebrele cervicale, toracice, lombare, sacrul și coccigele sunt integre (Fig. 14). Se secționează sacul pericardic prin tehnica Y și se decelează o acumulare seroasă, gălbuie, în cantitate de 15 ml și ulterior se examinează cordul. Cord cu dimensiuni de 14/13/5 cm, cavitățile acestuia conțin sânge lichid și cheaguri; endocardul parietal și valvular este integru, suplu, lucios; miocardul este de culoare brună-roșietică, cu elasticitate păstrată, cu striuri dure, albe-sidefii pe secțiune. Coronarele cu pereți îngroșați, lumen îngustat, scârțâie la secționare. Plămânii de culoare roz-violacee, cu nuanță mai exprimată în regiunile paravertebrale, elasticitate prezentă, crepitații păstrate, pe suprafață prezintă desen antracotic, pe secțiune se scurge sânge negricios în cantitate moderată si spumă rozată. Abdomen cu pereții integri; peritoneu neted, lucios, transparent; cavitate peritoneală fără conținut

patologic; stomac cu pereții integri, mucoasa cenușie, pliuri gastrice vizibile, în lumen conținut lichid fără miros specific; intestine cu pereții integri, destinse de gaze, cu conținut specific segmentului anatomic; ficatul cu capsula destinsă, transparentă, suprafața netedă, culoare brună pe suprafață și pe secțiune, desen lobular păstrat; vezicula biliară cu pereții destinși, conține bilă de culoare verzui-negricioasă; pancreas gălbui, lobular, înglobat în grăsime; splina cu capsula cenușie destinsă, pe secțiune parenchimul violaceu-folicular; rinichii înglobați în grăsime, se decapsulează greu, suprafața granulară, brăzdată de adâncituri albicioase, retractile, corticala de culoare roșie-violacee, medulara violacee, contrast cortico-medular păstrat; vezica urinară cu pereți integri, mucoasa albicioasă, conține urină clară, în cantitate moderată.

S-au recoltat probe de țesuturi de la cadavru în vederea efectuării examenului histopatologic. Rezultatele au arătat: edem cerebral, stază, edem și atelectazie pulmonară, fibroză miocardică, coronarosclerozа, arteră aortă cu modificări aterosclerotice și infiltrarea hemoragică adventițială și perivasculară, steatoză hepatică, stază hepatică și stază renală cu rinichi arteriosclerotic.

Examenul toxicologic a stabilit o alcoolemie de 0 (zero) g‰.

Discuții

Aorta este cea mai mare arteră din corpul uman (4). La fiecare minut, este capabilă să conducă în lumenul ei între 4 și 6 litri de sânge pe care îl distribuie la toate țesuturile și organele din corp, prin ramurile sale (4). Este ancorată, la nivel toracic, după emergența din sacul pericardic, prin arterele intercostale de peretele posterior toracic și în porțiunea ei istmică prin *ligamentum aretriosum* de porțiunea superioară a arterei pulmonare stângi (4). Ruptura traumatică completă de perete aortic apare de obicei în contextul unei decelerări bruște (accident rutier, precipitări, lovire cu sau de corp dur) cu efectul imediat reprezentat de hemoragii interne, șoc hemoragic și deces în 80% din cazuri înainte să primească ajutor medical (4). Cea mai frecventă localizare a rupturii traumatice a aortei a fost identificată într-un procent de 55-65% din cazuri la

nivelul istmului aortic și în 10-14% din cazuri pe aorta ascendentă sau la nivelul arcului aortic (5). Drept cauză non-traumatică a rupturii de aortă, identificăm și o ruptură de anevrism al aortei la o rată de 3-4 cazuri din 100,000 persoane pe an (6). În cazul de față, medicul legist este pus în situația unei rupturi (traumatice sau non-traumatice) de aortă corelată cu prezența unui număr redus de leziuni traumatice externe tanatogeneratoare.

În astfel de cazuri medicul legist trebuie să pledeze cu rezerve și prudență asupra felului morții, a cauzei și a mecanismului de deces, o examinare minuțioasă medico-legală fiind imperioasă, iar corelarea cu datele de anchetă, obligatorie. Așadar, cazul prezintă mai multe particularități:

a) Prima dintre ele poate fi notabilă chiar de la examinarea externă a cadavrului: aspectul lividităților cadaverice care sunt limitate ca suprafață și intensitate atrag atenția medicului legist spre posibile cauze directe ale decesului – hemoragie masivă, anemie severă sau alte patologii hematologice (1).

b) Apoi, leziunea traumatică nr. 1 de la examenul extern (Fig. 1), exprimă posibilitatea existenței unei circumstanțe de violență medico-legală, mai ales că la examenul intern are corespondent - infiltratul sangvin întins ca suprafață din regiunea latero-cervicală stângă, fiind o leziune cu caracter vital. (7)

c) Fracturile sterno-costale cu infiltrat sanguin descrise în detaliu la examenul extern certifică caracterul vital al acestora. Altfel spus, aceste fracturi însoțite de infiltrat sangvin reprezintă un semn de reacție vitală, care certifică medicului o manifestare de răspuns imediat a țesuturilor la o violență produsă în timpul vieții. (7)

d) Ca posibile mecanisme de producere ale fracturilor sterno-costale pot fi menționate următoarele: lovirea cu sau de corp dur, căderea sau manevrele de resuscitare cardio-pulmonară. Cel mai frecvent în cadrul efectuării manevrelor de resuscitare, fracturile costale sunt produse pe un singur plan, iar în celelalte două mecanisme enumerate anterior, acestea pot apărea pe mai multe planuri. Ca element auxiliar al manoprelor de resuscitare pot fi identificate leziuni traumatice externe,

frecvent placarde excoriate pergamentate dispuse de regulă la nivelul regiunii toracice anterioare. (8). Corelând aceste date, în cazul de față se exclud ca mecanism de producere manevrele de resuscitare și se susțin lovirea cu sau de corp dur și/sau căderea.

e) Cauzele unui hemotorace bilateral pot fi traumatice, non-traumatice (disecție cu ruptură de aortă, anevrisme aortice, neoplasme, coagulopatii) sau iatrogene (9). În cazul prezentat, prin evidențierea rupturii de aortă la nivel subistmic, cu hemotorace bilateral masiv, și excluzând orice altă cauză patologică (non-traumatică) se poate susține cauza de natură traumatică a rupturii de aortă. (10).

Pentru a discerne între cele două mecanisme de producere, lovire sau cădere, este nesesară coroborarea cu datele de anchetă (condițiile de la fața locului, a locuinței, îmbrăcămintea susnumitei, existența unui bilet de adio, etc.) și date de ordin medical (comorbidități, antecedente psihiatrice, etc.). La cerere s-au pus la dispoziție de către organele de anchetă următoarele: „Pacienta locuia singură într-un aprtament cu două camere la etajul ¾ al blocului de locuințe. La momentul sosirii echipei de investigații, ușa de la intrare în apartament era încuiată din interior, iar pe balconul exterior s-a găsit un scaun de bucătărie lângă balustrada de protecție. Vestimentația era constituită din bluză și pantaloni. A fost găsită pe pământ, în zona spațiului verde din fața blocului unde locuia, fără arbori sau arbuști pe o rază de 2 m de la locul identificării.” Din istoricul medical reiese că pacienta a fost diagnosticată cu demență senilă în urmă cu 10 ani.

Diagnosticul preliminar necroptic formulat în cauză în urma efectuării necropsiei a fost de hemoragie internă survenită în urma unei rupturi de aortă apărută în cadrul unui traumatism toracic. La necropsie, s-au constatat leziuni traumatice care au avut rol tanatogenerator. Din punct de vedere medico-legal moartea a fost violentă.

Dintre leziunile identificate la examenul necroptic, pledează pentru precipitare fracturile caracteristice căderii (fractura de claviculă), fracturile bilaterale de coaste ce apar în căderile de la înălțimi mai mari de 5 m, imitând aspectul traumatismului prin

compresiune, fracturile de stern, leziunile viscerale toracice cu ruptura vaselor mari, toate aceste modificări anterior menționate sunt însoțite de un tegument relativ integru (leziunile traumatice de la examenul extern sunt multipolare, la nivelul mai multor regiuni ale corpului, realizând o discrepanță cu leziunile interne care sunt mortale) (1, 2, 3).

O deosebită importanță medico-legală are stabilirea locului de contact al corpului cu solul. Leziunile traumatice identificate la nivelul plantelor, cu reacție vitală pronunțată, sugerează mecanismul direct primar, (contactul inițial cu planul de izbire s-a facut cu ½ anterioară a regiunii plantare), dar pentru că nu există leziuni mediate date de contactul membrelor inferioare în extensie cu suprafața de susținere (leziuni osoase axiale de coloană vertebrală), este posibil ca trupul să fi fost înclinat spre anterior la contactul cu solul, așa încât prin mecanism secundar, apar leziunile traumatice produse prin izbirea ulterioară a toracelui anterior de sol (fracturile costale și sternale), după ce s-a făcut contactul primar. Un alt mecanism a interferat în geneza leziunilor traumatice – mecanismul indirect, care a determinat ruptura vaselor mari ale toracelui ca efect al decelerării brutale, apărut între momentul contactului cu solul a plantelor și izbirea toracelui anterior de pământ (1, 3).

Coroborând datele de anchetă cu cele de la examinarea necroptică și cu examinările complementare (examen histopatologic), diagnosticul final de deces a fost de hemoragie internă consecutivă hemotoracelui bilateral masiv survenit în urma unei rupturi de aortă toracică subistmică în cadrul unui politraumatism prin precipitare.

Concluzie

Rezolvarea din punct de vedere medico-legal a întrebărilor ce se ridică în cazul unei precipitări, cer de la medicul legist multă prudență, mai ales la diagnosticul diferențial al leziunilor identificate. Acest fapt duce la corelarea aspectelor medico-legale mai sus identificate, cu fiecare caz în parte, iar o examinare medico-legală

necropsică completă și sistematică precum și o examinare la fața locului este obligatorie.

Consimțământul informat a fost obținut înainte de utilizarea datelor despre pacient în pregătirea prezentării cazului.

Referințe

1. Iftenie V, Dermengiu D. Medicină legală. Ediția 2. București. Editura C.H. Beck. 2014.
2. Perju-Dumbravă D. Legal medicine. Lecture support. Faculty of Medicine. Cluj-Napoca. Editura Medicală Universitară "Iuliu Hațieganu". 2017.
3. Perju-Dumbravă D. Medicină Legală (suport de specialitate). Chișinău. Editura Combinatul Poligrafic. 2015.
4. Sandhu HK, Leonard SD, Perlick A, Saqib NU, Miller CC, Charlton-Ouw KM, Safi HJ, Azizzadeh A. Determinants and outcomes of nonoperative management for blunt traumatic aortic injuries. J. Vasc. Surg. 2018 Feb;67(2):389-398.
5. Watanabe K, Fukuda I, Asari Y. Management of traumatic aortic rupture. Surgery Today. 2013; **43** (12): 1339–46.
6. LeMaire S, Russell L. Epidemiology of thoracic aortic dissection. Nature Reviews Cardiology. 2011;8:103–113.
7. Oehmichen M. Vitality and time course of wounds. Forensic Science International. 2004; 144(2-3): 221-231.
8. Kralj E, Podbregar M, Kejzar N, Balazic J. Frequency and number of resuscitation related rib and sternum fractures are higher than generally considered. Resuscitation. 2015; (93): 136–141.
9. Pumarejo Gomez L, Tran VH. Hemothorax. [Updated 2019 Mar 22]. In: StatPearls [Internet]. Treasure Island (FL): StatPearls Publishing; 2019 Jan-. Available from: https://www.ncbi.nlm.nih.gov/books/NBK538219/
10. Wheeler AP, Rice TW. Coagulopathy in critically ill patients: Part 2-Soluble clotting factors and hemostatic testing. Chest. 2010;137: 185.

Atrofia multisistem forma cerebeloasă cu prezentare clinică atipică (prin absența disfuncției erectile și urinare) și cu modificări neuroimagistice caracteristice

Alexander Cristian[1], Silvina Iluț[1], Adina Stan[1], Claudia Moldovan[1], Diana Cristian[2]

1. Departamentul de Neurologie și Neurologie pediatrică, Universitatea de Medicină și Farmacie „Iuliu Hațieganu”, Cluj-Napoca, România
2. Departamentul de Gastroenterologie, Institutul de Gastroenterologie și Hepatologie Prof. Dr. „Octavian Fodor”, Universitatea de Medicină și Farmacie „Iuliu Hațieganu”, Cluj-Napoca, România

Introducere

Atrofia multisistem (AMS) este o boală neurodegenerativă cu debut la vârsta adultă, cu caracter sporadic și face parte din așa-numitele alfa-sinucleinopatii alături de Boala Parkinson și Boala cu corpi Lewy (1). Incidența acestei maladii este de aprox. 3:100.000 de indivizi la nivel global și cu o vârstă medie de debut între 54-61 de ani, ceva mai timpuriu în cazul formei cerebeloase a AMS (2,3). Odată ce a debutat boala, supraviețuirea mediană este de 6.2-10 ani (3). Este caracterizată de o evoluție progresivă manifestă prin disfuncție autonomă precoce, sindrom parkinsonian (rapid progresiv), respectiv sindrom cerebelos și uneori prezența elementelor piramidale. În ceea ce privește cronologia apariției tulburărilor disfuncției autonome, prima manifestare este disfuncția erectilă, apoi disfuncția urinară și ultima hipotensiunea arterială ortostatică (4). Sunt descrise trei forme în funcție de sindromul predominant: forma cerebeloasă (AMS-C), dominată de tulburările de mers și de coordonare, de dificultățile în articularea și pronunțarea cuvintelor; forma parkinsoniană (AMS-P) în

care predomină lentoarea în mișcare, rigiditatea, instabilitatea posturală și tremorul postural; iar cea de-a treia formă (AMS-A) în care disfuncția autonomă este manifestarea principală, așa numitul sindrom Shy-Drager în trecut.

Trebuie precizat că diagnosticul AMS este unul exclusiv clinic în vivo și este împărțit pe trei nivele de diagnostic: posibil, probabil și definit. Diagnosticul de certitudine (definit) este stabilit doar post-mortem pe baza examenului histopatologic.

Diagnosticul probabil implică prezența disfuncției autonome (disfuncție urinară/disfuncție erectilă sau hipotensiunea arterială ortostatică) și prezența fie a sindromului parkinsonian (cu răspuns absent/incomplet la administrarea de levodopa), fie a sindromului cerebelos. În același timp, un diagnostic posibil al AMS este stabilit tot în prezența disfuncțiilor autonome, dar altele decât cele enumerate anterior (ex.: constipație, anhidroză etc.), cu prezența obligatorie din nou a sindromului parkinsonian sau cerebelos (5).

Din punct de vedere paraclinic (din sânge și LCR) nu există nici o determinare/marker specific(6). Examenul neuroimagistic orientează și ajută în diagnosticul acestei boli prin evidențierea atrofiei la nivel striato-nigric (în forma AMS-P), olivo-ponto-cerebelos (în forma AMS-C) sau în ambele zone (în forma AMS-A), dar și prin identificarea unor modificări specifice la nivelul ganglionilor bazali și a trunchiului cerebral ce urmează a fi puse în discuție ulterior.

Acest caz scoate în evidență necesitatea în anumite situații clinice a unui examen obiectiv general și neurologic minuțios și atent, tocmai pentru a face posibil diagnosticul unei patologii neurologice rare, care se confundă ușor cu alte boli neurodegenerative cu un fenotip foarte asemănător (4).

Prezentare de caz

Pacient în vârsta de 38 de ani, din mediu urban, de lateralitate dreaptă, se internează pe secția de Neurologie pentru tulburări de mers și echilibru, tulburări de coordonare și dificultate în pronunțarea și articularea cuvintelor. Antecedentele

heredocolaterale sunt nesemnificative. Din antecedentele personale patologice reținem mai multe episoade de pierdere a stării de conștiență, cu durată de câteva secunde, neinvestigate. Condițiile de viață și de muncă sunt corespunzătoare, pacientul fiind fumător (indice pachete-an: 20) si consumator ocazional de alcool (o dată pe lună). Nu se cunoaște cu alergii.

Boala actuală a debutat insidios în urmă cu 5 luni prin tulburări de echilibru și de mers, tulburare de coordonare a membrului stâng, amețeli, tulburare de pronunțare și articulare a cuvintelor, simptome ce se accentuează pe parcursul ultimelor 3 săptămâni.

Examenul obiectiv general evidențiază o stare generală bună, stare de conștiență păstrată, facies hipomimic, normopondere, afebrilitate, la examenul tegumentelor se observă angiectazii la nivelul frunții, pomețiilor și bărbiei (Fig.1) (aspect întâlnit la toți membrii familiei pe linie maternă), aparat cardio-vascular și respirator în relații normale, abdomen insensibil, micțiuni spontane și fără tulburări de dinamică sexuală.

Figura 1. Eritroză facială cu angiectazii asociate predominant la nivelul pomeților și nasului

Examenul obiectiv neurologic evidențiază următoarele modificări patologice grupate pe sindroame:

a) un sindrom cerebelos care domină tabloul clinic prin intermediul mersului ataxic, dismetriei membrelor stângi, disdiadocokineziei, „mâini neîndemânatice”, dizartriei explozive, ROT pendulante mai accentuate pe stânga, fin tremor intențional.

b) un sindrom corticospinal susținut de prezența reflexelor patologice prezente pe dreapta, inclusiv Babinski și clonus plantar drept.

c) un sindrom parkinsonian datorită instabilității posturale cu pull-test pozitiv, bradikinezie, facies „mirat” cu fante palpebrale lărgite și hipomimie.

d) Fără alte modificări ale examenului obiectiv neurologic.

Ipoteze de diagnostic: ataxia cerebeloasă

Având în vedere predominanța sindromului cerebelos în asociere cu sindromul parkinsonian și a sindromului piramidal sunt excluse în funcție de evoluția în timp, dar și pe baza datelor din anamneză și a examenului obiectiv următoarele patologii:

Evoluție	Patologie	Criterii de excludere (clinice)
Episodică (minute) și acută (ore-zile)	Infecții, traume, postanoxic, intoxicații	Nu întrunesc criteriul temporal
Subacută (săptămâni-luni)	a) Sdr. paraneoplazic b) Metastaze cerebeloase c) Boala Demielinizantă d) Alcoolic-nutrițională e.) B. Whipple/Sprue	a) fără istoric de scădere marcată în greutate sau de reducere a apetitului, se vor efectua investigații complementare b) de regulă la sexul feminin (în context de cancer ovarian sau de sân) c) absența tulburărilor sensibilității subiective și obiective (a paresteziilor) sau a paraparezei, fără tulburări de vedere, iar ataxia se asociază cu nistagmus și apare de regula în std. avansate ale bolii ex.: scleroza multiplă d) neagă consumul e) absența diareei, steatoreei și sdr de malabsorbție. (1,7)

Cronică	1. Degenerative: Ataxiile spinocerebeloase, atrofia multisistem predominant cerebeloasă, ataxia ereditară cerebeloasă de tip Holmes si cea sporadică, sindromul premutației X fragil, Boala Parkinson, degenerarea dentato-rubrală și Boala Machado-Joseph-Azorean 2. Ataxia-teleangiectazia la vârsta adultă 3. Ataxiile metabolice 4. Ataxiile infecțioase 5. Ataxiile autoimune **Investigațiile paraclinice, caracterul ereditar sau dobândit al bolii, dar și reluarea ex. ob. neurologic ne vor ajuta în stabilirea dgs final și excluderea diferitelor ataxii cu evoluție cronică.** (1,7).

Investigațiile paraclinice

Biologic se decelează și totodată se exclud:

- Bolile autoimune: VSH=1 mm/h (v.n.= <15mm/h), Factor reumatoid=1.42UI/ml (v.n.=<14 UI/ml)
- Bolile inflamatorii sistemice (anticorpi anti Ro=negativi, anticorpi antinucleari=negativi, anticorpi ADN dublu catenar=negativi)
- Boli infecțioase inclusiv luesul (TPHA=negativ, VDRL calitativ=negativ / cantitativ= 0), Test HIV =negativ, imunoglobulina A=1.58 g/L (v.n.=0.7-4), imunoglobulina M=0.45g/L (v.n.=0.4-2.3 g/L) , imunoglobulina G= 11.31 g/L (v.n.=7-14g/L)
- Etilismul cronic: ASAT=16 U/L (v.n.<45U/L), ALAT=11 U/L (v.n.=<40 U/L), GGT =17U/L (v.n.=<60 U/L)
- Ceruloplasmina nesemnificativ scăzută= 14 mg/dL (15-30 mg/dL), cupruria normală=105 ug/dL (v.n. 70-140 ug/dL)
- Deficitul de vit. B12=232 pg/ml (200-750 pg/ml) și vit. E=10 mg/L (v.n.5-18 mg/L) sunt excluse
- Sdr. paraneoplazic: CEA și CA 19-9 negativi (ipoteza absenței unei malignități este susținută după cum am amintit și de anamneză, dar și de

aspectul radiografiei pulmonare care este normală și de ecografia abdominală în relații normale).

- Funcția tiroidiană normală cu TSH=1.93 U/mL (v.n.1.8-4,1 U/mL), FT4=0.80 ng/dL (v.n.=0.7-1.77 ng/dL)

Se efectuează puncție lombară care decelează un LCR (lichid cefalorahidian) cu presiune normală, aspect macroscopic clar. Analiza biochimică evidențiază o ușoară hiperproteinorahie = 56,69 mg/dL (v.n.=<45mg/dL). Leucocite în LCR= 5 elem/mm3 (v.n.=<7 elem/mm3). Cultura LCR (negativă pentru *Streptococc spp, S. Aureus, Enterobacteriaceae, Pseudomonas spp, Acinetobacter spp, Enterococcus spp, Haemophilus spp, Neisseria spp*). Se determină atc anti-GAD din LCR care sunt negativi.

În continuare se recurge la examenul electroneuromiografic (studiul conducerii nervoase la nivelul membrelor inferioare), nervii studiați fiind peronier, tibial și sural bilateral și care este în relații normale. Electroencefalograma este în limite normale, fără modificări de tip lezional sau iritativ.

Se efectuează studiul eyetracking care decelează dismetrie și saccade lente la ambii ochi.

Foarte importante în orientarea diagnosticului au fost testele clinice pentru investigarea disfuncției vegetative și care au fost pozitive. Astfel răspunsul redus al TA (tensiunii arteriale) la trecerea din clino- în ortostațiune, v.n sub 30/15 mmHg, în cazul de față TAS (sistolică) scade cu 25 mmHg iar cea TAD (diastolică) cu 20 mmHg timp de peste 3 min. În consecință, scăderea exagerată a TAD indică la măsurători repetate o disfuncție autonomă în ceea ce privește menținerea TA. La fel, imersia unei mâini a pacientului în apa fierbinte de la robinet nu duce la creșterea fluxului sangvin în mâna contralaterală, cum de altfel se întâmplă la orice individ sănătos unde fluxul sangvin crește și mâna se încălzește (8).

- IRM coloană cervicală cu substanță de contrast identifică (Fig. 2-3).

Figura 2. Sagital T1 ponderat
Fără semne de atrofie medulară
sau leziuni demielinizante

Figura 3. Sagital IRM T2 ponderat
Chist sinovial la nivel D2

IRM cerebrală cu substanță de contrast: atrofie cortico-subcorticală difuză, simetrică, atât cerebrală, cât și cerebeloasă (Fig.4). Atrofie corp calos. Sistem ventricular dilatat pe seama reducerii parenchimului cerebral și cerebelos „hidrocephalus ex vacuo” (Fig 5). Hiposemnal T2 flair la nivelul ggl bazali (Fig. 6).

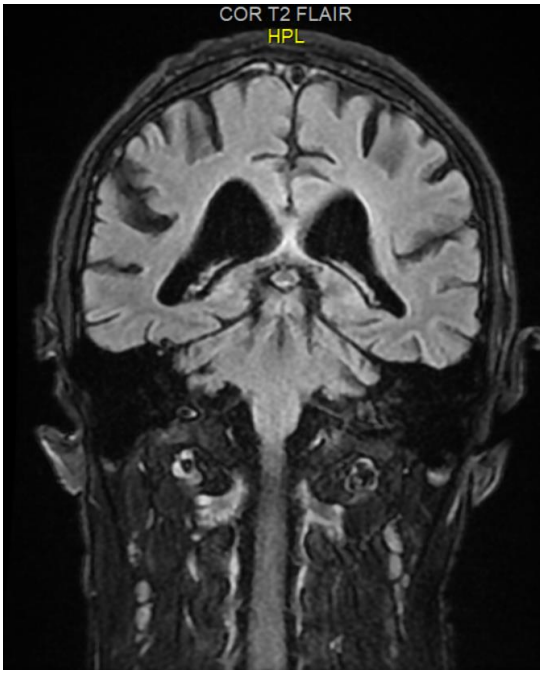

Figura 4. T2 Flair Șanțurile corticale sunt adâncite

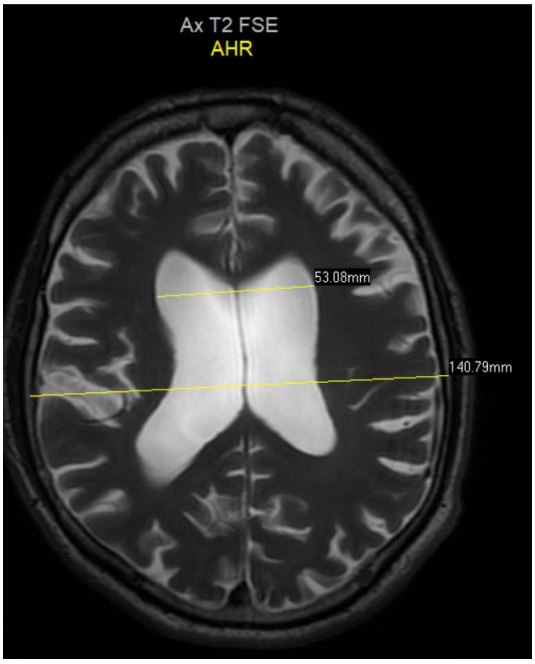

Figura 5. T2 FSE, indice Evans aici≈0.4, v.n.=0.3 sistemul ventricular este dilatat

Figura 6. T2 FLAIR, globus pallidus și putamen sunt în hiposemnal

În urma anamnezei, examenului clinic general și neurologic și al explorărilor paraclinice am luat în discuție toate ataxiile cerebeloase cu evoluție cronică, excluzând pe rând fiecare entitate clinică :

1. Ataxia spinocerebeloasă are un debut mai precoce, rareori apare disfuncția autonomă, iar asocierea acesteia cu atrofia cerebrală cortico-subcorticală difuză este rară (7).

2. Atrofia cerebeloasă cu manifestări predominante ale ganglionilor bazali (Boala Machado-Joseph-Azorean) debutează în adolescență cu semne motorii distale, asociind oftalmoplegie și amiotrofie (7).

3. Degenerarea dentato-rubrală evoluează cu mioclonii la interval de 1-20 de ani de la debutul ataxiei și nu este descrisă asocierea dintre sindromul piramidal, cel parkinsonian și a disfuncției autonome (7).

4. Boala Parkinson evoluează, spre deosebire de cazul de față, cu tremor postural și asimetric, dizartrie hipokinetică, postura în anteflexie și cu disfuncție autonomă tardivă. Absența asocierii dintre sindromul piramidal, a sindromului extrapiramidal, a disfuncției autonome și a sindromului cerebelos exclud și această maladie degenerativă.

5. Alte ataxii sporadice cu debut tardiv care au fost excluse prin examinările paraclinice sunt: ataxia cu anticorpi anti-GAD (anticorpi negativi), encefalopatia steroid-responsivă asociată tiroiditei autoimune (funcție tiroidiană normală), ataxia din deficitul de Vit B12 (fără deficit vitaminic), ataxia din deficitul de Vit E (fără deficit vitaminic) și ataxia alcool-nutrițională (afirmativ neagă consumul, iar probele hepatice si de colestază sunt normale).

6. Sindromul ataxie-teleangiectazie se definește prin mișcări involuntare coreo-atetozice în asociere cu infecții recurente (IgA, IgM și IgG reduse). În cazul de față nivelele serice ale IgA, IgM și IgG sunt în limite normale, fără semne de imunosupresie și fără mișcări involuntare cu excepția tremorului descris anterior.

Diagnostic final

Caracterul sporadic al bolii neurodegenerative, cu o evoluție progresivă și cu un debut la vârsta adultă (>30 de ani) asociat cu examenul clinic ce relevă un sindrom cerebelos predominant (și sindrom piramidal și parkinsonian) în asociere cu disfuncția autonomă (hipotensiune arterială ortostatică documentată), coroborat cu modificările neuroimagistice (atrofia cerebeloasă, modificările în special de la nivelul globus pallidus și putamen asociate cu atrofia cerebrală cortico-subcorticală difuză și simetrică) și după excluderea celorlalte patologii se stabilește diagnosticul final de atrofie multisistem forma cerebeloasă.

Tratament

S-a efectuat tratamentul simptomatic cu Amantadină 200 mg de două ori pe zi în vederea reducerii manifestărilor parkinsoniene. Simptomele cerebeloase sunt tratate prin logopedie (pentru dizartria cerebeloasă), fizioterapie și terapie ocupațională (pentru ataxia cerebeloasă). Disfuncția autonomă reprezentată în cazul nostru în principal de hipotensiunea arterială ortostatică este controlată prin consumul suficient de lichide, prin ingerarea unei cantități reduse de alimente la o masă, poziționarea capului într-o poziție ridicată în timpul somnului și o trecerea lentă din clino- în ortostatism. Toate aceste măsuri au ajutat pacientul nostru în controlul hipotensiunii arteriale ortostatice. (9).

Depresia ușoară și anxietatea prezente în cazul de față sunt tratate cu un inhibitor selectiv al recaptării serotoninei și consiliere psihologică. (10).

Discuții

Diagnosticul atrofiei multisistem este un proces dificil și anevoios, deoarece este stabilit în cea mai mare parte clinic și echivalează unui diagnostic de excludere. Acest lucru se datorează absenței unor determinări specifice din plasmă și LCR (11). Actualmente există un interes crescut în a descoperi markeri bioumorali potențiali pentru diagnosticul AMS (12). Cele mai promițătoare determinări din sânge sunt norepinefrinele alături de determinarea nivelului plasmatic al depozitului vezicular de catecolamine (12). Tot cu mare interes sunt studiate și determinarea neurofilamentelor ușoare din plasmă/LCR, respectiv determinarea nivelurilor plasmatice/LCR a alfa-sinucleinei (aSyn). Deocamdată sunt necesare viitoare cercetări pentru a confirma Se și Sp acestor markeri (12). Trebuie amintit faptul că nivelul de diagnostic la care s-a ajuns cu acest caz este de AMS probabilă, în condițiile în care diagnosticul de certitudine poate fi stabilit doar post mortem pe baza examenului histopatologic și cu decelarea incluziunilor citoplasmatice caracteristice.

Dacă în cazul diagnosticului acestei boli, clinicianul întâmpină o serie de dificultăți, posibilitățile terapeutice sunt pentru moment și ele extrem de limitate și se bazează strict pe controlul simptomatologiei. Cu privire la tratamentul modificator de boală s-au încercat următoarele opțiuni, dar fără rezultate: Riluzol, Fluoxetină, Rasagilină, Minociclină și Rifampicină (10). Transplantul de celule stem mezenchimale determină o întârziere a progresiei deficitului neurologic la pacienții cu AMS-C, însă mecanismul de acțiune este neclar și rezultatul pe termen lung este nesatisfăcător. Sunt în faze diferite de studiu un vaccin împotriva epitopului responsabil de agregare a alfa-sinucleinei (faza I) și un agent ce inhibă agregarea alfa sinucleinei-studiu multicentric de faza III (10).

Particularitățile cazului

La majoritatea pacienților disfuncția autonomă se manifestă inițial prin tulburări ale dinamicii sexuale și precede restul manifestărilor, însă acest simptom nu este prezent în cazul pacientului de față. Tot timpuriu și cu o frecvență ridicată apar retenția/incontinența urinară în evoluția bolii și domină tabloul clinic inițial, dar aceste simptome lipsesc surprinzător în totalitate la pacientul prezentat în această lucrare (6).

O altă particularitate este faptul că sindromul cerebelos este absent în 95% din cazuri la debutul bolii, însă în cazul nostru domină tabloul clinic din stadiile incipiente ale acesteia.

În ciuda faptului că atrofia punții este o caracteristică a AMS-C, în cazul nostru nu a putut fi dovedită (13).

Cu toate că pacientul a avut un debut insidios al bolii, urmat de o progresie rapidă a simptomelor (primele 6 luni), evoluția pacientului pe parcursul următoarelor 6 luni (între cele două vizite) pare să fie lent progresivă.

Concluzii

În cazul de față avem de a face cu o boală neurodegenerativă rară, cu evoluție progresivă și cu debut tardiv la vârsta de adult (38 de ani) și implicit cu un caracter sporadic. Diagnosticul este unul clinic și susținut de prezența sindromului cerebelos (dar și de elementele piramidale și parkinsoniene) în asociere cu disfuncția autonomă reprezentată de hipotensiunea arterială ortostatică și întărit de modificările neuroimagistice de la nivelul ganglionilor bazali, cerebel și trunchi cerebral. Atipic în cazul de față sunt absența disfuncției erectile și a celei urinare citate în literatură ca fiind în majoritatea cazurilor prezente încă de la debutul bolii. Întrucât diagnosticul de certitudine se poate stabili doar postmortem prin examenul histopatologic, nivelul de diagnostic atins în cazul de față este de atrofie multisistem probabilă. Este absolut necesar intensificarea eforturilor în identificarea unor noi markeri diagnostici și în vederea descoperirii unor tratamente modificatoare de boală care să influențeze parcursul negativ al acestei boli.

Consimțământul informat. De menționat că pacientul a semnat consimțământul informat referitor la participarea la învățământul medical și la folosirea informațiilor medicale numai în scop științific.

Referințe

1 . Erkkinen M, Kim M, Geschwind M. Clinical Neurology and Epidemiology of the Major Neurodegenerative Diseases. Cold Spring Harbor Perspectives in Biology. 2017;10(4):a033118.

2. Bower JH, Maraganore DM, McDonnell SK, Rocca WA. Incidence of progressive supranuclear palsy and multiple system atrophy in Olmsted County, Minnesota, 1976 to 1990. Neurology 1997;49:1284–1288

3.Moon EA, Sletten DM, Suarez MD, et al. Clinical features and autonomic testing predict survival in multiple system atrophy. Brain 2015;138: 3623–3631.

4. Jecmenica-Lukic M, Poewe W, Tolosa E, Wenning GK. Premotor signs and symptoms of multiple system atrophy. The Lancet Neurology, 2012;11(4):361–368.

5.Gilman S, Wenning GK, Low PA, et al. Second consensus statement on the diagnosis of multiple system atrophy. Neurology 2008;71:670–676.

6.Herbert MK, Aerts MB, Beenes M, et al. CSF neurofilament light chain but not FLT3 ligand discriminates parkinsonian disorders. Front Neurol 2015;**6**: 91.

7. Allan R, Martin S, Joshua K, et al. Adams & Victor's Principles of Neurology. McGraw-Hill Companies, Inc. 2014:10:1060-1132.

8. Allan R, Martin S, Joshua K, et al. Adams & Victor's Principles of Neurology. McGraw-Hill Companies, Inc. 2014:10:530-562

9. Fanciulli A, Wenning GK. Multiple-system atrophy. N Engl J Med 2015;372:1375–1376.

10. Perez-Lloret S, Flabeau O, Fernagut P, et al. Current Concepts in the Treatment of Multiple System Atrophy. Movement Disorders Clinical Practice. 2015;2(1):6-16.

11. Obelieniene D, Bauzaite S, Kulakiene I, et al. Diagnostic challenges in multiple system atrophy. Neuropsychiatric Disease and Treatment. 2018;14:179-184.

12. Palma J, Norcliffe-Kaufmann L, Kaufmann H. Diagnosis of multiple system atrophy. Autonomic Neuroscience. 2018;211:15-25.

13. Matsusue T. ECR 2010 / C-2503 / Characteristic MR findings in multiple system atrophy (MSA): Post-mortem MR-pathological correlations - EPOS™ [Internet]. Dx.doi.org. 2019 [cited 15 September 2019]. Available from: http://dx.doi.org/10.1594/ecr2010/C-2503

Man-in-the-barrel syndrome– Sindromul "omului în butoi" prin infarct medular cervical în teritoriul arterei spinale anterioare pe fond de endocardită infecțioasă

Dana Marieta Fodor[1], Marinela Fărtan[2], Georgiana-Alexandra Bîrsan[1], Ioana Cristina Stănescu[1,2]

[1]Departamentul de Neuroștiințe, Universitatea de Medicină și Farmacie " Iuliu Hațieganu" Cluj Napoca, România

[2]Clinica de Neurologie, Spitalul Clinic de Recuperare, Cluj Napoca

Introducere

Sindromul "man in the barrel" (MBS) ("omului in butoi") se referă la condiția rară a prezenței unui deficit motor brahial bilateral, predominant proximal, cu păstrarea funcției motorii la nivelul membrelor inferioare și al musculaturii faciale. (1)

Cauzele și topografia cele mai frecvente ale sindromului "omului în butoi" ("man in the barrel" syndrome) sunt:

- Cerebrală: infarctele "watershed" sau "în cumpănă de ape", care apar în zonele vulnerabile, de graniță ca și vascularizație, între teritoriile arterelor cerebrale medii și cele anterioare. Această zonă corespunde ariei de proiecție a regiunii proximale a membrelor superioare și centurii scapulo-humerale, la nivelul homunculusului motor, și este mai frecvent interesată în condiții de hipoperfuzie cerebrală severă (1, 2).
- Pontină (ex: mielonoză pontină, ischemie pontină, fractură de proces odontoid)(1)
- Măduva cervicală: ischemie de arteră spinală anterioară (când pot fi interesate coarnele anterioare dar și tracturile cortico-spinal, respectiv spino-talamic,

cu asocierea disfuncționalității sfincteriene urinară și rectală) sau mielopatie cervicală, pe fond de spondilartroză cervicală avansată (3, 4).

- Plexul brahial bilateral: plexopatie bilaterală, plexopatia postoperatorie, plexopatia post-iradiere, radiculo-plexita/mielo-radiculo-plexita în cadrul unui sindrom paraneoplazic (pe fondul unui carcinom pulmonar cu celule mici)(3, 5)
- Boala de neuron motor (scleroza laterală amiotrofică sau atrofia spinală progresivă, în variantele localizării brahiale a lor)(1, 2)

Prezentarea cazului

Pacient în vârsta de 69 de ani, din mediul urban, lateralitate dreaptă, cunoscut cu multipli factori de risc vascular, se prezintă pentru instalarea, relativ bruscă, a unui deficit motor al membrelor superioare, bilateral, predominant proximal (în decursul a aproximativ 2 ore), dispnee de efort de aproximativ 2 luni.

Reținem antecedentele heredo-colaterale oncologice (pulmonare – tatăl și fratele, sfera genitală – sora), iar dintre antecedentele personale patologice reținem prezența factorilor de risc vascular (hipertensiune arterială esențială, diabet zaharat tip 2 non-insulino-necesitant, dislipidemie mixtă) și un istoric recent de abces dentar tratat stomatologic (cu 2 luni anterior prezentării în serviciul de neurologie). Nu a fost expus la noxe profesionale, dar fumător.

La examenul neurologic pacientul e orientat temporo-spațial, cu atitudinea particulară “man in the barrel” sau de “om în butoi”, fără mișcări involuntare și fără semne de iritație menigeană, fără modificări patologice în sfera nervilor cranieni, ortostațiunea și mersul posibile dar fără balansul brațelor, dipareză brahială predominant proximală cu forța musculară segmentară cotabilă la nivel proximal la 1/5 pe stânga și la 2/5 pe dreapta, distal fiind aproape normală (4/5) bilateral, cu păstrarea forței musculare, în limite normale, la nivelul tuturor celorlalte grupe musculare/segmente, hipotonie la nivelul membrelor superioare proximal, diminuarea reflexelor stilo-radial și cubito-pronator concomitent cu abolirea reflexelor bicipital și

tricipital bilateral, semn Babinski schițat bilateral, semn Rossolimo prezent bilateral, fără tulburări de coordonare, fără afectarea sensibilității, fără tulburări sfincteriene, eulalic, eupraxic.

Examenul clinic general relevă un pacient cooperant, afebril, cu tegumente normal colorate, țesut celular subcutanat normal reprezentat, fără modificări patologice la nivel osteo-articular, torace normal conformat, murmur vezicular în limite normale, matitate cardiacă în limite normale, TA=150/80 mmHg, AV= 68/min, suflu sistolic grad 4/6 în focarul mitral, fără sufluri pe carotide, abdomen suplu care participă la mișcările respiratorii, ficat la rebord, semn Giodano negativ, fără tulburări de micțiune și fără alte modificări patologice.

Ca diagnostic de etapă se constată o **dipareză brahială predominant proximală** mai accentuată pe dreapta, sugerând aspectul de **sindrom "man-in-the-barrel" sau "om în butoi",** punându-se problema dacă elementele aparțin unui sindrom de neuron motor central în fază de diaskizis (fază acută), sau unui sindrom de neuron motor periferic sau chiar o combinație între cele două.

Diagnosticul diferențial al **topografiei leziunii** cauzatoare pentru sindromul "man-in-the-barrel" cu **instalare bruscă** cuprinde mai multe regiuni:

- Cerebrală (infactele watershed prezentate mai sus, mai frecvent apărute în condiții de hipoperfuzie cerebrală severă (ceea ce nu se descrie anamnestic)) – cea mai frecventă etiologie;
- Pontină (ischemie, mielonoză);
- Medulară cervicală (infarct de arteră spinală anterioară);
- Plexul brahial bilateral: plexopatie bilaterală (cauza mai frecventă a acesteia în condiția instalării acute – cea postoperatorie– exclusă anamnestic).

Examinarea CT craniană nativă nu a evidențiat leziuni cerebrale, excluzând cea mai frecventă topografie cauzatoare. Localizarea pontină a leziunii a fost de asemenea exclusă imagistic. Electroneurografic s-a exclus plexopatia brahială și radiologic s-a

exclus prezența unei patologii neoplazice pulmonare (având în vedere antecedentele heredo-colaterale neoplazice pulmonare) ca posibilă cauză pentru o plexopatie paraneoplazică.

S-a investigat în continuare topografia medulară cervicală, motiv pentru care se efectuează examinarea RMN de coloană cervicală, care relevă leziune cu hipersemnal T2 și STIR, și ușor hiposemnal T1 corespondent, la nivel medular C3-C5, cu restricție de difuzie la nivelul cordoanelor anterioare și laterale (predominat anterior stânga) cu cruțarea cordoanelor posterioare, aspect sugestiv de **infarct medular în teritoriul arterei spinale anterioare** (fig. 1).

Fig. 1: RMN de măduvă cervicală: leziune intramedulară hiperintensă în T2 la nivel C3-C5.

Infarctul medular fiind decelat, ca pas următor s-a impus evaluarea versantului vascular având în vedere prezența multiplilor factori de risc vascular, cea mai probabilă etiologie în acest context fiind cea aterotrombotică, lipsa fibrilației atriale și a unei patologii cardiace cunoscute făcând mai puțin probabilă etiologia cardioembolică. Ecografia Doppler carotido-vertebrală decelează lipsa semnalului Doppler la nivelul

arterei vertebrale drepte, motiv pentru care se efectuează examinarea angio-CT la nivelul capului și gâtului, unde nu se vizualizează artera vertebrală dreaptă de la origine până în treimea medie, ca apoi să se vizualizeze foarte slab până la nivelul arterei bazilare, sugerând obstrucția acesteia (Fig. 2).

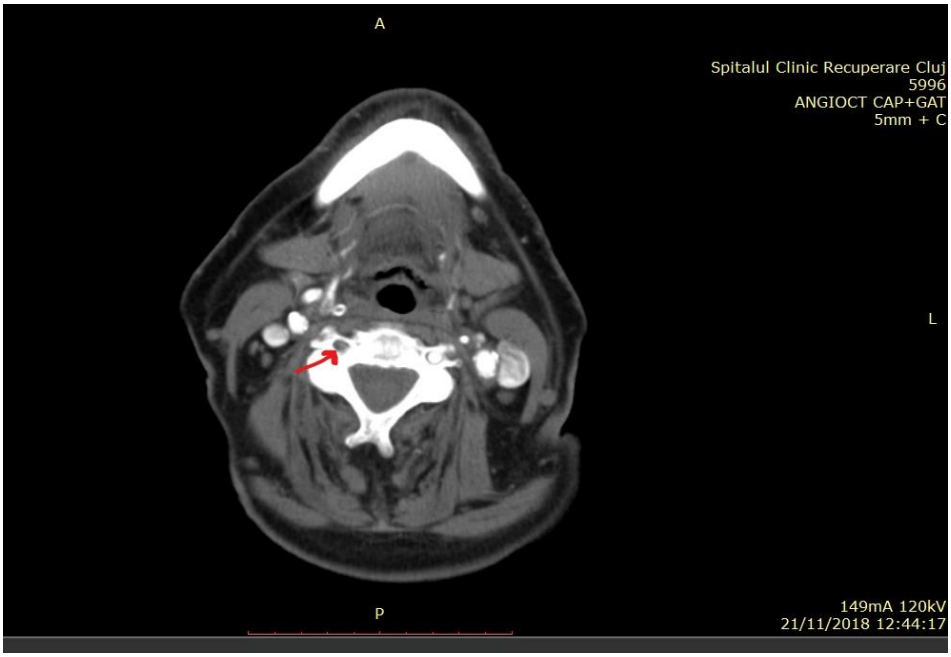

Fig. 2: Examinarea angio-CT (cap+gât), în secțiune axială, arătând lipsa umplerii arterei vertebrale drepte cu substanță de contrast.

Evaluarea cardiacă (efectuată având în vedere prezența a multipli factori de risc vascular și a dispneei de efort): relevă un EKG fără modificări electrocardiografice (RS 60/min, ax QRS intermediar, fără modoficări ST-T), dar evaluarea ecocardiografică transtoracică decelează **insuficiență mitrală grad III, FLAIL VPM**, aspect de cardiomiopatie hipertensivă. (Ao asc=36 mm. AS=48 mm, VS=54/36 mm, fără tulburări semnificative de cinetică, SIV=17-18 bazal, PP=12 mm, FEVS=55%, flux mitral: E/A>2, valva mitrală cu flail VMP, Insuficiență mitrală grad III, valvă aortică tricuspă, I Ao grad I/II, , VD=38 mm, TAPSE=25 mm, IT grad I, PSAP=50+20mm=70mm, VCI nedilată, CI>50%, fără colecție pericardică). Se

recomandă ecografie transesofagiană pentru evaluarea structurii și mecanismului insuficienței mitrale: VMi cu ruptură de cordaj VMP, **formațiune mobilă de 5 mm la nivelul VMP cu aspect de vegetație**, **IMi severă** cu jet orizontal spre peretele lateral al AS, AS dilatat; VS nedilatat, efficient; VD nedilatat; HTP severa.

Având în vedere tabloul clinic, biologic cu probe inflamatorii minim reacționate (VSH-44mm/h, CRP=1.2 mg/dl, procalcitonina negativă) și aspectul ecocardiografic se interpretează ca o **endocardită veche posibilă** (1 criteriu major – prezența vegetației pe valvă mitrală ecocardiografic și 1 criteriu minor- embolia în artera spinală anterioară cu infarct medular consecutiv (6)). In urma consultului interclinic de boli infecțioase, se efectuează 3 seturi de hemoculturi, care toate au fost negative și se indică antibioterapie asociativă empirică cu spectru larg. Evaluarea coronarografică nu decelează leziuni semnificative pe arterele coronare, iar examinarea Holter-EKG/24 ore evidențiază, pe fondul RS rare extrasistole izolate și cuplete, fără pauze>3 s, fără pase FiA, AV min-53/min, AV max=114/min, AV medie=81/min.

În consecință ne aflăm în fața unui **infarct medular în teritoriul arterei spinale anterioare, la nivel C3-C5, cu dipareză brahială bilaterală, prin mecanism cardioembolic pe fond de endocardită infecțioasă veche de valva mitrală nativ**ă.

Tratament:

- Tratamentul etiologic, asigurând în același timp și profilaxia secundară a evenimentelor cardioembolice:
- Tratamentul antibiotic al endocarditei infecțioase (empiric, asociativ cu spectru larg: Ceftriaxon 2 g/zi + Gentamicină 240 mg/zi, în cazul de față, în urma consultului cu medical de boli infecțioase)
- intervenție chirurgicală de înlăturare a vegetației și plastie sau protezare a valvei mitrale
- Tratament neurotrofic (cerebrolysin, acid alfa-lipoic)

- Tratamentul factorilor de risc vascular (Aspenter 75 mg/zi, Metoprolol 50 mg/zi, Diurex 20/50 mg/zi, Telmisartan 40/zi, Atorvastatin 10 mg/zi)
- Neuroreabilitare: kinetoterapie, terapie ocupațională.

Discuții

În cazul de față prima provocare a constat în decelarea etiologiei sindromului "man in the barrel" (omului în butoi), excluzând în prima etapă leziunea cerebrală (în teritoriul arterelor cerebrale anterioare) - cea mai frecventă cauză, orientându-ne ulterior spre localizarea medulară cervicală, decelându-se leziunea sugestivă pentru ischemie parțială în teritoriul arterei spinale anterioare, diagnostic susținut de prezența obstrucției de arteră vertebrală dreaptă la examinările imagistice (ecoDoppler carotido-vertebrală și angio-CT cap+gât). Cel mai probabil, obstrucția de arteră vertebrală a creat condiții de hipoperfuzie la nivelul arterei spinale anterioare, afectând motoneuronii din coarnele anterioare, cu mare susceptibilitate la ischemie, cu cruțarea tracturilor cortico-spinal și spino-talamic. A doua provocare a fost determinarea mecanismului de producere a infactului medular, cel mai probabil fiind cel atero-trombotic, având în vedere prezența multiplilor factori de risc vascular. Dar în urma evaluării cardiologice (incluzând examinările ecocardiografice trastoracică și transesofagiană) se decelează prezența vegetației și a rupturii de cordaj la nivelul valvei mitrale, cel mai probabil secundar unei endocardite vechi (actualmente cu hemoculturi negative), posibil dezvoltate post intervenție stomatologică majoră, la un pacient diabetic.

Concluzii

Particularitatea cazului a constat în asocierea dintre un sindrom neurologic rar ("Man-in-the-barrel", al omului în butoi) cu o etiologie rară (infarctul in teritoriul arterei spinale anterioare) și o cauză rară a mecanismului cardioembolic de producere a ischemiei (endocardită infecțioasă cu vegetație pe valvă nativă mitrală). Cazul ilustrează parcurgerea lanțului diagnostic de la cel de sindrom, prin cel topografic,

continuând cu cel al mecanismului patogenetic și ajungând la cel etiologic, în elucidarea acestuia.

Bibliografie

1. Orsini M, Catharino AM, Catharino FM, Mello MP, Freitas MR, Leite MA, et al. Man-in-the-barrel syndrome, a symmetrical proximal brachial amyotrophic diplegia related to motor neuron diseases: a survey of nine cases. Rev Assoc Med Bras (1992). 2009;55(6):712-5.
2. Paulin M, de Seze J, Wyremblewski P, Zephir H, Leys D, Vermersch P. Man-in-the-barrel syndrome caused by a pontine lesion. Neurology. 2005;64(10):1703.
3. Flanagan EP, McKeon A, Weinshenker BG. Anterior spinal artery infarction causing man-in-the-barrel syndrome. Neurology Clinical practice. 2014;4(3):268-9.
4. Antelo MJ, Facal TL, Sanchez TP, Facal MS, Nazabal ER. Man-in-the-barrel. A case of cervical spinal cord infarction and review of the literature. The open neurology journal. 2013;7:7-10.
5. Verma R, Lalla R, Patil TB, Babu S. "Person in the barrel" syndrome: Unusual heralding presentation of squamous cell carcinoma of the lung. Annals of Indian Academy of Neurology. 2016;19(1):152-5.
6. Habib G, Lancellotti P, Antunes MJ, Bongiorni MG, Casalta J-P, Del Zotti F, et al. 2015 ESC Guidelines for the management of infective endocarditis. European Heart Journal. 2015;36(44):3075-128.

Cancer mamar în sarcină

Iulian Gabriel Goidescu[1], Angelica Chiorean[2], Gabriela Caracostea[1], Cerasela Mihaela Goidescu[3], Daniel Mureșan[1], Dan Tudor Eniu[4]

1 Disciplina Obstetrică și Ginecologie 1, Universitatea de Medicină și Farmacie "Iuliu Hațieganu" Cluj-Napoca

2 Clinica Medimages, Cluj-Napoca

3 Disciplina Medicală I, Medicină internă, Cardiologie și Gastroenterologie, Universitatea de Medicină și Farmacie "Iuliu Hațieganu" Cluj-Napoca

4 Disciplina de Chirurgie Oncologică și Ginecologie Oncologică, Universitatea de Medicină și Farmacie "Iuliu Hațieganu" Cluj-Napoca

Introducere

Cancerul mamar este cel mai frecvent tip de cancer la femei și a doua cauză de mortalitate prin boală neoplazică, în prezent 1 din 8 femei fiind diagnosticată cu cancer mamar la nivel mondial [1]. Incidența anuală a cancerului mamar în România în 2018 era de 70.3%o [2], cu o mortalitate de 21,2‰ [2].

Există o creștere considerabilă a frecvenței cancerului de sân cu vârsta, și având în vedere tendința actuală de amânare a primei sarcini către decada a 4-a a vieții, diagnosticul de cancer mamar în timpul sarcinii este așteptat să crească [3]. Incidența estimată a cancerului mamar în sarcină este de aproximativ 1 din 3000 de femei, fiind a doua cea mai comună afecțiune malignă în timpul sarcinii [4,5] și reprezintă aproximativ 1% din toate cazurile de cancer mamar [6].

O sarcină înainte de 30 de ani are un efect dual asupra sânului, determinând întâi o creștere tranzitorie a riscului de cancer mamar urmând apoi ca acest risc să scadă progresiv o dată cu îndepărtarea de momentul nașterii [7, 8]. De asemenea o sarcină

survenită târziu, după 38 de ani crește atât riscul pe termen scurt cât și cel pe termen lung de a dezvolta cancer mamar [8].

Vârstă maternă înaintată la prima naștere dusă la termen crește riscul cu până la 4%/an de a dezvolta cancer mamar la femeile în premenopauză și cu până la 2% pentru cele aflate în menopauză [9].

De asemenea, primiparele în vârstă dezvoltă mai frecvent forme hormonodependente de cancer mamar [10], cu supraexpresia HER2, conform Breast Cancer Surveillance Consortium [11]. Femeile care au născut la vârste mai înaintată au de asemenea un risc relativ mai mare de a dezvolta forme lobulare de carcinom mamar decât cele care au avut o naștere în jurul vârstei de 20 de ani [12].

Cancerul mamar asociat sarcinii (PABC) este definit ca fiind cancer de sân diagnosticat în timpul sarcinii sau în timpul primului an postpartum [4].

Majoritatea pacientelor cu cancer mamar asociat sarcinii sunt paciente tinere și au un risc genetic crescut [13], fiind purtătoare ale unor mutații patogene cu penetranță crescută [14], în special în gene cu susceptibilitate crescută în a dezvolta cancer mamar (precum genele BRCA), ceea ce face obligatorie testarea genetică [15].

Diagnosticul PABC este dificil de stabilit având în vedere modificările ce au loc la nivelul sânului în această perioada [16]. Pacientele și medicii sunt puși în fața unei situații dificile și anume în a alege între un avort terapeutic și începerea tratamentului sau începerea tratamentului și păstrarea sarcinii.

Prezentare de caz

Pacientul în vârstă de 25 de ani cu amenoree anamnestică de 13 săptămâni și sarcină confirmată ecografic (Figura 1), se prezintă la consult pentru descoperirea prin autopalpare a unor noduli mamari în sânul drept.

Din antecedentele heredo-colaterale reținem un bunic matern cu cancer de tub digestiv, decedat în urmă cu aproximativ 15 ani.

Din antecedentele personale fiziologice reținem menarha la 13 ani, pacienta

având cicluri regulate 28/4 zile , fără fenomene de acompaniament.

Pacienta nu prezintă antecedente obstetricale, iar antecedentele personale patologice nu sunt semnificative.

Figura 1 Sarcină monoembrionară în evoluție

Examen clinic: În sânul drept se palpează mai multe formațiuni tumorale, infiltrative, dure, neregulate de până la 3,5 cm, localizate la nivelul cadranelor interne ale sânului drept, fără infiltrarea tegumentului sau a mamelonului, fără edem în coajă de portocală. Fără adenopatii axilare drepte suspecte, fără adenopatii infra- sau supraclaviulare.

Examenul ecografic mamar relevă în cadranul infero-intern drept mai multe formațiuni cu caractere de malignitate pe o arie de 5,5 cm, iar axilar dreapta cel puțin 7 limfonoduli suspecți. De asemenea sunt notate 2 adenopatii suspecte la nivelul lanțului mamar intern drept (Figura 2). Sonoelastografia confirmă rigiditatea tisulară a nodulilor și suspiciunea de malignitate (Figura 3). Având în vedere suspiciunea înaltă

de malignitate dar și de boală multifocală se decide completarea investigației cu IRM mamar și confirmare histologică prin puncție-biopsie ecoghidată.

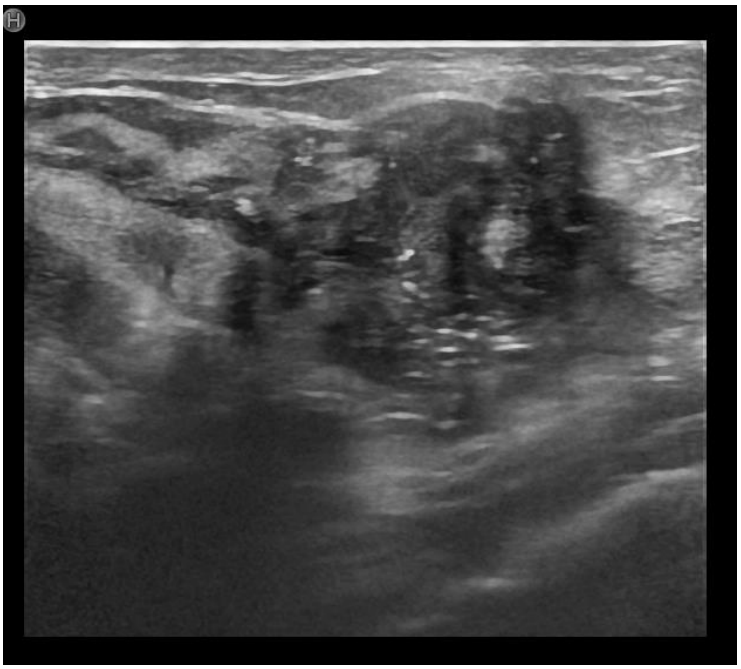

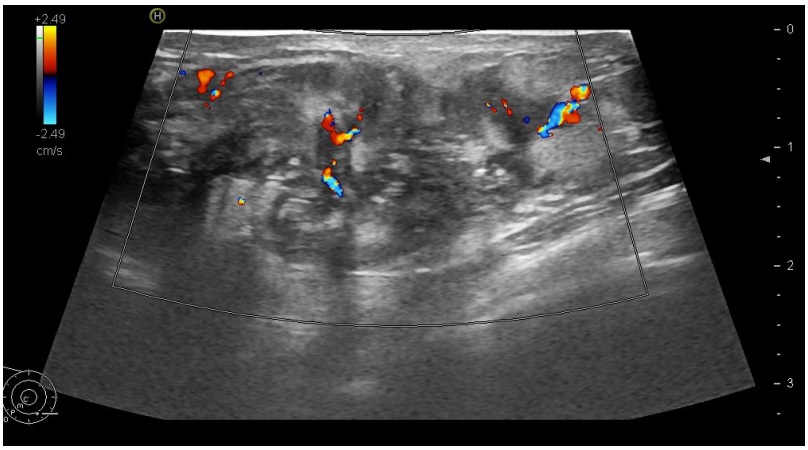

Figura 2. Aspectul ecografic și Doppler al tumorii mamare

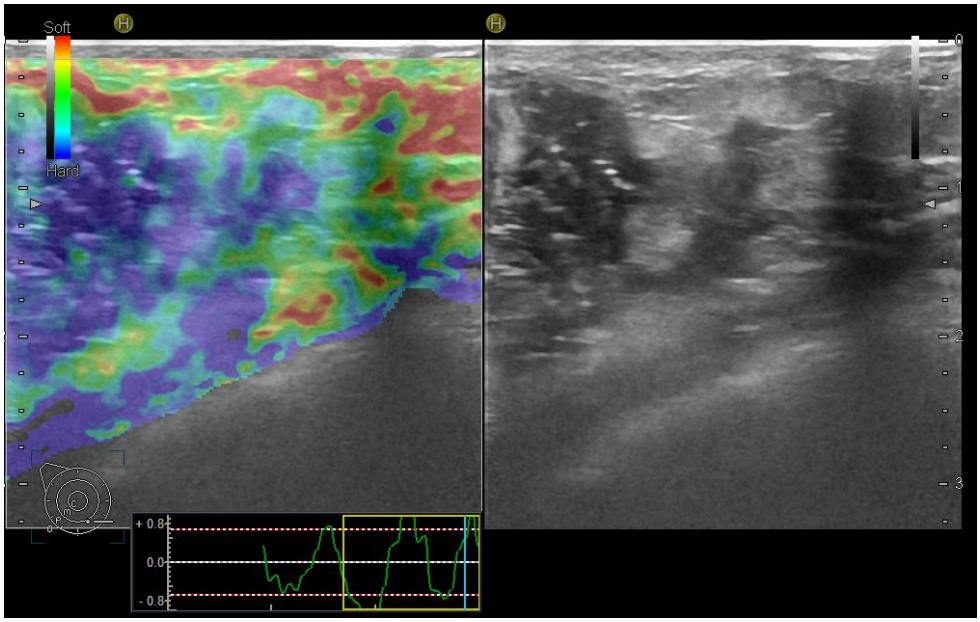

Figura 3. Sonoelastografie mamară

IRM-ul mamar descrie sâni cu structura intens glandulară. Intern dreapta la 5,8 cm de mamelon sunt vizibile trei formațiuni neregulate, cu priză de contrast intensă cu dinamică de tip wash-out, cea mai mare de 3,7 cm. Leziunile nebiopsiate vizibile în această regiune prezintă restricție în secvențele de difuzie și ADC (Figura 4). De asemenea IRM-ul mamar a infirmat suspiciunea de determinări secundare ganglionare axilare descrise ecografic.

Se practică puncție-biopsie ecoghidată din tumora dominantă (Figura 5), rezultatul histopatologic fiind de carcinom ductal invaziv, moderat diferențiat (G2), fără componentă in situ, cu invazia limfatică prezentă, L1Vo, Hormonodependent (RE=98%, RP=90%), HER-pozitiv (HER 2 cu amplificare), indice de proliferare înalt (Ki67=35%).

Pentru completarea stadializării, având în vedere faptul că pacienta este însărcinată se decide efectuarea de ecografie pelvină și abdominală, si radiografie toracică cu șorț de protecție, excluzându-se determinările secundare la nivel pleuro-pulmonar, hepatic sau pelvin.

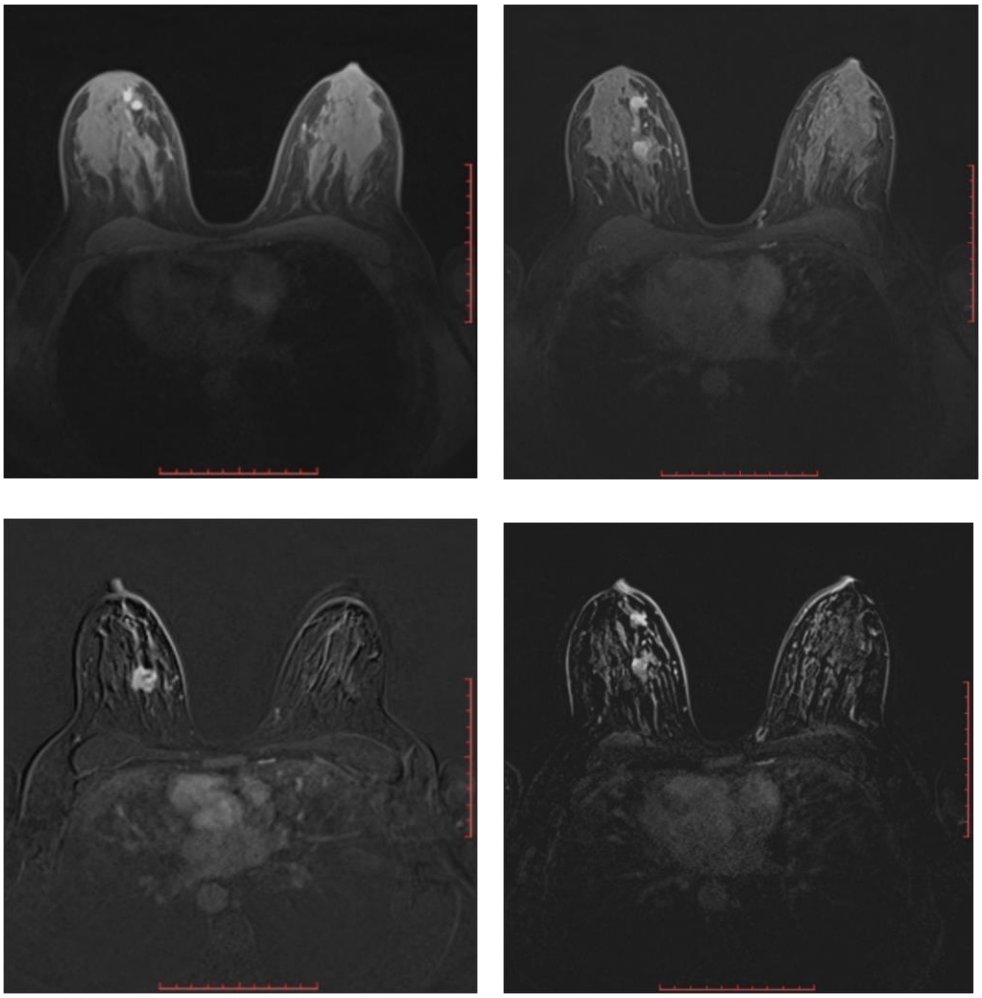

Figura 4. IRM mamar care confirmă multifocalitatea tumorii

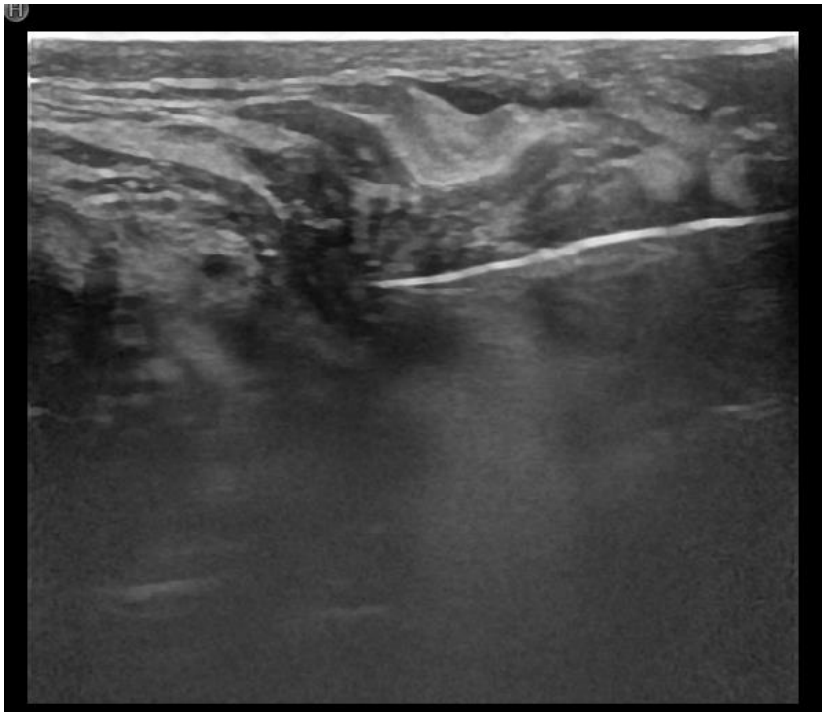

Figura 5 Biopsie mamară ecoghidată cu TruCut

Având în vedere antecedentele heredo-colaterale și vârsta pacientei se recomandă testare genetică prin panel multigenic, conform ghidurilor NCCN [17], rezultatul fiind negativ pentru genele BRCA1 și BRCA2, însă pozitiv pentru o mutație neutră în gena CDH1 (c.892G>A (p.Ala298Thr)).

În urma examinărilor clinice, imagistice și genetice, se stabilește diagnosticul de Carcinom mamar drept multifocal cT2(m) cN0M0 tip molecular Luminal B Her îmbogățit, stadiul IIA. Mutație neutră în gena CDH1.

Ca și elemente de diagnostic diferențial putem lua în discuție alte afecțiuni benigne ale sânului precum fibroadenoamele mamare sau hamartoamele, excluse atât de examenul clinic cât și de examinările imagistice. De asemenea diagnosticul diferențial ar putea fi făcut și cu un galactocel, însă consistența tumorală și faptul că este prima sarcină, exclud o astfel de posibilitate.

Pacienta dorește păstrarea sarcinii motiv pentru care este îndrumată către

Oncologie medicală pentru începerea chimioterapiei neoadjuvante secvențiale. Aceasta a efectuat chimioterapie neoadjuvantă 4xEC (Epirubicină + Ciclofosfamidă) + 2xTXT (Taxotere) în perioada februarie – iunie 2018 la Spitalul Filantropia București, a născut natural în 10.07.2018, la 37 SA, fără complicații, un copil de 2800g, IA=10, fiind ulterior ablactată. A continuat chimioterapia 2 xTXT și asociat Herceptin (acesta fiind contraindicat în sarcină) până în 20.09.2018.

Consult preoperator: Reclicvat tumoral de aproximativ 2 cm, la nivelul cadranelor interne ale sânului drept, fără adenopatii axilare sau supraclaviculare palpabile.

În 19.10.2018 se practică Mastectomie radicală modificată în anestezie generală cu intubație oro-traheală. Incizie eliptică circumscriind areola mamară și zona de tegument supratumoral. După decolarea lambourilor cutaneo-grăsoase superior si inferior, se îndepărtează în întregime glanda mamară împreună cu grăsimea perimamară și fascia pectoralului mare în bloc cu conținutul limfoganglionar al axilei nivelele I și II, păstrându-se prin disecție elementele vasculo-nervoase importante. Controlul hemostazei, drenaj al axilei, sutura tegumentului în puncte separate, pansament (Figurile 6 și 7).

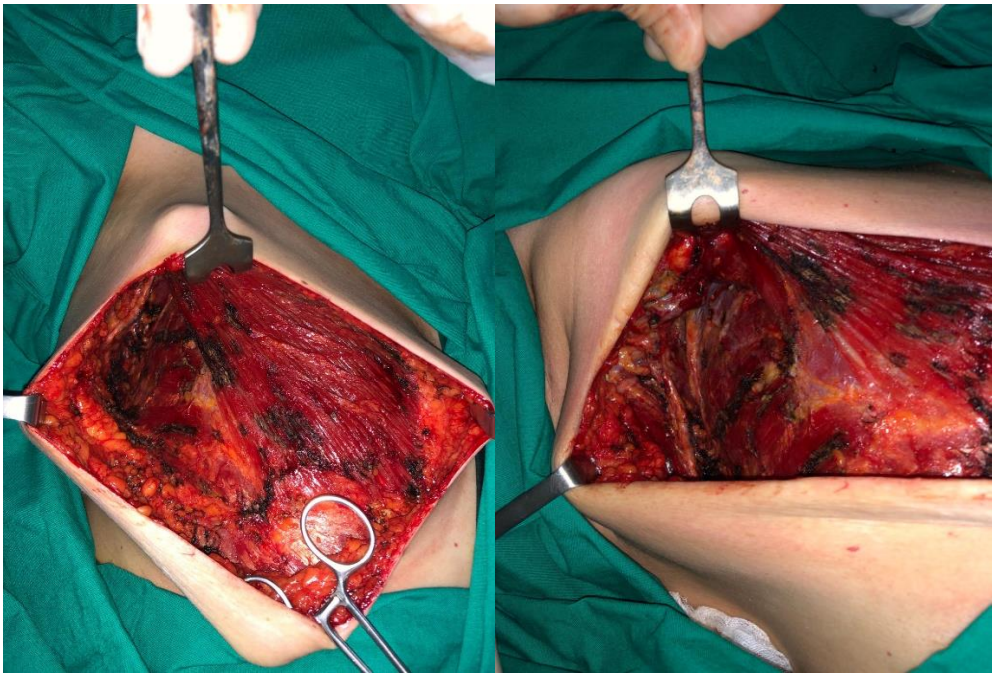

Figura 6. Mastectomie radicală modificată și limfadenectomie axilară

Figura 7. Aspectul postoperator și piesa operatorie

Rezultatul histopatologic postoperator fiind relicvat tumoral de CDI de 5/3mm LoVo Pn o, margini libere, margine profundă liberă, fără determinări ganglionare axilare (11N0).

Recomandările de la externare au fost:

- suprimarea firelor de sutură la 10-14 zile postoperator
- suprimarea drenajului axilar când drenajul scade sub 20-30 ml 2 zile consecutiv,
- continuarea hormonoterapiei cu Tamoxifen și Zoladex și tratamentului cu Herceptin până la 1 an;
- control în aprilie 2019 cu consult senologic și consult ginecologic
- reconstrucție mamara dreaptă

Discuții

Diagnosticul clinic al cancerului mamar este dificil de stabilit în sarcină, datorită posibilelor aspecte înșelătoare determinate de modificările fiziologice care apar în această perioadă și datorită faptului că anumite investigații nu sunt permise.

Deși mamografia poate fi folosită în sarcină cu șorț protector [3], aceasta este evitată datorită posibilelor efecte adverse și a faptului că se poate apela la ecografie, sonoelastografie și RMN mamar.

Ratele de detecție a PABC sunt foarte mari, utilizând mamografia, ultrasonografia sau rezonanța magnetică (RMN) fiind de 91%, 100% și 97%, conform lui Myers și colab [18].

Ecografia mamară reprezintă metoda imagistică cea mai potrivită și mai sigură pentru evaluarea afecțiunilor sânului la femei în timpul sarcinii și alăptării [19], iar RMN-ul mamar poate atinge sensibilitate de 98%, fiind recomandat mai ales în situațiile de boală multicentrică sau multifocală [20].

Utilizarea markerilor tumorali precum CA 15-3 au o aplicabilitate redusă în sarcină deoarece au în general valori crescute, putând ajunge până la 56 U/ml, în

absența unei patologii mamare [21].

Biopsia mamară stabilește diagnosticul de certitudine, fiind preferabil să se folosească biopsia tip TruCut în defavoarea biopsiei incizionale [6] în timp ce aspirația fină a acului (FNA) ar trebui evitată datorită frecvenței crescute de rezultate fals negative [22].

Stadializarea pe durata sarcinii se poate face utilizând ecografia abdominală [23], radiografia toracică cu șorț protector [24], sau RMN-ul abdomino-pelvin, însă fără contrast având în vedere faptul că utilizarea agenților de contrast pot determina complicații fetale și neonatale [25]. Tomografia computerizată (CT) poate fi utilizată când beneficiul depășește riscurile, dar ar trebui evitat atunci când putem folosi alte metode, cum ar fi RMN-ul [24].

Opțiunile terapeutice pentru paciente cu cancer mamar în sarcină sunt similare cu cele din afara sarcinii, respectând aceleași principii de bază: controlul local al bolii și prevenirea extensiei sistemice [23].

Sigur, în timpul sarcinii anumite clase terapeutice nu pot fi folosite, iar decizia de a utiliza un anumit regim terapeutic trebuie să ia în considerare: dorința cuplului de a păstra sarcina, vârsta gestațională la începerea tratamentului, absența anomaliilor fetale la testele de screening genetic sau la examinările ecografice [26].

Chirurgia pentru cancerul mamar este sigură și poate fi efectuată pe toată durata sarcinii conform recomandărilor NCCN, însă tipul de intervenție diferă în funcție de trimestrul de sarcină [27]. Dacă în primele 2 trimestre se recomandă mai ales mastectomie radicală modificată (MRM) pentru a evita radioterapia externă postoperatorie, în trimestrul 3 chirurgia conservativă este o soluție bună când situația locală și stadiul incipient o permit, fiind preferată sectorectomia și biopsia ganglionului santinelă axilar [27].

Radioterapia este contraindicată în timpul sarcinii datorită efectelor sale teratogene în prima parte a sarcinii și a complicațiilor hematologice, neurologice și intelectuale când este utilizată în trimestrul 3 [28,29].

În ceea ce privește chimioterapia în timpul sarcinii, aceasta poate fi folosită în condiții de siguranță după încheierea organogenezei [27].

Conform Ghidului de Diagnostic și tratament al cancerului mamar, publicat de NCCN în 2018, utilizarea chimioterapiei după săptămâna a 14-a de sarcina are un risc de malformații fetale de aproximativ 1,3%, acesta fiind similar cu cel al populației generale [27].

Cele mai frecvente complicații după expunerea in-utero la chimioterapie după 14 săptămâni sunt: greutate redusă la naștere, modificări minore ale contractilității miocardice datorate cardiomiopatiei cauzate de antracicline [30,31], sindrom de detresă respiratorie [32], anemie fetală [32], reducerea auzului și ventriculomegalie ușoară [32,33]. De asemenea, în timpul copilăriei pot apărea probleme dentare, deoarece formarea dentară este terminată numai postnatal, iar copii vor fi mai susceptibili la malformații dentare și carii dentare [33]. Problemele neurocognitive în timpul copilăriei, cum ar fi tulburările de inteligență, memoria și deficitele de atenție și dificultățile de limbaj și comunicare [33], au fost de asemenea descrise, dar este o lipsă de dovezi care să susțină o astfel de asociere.

Dozele de chimioterapice vor trebui modificate în timpul sarcinii datorită mecanismelor adaptive ale organismului matern din această perioadă, precum creșterea volumului plasmatic, creșterea metabolismului hepatic, creșterea funcției excretoare renale, scăderea nivelului albuminei plasmatice și scăderea motilității gastro-intestinale [23].

Clasele de chimioterapeutice cele mai utilizate la pacientele cu cancer mamar în timpul sarcinii sunt antraciclinele (Doxorubicina), agenții de alchilare (Ciclofosfamida) și Taxanii, utilizarea celor din urmă fiind preferată sub formă de cicluri săptămânale [34-38].

Hormonoterapia este contraindicată pe durata sarcinii, deoarece Tamoxifenul este teratogen, cele mai frecvente anomalii descrise la copii născuți din mamare care au luat această substanță fiind malformațiile cranio-faciale și ambiguitatea sexuală

[39].

Terapia cu anticorpi monoclonali, precum Trastuzumabul care vizează receptorul factorului uman de creștere epidermală, este contraindicată în sarcină deoarece acest receptor este exprimat în multe țesuturi embrionare și riscul teratogen este ridicat [40,41].

Alăptarea după intervenția chirurgicală este permisă din sânul controlateral, sau chiar din sânul operat (la 3-4 săptămâni post-operator în cazul intervențiilor conservative) însă este contraindicată după chimioterapie, radioterapie sau preoperator (datorită hiperemiei locale și a riscului crescut hemoragic și infecțios) [42].

Deși există studii care au demonstrat un prognostic similar la pacientele cu cancer mamar în sarcină versus în afara sarcinii când au fost comparate pe grupe de vârste și pe stadii [43], un număr mai mare de cercetări au demonstrat o rată mai scăzută de supraviețuire la pacientele cu PABC [44-47].

Cancerul mamar diagnosticat în primii cinci ani post-partum are un risc de 2,8 ori mai mare de metastazare și un risc de mortalitate de 2,7 ori mai mare comparativ cu cancerul de sân diagnosticat la pacientele nulipare conform unui studiu publicat în 2013 [46].

Prognosticul mai rău se datorează formelor histologice mai agresive și al asocierii mai frecvente cu mutații patogene, însă și întârzierea diagnosticului și a începerii tratamentului contribuie decisiv la creșterea morbidității și mortalității la aceste paciente [27].

Concluzii

Cancerul mamar diagnosticat în sarcină este o situație relativ rară, însă cu consecințe grave asupra pacientei și familiei. Opțiunile terapeutice și secvențele de aplicare a acestora trebuie analizate de o echipă complexă interdisciplinară formată dintr-un medic oncolog, un medic specialist în medicină materno-fetală și un chirurg oncolog, după consilierea cuplului și în acord cu dorințele lor.

Ecografia, sonoelastografia și RMN-ul mamar sunt cele mai sigure metode imagistice la femeile gravide, însă mamografia cu șorț de protecție poate fi efectuată dacă este necesar.

Mastectomia radicală modificată cu limfadenectomie axilară este tratamentul chirurgical ales dacă secvența chirurgicală este prima, deoarece radioterapia externă adjuvantă este contraindicată în sarcină. Chirurgia conservativă poate fi o opțiune potrivită pentru cazurile selectate, în special în trimestrul III al sarcinii.

Chimioterapia poate fi utilizată în timpul sarcinii după primul trimestru și este preferată în cazurile avansate care nu au indicație operatorie în prim timp, iar cuplul dorește păstrarea sarcinii.

Hormonoterapia, terapia țintită cu anticorpii monoclonali și radioterapia externă trebuie evitate în timpul sarcinii, datorită riscului lor crescut de complicații fetale.

Pacienta și-a dat acordul de utilizare a datelor clinice în scop academic, cu respectarea normelor în vigoare de utilizarea a datelor cu caracter personal.

Referințe

1. Ferlay J, Parkin DM, Steliarova-Foucher E. Estimates of cancer incidence and mortality in Europe in 2008. Eur J Cancer. 2010; 46(4):765-81.

2. Ferlay J, Colombet M, Soerjomataram I, Dyba T, Randi G, Bettio M, et al. Cancer incidence and mortality patterns in Europe: Estimates for 40 countries and 25 major cancers in 2018. Eur J Cancer. 2018;103:356-87.

3. Loibl S, Von Minckwitz G, Gwyn K, Ellis P, Blohmer JU, Schlegelberger B, et al. Breast carcinoma during pregnancy: International recommendations from an expert meeting. Cancer. 2006;106(2):237-46.

4. Navrozoglou I, Vrekoussis T, Kontostolis E, Dousias V, Zervoudis S, Stathopoulos EN, et al. Breast cancer during pregnancy: a mini-review. Eur J Surg

Oncol. 2008;34:837–843.

5. Salani R, Billingsley CC, Crafton SM. Cancer and pregnancy: An overview for obstetricians and gynecologists. Am J Obstet Gynecol. 2014;211:7–14.

6. Loibl S, Han SN, von Minckwitz G, Bontenbal M, Ring A, Giermek J, et al. Treatment of breast cancer during pregnancy: An observational study. Lancet Oncol. 2012;13(9):887-96.

7. Colditz GA. Fat, estrogens, and the time frame for prevention of breast cancer. Epidemiology. 1995; 6(3):209-11.

8. Goidescu I, Nemeti G, Caracostea G, Eniu DT, Chiorean A, Pintican R, et al. The role of imaging techniques in the diagnosis, staging and choice of therapeutic conduct in pregnancy associated breast cancer. Med Ultrason 2019;21(3), 336-343

9. Clavel-Chapelon F, Group ENE. Differential effects of reproductive factors on the risk of pre- and postmenopausal breast cancer. Results from a large cohort of French women. Br J Cancer. 2002; 86(5):723-7.

10. Rosato V, Bosetti C, Negri E, Talamini R, Dal Maso L, Malvezzi M, et al. Reproductive and hormonal factors, family history, and breast cancer according to the hormonal receptor status. Eur J Cancer Prev. 2014; 23(5):412-7.

11. Phipps AI, Buist DS, Malone KE, Barlow WE, Porter PL, Kerlikowske K, et al. Reproductive history and risk of three breast cancer subtypes defined by three biomarkers. Cancer Causes Control. 2011; 22(3):399-405.

12. Ursin G, Bernstein L, Lord SJ, Karim R, Deapen D, Press MF, et al. Reproductive factors and subtypes of breast cancer defined by hormone receptor and histology. Br J Cancer. 2005; 93(3):364-71.

13. Eniu DT, Romanciuc F, Moraru C, Goidescu I, Eniu D, Staicu A, et al. The decrease of some serum free amino acids can predict breast cancer diagnosis and progression. Scand J Clin Lab Invest. 2019; 79(1-2):17-24.

14. Goidescu IG, Eniu DT, Caracostea GV, Cruciat G, Stamatian F. Associations of pathogenic mutations responsible for breast cancer risk with histology and

immunohistochemistry in Romanian population. Rev Română Med Lab. 2018;26(2):165-75.

15. Keyser EA, Staat BC, Fausett MB, Shields AD. Pregnancy-associated breast cancer. Rev Obstet Gynecol. 2012;5(2):94-9.

16. Garcia-Manero M, Royo MP, Espinos J, Pina L, Alcazar JL, Lopez G. Pregnancy associated breast cancer. Eur J Surg Oncol. februarie 2009;35(2):215-8.

17. Daly MB, Pilarski R, Axilbund JE, Berry M, Buys SS, Crawford B, et al. Genetic/Familial High-Risk Assessment: Breast and Ovarian, Version 2.2015. J Natl Compr Canc Netw. 2016; 14(2):153-62.

18. Myers KS, Green LA, Lebron L, Morris EA. Imaging Appearance and Clinical Impact of Preoperative Breast MRI in Pregnancy-Associated Breast Cancer. AJR Am J Roentgenol. 2017 Sep;209(3):177–183.

19. Robbins J, Jeffries D, Roubidoux M, Helvie M. Accuracy of diagnostic mammography and breast ultrasound during pregnancy and lactation. AJR Am J Roentgenol. 2011;196(3):716–722.

20. Ahn BY, Kim HH, Moon WK, et al. Pregnancy- and lactation-associated breast cancer: Mammographic and sonographic findings. J Ultrasound Med. 2003;22(5):491–497.

21. Han SN, Lotgerink A, Gziri MM, Van Calsteren K, Hanssens M, Amant F. Physiologic variations of serum tumor markers in gynecological malignancies during pregnancy: a systematic review. BMC Med.2012;10:86.

22. Han SN, Amant F, Cardonick EH, Loibl S, Peccatori FA, Gheysens O, et al. Axillary staging for breast cancer during pregnancy: feasibility and safety of sentinel lymph node biopsy. Breast Cancer Res Treat. 2018;168(2):551-557.

23. Amant F, Halaska MJ, Fumagalli M, et al. Gynecologic cancers in pregnancy: guidelines of a second international consensus meeting. International journal of gynecological cancer: official journal of the International Gynecological Cancer Society. 2014;24(3):394-403

24. Committee Opinion No. 723: Guidelines for Diagnostic Imaging During Pregnancy and Lactation. Obstet Gynecol. 2017;130(4):e210-216.

25. Ray JG, Vermeulen MJ, Bharatha A, Montanera WJ, Park AL. Association Between MRI Exposure During Pregnancy and Fetal and Childhood Outcomes. JAMA. 2016;316(9):952–61.

26. Rovera F, Chiappa C, Coglitore A, Baratelli GM, Fachinetti A, Marelli M, et al. Management of breast cancer during pregnancy. Int J Surg. 2013;11 Suppl 1:S64-68.

27. Gradishar WJ, Anderson BO, Balassanian R, Blair SL, Burstein HJ, Cyr A, et al. Breast Cancer, Version 4.2017, NCCN Clinical Practice Guidelines in Oncology. J Natl Compr Canc Netw. martie 2018;16(3):310-20.

28. Peccatori FA, Azim HAJ, Orecchia R, Hoekstra HJ, Pavlidis N, Kesic V, et al. Cancer, pregnancy and fertility: ESMO Clinical Practice Guidelines for diagnosis, treatment and follow-up. Ann Oncol Off J Eur Soc Med Oncol.2013;24 Suppl 6:vi160-70.

29. Mazeron R, Barillot I, Mornex F, Giraud P. [Radiotherapy during pregnancy]. Cancer Radiother. 2016;20 Suppl:S264-8.

30. Amant F, Van Calsteren K, Halaska MJ, Gziri MM, Hui W, Lagae L, et al. Long-term cognitive and cardiac outcomes after prenatal exposure to chemotherapy in children aged 18 months or older: an observational study. Lancet Oncol. 2012;13(3):256–264.

31. Cardonick EH, Gringlas MB, Hunter K, Greenspan J. Development of children born to mothers with cancer during pregnancy: comparing in utero chemotherapy-exposed children with nonexposed controls. Am J Obstet Gynecol. 2015;212(5):658.e1-8.

32. Hahn KME, Johnson PH, Gordon N, Kuerer H, Middleton L, Ramirez M, et al. Treatment of pregnant breast cancer patients and outcomes of children exposed to chemotherapy in utero. Cancer. 2006;107(6):1219–1226.

33. Vandenbroucke T, Verheecke M, Fumagalli M, Lok C, Amant F. Effects of

cancer treatment during pregnancy on fetal and child development. Lancet Child Adolesc Heal. 2017;1(4):302–310

34. Serrano JM, González I, Del Castillo S, et al. Diastolic dysfunction following anthracycline-based chemotherapy in breast cancer patients: incidence and predictors. Oncologist. 2015;20(8):864–872.

35. Cardonick E, Dougherty R, Grana G, Gilmandyar D, Ghaffar S, Usmani A. Breast cancer during pregnancy: maternal and fetal outcomes. Cancer J. 2010;16(1):76–82.

36. Van Calsteren K, Verbesselt R, Ottevanger N, et al. Pharmacokinetics of chemotherapeutic agents in pregnancy: a preclinical and clinical study. Acta Obstet Gynecol Scand. 2010;89(10):1338–1345.

37. Cardonick E, Bhat A, Gilmandyar D, Somer R. Maternal and fetal outcomes of taxane chemotherapy in breast and ovarian cancer during pregnancy: case series and review of the literature. Ann Oncol Off J Eur Soc Med Oncol. 2012;23(12):3016–3023.

38. Zagouri F, Sergentanis TN, Chrysikos D, et al. Taxanes for breast cancer during pregnancy: a systematic review. Clin Breast Cancer. 2013;13(1):16–23.

39. Ring AE, Smith IE, Ellis PA. Breast cancer and pregnancy. Ann Oncol Off J Eur Soc Med Oncol. 2005;16(12):1855–1860.

40. Pianca N, Shafiei M, George M. Trastuzumab Exposure in Early Pregnancy for a Young Lady with Locally Invasive Breast Cancer. World J Oncol. 2015;6(3):381–382.

41. Yildirim N, Bahceci A. Use of pertuzumab and trastuzumab during pregnancy. Anticancer Drugs. 2018;29(8):810–813

42. Jones AL. Management of pregnancy-associated breast cancer. The Breast. 2006 Dec;15:S47–52.

43. Genin AS, De Rycke Y, Stevens D, Donnadieu A, Langer A, Rouzier R, et al. Association with pregnancy increases the risk of local recurrence but does not impact overall survival in breast cancer: A case-control study of 87 cases. Breast.

2016;30:222–227.

44. Rodriguez AO, Chew H, Cress R, Xing G, McElvy S, Danielsen B, et al. Evidence of poorer survival in pregnancy-associated breast cancer. Obstet Gynecol. iulie 2008;112(1):71-8.

45. Azim HAJ, Santoro L, Russell-Edu W, Pentheroudakis G, Pavlidis N, Peccatori FA. Prognosis of pregnancy-associated breast cancer: a meta-analysis of 30 studies. Cancer Treat Rev. 2012;38(7):834–842.

46. Callihan EB, Gao D, Jindal S, Lyons TR, Manthey E, Edgerton S, et al. Postpartum diagnosis demonstrates a high risk for metastasis and merits an expanded definition of pregnancy-associated breast cancer. Breast Cancer Res Treat. 2013;138(2):549–559.

47. Froehlich K, Stensheim H, Markert UR, Turowski G. Breast carcinoma in pregnancy with spheroid-like placental metastases-a case report. Vol. 126, APMIS : acta pathologica, microbiologica, et immunologica Scandinavica. Denmark; 2018.448-52.

Displazia fibroasă a clivusului- o cauză rară de cefalee

[1]Silvina Iluț, [1]Vitalie Văcăraș, [1]Raluca Dușa, [1]Ana-Maria Vulcan, [2]Octavia Sabin, [2]Cristian Ioan Crăciun

[1]Disciplina Neurologie, Universitatea de Medicină și Farmacie „Iuliu Hațieganu”, Cluj-Napoca, România

[2]Disciplina Farmacologie, Toxicologie și Farmacologie clinică, Universitatea de Medicină și Farmacie „Iuliu Hațieganu”, Cluj-Napoca, România

Introducere

Displazia fibroasă reprezintă o tulburare de dezvoltare osoasă caracterizată prin proliferarea anormală a fibroblastelor, ce duce la înlocuirea țesutului osos normal cu țesut imatur, fragil.[1] Această afecțiune este un proces benign, fiind clasificată ca o leziune „neoplasm-like”[2], de etiologie necunoscută, ce reprezintă 3% din totalul tumorilor osoase.[3] Afectează preponderent primele 3 decade ale vieții, progresia acesteia oprindu-se în principal după pubertate[4], însă există cazuri în care dezvoltarea continuă și în perioada adultă.[1]

Există 3 forme ale displaziei fibroase: forma monostotică (70%), care afectează un singur os, de regulă oasele lungi, forma poliostotică, care afectează 2 sau mai multe oase și sindromul Albright-McCune-Sternberg, ce implică afectarea unilaterală a mai multor oase, hiperpigmentare cutanată și afectare endocrină.[5]

Displazia fibroasă cranio-facială implică preponderent osul temporal, orbita, mandibula sau sinusurile paranazale[1], iar localizarea clivală este extrem de rară, în literatură fiind descrise aproximativ 38 de cazuri.[3]

Clinic, displazia fibroasă a clivusului este preponderent asimptomatică, iar dacă este simptomatică, cel mai frecvent este întâlnită cefaleea, urmată de vertij, tinitus, diplopie și disfagie.[3].

Imagistic, cea mai adecvată metodă pentru diagnostic este examinarea CT, care relevă un aspect tipic de sticlă mată, înconjurat de un lizereu de osteoscleroză, fără extensie extra-osoasă. Aspectul IRM este de hiposemnal în secvența T1, iar în T2 are aspect variabil, de la hiposemnal până la heterogenitate cu hipersemnal, în funcție de componența formațiunii (celularitate, colagen, os, chist), iar în cazul administrării substanței de contrast, captarea este inomogenă.[5] Pentru diagnostic, în cazurile incerte, este necesară biopsia endoscopică transsfenoidală.[3]

Tratamentul este în principal unul conservator, simptomatic al cefaleei, completat de monitorizarea imagistică la interval de 6 sau 12 luni.[3] Intervenția chirurgicală este necesară doar în cazul apariției afectării nervilor cranieni, a semnelor de compresiune, sau în cazul deformărilor faciale.[1]

Prognosticul este unul favorabil, creșterea formațiunii clivale fiind foarte lentă, iar cazurile de malignizare sau de comportament invaziv fiind extrem de rare (0,05%).[5]

Prezentare de caz

Pacientă în vârstă de 25 de ani, din mediu urban, de lateralitate dreaptă, se prezintă pe secția de Neurologie pentru cefalee frontală bilaterală cu caracter persistent, oboseală marcată, slăbiciune, dispnee și dureri musculare la nivelul membrelor inferioare bilateral, senzație de “picioare grele”, cu dificultăți de mers (mers posibil pe distanțe de aproximativ 500 m). Din antecedentele personale patologice reținem miopie la ambii ochi, cu corecție optică prin lentile de contact. Probele biologice efectuate anterior prezentării relevă hiperprolactinemie (prolactina =49.2 ng/ml – VN=1.9-25 ng/ml) și hipovitaminoză D (vitamina D=13.1ng/ml – VN=30-100ng/ml). Antecedentele heredo-colaterale sunt nesemnificative, condițiile de viață și de muncă corespunzătoare, neagă consumul de toxice, nu prezintă alergii.

Simptomatologia actuală a debutat în mod insidios în 2014, prin cefalee localizată la nivel frontal bilateral, cu caracter presional, de intensitate moderată (4/10),

cu durată de câteva ore, care ceda la antiinflamatoare nesteroidiene, cu frecvența de 1 episod/lună. Ulterior, episoadele de cefalee au crescut progresiv în intensitate și frecvență, ajungând în 2018 la o frecvență de 1-2 episoade pe săptămână, cu declanșare la oboseală, de intensitate moderat-severă (6-7/10), fără ameliorare la antialgicele obișnuite, cu caracter migrator. În noiembrie 2018, starea pacientei se agravează, cefaleea apărând zilnic la trezire, de intensitate mare (10/10), cu remiterea parțială a simptomatologiei seara, ulterior devenind constantă, cu fluctuații în intensitate. Asociat, pacienta prezintă greață, dureri la nivelul membrelor inferioare bilateral, cu deplasare dificilă (posibilă pe distanțe mai mici de 500 m) și senzație de oboseală. La recomandarea medicului neurolog, pacienta urmează un tratament cu Dexametazonă 8mg 1 f/zi și Tramadol 50 mg 1 cpr/zi, cu ameliorarea parțială a simptomatologiei. În martie 2019, caracterul cefaleei se schimbă din nou, redevenind episodică (5 episoade/săptămână), de intensitate crescută, cu limitarea activităților cotidiene și tulburări de somn. Menționăm faptul că pacienta a urmat și tratament cu Carbamazepină și Amitriptilină, fără îmbunătățire.

Explorări paraclinice efectuate anterior prezentării:

- **Examen RM cerebral cu substanță de contrast (06/12/2018)**

Creștere de volum a clivusului cu structură heterogenă prin prezența de plaje cu semnal tisular gadolinofile, și plaje cu semnal lichidian negadolinofile. Formațiunea deformează conturul clivusului și nu invadează structurile de vecinătate.

- **EEG (06/12/2018)**

Traseu EEG fără modificări patologice.

Examenul obiectiv general la prezentare nu relevă modificări patologice.

Examenul obiectiv neurologic la prezentare prezintă un sindrom radicular L5 stâng.

În urma anamnezei și examenului clinic, se formulează diagnosticul de etapă de sindrom cefalalgic și sindrom miopatic.

Probele biologice se află în limite normale.

Se efectuează **examen ENMG**:

- studiul conducerii nervoase la nivelul membrelor inferioare evidențiază valori normale ale vitezelor pe nervii peronier comun stâng și drept, însă cu amplitudinea răspunsului motor în stânga mult scăzută comparativ cu dreapta, aspect ce pledează pentru o radiculopatie veche L5 stângă.
- EMG cu ac fără activitate spontană patologică de repaus, recrutarea unităților motorii se face mai dificil, probabil prin contracție insuficientă (datorită durerii)
- Se exclude o afectare miogenă.

Se efectuează un **profil de miozită** (Mi-2, Ku, PM-Scl100, PM-Scl75, Jo-1, SRP, PL-7, PL-12, OJ, Ro52- metoda: Imunoblot), care este negativ. Având în vedere tratamentul cu corticosteroizi urmat de către pacientă, se poate formula diagnosticul de miopatie cortizonică, care a remis în momentul întreruperii tratamentului, ceea ce explică probele negative actuale.

Se repetă **examenul IRM cerebral cu substanță de contrast (16/05/2019):**

Modificări de formă și structură la nivelul clivusului care apare "balonizat", cu precădere în jumătatea stângă, cu aspect structural heterogen și gadolinofilie variabilă. Modificările nu au caracter infiltrativ și nu afectează structurile de vecinătate. Aspectul IRM pledează pentru o tumoră clivală – posibil cordom sau displazie fibroasă de clivus (necesită corelare cu aspectul CT – superior în evaluarea structurii osoase) (Fig. 1,2,3)

Fig. 1. IRM cerebral, axial T2.

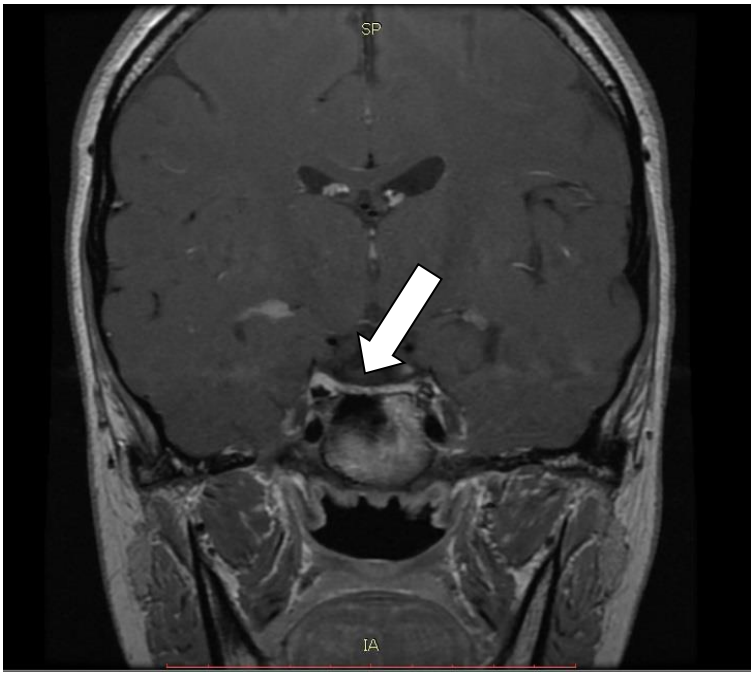

Fig. 2. IRM cerebral, coronar T1 cu substanță de contrast.

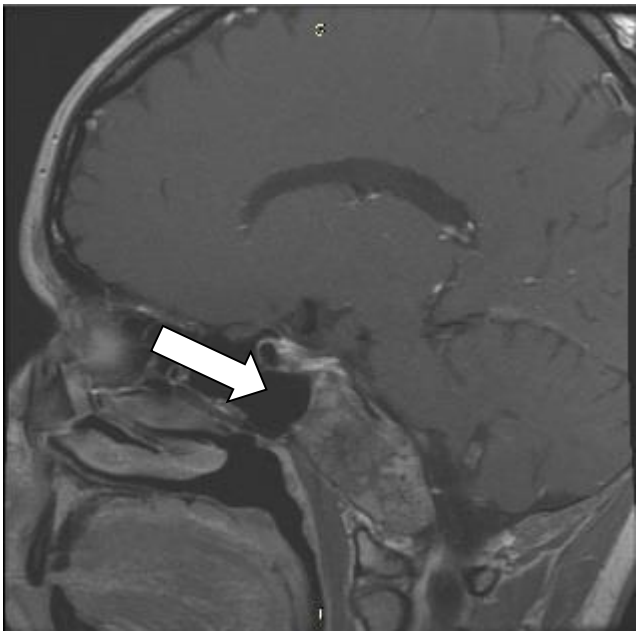

Fig. 3. IRM cerebral, sagital T1 cu substanță de contrast.

Examen CT cerebral nativ (21.05.2019):

Leziune ce interesează clivusul în totalitate, cu structura profund modificată prin prezența unor arii complet calcificate, însă cu densitate variabilă. Se păstrează contururile clivusului, fără aspecte expansive în structurile adiacente, cu menținerea unui lizereu osteosclerotic periferic, inclusiv posterior. (Fig. 4,5,6)

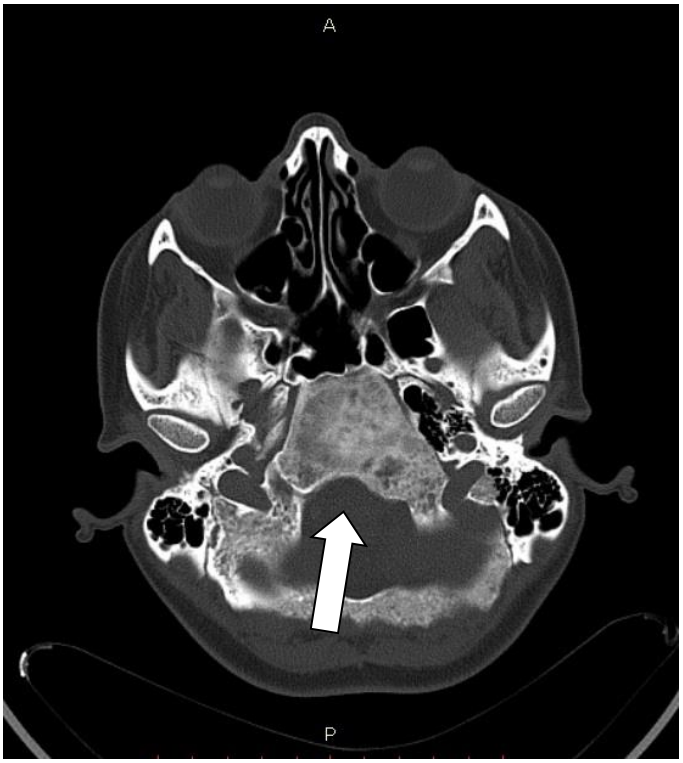

Fig. 4. CT cerebral nativ, axial, fereastră de os.

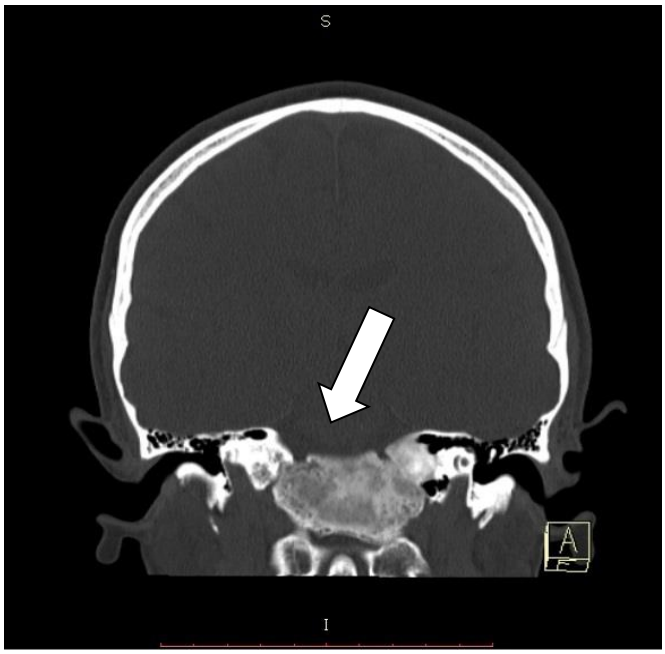

Fig. 5. CT cerebral nativ, coronar, fereastră de os.

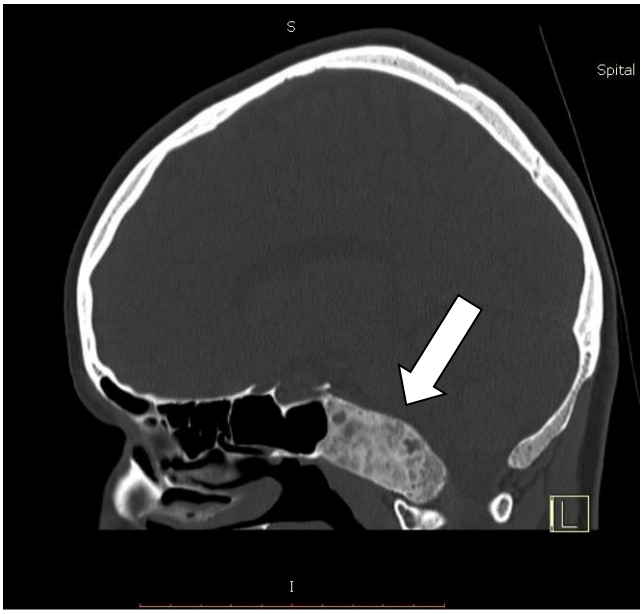

Fig. 6. CT cerebral nativ, sagital, fereastră de os.

Pe baza datelor clinice și paraclinice se formulează diagnosticul de displazie fibroasă a clivusului. Se recomandă efectuarea unei biopsii pentru formularea diagnosticului final, precum și monitorizarea periodică imagistică la interval de 6 luni, pentru a monitoriza evoluția formațiunii clivale.

Discuții

Cefaleea reprezintă una din principalele cauze de adresabilitate la medic, afectând 47% din populația adultă la nivel global, fiind astfel o problemă majoră de sănătate publică. Costul acestei patologii se raportează atât la nivel de societate, prin concedii medicale repetate și, în consecință, scăderea productivității, cât și la nivel individual, prin afectarea calității vieții pacienților cu cefalee cronică [6].

În cazul prezentat mai sus, provocarea a fost reprezentată de către stabilirea etiologiei cefaleei, care, pe parcursul a 5 ani, și-a schimbat în repetate rânduri caracterul, ridicând probleme de diagnostic și tratament.

Primul diagnostic avut în vedere a fost cel de cefalee de tensiune episodică, datorită întrunirii criteriilor ICHD-3 (The International Classification of Headache Disorders, 3rd edition) care presupune prezența a cel puțin 10 episoade de cefalee cu durată de 30 de minute până la șapte zile, care respectă următoarele condiții:

- Cel puțin două din următoarele: localizare bilaterală, caracter de presiune sau strângere, intensitate redusă spre moderată, absența agravării la efort fizic obișnuit.
- Absența grețurilor, a vărsăturilor, a foto- sau fonofobiei.[7]

Modificarea în timp a caracterului, intensității și frecvenței durerii, precum și lipsa de răspuns la medicația AINS a dus la ridicarea suspiciunii de migrenă și instituirea terapiei antimigrenoase [8]. O nouă schimbare în caracterul durerii la interval scurt de timp și asocierea unor simptome de alarmă (grețuri, modificarea examenului obiectiv neurologic, oboseală marcată) au ridicat suspiciunea unei cefalee secundare și inițierea explorărilor imagistice.

Aspectul observat la examinările imagistice a permis stabilirea diagnosticului de displazie fibroasă a clivusului datorită prezenței modificărilor caracteristice acestei patologii. În diagnosticul diferențial al formațiunii clivale s-a avut în vedere în primul rând cordomul de clivus, exclus pe baza aspectului imagistic (cordomul apare în hiposemnal în T1, hipersemnal în T2 cu pattern de “fagure de miere”), caracterul staționar la explorările ulterioare şi lipsa invaziei corticale și a structurilor din vecinătate. Alte diagnostice posibile:

- tumori maligne de bază de craniu: condrosarcomul, osteosarcomul.
- tumori benigne: tumora cu celule gigante, hemangiomul cavernos, osteomul, condromul, chistul dermoid.
- leziuni neoplasm-like: hiperostoza, boala Paget, mucocelul. [2]

Toate aceste diagnostice au fost excluse imagistic.

Concluzii

Particularitatea acestui caz a fost reprezentată de către dificultatea stabilirii etiologiei cefaleei, displazia fibroasă a clivusului fiind o entitate rară cu un număr redus de cazuri descrise în literatură. Subliniem astfel importanța investigațiilor imagistice în cazul pacienților cu cefalee trenantă cu evoluție polimorfă.

O a doua dificultate a fost reprezentată de stabilirea tipului de formațiune clivală, care de cele mai multe ori impune efectuarea biopsiei. Menționăm că pacienta nu a dorit efectuarea biopsiei. Însă studiile recente menționează faptul că prezența unui aspect imagistic caracteristic permite stabilirea diagnosticului și în absența examenului histopatologic.

Deşi este o patologie rară, displazia fibroasă a clivusului a crescut în incidență în ultimii ani[3], devenind astfel un diagnostic diferențial de avut în vedere de către clinicieni în cazul cefaleei persistente cu caracter oscilant.

Menționăm faptul că s-a obținut consimțământul pacientei pentru publicarea acestor date.

Referințe

1. Kim E. Fibrous dysplasia of the clivus. J Korean Neurosurg Soc. 2010 Nov;48(5):441–4.
2. D'Amico RS, Sisti MB. Acoustic Neuroma and Other Skull Base Tumors. In: Louis ED, Mayer SA, Rowland LP, eds. Merritt's Neurology. 13th ed. Philadelphia: Wolters Kluwer; 2016. P 890-5.
3. Heman-Ackah SE, Boyer H, Odland R. Clival Fibrous Dysplasia: Case Series and Review of the Literature. Ear, Nose Throat J. 2014 Dec 9;93(12):E4–9.
4. Lui YW, Dasari SB, Young RJ. Sphenoid masses in children: Radiologic differential diagnosis with pathologic correlation. Vol. 32, American Journal of Neuroradiology. 2011. p. 617–26.

5. Sirvanci M, Karaman K, Onat L, Duran C, Ulusoy OL. Monostotic fibrous dysplasia of the clivus: MRI and CT findings. Neuroradiology. 2002;44(10):847–50.
6. Jensen R, Stovner LJ. Epidemiology and comorbidity of headache. The Lancet Neurology. 2008 Apr 1;7(4):354-61.
7. Taylor FR, Swanson JW, Dashe JF. Tension-type headache in adults: Pathophysiology, clinical features, and diagnosis. UpToDate. 2018 Aug 20.
8. Cutrer FM, Bajwa ZH, Sabahat A. Pathophysiology, clinical manifestations, and diagnosis of migraine in adults. UpToDate.[Online]. 2018 Noi 17.

Hemoperitoneu prin ruptură de chist ovarian

[1]Bogdan Vasile Micu, [2]Carmen Maria Micu, [1]Daciana Chirilă, [1]Dan Miclăuș

[1]Disciplina Chirurgie V, Universitatea de Medicină și Farmacie "Iuliu Hațieganu" Cluj-Napoca, Spitalul Clinic Municipal Cluj-Napoca
[2]Disciplina Anatomie și Embriologie, Universitatea de Medicină și Farmacie "Iuliu Hațieganu" Cluj-Napoca, Spitalul Clinic Municipal Cluj-Napoca

Introducere

Hemoperitoneul este un semn major de severitate, care impune în majoritatea cazurilor intervenție chirurgicală de urgență. Cavitatea abdominală are o capacitate mare de distensie, până la 5 l în cazul adulților, ceea ce permite acumularea unei cantități importante de sânge în timp scurt, cu șoc hemoragic. Diagnosticul și tratamentul cât mai precoce poate fi extrem de important pentru salvarea vieții pacientului. (1). Dacă extravazarea sângerării este ușor de evidențiat în cazul plăgilor penetrante, prezența hemoperitoneului în anumite afecțiuni necesită un examen clinic atent și explorări paraclinice țintite.

Hemoperitoneul la femeile aflate la vârsta gestațională poate apare datorită unei sarcini extrauterine rupte, a unui chist ovarian rupt sau la ovulație la pacientele cu tulburări de coagulare (2).

Scopul pentru care am ales prezentarea acestui caz îl reprezintă faptul că hemoperitoneul s-a produs prin ruptura unui chist ovarian în condițiile în care pacienta prezenta o trombofilie prin deficit de proteină S și mutație MTHFR și factor XIII și care era și sub tratament anticoagulant injectabil, în doză terapeutică în context postoperator post fractură de metatars.

Prezentare de caz

Prezentăm cazul unei paciente în vârstă de 41 de ani, din mediul urban, care se prezintă în compartimentul de primiri urgențe pentru: dureri intense abdominale, în special la nivelul flancului drept și lombar în dreapta, însoțite de grețuri și vărsături alimentare. Asociat mai prezintă transpirații reci, frison, dispnee, tahicardie, anxietate.

Din antecedentele patologice reținem: Trombofilie prin deficit de proteina S și mutație MTHFR și factor XIII, epilepsie, fractura de metatars III drept pentru care s-a intervenit chirurgical în urma cu 5 zile și pentru care urmează tratament anticoagulant în doză terapeutică (Clexane 6000 UI anti-Xa/0,6 ml /zi)

Nu consumă toxice. Alergică, afirmativ, la Zanocin (ofloxacin). Condiții de viață și muncă corespunzătoare, fără importanță pentru boala actuală.

Istoricul bolii actuale: Simptomatologia bolii actuale a debutat brusc, în plină stare de sănătate, în urmă cu 12 ore, prin durere abdominală localizată, inițial, la nivelul flancului și lombei drepte și ulterior generalizată în tot abdomenul, cu caracter lancinant, de intensitate mare. Simptomatologia a cedat ușor după autoadministrare de medicație antispastică (No-Spa). Durerea este însoțită de grețuri și vărsături, inițial alimentare și ulterior lichidiene. De aproximativ 6 ore durerea reapare generalizată în tot abdomenul și prezintă transpirații reci, frisoane, dispnee tot mai exprimată. Având în vedere simptomatologia se prezintă, adusă de ambulanță, în serviciul de primiri urgențe al unității noastre medicale pentru diagnostic și tratament de specialitate.

La prezentare în compartimentul de primiri urgențe: stare generală alterată, normoponderală (IMC=28,2), conștientă, anxioasă, facies suferind cu trăsături accentuate, palid, acoperit cu broboane de sudoare. Tegumentele: palide, prezintă transpirații profuze. Mucoasele sunt palide. Țesutul adipos conjunctiv este slab reprezentat. Aparatul respirator: respirații spontane, polipneică (25 respirații/minut) SpO_2=82%, murmur vezicular diminuat bilateral, fără raluri supraadăugate. Aparat cardio-vascular: zgomote cardiace ritmice, tahicardice (120 bătăi/minut), fără sufluri cardiace supraadăugate, pulsuri periferice slab perceptibile bilateral, TA=80/50

mmHg. Aparat digestiv: abdomen ușor destins, apărare musculară difuză cu maximum de intensitate în regiunea flancului și fosei iliace drepte, durere difuză la palpare cu exacerbarea durerilor la decompresiune bruscă (semnul Blumberg pozitiv). Tranzit intestinal, afirmativ, prezent. Sensibilitate la tușeul rectal. Aparat uro-genital: loje renale libere, oligoanurie. Orientată temporo-spațial, reflexe osteo-tendinoase prezente.

În aceste condiții se monitorizează pacientul, se montează o linie de perfuzie, se administrează oxigen pe masca (3 l/min), se montează sondă nazo-gastrică, sonda vezicală.

Se recoltează probe biologice in vederea examinărilor de laborator. După stabilizarea pacientei se efectuează ecografie abdominală, CT abdomino-pelvin cu substanță de contrast.

Examinări de laborator: Leucocite=$19.67^{*}10^{3}/\mu L$ ($4\text{-}10^{*}10^{3}/\mu L$), Hemoglobina=8.4 g/dl (11.5-15 g/dl), Hematii=$3.4^{*}10^{3*}10^{3}/\mu L$ ($4\text{-}5^{*}10^{3*}10^{3}/\mu L$), Trombocite=$123^{*}10^{3}/\mu L$ ($150\text{-}400^{*}10^{3}/\mu L$), Ureea=36 mg/dl (13-43 mg/dl), glicemia=170 mg/dl (70-110 mg/dl), ALT=65 U/l (0-34 U/l), AST=23 (0-31 U/l), Creatinina=1,06 mg/dl(0,67-1,17 mg/dl), Fosfataza alcalina=50 U/L (53-128 U/L), Proteina C reactiva= 2mg/L (1-10 mg/L). În rest nu se evidențiază modificări patologice.

Ecografia abdominala evidențiază prezența unei colecții peritoneale în cantitate mare perihepatic, paracolic drept, paracolic stâng, posibil cheag în peritoneul pelvin; splina pare integră ecografic iar la nivelul ficatului nu se observă efracție la nivelul capsulei.

Computer tomografia abdomino-pelvină relevă colecție intraperitoneală în cantitate medie/mare la nivelul tuturor recesurilor peritoneale, cu conținut inomogen-hematic, predominant pelvin, ce se extinde parțial la nivelul recesurilor paracolice și între ansele de intestin subțire-hemoperitoneu. Anexa dreaptă dificil de individualizat față de colecția hematică pelvină, aparent cu aspect inomogen prin prezența a cel puțin

a cel puțin unei structuri cu aspect chistic de aprox. 17 mm, cu pereți iodofili; asimetria vaselor ovariene, în dreapta având contur flu și fiind mai proeminente (Fig.1).

Fig.1. CT abdomino-pelvin cu substanță de contrast

În urma examinărilor clinice și paraclinice se stabileste diagnosticul de: Hemoperitoneu (suspiciune de formațiune chistică hemoragică ruptă), șoc hemoragic, trombofilie prin deficit de proteina S și mutație MTHFR și factor XIII, epilepsie, stare post fractură de metatars III drept.

După o perioadă de reechilibrare volemică, acidobazică și tratament antialgic în compartimentul de primiri urgente se transferă în serviciul de terapie intensivă unde se continua măsurile de reechilibrare hidro-electrolitică și acido-bazică, se monitorizează invaziv. După o scurta perioadă și după stabilizare (saturatia de oxigen 99% pe mască facială, tensional 130/60 mmHg) se transferă în sala de operație.

Se intervine chirurgical, în anestezie generală prin intubație oro-traheală, și se practică laparoscopie exploratorie. Intraoperator după introducerea trocarelor se constată prezența de sânge proaspăt și cheaguri la nivelul micului bazin, sânge

perihepatic (Fig.2), perisplenic (Fig.3), parieto-colic bilateral (Fig.4). Se continuă explorarea care identifică prezența unei chist ovarian drept care prezintă o soluție de continuitate, de 0,3-0,5 cm, hemoragică (Fig.5). Se stabilește diagnosticul de: Hemoperitoneu prin ruptură de chist ovarian drept. Se practică ovarectomie dreaptă, evacuarea și lavaj abundent al cavității peritoneale, drenaj subhepatic, drenaj al lojei splenice, drenaj în Douglas. Pe parcursul intervenției chirurgicale se inițiază suport vasoactiv cu noradrenalină în doză minimă și se transfuzează cu 3 unități de masă eritrocitară și 2 unități de plasmă proaspătă congelată.

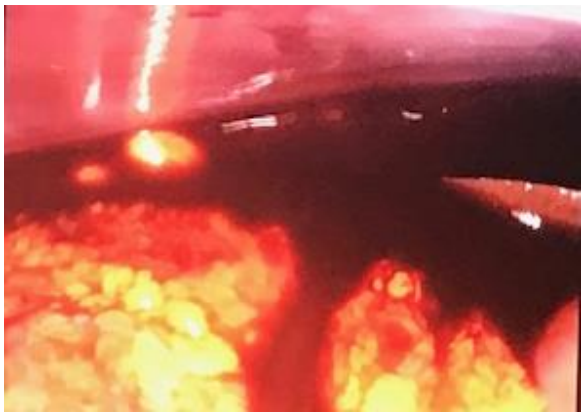

Fig. 2. Sânge în spațiile perihepatice

Fig. 3. Prezența sângelui la nivelul lojei splenice

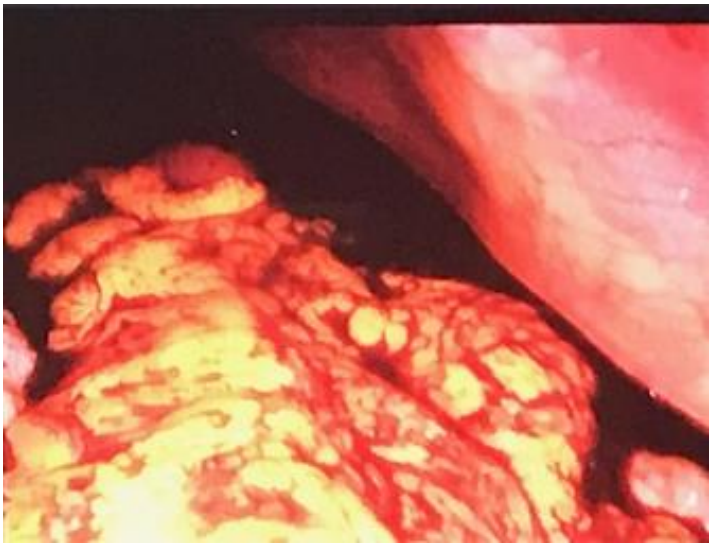

Fig.4. Prezența sângelui in spațiile parieto-colice

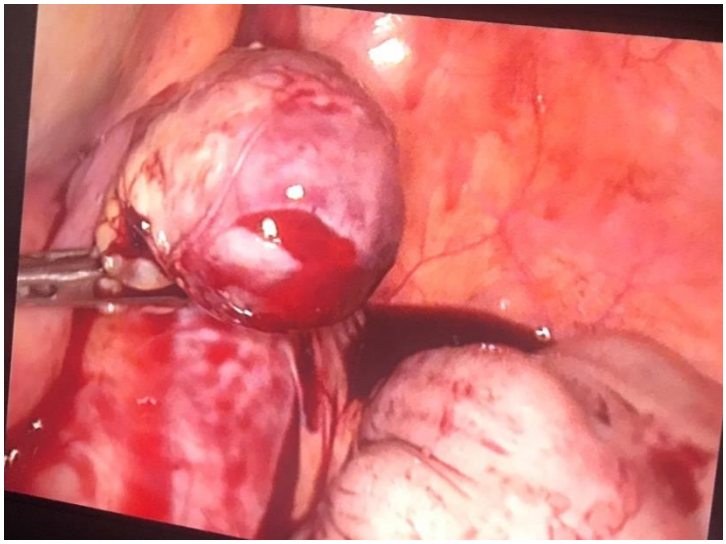

Fig. 5. Chist ovarian drept hemoragic

Postoperator pacienta este transferată pe secția terapie intensivă intubată oro-traheal ventilată mecanic cu necesar de suport activ în doze minime. După 12 ore se oprește sedarea, se extubează în condiții de siguranță a căilor aeriene, se continuă reechilibrarea volemică cu soluții coloide și cristaloide, se sistează suportul vasoactiv.

Evoluția pe secția terapie intensivă fiind favorabilă, stabilă hemodinamic și respirator, cu diureză prezentă și eficientă, afebrilă, conștientă, cooperantă, pe tuburile de dren se exteriorizează lichid sero-sangvinolent în cantitate medie. Valorile hemoglobinei 10.8 g/dl, menținându-se constante, cu normalizarea valorilor leucocitelor, cu trombocitopenie cu valori ale trombocitelor în creștere sub tratament. Se asociază în schema terapeutică fier injectabil (index de saturație al transferinei=16) și se reia profilaxia farmacologică a trombozei venoase profunde. În condițiile evoluției favorabile se transferă pe secția chirurgie.

Evoluția pe secția de chirurgie a fost favorabila. Stare generală bună, afebrilă, stabilă hemodinamic, cu începerea alimentației per os (bine tolerată), suprimarea tuburilor de dren, pansamente locale zilnice. Se externează, vindecată chirurgical, în ziua 9 postoperator cu recomandările: regim igieno-dietetic, consult ginecologic, reevaluare ortopedică, revine la control peste 14 de zile prin ambulatoriul de specialitate.

La 14 de zile cu ocazia controlului chirurgical, stare generală bună, stabilă hemodinamic și tensional (TA 140/95 mmHg), fără acuze subiective, abdomen cicatricial cu plăgile operatorii vindecate, fără sensibilitate la palpare, tranzit intestinal prezent, diureză prezentă.

Discuții

Hemoperitoneul masiv, spontan, determină semne și simptome ale șocului hipovolemic și poate apare datorita unei varietăți de etiologii:

Patologii ginecologice: Majoritatea chisturilor ovariene incidentale rupte se rezolvă fără intervenție chirurgicală; femeile pot fi urmărite ecografic timp de 60 de zile (2). Ruptura chisturilor ovariene poate evolua adesea cu durere, care poate fi severă, determinând un hemoperitoneu masiv pentru care trebuie intervenit chirurgical. Sarcinile extrauterine rupte au risc hemoragic semnificativ și ar trebui să fie luate în considerare la fiecare femeie cu vârsta reproductivă care prezintă hemoperitoneu.

Pacientele cu endometrioză pot prezenta ocazional sângerare semnificativă. Alte cauze ginecologice sunt rare (3,4)

Patologii hepatice: ruperea spontană a leziunilor hepatice poate apare, cel mai frecvent, datorită afecțiunilor maligne. Sângerarea din carcinomul hepatocelular, apare în special la pacienții cu ciroză. Sângerarea de la nivelul unor metastaze hepatice este neobișnuită. Leziuni hepatice benigne, cum ar fi adenoame mai mari pot prezenta sângerare masivă, mai ales concomitent cu administrarea de contraceptive orale sau steroizi anabolici (5).

Patologii splenice: Cele mai frecvente cauze pentru ruptura splenică netraumatică sunt afectarea virală (citomegalovirus, virus Epstein-Barr), infecții splenice sau malaria. Alte cauze de hemoperitoneu spontan de cauză splenică sunt reprezentate de infiltrarea splenică în cazuri de limfom sau leucemie (6,7).

Patologii vasculare: anevrismele rupte pot determina hemoperitoneu spontan masiv. Hemoragia masivă poate avea ca și cauză și varicele rupte, în special, la pacienții cu ciroză și hipertensiune portal (8).

Coagulopatii: Pacienții care sunt anticoagulați au risc semnificativ de hemoragii spontane sau hemoragie cauzată de traume minore, neidentificate. Alți pacienți cu risc semnificativ de hemoragie sunt cei hemodializați sau pacienții cu tulburări de coagulare din cauza leziunilor hepatice și pacienții cu coagulopatii congenitale (cum ar fi hemofilia sau deficit congenital de factor X) (9).

Concluzie

Particularitatea cazului prezentat constă în prezența unui hemoperitoneu masiv spontan, atraumatic, la o pacientă cunoscută cu chist ovarian care prezenta concomitent și trombofile prin deficit de proteina S și mutație MTHFR și factor XIII și care se afla sub tratament anticoagulant in doze terapeutice.

S-a obținut consimțământul informat al pacientului pentru publicarea acestor date.

Referințe

1.Legome LE, Geibel J. Blunt Abdominal Trauma Workup, iun. 2015, http://emedicine.medscape.com/article/1980980-workup

2. Bottomley C, Bourne T. Diagnosis and management of ovarian cyst accidents. Best Pract Res Clin Obstet Gynaecol 2009;23:711–24.

3. Pavlik EJ, Ueland FR, Miller RW, et al. Frequency and disposition of ovarian abnormalities followed with serial transvaginal ultrasonography. Obstet Gynecol 2013;122(2 Pt 1):210–17.

4. Hertzberg BS, Kliewer MA, Paulson EK. Ovarian cyst rupture causing hemoperitoneum: imaging features and the potential for misdiagnosis. Abdom Imaging 1999;24:304–8.

5.Casillas VJ, Amendola MA, Gascue A, Pinnar N, Levi JU, Perez JM. Imaging of nontraumatic hemorrhagic hepatic lesions. Radiographics. 2000 Mar-Apr; 20(2):367-78.

6. Trinci M, Giangregorio C, Calabrese G, Ottaviani P, Riu P, Galluzzo M, Miele V. A rare case of non-traumatic intrasplenic pseudoaneurysms in a patient with acute T-cell lymphoblastic leukemia. J Ultrasound. 2019 Aug 1.

7. Tonolini M, Bianco R. Nontraumatic splenic emergencies: cross-sectional imaging findings and triage. Emerg Radiol. 2013 Aug;20(4):323-32

8. Lubner M, Menias C, Rucker C, Bhalla S, Peterson CM, Wang L, Gratz B. Blood in the belly: CT findings of hemoperitoneum. Radiographics. 2007 Jan-Feb;27(1):109-25.

9. Chen HW, Yeh YT, Tien DM, Yeh CB. Major bleeding as spontaneous haemoperitoneum in a patient with factor V deficiency. Haemophilia. 2017 Mar;23(2):e158-e160.

Inducerea toleranței orale la laptele de vacă la copil alergic la proteinele laptelui de vacă

[1]Ioana Adriana Muntean, [2]Ioana Corina Bocșan, [1]Irena Nedelea, [1]Diana Deleanu

[1]Departament 2 Științe funcționale, Disciplina Imunologie-Alergologie, Universitatea de Medicină și Farmacie "Iuliu Hațieganu" Cluj Napoca

[2]Departament 2 Științe funcționale, Disciplina Farmacologie, Toxicologie și Farmacologie clinică, Universitatea de Medicină și Farmacie "Iuliu Hațieganu" Cluj Napoca

Introducere

Alergia la laptele de vacă (CMA) este cea mai frecventă formă de alergie alimentară la copiii mici, dar persistă foarte rar la vârsta de adult (1). Această alergie alimentară prezintă o gamă largă de sindroame clinice datorită răspunsurilor imunologice la proteinele din laptele de vacă care pot fi IgE mediate și/sau non-IgE mediate (2). CMA nu include alte reacții adverse la lapte, cum ar fi intoleranța la lactoză, care sunt reacții non-imunologice. Alergia la laptele de vacă (CMA) afectează aproximativ 2% dintre copiii sub patru ani (1). CMA este și mai frecventă la sugari. Două studii publicate în anii 1990 au raportat o prevalență a CMA de 2,2 și 2,8 la sută la vârsta de un an în populația generală (3,4). Un studiu de cohortă mare, Euro-Prevall pan-european, publicat în 2015, a confirmat CMA prin teste de provocare dublu-orb-controlat-placebo (DBPC) la <1 la sută dintre copii până la vârsta de doi ani, folosind procedura de diagnostic standard de aur pentru alergiile alimentare și a arătat diferențe în incidențele naționale variind de la 1% (în Olanda și Marea Britanie) la <0,3 % (în Lituania, Germania și Grecia) (5).

Reacțiile alergice de tip imediat la lapte se datorează IgE îndreptate împotriva diferiților alergeni din lapte. Marea majoritate a proteinelor din laptele de vacă sunt alergeni potențiali, iar polisensibilizarea la mai multe proteine apare la majoritatea pacienților (6). Laptele de vacă conține ca şi alergeni cazeină (alphaS1-, alphaS2-, beta- și kappa-cazeina) și proteine din zer (alfalactalbumină [ALA], beta-lactoglobulina [BLG], lactoferina bovină, albumina serică bovină [BSA] și imunoglobuline bovine) care reprezintă aproximativ 80% şi respectiv 20% din proteinele totale. Majoritatea pacienților cu alergie la laptele de vacă sunt sensibilizați la mai multe proteine din lapte, incluzând BLG, cazeină, ALA, BSA, lactoferină bovină și imunoglobuline bovine. Cazeina, BLG și ALA sunt alergenii majori la lapte, iar cosensibilizarea la acești trei alergeni este comună. Totuși, sensibilizarea la proteinele din lapte prezente în concentrații foarte mici, cum ar fi lactoferina bovină, BSA, și imunoglobuline bovine, sunt, de asemenea, observate la până la jumătate din pacienții cu CMA, o proporție foarte mică de pacienți sunt sensibilizați exclusiv la acești alergeni minori. Ca exemplu, sensibilizarea la BSA este independentă de sensibilizare la ceilalți alergeni la lapte (6,7). Relevanța clinică a sensibilizării nu este complet cunoscută. Prepararea termică diminuează alergenicitatea proteinelor din zer, în special BLG, probabil prin denaturarea proteinelor labile termic care duce la pierderea epitopilor conformaționali. Acest lucru poate explica de ce laptele încălzit intens (de exemplu, laptele din produsele coapte) este mai bine tolerat de mulți pacienți. În mod similar, culturile de iaurt, care fermentează și acidifiază laptele, diminuează cantitatea de proteine din zer intacte din lapte și poate duce la toleranța produselor lactate pe bază de iaurt de către persoanele cu CMA sensibilizate exclusiv la proteinele din zer.(7)

Manifestările clinice în alergia la laptele de vacă apar frecvent în primele luni de viață, deseori în câteva zile sau săptămâni după introducerea în dietă a unei formule pe bază de lapte de vacă sau în perioada diversificării alimentației la copiii alimentați exclusiv la sân. Uneori simptomele pot apărea și în perioada alăptării exclusive dacă

proteina din laptele de vacă din dieta maternă este transmisă prin laptele matern în cantități suficiente copilului. Pacienții cu CMA prezintă o gamă largă de manifestări IgE şi non-IgE mediate (1,9). Reacții mediate de IgE, sunt reacțiile declanșate de alimente ce apar în general imediat, în câteva minute până la două ore de la ingestie. Aceste reacții se pot prezenta cu afectare cutanată, orofaringiană, afectarea tractului respirator superior și inferior, a tractului gastro-intestinal și/sau semne și simptome cardiovasculare. Reacțiile pot varia de la o anafilaxie ușoară, doar cu manifestări cutanate până la cea care poate pune viața în pericol. Pot exista expuneri profesionale și gospodărești care implică inhalarea vaporilor de gătit sau de prelucrare care conțin picături de lapte şi care pot provoca simptome respiratorii. Contactul ocazional prin atingere poate provoca in general urticarie localizată (1,5). Reacțiile mixte IgE şi non-IgE mediate pot fi fie umorale și/sau cu mecanism mediat celular și pot prezenta cu simptome acute și/sau cronice. Prototipul este dermatita atopică (eczema atopică) – alergia alimentară joacă un rol patogenetic într-un subset de pacienți, în primul rând sugari și copii, cu dermatită atopică. Laptele este a doua cea mai frecventă alergie raportată la sugari și copii mici cu dermatită atopică moderată până la severă (alergia la ou este cea mai frecventă formă de alergie alimentară ce induce dermatită atopică). (8,10)

Diagnosticul de CMA se bazează pe istoricul pacientului și testarea cutanată şi determinări de laborator, atunci când sunt disponibile. Standardul de aur pentru diagnosticul alergiei alimentare la proteinele laptelui de vacă este testul de provocare orală dublu-orb, controlată cu placebo la aliment, deși în practica clinică testul simplu orb şi chiar provocarea deschisă sunt adesea suficiente. Măsurarea IgE specifice laptelui de vacă poate ajuta la diagnosticarea CMA IgE mediată și poate elimina nevoia unor teste de provocare la aliment, cu risc prea mare pentru pacient. Un nivel al IgE specific la laptele de vacă de ≥15 kUA/L (ImmunoCAP) este de 95% predictiv al unei reacții clinice la testul de provocare orală, la copii cu vârsta ≥2 ani (9,10).

Managementul CMA include: terapia episoadelor acute, evitarea alimentului şi imunoterapia orală (în anumite cazuri). Cea mai simplă abordare în gestionarea oricărei alergii alimentare este evitarea completă a alimentului incriminat în reacție. Eliminarea laptelui de vacă (CM) din dietă poate fi dificilă și se poate prezenta cu afectarea calității vieții și deficite nutriționale, deoarece laptele este un aliment omniprezent în multe culturi și diete. (10)

Evoluția CMA este către toleranța față de aliment şi majoritatea copiilor cu alergie la lapte de vacă (CMA) tind să o atingă. Reacțiile non-IgE mediate tind să se rezolve mai rapid decât CMA mediat IgE. Un studiu a indicat că majoritatea copiilor cu CMA IgE mediată devin toleranți până la vârsta de trei ani. Cu toate acestea, studii ulterioare au sugerat că CMA IgE mediată poate fi persistentă la copiii cu CMA ulterior în copilărie și adolescență (64% devin toleranți până la 12 ani). Aceste rezultate contradictorii se pot datora diferențelor de populație sau o posibilă schimbare în istoria naturală a alergiei la lapte lucruri încă neclare (11).

Prezentarea cazului

Pacientul CC de sex masculin în vârstă de 5 ani, singurul copil al familiei provenit din sarcină şi naştere fiziologică, alăptat exclusiv la sân până la 6 luni, se prezintă pentru o evaluare în Ambulatoriul de Alergologie al IRGH „O Fodor”, Cluj Napoca. Din antecedentele heredocolaterale este de reținut că acesta provine dintr-o familie atopică, mama este cu rinită alergică.

Boala actuala a debutat la vârsta de 10 luni, pe perioada diversificării cu produse lactate, când la administrarea de preparat de lapte de vacă (brânză proaspătă), prezintă la 20 minute o erupție de tipul urticariei acute însoțită de stare de agitație remisă la administrarea de antihistaminic H1 nesedativ (AH1), desloratadină (Aerius) sirop 2,5 ml. La consultul pediatric ulterior i se sistează din alimentație laptele de vacă şi produsele înrudite. Valoarea IgE specifice la lapte în momentul diagnosticului era de 18,6 kU/l. La vârsta de 3 ani există 2 ingestii accidentale de produse pe bază de lapte

de vacă în cantitate mică (prăjitură), urmate la 20-30 minute de apariția erupției urticariene pruriginoase remise de asemenea la administrarea de desloratadină (Aerius) sirop 2,5 ml (fig.1). Valoarea IgE specifice la lapte în momentul vârstei de 3 ani era extrem de crescută 91,6 kU/l (fig.1), justificând şi reacția alergică la o cantitate mică de proteină din laptele de vacă.

Fig 1. Erupția urticariană la ingestie accidentale

La prima prezentare în serviciul nostru, la 3 ani s-au efectuat testele cutanate prick pentru alergeni de mediu şi alergenii din laptele de vacă. La testele cutanate se observă sensibilizare intensă doar la laptele de vacă, diametrul papulei la testarea cutanată prick fiind de 8 mm la cazeină, 8 mm la alfa-lactalbumină şi 7 mm la beta-lactoglobulină validat de reacție absentă la controlul negativ (soluție salină) şi 6 mm controlul pozitiv (soluție de histamină). (fig.2).

Examenul obiectiv normal în momentul prezentării. Testele suplimentare de laborator au decelat hiper-eozinofilie sangvină de 5x10^9/L şi creșterea IgE totale la 440 UI/ml, interpretate în contextul reacțiilor alergice, dar s-au exclus parazitozele intestinale, imunodeficiențele umorale, infecții cronice.

Fig. 2 Test cutanat prick la 3 ani, poziții la Cazeina, beta-lactoglobulina, alfa-lactalbumina

De la vârsta de 4 ani mama observă ca la consumul de cantități mici de alimente cu „urme de lapte” cum ar fi biscuiți şi ciocolată, copilul este asimptomatic, tolerând aceste alimente mama continuă să i le administreze.

La vârsta de 5 ani se decide împreună cu părinții efectuarea unui test de provocare orală cu lapte fiert 30 minute, în vederea începerii imunoterapiei orale. S-a făcut un test de provocare simplu orb, placebo-controlat, doza placebo fiind laptele de orez pe care îl consuma uzual. S-au administrat doze progresiv crescătoare de lapte începând cu 0,05 ml, şi apoi cu dublarea dozei la 30 minute. La administrarea a 10 ml de lapte pacientul a prezentat o maculă urticariană, moment în care s-a oprit testul şi s-a administrat AH1 (fig. 3). Pacientul a rămas cu o doză zilnică de 5 ml de lapte timp de 1 lună, timp în care nu au existat reacții adverse. Lunar s-au dublat dozele de lapte administrate (10ml-20ml-50ml), fără reacții adverse. Timp de 6 luni a consumat 50 ml de lapte de vacă pe zi, apoi s-a crescut la 250 ml de lapte de vacă zilnic.

De la vârsta de 10 ani consumă produse lactate fără probleme, dar debutează rinita alergică intermitentă ușoară la acarieni cu rinoree, strănut şi prurit nazal în 1-2 dimineți pe săptămână. Testarea cutanată din momentul respectiv (ultima prezentare din 2019) relevă absența sensibilizării la proteinele laptelui de vacă (cazeină, beta-lactoglobulină, alfa-lactalbumină), dar apariția sensibilizarii la acarieni şi polen de graminee (fig.4). Ca şi tratament a rămas cu măsuri de reducere a expunerii la acarieni şi AH1 la nevoie.

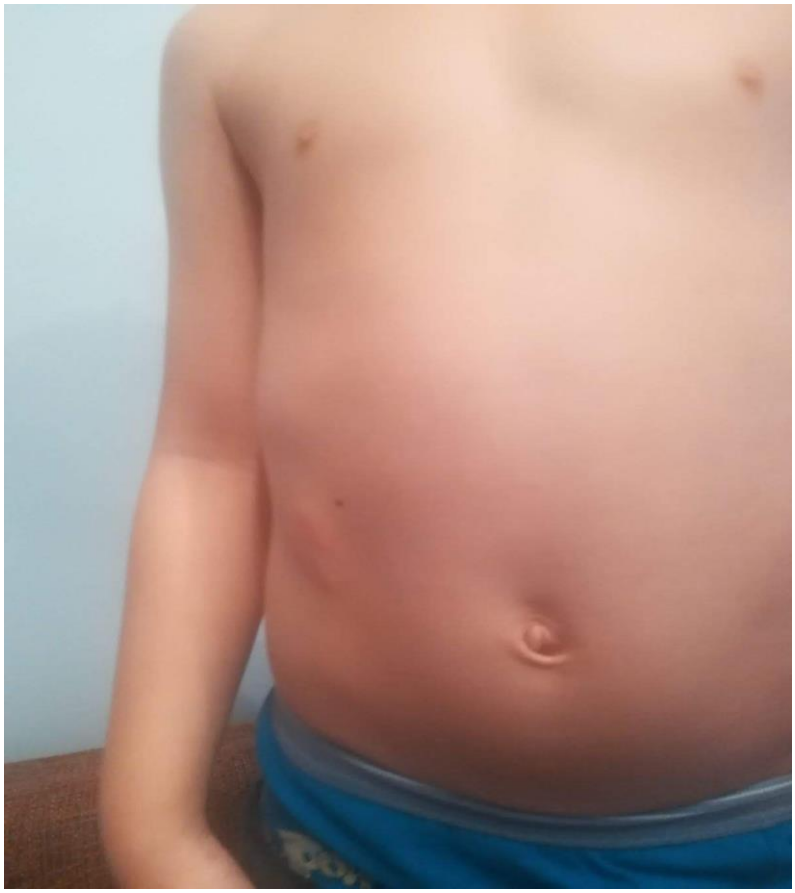

Fig.3 Papulă urticariană la testul de provocare cu aliment simplu orb controlat placebo

Fig. 4 test cutanat prick la 10 ani, pozitiv la acarieni si polen de graminee, negativ la laptele de vacă

Discuții

CMA este o afecțiune comună în rândul populației pediatrice, iar abordarea ei implică colaborare interdisciplinară pentru un diagnostic și management corect, între pacient, familie, medic de familie, pediatru și alergolog. Ca în orice domeniu medical, diagnosticul începe de la suspiciune. Dacă pacienții raportează reacții la consumul de lapte de vacă, un istoric medical corect poate clarifica multe aspecte ale diagnosticului. Aspecte ale anamnezei cu o importanță deosebită sunt:

- Vârsta la debut
- Severitatea simptomelor

- Frecvența manifestărilor
- Intervalul dintre ingestie și debutul simptomelor
- Cantitatea de lapte necesară pentru a provoca simptome
- Metoda de preparare a laptelui
- Reproductibilitatea şi repetarea reacției
- Intervalul de timp de la ultima reacție
- Influența factorilor externi asupra manifestării, co-factori ai severității (de ex. exerciții fizice, modificări hormonale sau stres emoțional)
- Existența unui jurnal alimentar, înregistrări ale curbei de creștere, detalii despre alimentația copilului (durata alăptării, tipul formulei de lapte folosită pentru sugari, introducerea solidelor după înțărcare)
- Efectul dietelor de eliminare (soia, formule hipoalergenice sau extensiv hidrolizate, dieta mamei în timpul alăptării)
- Intervenții terapeutice. (10)

Pacientul nostru a avut o vârsta mică la debutul bolii, cu valori crescute semnificativ ale IgE specific la laptele de vacă, care nu mai impuneau efectuarea unui test de provocare. Având in vederea că la 3 ani valorile IgE specifice erau foarte mari, în condițiile dietei de eliminare, posibil prin contact cutanat/aerian cu particule mici din mediul interior locuință/gradiniță locuri unde se consumau lactate; putem considera ca exista riscul de persistența si agravare a CMA. Acest fapt a fost susținut si de urticaria acută care a avut-o la 3 ani la o cantitate mica de produse pe baza de lapte de vacă (prăjitură). Dintre datele paraclinice care arată o alergie persistentă la laptele de vacă pe lângă valoarea mare a IgE specific la laptele de vacă, este si testul cutanat intens pozitiv la alergenul principal din proteinele laptelui de vacă, cazeina la o valoare semnificativ crescută a papulei la testul cutanat prick.

Diagnosticul unei reacții alergice IgE-mediate constă în apariția simptomelor tipice susținute de teste pozitive pentru anticorpi IgE specifici (teste

prick cutanate și/sau teste in vitro), sunt suficiente pentru a stabili un diagnostic (10). Concentrații mari ale IgE specific la proteinele laptelui de vacă și dimensiuni mai mari de 8 mm ale papulei la testarea cutanată prick sunt corelate cu probabilitatea crescută de reacție la ingestie, deși aceste constatări se bazează pe un număr limitat de studii clinice. Din păcate, aceste valori nu sunt predictive despre natura sau gravitatea reacție la lapte (9,10).

Un nivel IgE specific laptelui de vacă de ≥15 kUA / L (ImmunoCAP) este de 95% predictiv al unei reacții clinice la laptele ingerat la copii cu vârsta ≥2 ani (9). Un nivel de 5 kUA/L la copii cu vârsta mai mică de doi ani poate să prezică în mod similar o reacție pozitivă la ingerare (12). Valorile predictive pentru reactivitatea clinică asociate nivelurilor IgE specifice față de alimente, determinate de testul ImmunoCAP nu trebuie aplicat rezultatelor altor metode de laborator pentru determinarea IgE specifice, există studii care demonstrează că pot exista diferențe mari intre tipurile de determinare (13). Diagnosticul bazat pe componente (CDR) este folosit în ultimii ani şi permite identificarea legării IgE la proteine specifice, cum ar fi cazeina, acidul alfa-linolenic (ALA) sau beta-lactoglobulina (BLG), care pot aduce informații suplimentare pentru a distinge între diferitele fenotipuri de CMA. Sunt necesare studii suplimentare pentru a determina utilitatea şi relevanța clinică a acestor teste.

Dacă istoricul şi testarea pentru evidențierea IgE specifice la laptele de vacă nu sunt concludente, procedura de diagnostic poate include eliminarea din dieta a lactatelor timp de două până la opt săptămâni (14) urmată de provocare (dacă probabilitatea este mai mare) sau reintroducere (dacă probabilitatea este mai mică). La sugarii alăptați, eliminarea include dieta maternă de excludere a proteinelor din lapte de vacă și, la sugarii alimentați cu formulă, utilizarea de formule pentru sugari bazate pe aminoacizi hidrolizate sau extensiv hidrolizate. Dacă îmbunătățirea simptomatologiei la dieta de evitare a laptelui este minimă sau nu se observă diferențe semnificative la reintroducere (sau provocarea este negativă), alimentul

în cauză nu este responsabil pentru simptome, posibile erori pot să apară dacă dieta nu a fost suficient de restrictivă sau pacientul poate avea mai multe alergii alimentare la alte alimente. Astfel, alimentul inițial incriminat nu mai poate fi considerat suspect (15).

De obicei, testul de provocare orală (OFC) este utilizat pentru confirmarea diagnosticului, monitorizarea alergică sau verificarea toleranței orale. Există consens european legat de această indicație dat de EAACI (16) ce descrie în detaliu procedura OFC. În general, există provocări deschise şi oarbe, acestea din urmă pot fi împărțite în provocări simplu-orb sau dublu-orb. În numeroase cazuri este suficient să se efectueze un OFC deschis cu o reacție pozitivă clară, sau simplu orb ca şi în cazul nostru. Oricum, ca standard de aur pentru diagnosticarea unei alergii alimentare este provocarea alimentară dublu orb controlată cu placebo (DBPCFC). Cu toate acestea, această metodă consumă mult timp și resurse. Ca o primă etapă de diagnostic, o provocare simplă ar putea fi utilă pentru eliminarea unei alergii alimentare dacă nu apar simptome. Cu excepția cazului în care sunt suspectate eczeme atopice sau simptome psihologice, atunci este preferat direct un DBPCFC. Cu toate acestea, orice test poate provoca o reacție alergică severă, de ce aceea pacienții încep cu cantități mici de doze titrate la anumite intervale. Dacă se observă semne clinice obiective sau dacă ultima doză este administrată fără a provoca reacții clinice, atunci provocarea alimentară va fi oprită. Angioedemul și urticaria sunt cele mai frecvente semne clinice urmate de implicarea sistemului cardiovascular, gastrointestinal și respirator. Din motive de siguranță, semnele vitale trebuie monitorizate îndeaproape, iar personalul instruit ar trebui să recunoască şi să știe trata episoadele de anafilaxie în timpul OFC (10,16). Pacientul nostru a avut un test de provocare pozitiv – papulă urticariană, care a confirmat persistența reactivității clinice la proteinele laptelui de vacă.

Tratamentul specific al alergiei la proteinele laptelui de vaca (CMA) se face cu imunoterapia orală (OIT), prima dată administrată în 2003. Există studii care au

arătat eficiența OIT în inducerea toleranței la proteinele sensibilizante din laptele de vaca la copiii alergici. (17,18) OIT este administrarea de cantități progresiv crescânde de lapte la copiii cu alergie la proteinele laptelui de vacă pentru a induce toleranță la acești copii şi reducerea până la dispariție a simptomelor de alergie. Prin imunoterapie se obține o reducere a IgE specific şi simultan o creștere a anticorpilor specifici de tip IgG4 față de alergen (în cazul nostru proteinele laptelui de vacă). Mecanismul prin care OIT induce toleranța imunologică față de aliment nu este suficient cunoscut. Se presupune că influențează apariția de limfocite T reglatoare la nivel intestinal şi induce creșterea de IgG4 specifice (19). Se administrează cantități mici de lapte (fiert sau pasteurizat), sublingual, cu creșterea cantității administrate în funcție de toleranța fiecărui pacient (perioadă de inițiere) până la o doză, care se administrează zilnic (perioada de menținere), timp de câteva luni-ani. Perioada de inițiere se face într-un serviciu specializat de alergologie dotat cu posibilitatea asistenței de urgență pentru reacțiile adverse posibile. (20,21)

Pacientul nostru a efectuat OIT pentru laptele de vacă, cu o perioadă mai îndelungată de escaladare a dozelor, dar fără evenimente adverse. A ajuns să tolereze laptele de vacă, cu dispariția IgE specifice la laptele de vacă, validat prin testarea cutanată prick negativă. Totuși există o continuare a marșului alergic la acest pacient el dezvoltând în timp sensibilizare la alergeni inhalatori şi simptome respiratorii.

A fost obținut consimțământul scris al părinților pentru folosirea datelor şi pozelor.

Referințe

1. Rona RJ, Keil T, Summers C, Gislason D et all. The prevalence of food allergy: a meta-analysis. J Allergy Clin Immunol. 2007;120(3):638.

2. Järvinen KM, Chatchatee P. Mammalian milk allergy: clinical suspicion, cross-reactivities and diagnosis. Curr Opin Allergy Clin Immunol. 2009;9(3):251.

3. Høst A, Halken S. A prospective study of cow milk allergy in Danish infants during the first 3 years of life. Clinical course in relation to clinical and immunological type of hypersensitivity reaction. Allergy. 1990;45(8):587.

4. Schrander JJ, van den Bogart JP, Forget PP, et all. Cow's milk protein intolerance in infants under 1 year of age: a prospective epidemiological study. Eur J Pediatr. 1993;152(8):640.

5. Schoemaker AA, Sprikkelman AB, Grimshaw KE, et all. Incidence and natural history of challenge-proven cow's milk allergy in European children--EuroPrevall birth cohort. Allergy. 2015;70(8):963

6. Wal JM. Bovine milk allergenicity. Ann Allergy Asthma Immunol. 2004;93(5 Suppl 3):S2.

7. Ehn BM, Ekstrand B, Bengtsson U, Ahlstedt S. Modification of IgE binding during heat processing of the cow's milk allergen beta-lactoglobulin. J Agric Food Chem. 2004;52(5):1398.

8. Sicherer SH, Sampson HA . Food hypersensitivity and atopic dermatitis: pathophysiology, epidemiology, diagnosis, and management. J Allergy Clin Immunol. 1999;104(3 Pt 2):S114.

9. Sampson HA. Utility of food-specific IgE concentrations in predicting symptomatic food allergy. J Allergy Clin Immunol. 2001;107(5):891.

10. Fiocchi A, Schünemann HJ, Brozek J, Restani P, Beyer K, Troncone R, Martelli A, Terracciano L, Bahna SL, RancéF, Ebisawa M, Heine RG, Assa'ad A, Sampson H, Verduci E, Bouygue GR, Baena-Cagnani C, Canonica W, Lockey RF. Diagnosis and Rationale for Action Against Cow's Milk Allergy (DRACMA): a summary report. J Allergy Clin Immunol. 2010;126(6):1119.

11. Skripak JM, Matsui EC, Mudd K, Wood RA. The natural history of IgE-mediated cow's milk allergy. J Allergy Clin Immunol. 2007;120(5):117

12. García-Ara C, Boyano-Martínez T, Díaz-Pena JM, Martín-Muñoz F, Reche-Frutos M, Martín-Esteban M. Specific IgE levels in the diagnosis of immediate hypersensitivity to cows' milk protein in the infant. J Allergy Clin Immunol. 2001;107(1):185

13. Wang J, Godbold JH, Sampson HA Correlation of serum allergy (IgE) tests performed by different assay systems. J Allergy Clin Immunol. 2008;121(5):1219.

14. NIAID-Sponsored Expert Panel, Boyce JA, Assa'ad A, Burks AW, Jones SM, Sampson HA, Wood RA, Plaut M, Cooper SF, Fenton MJ, Arshad SH, Bahna SL, Beck LA, Byrd-Bredbenner C, Camargo CA Jr, Eichenfield L, Furuta GT, Hanifin JM, Jones C, Kraft M, Levy BD, Lieberman P, Luccioli S, McCall KM, Schneider LC, Simon RA, Simons FE, Teach SJ, Yawn BP, Schwaninger JM . Guidelines for the diagnosis and management of food allergy in the United States: report of the NIAID-sponsored expert panel. J Allergy Clin Immunol. 2010;126(6 Suppl):S1.

15. Vandenplas Y, Koletzko S, Isolauri E, Hill D, Oranje AP, Brueton M, Staiano A, Dupont C. Guidelines for the diagnosis and management of cow's milk protein allergy in infants. Arch Dis Child. 2007;92(10):902.

16. Bindslev-Jensen C, Ballmer-Welser BK, Bengtsson U, Blanco C, Ebner C, Hourihane J, u. a. Standardization of food challenges in patients with immediate reactions to foods - Position paper from the European Academy of Allergology and Clinical Immunology. Allergy Eur J Allergy Clin Immunol. 2004;59(7):690–7.

17. Martorell A, De la Hoz B, Ibanez MD, et al. Oral desensitization as a useful treatment in 2-year-old children with cow’s milk allergy. Clin Exp Allergy 2011; 41:1297-1304.

18. Pajno GB, Caminiti L, Ruggeri P, et al. Oral immunotherapy for cow’s milk allergy with a weekly up-dosing regimen: a randomized single-blind controlled study. Ann Allergy Asthma Immunol 2010; 105:376-81

19. Akdis M, Akdis CA. Mechanisms of allergen-specific immunotherapy: multiple suppressor factors at work in immune tolerance to allergens. J Allergy Clin Immunol. 2014;133: 621–31.

20. Burbank AJ, Sood P, Vickery BP, et al. Oral Immunotherapy for Food Allergy. Immunol Allergy Clin North Am 2016; 36: 55-69.

21. Feuille E, Nowak-Wegrzyn A. Oral immunotherapy for food allergies. Ann Nutr Metab 2016; 68(suppl 1):19-31.

Colita eozinofilică

Olga Hilda Orășan[1], Bianca Alexandra Cibu[2], Dan Mihai Prunea[3], Adela Sitar Taut[1], Sorina Cezara Coste[1], Flaviu Mureșan[4], Ovidiu Fabian[4], Simina Țărmure[1], Vasile Negrean[1], Angela Cozma[1]

[1]Universitatea de Medicină și Farmacie "Iuliu Hațieganu", Departamentul Medicală IV, Cluj -Napoca

[2]Institutul Regional de Gastroenterologie și Hepatologie Prof. Dr. Octavian Fodor

[3]Institutul Inimii "Nicolaie Stăncioiu", Cluj Napoca

[4]Universitatea de Medicină și Framacie "Iuliu Hațieganu", Departamentul Chirurgie IV, Cluj-Napoca

Introducere

Afecțiunile gastrointestinale eozinofilice, care cuprind esofagita eozinofilică, gastroenterita eozinofilică și colita eozinofilică, se referă la un grup de afecțiuni inflamatorii caracterizate prin infiltrat eozinofilic abundent la nivelul mucoasei intestinale, în absența unei cauze determinate de eozinofilie și în absența afectării eozinofilice a organelor extradigestive.

În cele mai multe dintre cazuri, simptomele colitei eozinofilice sunt nespecifice și nu pot fi corelate cu numărul eozinofilelor din sângele periferic. Colita eozinofilică este o maladie rară, care afectează preponderent sexul masculin, fiind de cele mai multe ori un diagnostic de excludere.

Prezentarea cazului

Prezentăm cazul unui pacient în vârstă de 66 ani, din mediul rural, care prezintă episoade de diaree intermitentă (4-5 scaune cu consistență semilichidă) cu durată de 3-4 zile, însoțite de dureri abdominale nesistematizate cu caracter de crampă abdominală și meteorism în ultimii 2 ani.

Menționăm din antecedentele personale patologice: 1. boala cardiacă ischemică cronică silențioasă, infarct miocardic vechi în teritoriul inferior, by-pass aorto-coronarian, insuficiență mitrală degenerativă gradul II/III, insuficiență aortică degenerativă gradul II/III, insuficiență cardiacă NYHA II/III, rinită cronică alergică, dislipidemie mixtă din 2010, sub tratament medicamentos de fond cu Betaloc-Zok 50 mg/zi, Clopidogrel 75 mg/zi, Atorvastatin 20 mg/zi, Pentoxifilin 400 mg 2x/zi, Indapamid 1,5 mg/zi; și 2. adenocarcinomul sigmoidian (pT3N0M0 L0V0G1-stadiul II A) operat și chimiotratat (pacientul a urmat 8 cure de chimioterapie schema XELOX cu Oxaliplatin și Capecitabină) în 2014 cu eventrație abdominală subombilicală postoperatorie din 2015. Neagă consumul de toxice și nu are alergii cunoscute.

În urma examenului obiectiv se constată următoarele modificări: suprapondere (IMC=27,3 kg/m2), eventrație abdominală subombilicală postoperatorie, zgomote cardiace ritmice cu alura ventriculară 78 bătăi/minut, suflu holosistolic apical gradul 3/4 cu iradiere în axilă, tensiunea arterială egala cu 135/75 mmHg. mmHg

Diagnosticul clinic de etapă este: Sindrom diareic, Sindrom dureros abdominal cu meteorism, Boala cardiacă ischemică cronică silențioasă, infarct miocardic vechi în teritoriul inferior, by-pass aorto-coronarian, insuficiență mitrală degenerativă gradul II/III, insuficiență aortică degenerativă gradul II/III, insuficiență cardiacă NYHA II/III, rinită cronică alergică, dislipidemie mixtă, adenocarcinom sigmoidian (pT3N0M0 L0V0G1-stadiul II A) operat și chimiotratat cu eventrație abdominală subombilicală postoperatorie, suprapondere.

Pentru diagnosticul diferențial al sindromului diareic: 1. am exclus anamnestic toate cauzele de diaree acută (diaree de 2 ani); 2. dintre cauzele de diaree cronică pe

baza anamnezei am suspicionat sindromul de intestin iritabil cu diaree si meteorism pentru care am recomandat evaluare colonoscopică fiind un diagnostic de excludere; 3. de asemenea, am recomandat evaluarea funcției tiroidiene pentru diareea din cadrul hipertiroidismului; 4. Am exclus diareea medicamentoasă; 5. iar pentru alte cauze de diaree cronică am recomandat de asemenea evaluarea colonoscopică.

Bioumoral pacientul prezintă sindrom inflamator nespecific (VSH= 35mm/1h, valori normale (VN)=1-10mm/1h; Fibrinogen= 555mg/dl, V.N= 180-450mg/dl; PCR=26 mg/l V.N= <10mg/l), dislipidemie mixtă (LDL-Colesterol= 180mg/dl V.N= <100 mg/dl; Trigliceride= 184 mg/dl V.N= 45-140 mg/dl), fără alte modificări biologice patologice, inclusiv în ceea ce privește nivelul seric al hormonilor tiroidieni.

Pentru afecțiunea cardiovasculară se evaluează pacientul prin electrocardiograma și ecocardiografie. Electrocardiograma evidențiază ritm sinusal, cu o alură ventriculară de 73 bătăi/minut, ax QRS intermediar, la 45 grade, unde Q patologice în DII, DIII și aVL, caracteristice sechelei de infarct miocardic în teritoriul inferior, fără alte modificări ST-T semnificative (Figura Nr.1).

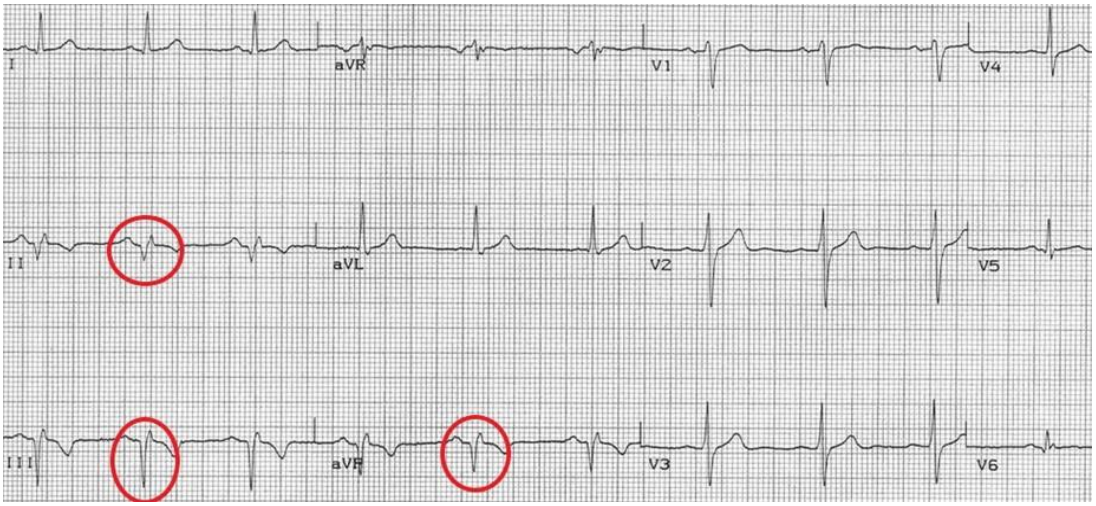

Fig. 1. Electrocardiograma - Ritm sinusal, AV=73 bătăi/minut, ax QRS la -30 grade, unde Q patologice în DII, DIII și aVL, caracteristice sechelei de infarct miocardic în teritoriul inferior

Ecocardiografia transtoracică decelează cardiomiopatie dilatativă, insuficiență aortică gradul II degenerativă și scleroza valvelor aortice, insuficiență mitrală gradul II/III degenerativă și insuficiență tricuspidiană gradul I; FEVS a fost de 54 %, fără disfuncție sitolică și cu disfuncție diastolică de tip relaxare alterată.

Ecografie abdominală evidențiază hepatomegalie cu lob drept egal cu 155 mm, lob stâng egal cu 80 mm, lob caudat egal cu 35 mm, cu aspect de steatoză și o formațiune nodulară hiperecogenă de 2 cm subcapsular în segmentul IV cu atenuare posterioară sugestiv de hemangiom, două chisturi corticale de 5,5 cm mediorenal la nivelul rinichiului stâng, ateromatoza aortei abdominale.

Monitorizarea prin endoscopie digestivă inferioară a adenocarcinomului sigmoidian nu s-a efectuat din momentul diagnosticului în 2014. Se efectuează endoscopie digestivă inferioară în cursul prezentării actuale și sunt decelate leziuni plane polipoide cecale și la nivelul colonului transvers cu dispoziție parcelară pe o suprafață de 3-4 cm^2 (Figura Nr. 2 si Figura Nr. 3).

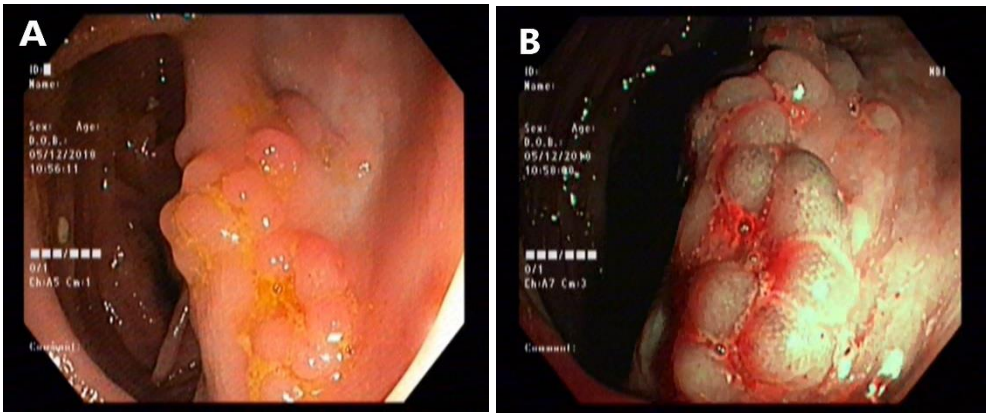

Fig. 2. Cec cu o arie de aproximativ 3cm² cu o leziune plană cu numeroși polipi sesili de până la 6 mm cu aspect de "deget de mănușă": A. Endoscopie standard; B Endoscopie cu examinare Narow Band Imaging (NBI)

Fig. 3. Colon sigmoid - arie de aproximativ 3-4 cm² de mucoasă cu numeroși polipi sesili de 5-6 mm cu aspect de "deget de mănușă".

Examenul anatomopatologic al fragmentelor de biopsie colonică din polipi a fost alcătuit de mucoasă de intestin gros cum microeroziuni superficiale, microhemoragie și moderat infiltrat inflamator cu limfocite, plasmocite și polimorfonucleare (PMN) eozinofile la nivelul corionului. Se stabilește diagnosticul de colită eozinofilică, fără a se pune în evidență aspecte de displazie sau malignitate în materialul examinat (Fig. 4).

Evaluarea pacientului a inclus testare alergologică serologică pentru alergeni alimentari și pneumoalergeni fără a identifica alergii.

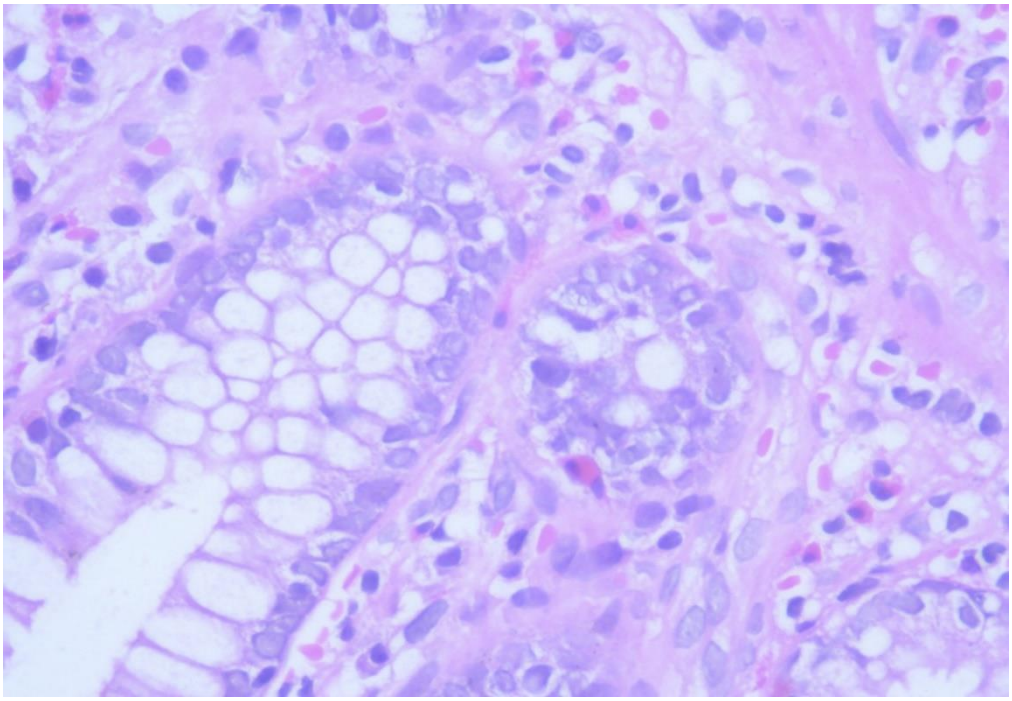

Fig. 4. Mucoasă colonică ce conține în corion infiltrat inflamator cu numeroase eozinofile dispuse difuz și în grupuri printre limfocitele și plasmocitele corionului; izolate limfocite prezente la nivelul unor cripte și intraepitelial (Colorație Hematoxilină-Eozină, 40X)

Astfel pe baza datelor clinice și paraclinice se stabilesc următoarele diagnostice: Colită eozinofilică cecală și sigmoidiană, steatoză hepatică, hemangiom segmentul IV hepatic, dislipidemie mixtă, ateromatoza aortei abdominale, cardiopatie ischemică cronică silențioasă, infarct miocardic în teritoriul inferior, by-pass aorto-coronarian, cardiomiopatie dilatativă, insuficiență aortică gradul II/III degenerativă, insuficiență mitrală gradul II/III degenerativă insuficiență tricuspidiană gradul I, insuficiență cardiacă NYHA grad II/III, chisturi corticale renale la nivelul rinichiului stâng, rinită cronică alergică, și adenocarcinomul sigmoidian operat și chimiotratat în antecedente (2014) cu eventrație abdominală subombilicală postoperatorie.

Pentru diagnosticul de colită eozinofilică se decide inițierea tratamentului cu Prednison 15 mg/zi timp de 4 săptămâni cu reducerea progresivă a dozelor, asociat cu inhibitor de pompă de protoni Controloc 40 mg/zi dimineața cu 30 de minute înainte de masă, cu recomandarea repetării endoscopiei digestive inferioare după 6-8 săptămâni de terapie. Corticoterapia s-a administrat concomitent cu recomandările dietetice având în vedere testările alergologice serologice pentru alergeni alimentari negative. Se fac și recomandările dietetice specifice colitei eozinofilice care se referă la evitarea alimentelor precum soia, grâu, lapte, ouă, nuci/arahide, fructe de mare/pește o perioadă de 4-6 săptămâni Se recomandă continuarea terapiei cardiovasculare de fond.

Pacientul prezintă evoluție favorabilă din punct de vedere clinic, cu normalizarea tranzitului intestinal sub tratamentul prescris. Endoscopia digestivă inferioară de control, efectuată după 8 săptămâni de la inițierea corticoterapiei, evidențiază colită eozinofilică în remisie cu aspect mult ameliorat față de examinarea precedentă, cu 3 polipi sesili restanți sigmoidieni și unul cecal de până la 5 mm (Fig. 5).

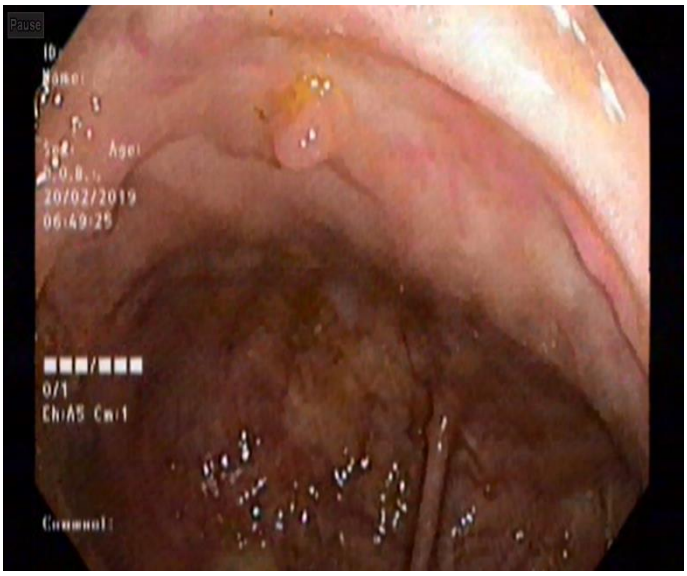

Fig. 5. Cec cu polip sesil de 5 mm restant după 8 săptămâni de corticoterapie

Discuții

Celulele eozinofilice sunt prezente în mod fiziologic la nivelul întregului tract digestiv, cu excepția esofagului. Acestea reprezintă o componentă importantă a sistemului imun înnăscut al tubului digestiv, cu rol esențial în apărarea împotriva numeroșilor agenți infecțioși (1). Creșterea numărului de eozinofile la nivelul mucoasei tubului digestiv poate fi întâlnită în numeroase afecțiuni, precum: bolile inflamatorii intestinale (în special Boala Crohn), infecții bacteriene sau parazitare (ex: Ascaris, Toxocara, Trichiura, Trichinella), sindromul hipereozinofilic, neoplasme mieloproliferative etc. (2) Prezența numărului crescut de eozinofile în una sau mai multe zone ale tubului digestiv în absența unei cauze determinate de eozinofilie și lipsa implicării eozinofilice în alte organe extradigestive definesc gastroenterita eozinofilică. (3)

Prevalența acestei afecțiuni în Statele Unite este estimată la 22-18/100.000 pacienți, dintre care doar 3,3/100.000 pacienți dezvoltă colită eozinofilică, restul având esofagită, gastrită sau duodenită eozinofilică. Colita eozinofilică poate apărea la orice vârstă, dar cea mai mare incidență se înregistrează în decada a-3-a de viață, cu predominanță la sexul masculin. (2,4,5)

Patogeneza colitei eozinofilice nu este pe deplin cunoscută, pacienții prezintă frecvent teren atopic (40% au istoric de astm alergic, dermatită alergică, rinită alergică) și un nivel seric crescut al IgE. Într-un studiu realizat în 2017 pe un grup de 22 pacienți diagnosticați cu colită eozinofilică cu vârste cuprinse între 15-89 ani, 4 pacienți au prezentat istoric de astm alergic sau rinită alergică, 2 dintre aceștia cu istoric de adenocarcinom colorectal și unul istoric de polipoză adenomatoasă familială. (6) Situație similară întâlnim și în cazul prezentat, pacientul nostru având istoric personal de rinită cronică alergică și adenocarcinom sigmoidian.

Simptomatologia colitei eozinofilice este nespecifică, cele mai frecvente manifestări clinice constau în dureri abdominale, grețuri, vărsături, sațietate precoce, diaree, meteorism și slăbire din greutate (7,8). Dintre manifestările clinice enumerate

mai sus, pacientul nostru prezenta dureri abdominale nesistematizate cu caracter de crampă, episoade de diaree intermitentă (4-5 scaune cu consistență semilichidă, cu durată de 3-4 zile) și meteorism.

Nici examinările paraclinice de laborator nu par a fi concludente în diagnosticarea colitei eozinofilice, de cele mai multe ori nivelele serologice ale componentelor celulare și biochimice sanguine sunt în limite normale. Modificările serologice întâlnite uneori sunt reprezentate de creșterea eozinofilelor periferice, hipoalbuminemie prin afectarea permeabilității mucoasei intestinale cu pierderea proteinelor, anemie feriprivă asociată afectării absorbției fierului și hemoragiilor oculte, probe inflamatorii crescute, nivel seric al IgE crescut (9,10). În cazul pacientului nostru, testele serologice nu au fost corelate cu tabloul clinic, pacientul prezentând sindrom inflamator nespecific, iar numărul eozinofilelor periferice fiind în limite normale.

Aspectul endoscopic al colitei eozinofilice este nespecific, putând fi întâlnite mai multe tipuri de leziuni precum: formațiuni nodulare/polipoide, îngroșarea mucoasei colonice, edem, eritem, eroziuni și/sau ulcerații.

Diagnosticul de colită eozinofilică este stabilit de examenul anatomopatologic care decelează infiltrat eozinofilic dens (> 20 eozinofile/câmp) în lamina propria, dar cu păstrarea arhitecturii normale a mucoasei intestinale (11,12).

Managementul inițial al pacienților simptomatici constă în ajustarea dietei, cu eliminarea alergenilor alimentari, așa numita "six food elimination diet" care exclude soia, grâul, laptele, ouăle, nucile/arahidele, fructele de mare/peștele o perioadă de 4-6 săptămâni (13,14). Dacă simptomele nu sunt remise după această perioadă, se trece la terapia medicamentoasă. Principala clasă de medicamente utilizată în terapia colitei eozinofilice este reprezentată de corticosteroizi: prednison/prednisolon administrat oral în doză de 20-40 mg /zi timp de 2 săptămâni cu reducerea ulterioară a dozelor până la o doză de întreținere de 5-10 mg /zi) (15). Variați agenți medicamentoși au fost descriși ca având efect terapeutic în colita eozinofilică precum: Ketotifen

(antihistaminic H1), Montelukast (antagonist de leucotriene B4), Omalizumab (anticorp monoclonal antiIgE), însă datele despre acești agenți sunt limitate (16,17).

Având în vedere raritatea cazurilor, simptomatologia nespecifică și în cele mai multe dintre cazuri necorelată cu examinările paraclinice de laborator și imagistice, diagnosticul colitei eozinofilice rămâne un diagnostic de excludere.

Celulele eozinofilice sunt considerate a fi celule versatile, mobile, cu rol în controlul și moderarea diferitelor căi biologice și a răspunsurilor imunologicefiziologice și patologice. Prezența infiltratului eozinofilic este des întâlnit în afecțiunile maligne, cu prognostic variabil, favorabil sau nefavorabil, în funcție de tipul de cancer.(18-23) Infiltratul eozinofilic în mucoasa intestinală se asociază cu riscul mai scăzut de apariție a adenocarcinomului colorectal, și cu prognostic mai favorabil, respectiv supraviețuire mai îndelungată la pacienții cu adenocarcinom colorectal.(24,25) Acumularea unui număr crescut de eozinofile împreună cu procesele inflamatorii locale care însoțesc cancerul colorectal, sunt componentă majoră în îmbunătățirea răspunsului imun Th2-mediat, și se asociază cu activitatea antitumorală a celulelor Th-2 CD4+.(26,27,28). Un studiu realizat in vitro de către Legrand si colab. a demonstrat o activitate directă antitumorală a eozinofilelor prin eliberarea de mediatori prezenți în granulocitele componente (proteina cationică eozinofilică, TNF-alfa și enzima proteolitică A), care realizează apoptoza celulelor canceroase.(29). Cu toate acestea, sunt necesare mai multe studii care să demonstreze teoria efectului favorabil al numărului crescut de eozinofile de la nivel intestinal, atât prin activitatea directă antitumorală realizată de mediatorii eliberați, cât și prin activitatea indirectă mediată de răspunsul imun Th2.(30). În concluzie, analiza literaturii de specialitate tinde să demonstreze o asociere importantă între prezența infiltratului eozinofilic la nivel intestinal și îmbunătățirea prognosticului cancerului colorectal. Infiltrația eozinofilică la nivelul tumorilor colorectale, atât în țesutul tumoral propriu zis cât și în țesutul peritumoral, este asociată cu îmbunătățirea prognosticului, însă mecanismele care stau la baza acestei teorii rămân încă incomplet elucidate.

Particularitatea cazului constă în apariția colitei eozinfilice la un pacient cu antecedente de adenocarcinom sigmoidian.

Consimțământul informat al pacientului pentru utilizarea datelor medicale prezentate a fost obținut.

Referințe

1. Uppal, V., Kreiger, P. and Kutsch, E. (2015). Eosinophilic Gastroenteritis and Colitis: a Comprehensive Review. Clinical Reviews in Allergy & Immunology, 50(2), pp.175-188.

2. Spergel, J., Book, W., Mays, E., Song, L., Shah, S., Talley, N. and Bonis, P. (2011). Variation in Prevalence, Diagnostic Criteria, and Initial Management Options for Eosinophilic Gastrointestinal Diseases in the United States. Journal of Pediatric Gastroenterology and Nutrition, 52(3), pp.300-306.

3. Samiullah, Bhurgri, H. and Sohail, U. (2016). Eosinophilic Disorders of the Gastrointestinal Tract. Primary Care: Clinics in Office Practice, 43(3), pp.495-504.

4. Jensen E, Martin C, Kappelman M, Dellon E. Prevalence of Eosinophilic Gastritis, Gastroenteritis, and Colitis. Journal of Pediatric Gastroenterology and Nutrition. 2016;62(1):36-42.

5. Mansoor E, Cooper G. The 2011-2016 Prevalence of Eosinophilic Gastritis, Gastroenteritis, and Colitis in the United States: A Population-Based Study: 2016 ACG Fellows-In-Training Award (Stomach Category): 2016 ACG Presidential Poster Award. American Journal of Gastroenterology. 2016;111:S492-S493.

6. Díaz del Arco C, Taxonera C, Olivares D, Fernández Aceñero M. Eosinophilic colitis: Case series and literature review. Pathology - Research and Practice. 2018;214(1):100-104.

7. Ingle S. Eosinophilic gastroenteritis: An unusual type of gastroenteritis. World Journal of Gastroenterology. 2013;19(31):5061.

8. Kefeli A, Yeniova A, Basyigit S, Günes N. Eosinophilic colitis presenting with lower gastrointestinal bleeding: An uncommon entity with a rare presentation. The Turkish Journal of Gastroenterology. 2015;26(5):440-441.

9. Prussin C. Eosinophilic Gastroenteritis and Related Eosinophilic Disorders. Gastroenterology Clinics of North America. 2014;43(2):317-327.

10. Ishihara S, Kinoshita Y, Schoepfer A. Eosinophilic Esophagitis, Eosinophilic Gastroenteritis, and Eosinophilic Colitis: Common Mechanisms and Differences between East and West. Inflammatory Intestinal Diseases. 2016;1(2):63-69.

11. Hurrell J, Genta R, Melton S. Histopathologic Diagnosis of Eosinophilic Conditions in the Gastrointestinal Tract. Advances In Anatomic Pathology. 2011;18(5):335-348.

12. Patil D, Odze R. Biopsy diagnosis of colitis: an algorithmic approach. Virchows Archiv. 2017;472(1):67-80.

13. Greenhawt M, Aceves S. Non-IgE Medicated Food Allergy: Eosinophilic Esophagitis Update on the Pathogenesis, Clinical Features, and Management of Eosinophilic Esophagitis in Children. Current Pediatrics Reports. 2014;2(2):127-134.

14. Kagalwalla A, Sentongo T, Ritz S, Hess T, Nelson S, Emerick K et al. Effect of Six-Food Elimination Diet on Clinical and Histologic Outcomes in Eosinophilic Esophagitis. Clinical Gastroenterology and Hepatology. 2006;4(9):1097-1102.

15. Hua S, Cook D, Walker M, Talley N. Pharmacological treatment of eosinophilic gastrointestinal disorders. Expert Review of Clinical Pharmacology. 2016;9(9):1195-1209.

16.Bolukbas FF, Bolukbas C, Uzunkoy A, et al. A dramatic response to ketotifen in a case of eosinophilic gastroenteritis mimicking abdominal emergency. Dig Dis Sci 2004; 49:1782

17.Quack I, Sellin L, Buchner NJ, et al. Eosinophilic gastroenteritis in a young girl--long term remission under Montelukast. BMC Gastroenterol 2005; 5:24

18. Lee JJ, Jacobsen EA, McGarry MP, Schleimer RP, Lee NA. Eosinophils in health and disease: the LIAR hypothesis. Clin Exp Allergy 2010; 40: 563-575
19. Shamri R, Xenakis JJ, Spencer LA. Eosinophils in innate immunity: an evolving story. Cell Tissue Res 2011; 343: 57-83
20. Gatault S, Legrand F, Delbeke M, Loiseau S, Capron M. Involvement of eosinophils in the anti-tumor response. Cancer Immunol Immunother 2012; 61: 1527-1534
21. Davis BP, Rothenberg ME. Eosinophils and cancer. Cancer Immunol Res 2014; 2: 1-8
22. Sakkal S, Miller S, Apostolopoulos V, Nurgali K. Eosinophils in cancer: favourable or unfavourable? Curr Med Chem 2016; 23: 650-666
23. Varricchi G, Galdiero MR, Loffredo S, Lucarini V, Marone G, Mattei F, Marone G, Schiavoni G. Eosinophils: The unsung heroes in cancer? Oncoimmunology 2017; 7: e1393134
24. Puxeddu I, Berkman N, Nissim Ben Efraim AH, Davies DE, Ribatti D, Gleich GJ, Levi-Schaffer F. The role of eosinophil major basic protein in angiogenesis. Allergy 2009; 64: 368-374
25. Hanahan D, Weinberg RA. Hallmarks of cancer: the next generation. Cell 2011; 144: 646-674
26. Ellyard JI, Simson L, Parish CR. Th2-mediated anti-tumour immunity: friend or foe? Tissue Antigens 2007; 70: 1-11
27. Stenfeldt AL, Wennerås C. Danger signals derived from stressed and necrotic epithelial cells activate human eosinophils. Immunology 2004; 112: 605-614
28. Cormier SA, Taranova AG, Bedient C, Nguyen T, Protheroe C, Pero R, Dimina D, Ochkur SI, O'Neill K, Colbert D, Lombari TR, Constant S, McGarry MP, Lee JJ, Lee NA. Pivotal advance: eosinophil infiltration of solid tumors is an early and persistent inflammatory host response. J Leukoc Biol 2006; 79: 1131-1139

29. Legrand F, Driss V, Delbeke M, Loiseau S, Hermann E, Dombrowicz D, Capron M. Human eosinophils exert TNF-α and granzyme A-mediated tumoricidal activity toward colon carcinoma cells. J Immunol 2010; 185: 7443-7451

30. Loktionov A. Eosinophils in the gastrointestinal tract and their role in the pathogenesis of major colorectal disorders. World Journal of Gastroenterology. 2019;25(27):3503-3526.

Sindrom Wallenberg prin accident vascular cerebral ischemic recurent la un pacient tânăr

Lăcrămioara Perju Dumbravă[1,2], Nicoleta Tohănean[1,2], Ioana-Cristina Bârsan[2], Alexandra Cacior[2], Romana Homorodean[2],

[1] Universitatea de Medicină şi Farmacie" Iuliu Haţieganu" Cluj-Napoca

[2] Spitalul Clinic Județean de Urgență Cluj-Napoca, Clinica Neurologie I

Introducere

Accidentul vascular cerebral (AVC), este o cauza majora de morbiditate si dizabilitate (1), reprezentând cea mai frecventă cauză a epilepsiei la vârstnici, a doua cauză de demență și o cauză frecventă a depresiei (2,3).

AVC ischemic reprezintă o constelație de etiologii și mecanisme care adesea prezintă semne și simptome similare (4). Principalele procese implicate în patogenia AVC ischemice sunt ateroscleroza cu asocierea trombozei, embolia cerebrală și ocluzia vaselor cerebrale mici în parenchimul cerebral, având ca și consecințe apariția infarctului cerebral (1). Ateroscleroza este direct responsabilă pentru un procent semnificativ de evenimente cerebrale, deoarece provoacă stenoza sau chiar ocluzia arterelor extracraniene și intracraniene (4). La tineri sau persoane fără factori de risc vasculari trebuie luate în considerare și alte cauze care pot conduce la lezarea cerebrală ischemică, precum disecția arterială, tromboza venelor cerebrale și a sinusurilor durale, stări de hipercoagulabilitate care provoacă tromboza vaselor cerebrale de calibru diferit, tumori, boli cardiace valvulare, boli cardiace care produc emboli paradoxali - defect de sept atrial, foramen ovale persistent, cardiomiopatia dilatativă, angiopatia amiloidă, deshidratarea, administrarea de medicamente precum anticoncepționalele,

terapia de substituție hormonală, opiaceele, consumul de substanțe toxice - amfetamină, cocaină (1,5).

Riscul de accident vascular cerebral este cu mult mai mare la cei cu accident vascular cerebral anterior sau accident ischemic tranzitor (5). La tinerii adulți (18-50 de ani), riscul unui accident vascular cerebral recurent în primii 20 de ani, este de 19% (6).

Ocluzia oricărei artere determină apariția unei simptomatologii care diferă ușor de la pacient la pacient, dar care poate fi atribuită unui sindrom tipic pentru fiecare arteră cerebrală majoră și ramurile sale. Localizarea și dimensiunea infarctului sunt indicate de sindroamele neuro-vasculare și deficitul neurologic (1).

Din evenimentele ischemice care au loc la nivel cerebral, 20% interesează circulația posterioară (1), respectiv teritoriul vertebro-bazilar. Arterele vertebrale sunt principalele artere ale bulbului, primele ramuri ale arterelor subclavii, fiind formate din 4 segmente. Cele mai mari ramuri ale acestora sunt arterele cerebeloase posterioare inferioare (PICA). Arterele vertebrale sunt cel mai frecvent ocluzionate prin aterotromboză în porțiunea lor intracraniană. Leziunile aterotrombotice au o afinitate pentru segmentele V1 și V4 ale arterei vertebrale (5). Arterele vertebrale formează artera bazilară, în apropierea joncțiunii bulbo-pontine. Artera bazilară este un vas nepereche care se întinde pe suprafața ventrală a punții, până la nivelul mezencefalului, unde se divide în arterele cerebrale posterioare (7).

Sindromul lateral bulbar, cunoscut ca și sindromul Wallenberg, este cel mai frecvent și important sindrom care apare în ocluzia arterei vertebrale intracraniene (8,9). Pacienții cu infarct medular lateral, prezintă întotdeauna semne și simptome vestibulo-cerebelare (10). Sindromul complet prezintă semne ale afectării nucleilor vestibulari (vertij, nistagmus), tulburări de sensibilitate, sindrom Horner ipsilateral, afectarea nervilor cranieni glosofaringian (IX) și vag (X) - disfonie, disfagie, reflex de vomă diminuat, tulburări de vedere, ataxia membrelor ipsilaterale, afectarea nervului trigemen (V) caracterizată prin prezența durerii sau arsurii hemifeței ipsilaterale,

amorțeli ale membrelor ipsilaterale și afectarea tractului solitar cu pierderea gustului. Îndeosebi, la debutul accidentului vascular cerebral pot apărea sindroame incomplete, caracterizate prin ataxia ușoară a membrelor ipsilaterale sau prezența oftalmoplegiei internucleare (1).

În AVC ischemic, atenția medicului se concentrează pe depășirea fazei acute și identificarea mecanismului fiziopatologic și a factorilor de risc, tratamentul vizând în principal ameliorarea deficitului instalat și prevenția accidentelor vasculare cerebrale viitoare. Tratamentul poate fi împărțit în trei categorii: tratamentul fazei acute realizat prin măsuri de restabilire a circulației și întreruperea procesului patologic, metode de neuroreabilitare cu kinetoterapie, reeducare și metode de prevenție a accidentelor vasculare cerebrale viitoare (1).

Prezentarea cazului

Pacient de sex masculin, în vârstă de 40 ani, din mediul rural, având profesia de șofer, cunoscut cu AVC ischemic bulbar drept (15 iunie 2018) și cu următorii factori de risc cardiovasculari: hipertensiune arterială stadiu III cu risc adițional foarte înalt, dislipidemie mixtă, obezitate și tabagism, s-a prezentat în clinica de neurologie (17 iulie 2018) pentru persistența următoarelor simptome: tulburări de echilibru, de sensibilitate la nivelul hemifeței drepte și a membrelor stângi și tulburări de vorbire și de deglutiție predominant pentru lichide. Din datele anamnestice reținem faptul că simptomatologia a debutat brusc cu cefalee difuză de intensitate medie, însoțită de vărsături, tulburări de echilibru și mers, tulburări de deglutiție și tulburări de vorbire, motiv pentru care pacientul a fost internat într-un serviciu de specialitate teritorial în perioada 15.06-27.06.2018, cu diagnosticul de AVC ischemic bulbar drept.

Din antecedentele heredo-colaterale am reținut că tatăl pacientului a suferit un accident vascular cerebral ischemic, fiind cunoscut și cu diabet zaharat tip 2, iar mama era cunoscută cu hipertensiune arterială.

În ceea ce privește antecedentele personale patologice, pacientul a fost diagnosticat în urmă cu 1 lună cu AVC ischemic bulbar drept manifestat prin sindrom Wallenberg drept, hipertensiune arterială esențială stadiu III cu risc adițional foarte înalt, cardiopatie hipertensivă cu disfuncție diastolică gradul I și obezitate gradul III.

Pacientul fost fumător (tabagism sevrat de 1 lună de zile, în urma evenimentului ischemic), a însumat 44 ani tabac, a consumat alcool frecvent, în special tărie și nu era cunoscut cu alergii la medicamente. Condițiile de viață erau optime, însă din prisma meseriei, era expus la sedentarism și situații stresante.

Anterior actualei internări pacientul a urmat tratament medicamentos cu antiagregant plachetar - Clopidogrel 75 mg (0-1-0 cpr/zi), statină - Atorvastatină 40 mg (0-0-1 cpr/zi), inhibitor al enzimei de conversie a angiotensinei/diuretic tiazidic/blocant al canalelor de calciu - Perindopril/Indapamid/Amlodipină 10/2,5/10 mg (1-0-0 cpr/zi), betablocant selectiv - Metoprolol retard 100 mg (1-0-0 cpr/zi), antiadrenergic cu acțiune centrală - Rilmenidină 1 mg (0-0-1 cpr/zi) și fibrați - Fenofibrat 145 mg (0-1-0 cpr/zi).

Istoricul bolii actuale: Boala actuală a debutat brusc, în urmă cu 1 lună prin tulburări de echilibru, tulburări de sensibilitate la nivelul hemifeței drepte și a membrelor stângi, tulburări de vorbire și de deglutiție, predominant pentru lichide, cefalee, grețuri și vărsături, motiv pentru care pacientul s-a prezentat în serviciul de urgență din teritoriu, unde a urmat tratament de specialitate. Având în vedere persistența simptomatologiei, pacientul se adresează serviciului nostru de neurologie pentru tratament și investigații suplimentare.

Examenul obiectiv neurologic la momentul prezentării a relevat pacient conștient, orientat temporo-spațial, fără semne de iritație meningeană sau de hipertensiune intracraniană, cu ușoară anizocorie (pupilă dreaptă < pupilă stângă), cu reflex fotomotor diminuat la nivelul ochiului drept, cu fantă palpebrală dreaptă mai îngustă față de cea stângă - Sdr. Claude-Bernard-Horner incomplet, hipoestezie exteroceptivă hemifață dreaptă, frustă pareză facială dreaptă de tip central, câteva

secuse de nistagmus la privire în toate direcțiile, epuizabile, proba Romberg pozitivă nesistematizat, mers în tandem cu dezechilibrări, ușoară disfonie, afirmativ tulburări de deglutiție predominant pentru lichide, reflexe osteo-tendinoase diminuate global, reflex cutaneo-plantar indiferent în stânga, fără echivalențe Babinski, hipoestezie exteroceptivă tactilă superficială și termoalgezică la nivelul membrelor stângi și ușoară dizartrie.

Concluzie: Sindrom Wallenberg drept.

Dg de etapă: Sindrom Wallenberg drept.

Diagnostic diferențial: AVC hemoragic, migrenă, criză epileptică asociată cu deficit focal prelungit (paralizie Todd), formațiune tumorală primară sau metastaze cerebrale cu creștere rapidă, traumatism cranio-cerebral, boli demielinizante, paralizia Bell, atacuri sincopale Adam-Stokes, atac sever de vertij labirintic, oftalmoplegie diabetică, arterită temporală asociată cu orbire, vasculopatii.

Bilanțul de laborator efectuat a evidențiat o hipertrigliceridemie ușoară – 175 mg/dl (<150 mg/dl); probe imunologice, profil trombofilic și serologie antiinfecțioasă în limite normale.

Consultul cardiologic (coroborat cu investigațiile paraclinice-EKG, ecocord) evidențiază hipertrofie ventriculară stângă concentrică ușoară și disfuncție diastolică de tip relaxare alterată, dar nu decelează o sursă emboligenă; recomandă suplimentarea tratamentului antihipertensiv (pacientul prezentând valori tensionale > 140/90 mmHg sub tratamentul de la domiciliu) și efectuarea unei monitorizări Holter HTA.

Ecografia carotido-vertebrală decelează ateromatoza ACI stângi, cu placă moale, nestenozantă, iar **ecografia transcraniană** relevă stenoza ACA și AV drepte.

Ultrasonografia duplex permite o bună conturare a originii arterei vertebrale și evidențierea stenozei distale, adesea detectată de către fluxul turbulent, însă cu sensibilitate scăzută (1).

Examinare IRM cerebral nativ stabilește diagnosticul de AVC ischemic sechelar bulbar drept, lacunarism ischemic și microangiopatie cerebrală. La nivelul

arterei vertebrale în dreapta, segment V4 distal, în aval de unirea cu artera vertebrală contralaterală, pe secvențele TOF arterial efectuate, nu este evidențiabil flux pe o distanță de aproximativ 12 mm. Se ridică suspiciunea unei ocluzii vasculare. Se indică completarea investigațiilor cu angio-IRM cerebral.

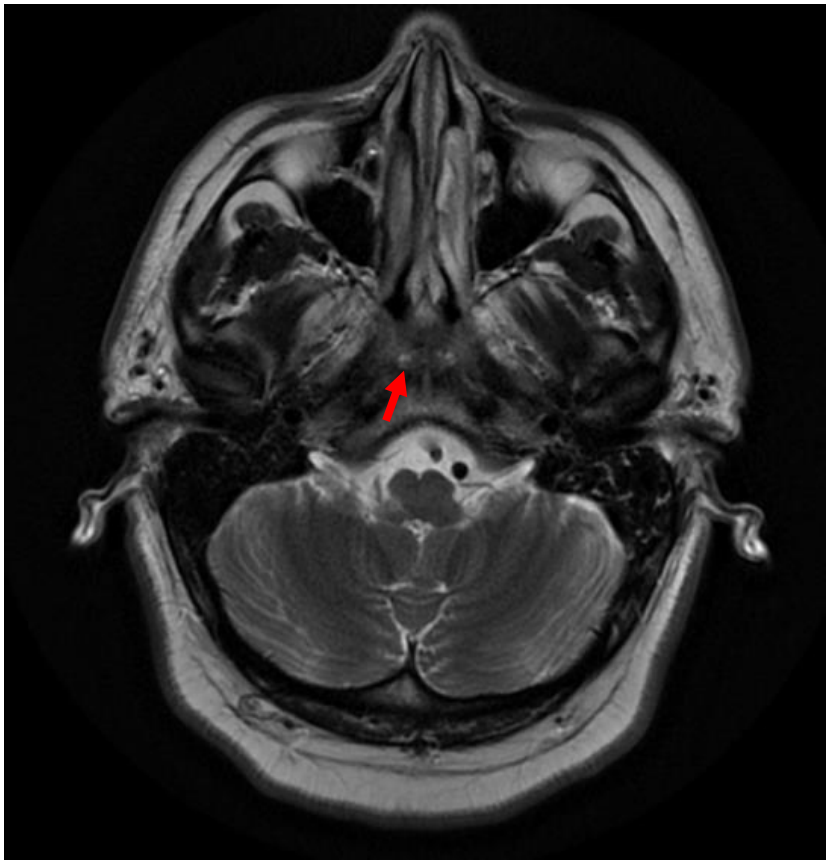

Fig. 1. IRM cerebral nativ: arie ischemică sechelară, evidențiată în hipersemnal T2 cu dimensiuni de 6 mm AP/8mmLL, la nivel bulbar drept;

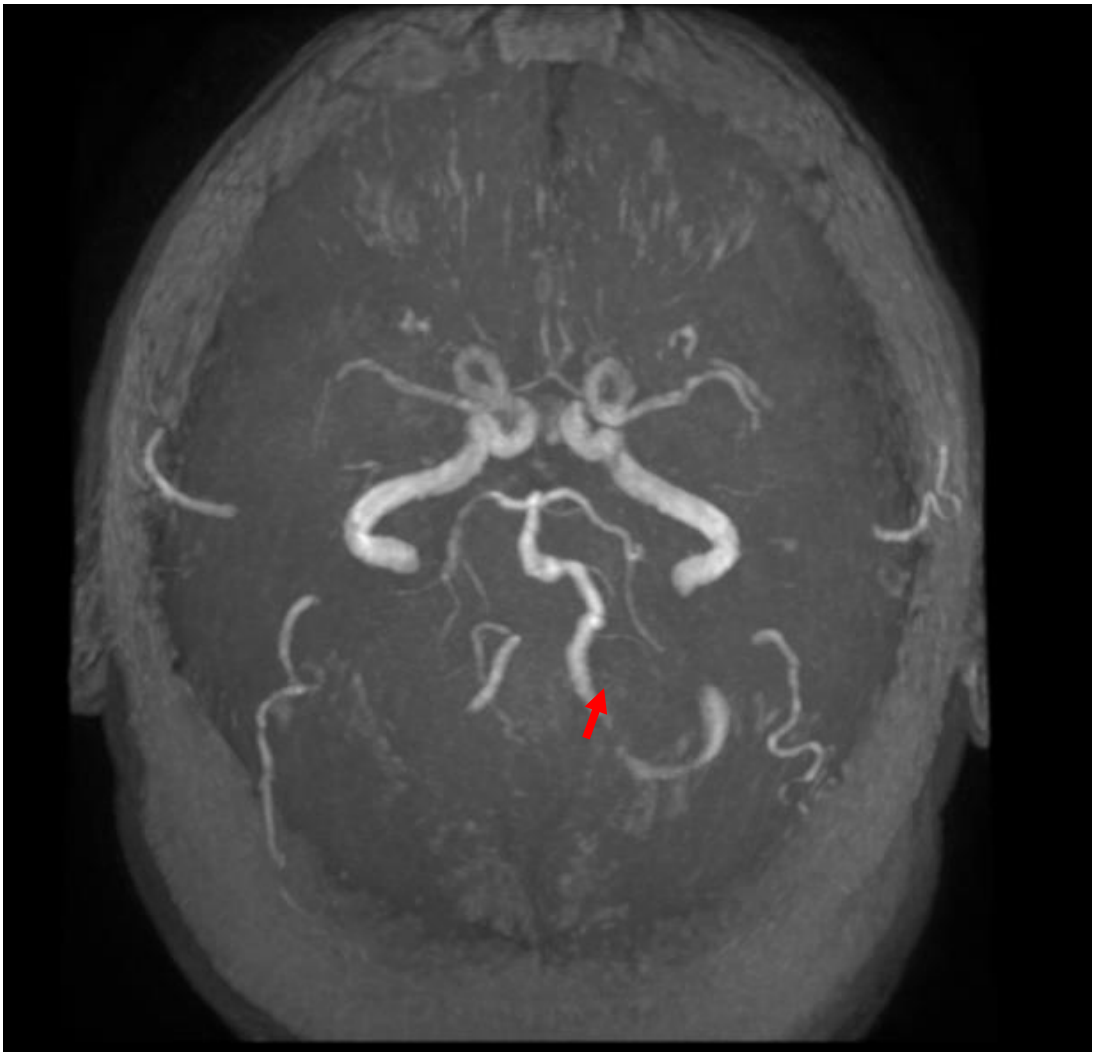

Fig. 2. IRM cerebral nativ cu secvență vasculară TOF: absența fluxului în porțiunea distală a segmentului V4 la nivelul arterei vertebrale drepte.

Având în vedere prezența factorilor de risc vasculari, prezența modificărilor la ecografia carotidiană și lipsa altor modificări care să susțină mecanismul emboligen, se opiniază din punct de vedere etiologic, pentru mecanismul aterosclerotic.

Schema de tratament a vizat controlul strict al factorilor de risc vasculari și profilaxie secundară cu medicație antiagregantă plachetară (Clopidogrel 75 mg 0-1-0

tb/zi) și statină în doza mare (Atorvastatină 40 mg 0-0-1 tb/zi) conform indicațiilor ghidurilor de tratament ale AVC ischemic.

Diagnosticul final a fost: stare post accident vascular cerebral ischemic bulbar drept, microangiopatie ischemică cerebrală, sindrom Wallenberg drept, hipertensiune arterială esențială stadiu III cu risc adițional foarte înalt, cardiopatie hipertensivă cu disfuncție diastolică gradul I, obezitate gradul III, dislipidemie mixtă, hiperuricemie asimptomatică și hepatopatie cronică toxică cu steatoză hepatică toxică, stenoză de arteră vertebrală dreaptă, stenoză de arteră cerebrală anterioară dreaptă, ateromatoză arteră carotidă internă stângă cu plăci instabile, nestenozante.

În vederea completării planului de investigații, se efectuează **angio-IRM arterial și venos nativ** (17.01.2019) și se decelează tromboză cronică la nivelul arterei vertebrale drepte în segmentul V4 cu revascularizare prin colaterale și microangiopatie cerebrală (Fig.3).

Având în vedere suspiciunea de ocluzie/stenoză de arteră vertebrală dreaptă, în data de 7.02.2019, se ia în discuție terapia endovasculară și pacientul se prezintă în serviciul de neurochirurgie, în vederea efectuării unui **examen angiografic cerebral**. **Examenul angiografic cerebral** pune în evidență artera vertebrală cu calibru ușor scăzut, cu ocluzie imediat după originea PICA, segmentul V4 al arterei vertebrale drepte cu aspect ușor neregulat, fenestrație la nivelul segmentului V4 al arterei vertebrale stângi, extinsă pe o distanță de aproximativ 7 mm, localizată înaintea joncțiunii (Fig. 4).

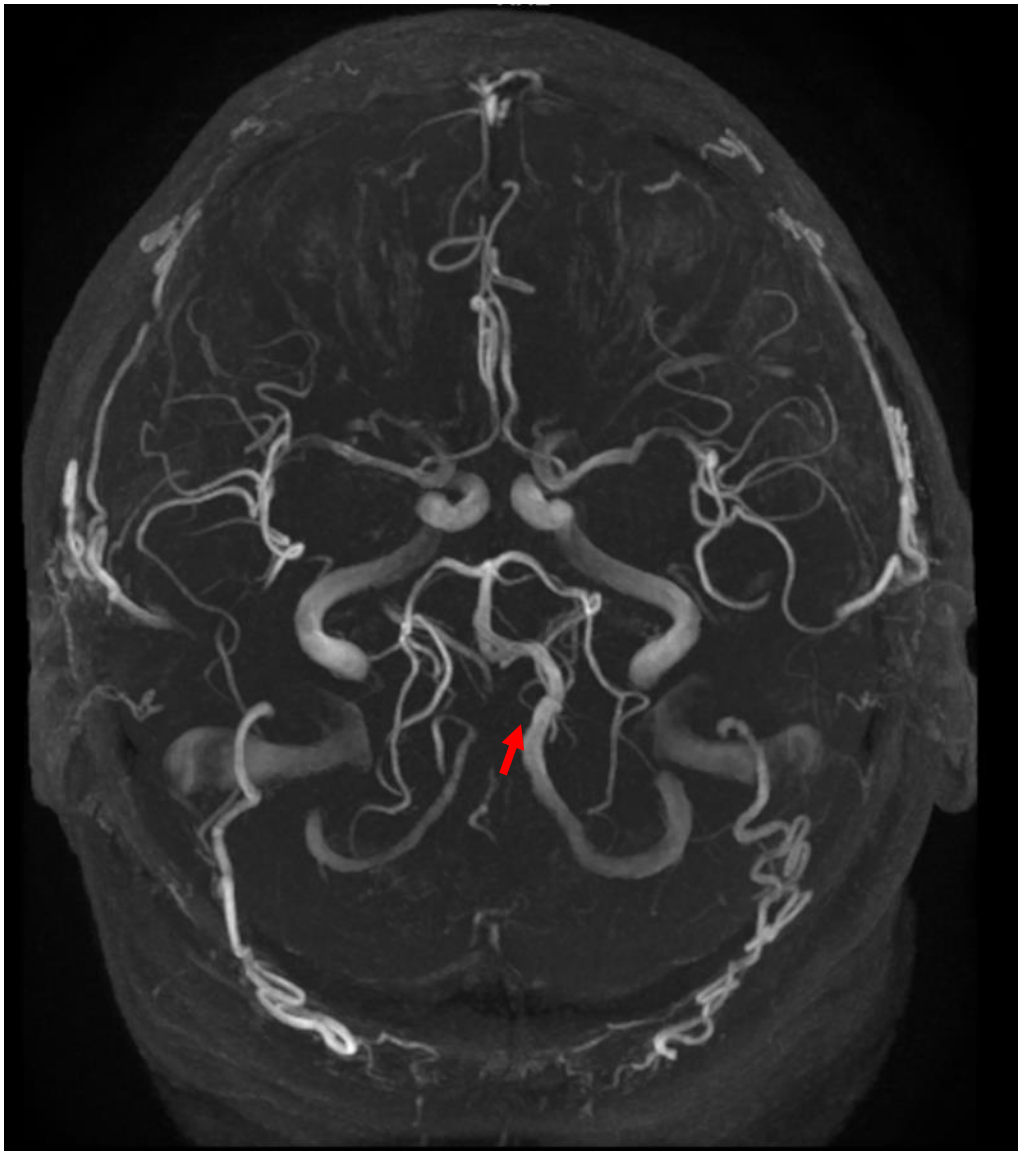

Fig.3. IRM cerebral cu Secvență TOF: Tromboza cronică în segmentul V4 al arterei vertebrale drepte.

Discuții

Aproximativ 80% din totalitatea AVC sunt ischemice și 10% dintre ele apar la indivizi cu vârsta sub 50 de ani. În ultimii ani, incidența AVC ischemic la adulții tineri a fost în creștere. Pe lângă factorii de risc clasici (HTA, dislipidemie, diabet zaharat)

ai AVC ischemic trebuie luați în considerare factori rari precum variantele vasculare anatomice, arteritele inflamatorii, cardiomiopatiile și tulburările coagulării.

Prevenția AVC este deosebit de importantă, realizându-se prin diminuarea factorilor de risc precum hipertensiunea arterială, fibrilația atrială, stenoza carotidiană asimptomatică, hiperlipidemia, diabetul zaharat tip 2 (1,6). Fumatul crește riscul de accident vascular cerebral de trei până la patru ori (8). Subiecții care renunță la fumat reduc acest risc cu 50% (11). Indicele de masă corporală mare (IMC > 25 Kg/m^2) reprezintă un factor de risc crescut în apariția accidentului vascular cerebral, în principal asociat cu hipertensiunea arterială și diabetul zaharat (12).

Diagnosticul AVC ischemic în teritoriul vertebro-bazilar și al accidentului ischemic tranzitor poate fi neclar, astfel, examinarea IRM este esențială pentru confirmarea diagnosticului. Angio IRM cu contrast – oferă o imagine mai bună asupra originii vaselor, dar necesită precauție în bolile renale datorită administrării de gadolinium și poate supraestima gradul stenozei. Angio IRM și angio CT sunt tehnici noninvazive de vizualizare a arterelor cervicale și intracraniene. Acestea pot fi fiabile în detectarea leziunilor vasculare intracraniene si stenozele arteriale extracraneine și înlocuiesc angiografiile convenționale, se apropie de rezoluția radiografică a angiografiei, dar nu creează același risc al cateterizării arteriale selective. Angiografia IRM, poate fi folosită fără contrast folosind tehnica “time-of-flight” (TOF). Datele pot fi reconstituite într-o imagine care reflectă sau care redă intensitatea legată de flux. Semnalul obținut prin tehnica TOF reprezintă fluxul prin lumenul vasului (13).

Angiografia digitală cu substracție, rămâne gold-standardul în evaluarea vaselor cerebrale cu scopul de a determina gradul de stenoză arterială, prezența disecției, vasculopatiei, vasculitelor, sau a leziunilor oculte cum ar fi malformațiile vasculare (14). Cu toate acestea procedura ridică mai multe riscuri: se pot forma emboli la nivelul vârfului cateterului sau se pot disloca materiale ateromatoase din aortă, arterele carotide și vertebrale provocând apariția AVC în timpul procedurii, poate provoca vasospasm sau ocluzie. Morbiditatea globală prin această procedură este de

aproximativ 25% în special prin agravarea unei leziuni vasculare preexistente sau prin complicații la locul punctiei arteriale.(13)

Sindromul Wallenberg este o entitate cu incidență și prevalență necunoscute, mai frecventă la bărbați cu vârstă medie de 60 de ani, cu factori de risc cardio-vasculari care prezintă o ocluzie acută a segmentelor intracraniene ale arterei vertebrale (5).

Particularitățile cazului

- Apariția accidentului vascular cerebral ischemic bulbar drept la un pacient tânăr (40 de ani) care a impus necesitatea unui bilanț etiologic extensiv
- Prezența unui număr crescut de factori de risc pentru vârsta pacientului

Concluzie

Este necesară prevenția secundară optimă a unui accident vascular cerebral recurent, realizată prin diagnostic și tratament rapid precum și identificarea promptă a factorilor de risc.

În vederea publicării acestui caz a fost obținut consimțământul informat al pacientului.

Referințe

1. Ropper AH, Samuels MA, Klein JP. Cerebrovascular diseases. In: Adams and Victor's principles of neurology. 10th ed. New York: McGraw-Hill Education; 2014. p. 778–885.
2. Rothwell PM, Coull AJ, Silver LE, Fairhead JF, Giles MF, Lovelock CE, et al. Population-based study of event-rate, incidence, case fatality, and mortality for all acute vascular events in all arterial territories (Oxford Vascular Study). Lancet. 2005;366(9499):1773–83.
3. Brien JTO, Erkinjuntti T, Reisberg B, Roman G, Sawada T, Pantoni L, et al. Vascular cognitive impairment. Lancet Neurol. 2003;2(February):89–98.

4. Jones H, Srinivasan J, Allam GJ, Baker RA, editors. Ischemic Stroke. In: Netter's Neurology. 2nd ed. Philadelphia: Elsevier Saunders; 2012. p. 497–517.

5. Morland A, Kennard C. Cerebrovascular diseases. In: Hauser SL, Josephson SA, Longo D, Kasper DL, Jameson JL, Facuci AS, et al., editors. Harrison's Neurology in Clinical Medicine. 3rd ed. New York: McGraw-Hill Education; 2013. p. 621–33.

6. Hankey GJ. Secondary stroke prevention. Lancet Neurol [Internet]. 2014;13(2):178–94. Available from: http://dx.doi.org/10.1016/S1474-4422(13)70255-2

7. Young AP, Young PH. Neuroanatomie clinica. 1st ed. Bucuresti: Editura medicala Callisto; 2018. 243-245 p.

8. Caplan LR. Posterior circulation cerebrovascular syndromes. [updated 2017 Jun 02; cited 2019 Feb 02] [Internet]. UpToDate. Available from: http://www.uptodate.com/contents/posterior-circulation-cerebrovascular-syndromes#H14

9. Manson JE, Rexrode KM, Kurth T, Cook NR, Buring JE, Kase CS, et al. Prospective Study of Body Mass Index and Risk of Stroke in Apparently Healthy Women. Circulation. 2005;111(15):1992–8.

10. Searls DE, Pazdera L, Korbel E, Vysata O, Caplan LR. Symptoms and signs of posterior circulation ischemia in the New England medical center posterior circulation registry. Arch Neurol. 2012;69(3):346–51.

11. Colditz G, Bonita R, Stampfer M, Willett W, Rosner B, Speizer F, et al. Cigarette smoking and risk of stroke in middle-aged women. N Engl J Med. 1988;319(21):1374–8.

12. Galiè N, Manes A, Negro L, Palazzini M, Bacchi-Reggiani ML, Branzi A. A meta-analysis of randomized controlled trials in pulmonary arterial hypertension. Eur Heart J. 2009;30(4):394–403.

13. Ropper AH, Samuels MA, Klein JP. The clinical method of neurology. In: Adams and Victor's principles of neurology. 10th ed. New York: McGraw-Hill

Education; 2014. p. 1–41.

14. Schwartz ED. Neuroimaging of acute ischemic stroke [updated 2018 Mar 13; cited 2019 Mar 11] [Internet]. UpToDate. p. 1–26. Available from: https://www.uptodate.com/contents/neuroimaging-of-acute-ischemic-stroke?source=history_widget

Rolul intervenției psihoterapeutice cognitiv-comportamentale în augmentarea răspunsului farmacoterapeutic pentru pacienții cu tulburare de panică și fobie specifică

[1]Codruța Alina Popescu, [2]Sebastian-Mihai Armean, [3]Krisztina-Agota Armean

[1]Disciplina Abilități Științe Umaniste, Universitatea de Medicină și Farmacie „Iuliu Hațieganu”, Cluj-Napoca, Romania.
[2]Disciplina de Farmacologie, Toxicologie și Farmacologie Clinică, Universitatea de Medicină și Farmacie „Iuliu Hațieganu”, Cluj-Napoca, Spitalul Clinic de Boli Infecțioase Cluj-Napoca.
[3]Disciplina de Farmacologie, Toxicologie și Farmacologie Clinică, Universitatea de Medicină și Farmacie „Iuliu Hațieganu”, Cluj-Napoca, Spitalul Clinic Municipal Cluj-Napoca.

Introducere

În mitologia greacă zeul Pan, fiul lui Hermes sau al lui Dionis, care sălășluia în Arcadia, obișnuia să se odihnească după prânz în locuri retrase. Uneori, când era deranjat, se spune că urletul lui provoca *panica*, spaima, teama. Legenda spune că Bătălia de la Maraton a fost câștigată de grecii atenieni datorită lui Pan, care a indus *panica* în oastea persană.

În anul 1836, Williams propune o definiție a *panicii* ca „palpitații nervoase și simpatetice ale inimii”, încadrând patologia în categoria bolilor medicale, somatice. (1)

În anul 1849, Domrich înțelege *panica* ca fiind „de origine emoțională” și încadrează patologia în categoria psihologiei. (2)

Dihotomia caracterizării *panicii* se menține până în 1980, odată cu publicarea DSM III, care integrează cele două axe, medicală și psihologică. (3)

Se observă că problemele de caracterizare corectă a patologiei țin capul de afiș încă de la prima documentare a panicii. Aceste probleme se păstrează în unele cazuri și astăzi – de ex. pacienții care consideră că suferă de o afecțiune cardiacă, nu de o tulburare psihică.

Prevalența anuală estimată a tulburării de panică este de 2-3% în Statele Unite ale Americii și în unele țări europene, cu raportul pe sexe femei-bărbați de 2:1. (4)

Tulburarea de panică reprezintă, după cum se poate vedea, o patologie dificilă, deși, cel puțin, în teorie, este ușor de recunoscut și diagnosticat.

Fobiile specifice sunt definite, cel mai simplu, ca o teamă nejustificată, irațională, exagerată față de un stimul ori un obiect și recunoscute ca atare de către individ. Prevalența anuală estimată a fobiilor specifice în țările europene este de aproximativ 6%, iar în Statele Unite ale Americii este de 7-9%. Per total, raportul pe sexe femei-bărbați este 2:1. (4)

Tulburarea de panică și fobia specifică fac parte din grupul tulburărilor anxioase. Se estimează că aproximativ 1/3 din populația generală va suferi de o tulburare din spectrul anxios în decursul vieții. (5)

În funcție de severitatea patologiei, se recomandă terapie psihofarmacologică ori psihoterapie sau o combinație între cele două.

Din aceste motive, dorim să prezentăm succint cazul unei paciente care suferă de Tulburare de panică și fobie specifică.

Prezentare de caz

Doamnei CD vine în consult psihiatric, la începutul lunii februarie, la recomandarea unei cunoștințe comune, medic specialist într-o altă specialitate. Planificarea consultației se realizează telefonic. Doamna CD relatează telefonic că „ar dori un consult, că are ceva probleme, dar nu prea crede că sunt de psihiatrie”. Solicită

consultul în mediu privat, „cabinet, nu spital”, i se explică că această solicitare nu poate fi îndeplinită. Acceptă consultul „în spital”.

Doamna CD are 35 de ani și locuiește în mediul urban. A urmat cursurile Facultății de Științe Economice, iar în prezent lucrează într-o companie multinațională, într-o poziție de conducere. Este într-o relație cu un partener de aproximativ 2 ani, dar locuiește singură, în apartamentul proprietate personală. Apartamentul este achiziționat prin credit bancar.

Nu are frați sau surori. Mama sa a decedat la vârsta de 40 de ani, când pacienta împlinise 12 ani. Tatăl a decedat când pacienta avea 2 ani. A crescut în familia bunicii materne. Relațiile cu mătușa sa – sora mamei, precum și cu verișorii materni sunt tensionate. Are o relație bună cu nașii săi, pe care îi consideră „părinții adoptivi”. Relațiile cu familia partenerului – frate, cumnată, părinți – sunt, de asemenea, tensionate.

La locul de muncă, deși, în mod normal îndeplinește o funcție de conducere, afirmativ „din cauza deficienței de personal”, îndeplinește și sarcini de execuție.

Afirmă că „a muncit mult”, s-a autoeducat, și „așa a reușit să obțină poziții importante” la locurile de muncă. Este mulțumită cu veniturile lunare. Ca pasiuni, enumeră cititul, pictura și călătoriile.

La data și ora stabilite anterior, pacienta vine la unitatea sanitară. S-a agreat ca la sosire să telefoneze „dacă nu găsește cabinetul”. Astfel, la prezentare, pacienta telefonează și roagă ca medicul să „vină afară”. Medicul se deplasează la intrarea spitalului și o întâlnește pe doamna CD. Doamna CD este extrem de neliniștită, solicită ca examinarea să se efectueze „afară, în fața spitalului” ori „ la o cafea la bufetul” din apropiere sau, dacă nu, „măcar în timpul unei plimbări” prin fața unității sanitare. Argumentează acestea prin „frica de microbi și de boli, de spital”. După o discuție prealabilă de „liniștire”, acceptă să intre în unitatea sanitară și este însoțită la cabinetul medical. Negociază cu medicul condițiile: să poarte mască, halat și acoperitori de pantofi (botoși), nu atinge nimic cu mâna, nu se așază pe scaun, nu lasă hainele în

cuier/la garderobă, nu pune poșeta jos ori pe vreun obiect de mobilier din spital, iar la întoarcerea acasă fie „aruncă hainele”, fie „le spală cu dezinfectant”.

Prima întâlnire este marcată de anxietate, neliniște psihomotorie, pacienta se plimbă întruna, nu poate sta locului nici măcar o clipă, gesticulează amplu, vorbește tare, repede, sare de la o idee la alta, detaliază exagerat unele aspecte ale problemei, vrea să iasă din cabinet, se răzgândește, apoi iar simte că „trebuie să iasă”, simte că „se sufocă”, că „nu mai are aer”, o doare „în piept”, se întreabă „dacă se va îmbolnăvi și mai tare acum, că a venit la spital”, îi vine să plângă, dar „se abține”, inclusiv pentru motivul că „nu am batistă la mine” și „clar nu o să iau hârtie de aici (*spital*, n.n.) să-mi suflu nasul” de teama contaminării. Întâlnirea durează aproximativ o oră, timp în care anxietatea pacientei a variat, înregistrând un maximum după aproximativ 10 minute de la intrarea în cabinet, iar apoi s-a estompat treptat. Într-un final, a reușit să plângă și „s-a descărcat”, dar fără „a-și șterge nasul – o să-mi iau un pachet de șervețele când plec”.

Întâlnirea nu este catalogată ca fiind „neapărat un succes”, nu acceptă ideea instituirii unui tratament medicamentos, ci vrea [psiho]terapie. I se înmânează scrisoarea medicală, planul de tratament și prescripția medicală, dar refuză să le ia „că am zis că nu ating nimic de aici”. Este condusă de medic până la ieșirea din unitatea sanitară și conversația continuă pentru aproximativ 10 minute „la o cafea”, în fața unității. Se stabilește ca următoarea întâlnire să aibă loc peste 14 zile sau la nevoie, în funcție de starea pacientei, apoi doamna CD pleacă.

În următoarea lună, doamna CD nu s-a prezentat la consult și nici nu a anunțat că nu vine.

Revine, în schimb, spre sfârșitul lunii martie, cerând „medicamente, că deja nu mai poate, e din ce în ce mai rău, mă duc la UPU aproape în fiecare zi, și am atacuri de panică și ziua, și noaptea.”

- Motivele prezentării: Doamna CD este sfătuită să urmeze un consult de psihiatrie de către o cunoștință comună, medic, pentru că în ultimele 6-7 luni,

anterior prezentării, s-a prezentat în diverse servicii de urgență ori gardă, sau în consulturi în serviciul privat pentru senzația de „lipsă de aer”, „durere în piept și umărul stâng”, palpitații, „dureri în capul pieptului”, cu durată de câteva minute până la o jumătate de oră, care remit fie treptat, fie la administrarea „unei perfuzii în urgență”, ori „uneori, dacă mă întind pe jos, pe spate”. Examinările medicale efectuate exclud organicitatea tabloului clinic. Pacienta este îndrumată de mai multe ori spre un serviciu de psihiatrie, dar refuză de fiecare dată.

- AHC – fără relevanță pentru patologia actuală;
- APP – clinic sănătos, fără modificări patologice pe aparate și sisteme
- Medicația anterioară: neagă
- Consumul de toxice – fumat – abstinentă de aproximativ 5 ani, anterior 10 țigarete/zi, cafea – 2-3 cești/zi, alcool – vin, ocazional
- Alergii - neagă
- Condiții de viață și muncă relevante pentru boala actuală – locuiește singură în apartamentul achiziționat prin credit bancar, loc de muncă stresant, rețea de suport social restrânsă, orfan de ambii părinți.
- Istoricul boli actuale

Patologia actuală a debutat în urmă cu aproximativ 6 luni, „din senin”, „la birou” cu un „atac de panică”

A încercat 3 cure de psihoterapie – eșuate, numeroase prezentări la serviciile de urgență, numeroase investigații medicale, analize de laborator pentru a exclude o patologie cardiacă.

Examen psihic:

Ținută de stradă, îngrijită, igienă corespunzătoare.

Facies: îngrijorat, privire: stabilește și menține contactul vizual

Mimică și gestică: mobile

Contact verbal și dialog: se inițiază spontan, voce de tonalitate ușor crescută, debit verbal ușor accelerat, coerent, discurs centrat pe acuzele subiective

Atitudine: cooperantă

Percepție: prag perceptiv ușor coborât, fără tulburări calitative ale percepției

Atenție: hiperprosexie sectorială, centrată pe acuzele subiective

Memorie: hipermnezie de evocare a evenimentelor anxiogene

Gândire: flux ideativ coerent, gânduri automate negative, interpretare catastrofică

Afectivitate: anxietate marcată, anticipatorie, liber flotantă

Activitate: nelinişte psihomotorie marcată, comportament centrat pe investigarea acuzelor subiective, comportamente de verificare și asigurare, evitarea contactului cu stimulul fobic

Voință: impulsivitatea, scăderea toleranței la frustrare

Instincte: a) alimentar – păstrat, b) sexual – păstrat, c) de conservare - păstrat

Ritm nictemeral: insomnii mixte

Conștiință: orientat temporal, auto- și alopsihic, conștiința bolii psihice parțial prezentă

Examen psihologic

S-a aplicat chestionarul NEO-FFI.

Raportul elaborat în urma aplicării chestionarului conține informații cu privire la percepția de sine a persoanei evaluate, precum și la preferințele comportamentale ale acesteia în situații mai mult sau mai puțin generale. Inventarul NEO-FFI a fost construit pentru a măsura cei cinci mari factori de personalitate postulați în cadrul modelului BIG FIVE (Nevrotism, Extraversie, Deschidere, Agreabilitate și Conștiinciozitate). Utilitatea NEO-FFI este probată în diverse medii: psihologie [...] clinică [...] etc. NEO-FFI a fost construit special pentru a măsura cei cinci mari factori de personalitate, instrumentul fiind considerat unul dintre cele mai valide instrumente

din punctul de vedere al constructului. Mai mult, NEO-FFI este unul dintre cele mai intens studiate instrumente de evaluare a personalității, interpretările sale fiind validate în sute de programe de cercetare, pe populații diferite. (6)

Rezumatul rezultatului NEO-FFI arată că, în comparație cu răspunsurile date de alte persoane, răspunsurile doamnei CD sugerează că ar putea fi descrisă drept o persoană:

- sensibilă, emotivă și înclinată spre emoții negative;
- introvertă, rezervată și serioasă. Preferă să fie singură sau în compania doar a câtorva prieteni foarte apropiați;
- pragmatică, dar deschisă spre noi modalități de acțiune. Caută echilibrul dintre vechi și nou;
- de obicei generoasă, de încredere și agreabilă, uneori încăpățânată și competitivă;
- de nădejde și suficient de bine organizată. În general, are scopuri bine definite, dar se poate detașa de munca ei.
- Examinările clinice, de laborator și imagistice – în limite normale.

- Diagnosticul final: Tulburare de panică. Fobie specifică.

Conform ICD-10, diagnosticul de Tulburare de panică este stabilit prin întrunirea criteriilor a)-c), iar cel de Fobie specifică prin întrunirea criteriilor a)-c) (7).

Conform DSM V, diagnosticul de Tulburare de panică este stabilit prin întrunirea criteriilor A1, 2, 4, 6, 10 și 13, B-D, iar cel de Fobie specifică este stabilit prin întrunirea criteriilor A-G (4).

- Diagnostic diferențial, în principal cu:
- conform ICD-10, tulburarea depresivă, tulburarea hipocondriacă, tulburarea delirantă (7).
- conform DSM V, alte tulburări de anxietate, tulburare de anxietate pe fond organic, tulburare de anxietate indusă de medicație ori consumul de substanțe,

agorafobia, tulburarea de anxietate socială, tulburarea obsesiv-compulsivă, schizofrenia ori tulburări psihotice (4).

- Managementul cazului a fost complex, multidisciplinar, incluzând colaborarea între serviciile de psihiatrie, psihologie clinică și psihoterapie.

Abordarea a fost non-farmacologică și farmacologică.

După inițierea terapiei psihofarmacologice și cuparea chimică a anxietății, pacienta a beneficiat de psihoterapie cognitiv-comportamentală, desfășurată în strânsă colaborare cu medicul psihiatru.

Recomandările de tratament au fost următoarele:

1. Psihoigienă, evitarea situațiilor conflictuale.
2. Consiliere psihologică, psihoterapie.
3. Tratament medicamentos cu:

Paroxetină cpr. 20 mg 1 cpr/zi, dimineața, min. 3 luni;

Alprazolam cpr. 0,5 mg 3x1 cpr/zi, 5 zile, apoi 3x1/2 cpr/zi, 5 zile, apoi 3x1/4 cpr/zi 5 zile, apoi câte ¼ cpr. dimineața și seara, 5 zile, apoi ¼ cpr. seara, 5 zile, apoi sistare.

4. Control după două săptămâni, apoi lunar.
5. Reevaluare la nevoie.

Ședințele de psihoterapie cognitiv-comportamentală au fost inițiate după sistarea medicației anxiolitice benzodiazepinice (Alprazolam) pentru a nu diminua eficacitatea expunerii. Structura ședințelor a fost negociat astfel:

Ședințele I-II:

- diagnostic;
- evaluare;
- prezentarea metodei;
- stabilirea unei relații de colaborare empirică;
- analiză funcțională;
- stabilirea scopurilor;

- rezolvare de probleme.

Interviul comportamental a avut la bază modelul lui Kirk (1988) și a atins următoarele aspecte: descrierea problemei, evoluția – în termeni de factori predispozanți, factori precipitanți și evoluție propriu-zisă, descrierea comportamentului problemă în termeni de problemă comportamentală (descriere, istoric, frecvență, durată, context, consecințe), cognitivă, emoțională și fiziologică. S-a încercat aflarea răspunsurilor la întrebări de tipul „ce?”, „cât?”, „unde?”, „cât de des?”, „în prezența cui?” și „cât de mult deranjează?”.

S-a trecut la investigarea contextului si a variabilelor care modulează comportamentul: situaționale, comportamentale, cognitive, afective, interpersonale și fiziologice. După aceea au urmat factorii care mențin comportamentul: situaționali, comportamentali, cognitivi, interpersonali și fiziologici.

A fost evaluat comportamentul de evitare cu accent pe chestionarea directă. Deși este recomandată monitorizarea prin jurnal, în cazul pacientei noastre, acest lucru nu a fost posibil din cauza reticenței.

Pașii următori au fost reprezentați de evaluarea parametrilor de tip: capacitatea de a face față problemei, antecedente medicale şi psihiatrice, tratamente anterioare (eficacitate, medicație actuală), explicații personale asupra problemei, motivare și status mental şi afectiv.

În final, ne-am canalizat atenția spre situația psihosocială: familială, relații psihosexuale, adaptabilitate, ocupație actuală, relații sociale, preocupări și interese.

Am încheiat această etapă cu formularea comportamentală preliminară.

Ședințele III – X s-au concentrat pe organizarea expunerii: ierarhie, etc. experimente comportamentale, restructurare cognitivă, jurnal – care a fost ținut „mental”.

Dintre tehnicile și metodele utilizate cu succes în acest caz, enumerăm: psihoeducația, expunerea, restructurarea cognitivă și tehnicile de rezolvare a problemelor.

De menționat că până în ședința IV, inclusiv, pacienta a continuat să meargă în paralel la o altă cură de psihoterapie, începută anterior prezentării la medic. A fost sinceră și a recunoscut încă din prima ședință că merge „și dincolo”, „deoarece îi e rușine”, că „cum să îl lase pe celălalt terapeut baltă”. Oricum, „merg degeaba, că numai moțăi pe canapea – cred ca de la Alprazolam.” Într-un final, a renunțat în mod expres la cealaltă formă de psihoterapie, oferind și feedback terapeutului. A catalogat acest lucru ca pe „o victorie dulce-amară”.

Ședințele XI – XII s-au axat pe evaluarea schemelor, recapitulare, prevenirea recăderilor, pregătirea unor eventuale ședințe de control. Pentru prevenirea recăderilor am alcătuit un „pachet” de pericol care cuprinde semnificația personală a pacientului despre posibilitatea unei recăderi, anticiparea problemelor, dar și imaginarea soluțiilor.

- Urmărirea pacientului în timp

Evoluția pacientei este favorabilă în timp. Pacienta a urmat cu regularitate ședințele de psihoterapie, implicându-se activ în elaborarea temelor și a experimentelor comportamentale. S-au înregistrat dificultăți în redactarea jurnalului, consemnarea temelor, pacienta afirmând că „îi este greu să scrie, știe că ar fi mai bine”, dar „preferă să le facă, decât să le conspecteze”. Orientarea intervenției s-a centrat mai degrabă pe aspectele cognitive, pacienta preferând acest gen de exerciții. Nici intervențiile comportamentale nu au lipsit, dar pacienta le-a îndeplinit deficitar, uneori. Din acest motiv, am întâmpinat uneori dificultăți în rememorarea unor aspecte importante în terapie.

Terapia medicamentoasă a fost continuată timp de 1 an, pacienta motivând că „deși știe că Paroxetina și-a făcut treaba, iar acum o ia degeaba, parcă, totuși ar vrea să ajungă cu ea (*Paroxetina,* n.n.) la un an (*de tratament*, n.n.)”.

Și-a schimbat locul de muncă, a încheiat relația și ia în considerare inclusiv mutarea în alt oraș, eventual în străinătate, pentru a-și continua viața.

În mediile în care trăiește, a devenit un „apostol al terapiei” și luptă „încercând să schimbe mentalități”, explicând celor apropiați experiența sa și cum a reușit să își

îmbunătățească viața. A participat și participă la acțiuni anti-stigma și de popularizare a psihiatriei și psihoterapiei în rândul publicului larg prin interviuri și discuții în cadru organizat.

Discuții

Deocamdată, nu există un consens în literatura de specialitate în ceea ce privește recomandările de intervenție terapeutică în cazul tulburărilor de anxietate.

Cu titlu de exemplu amintim că Ghidul Maudsley recomandă managementul crizei de atac de panică cu benzodiazepine (8), datorită efectului terapeutic rapid (9). Cu toate acestea, Ghidul NICE nu recomandă administrarea benzodiazepinelor, ci recomandă psihoterapia cognitiv-comportamentală de primă intenție în tratamentul tulburării de panică (10).

Medicația preferată de primă intenție în tratamentul farmacologic al tulburării de panică este reprezentată de antidepresivele din clasa Inhibitorilor Selectivi ai Recaptării Serotoninei (ISRS), conform Ghidului Maudsley (8) și NICE (10). Ghidul APA recomandă fie farmacoterapie ori psihoterapie cognitiv-comportamentală și ISRS, Inhibitorilor Recaptării Serotoninei și Noradrenalinei (IRSN) [...] și benzodiazepine (11), iar Federația Mondială a Societăților de Psihiatrie Biologică (World Federation of Societies of Biological Psychiatry) recomandă tratamentul cu ISRS – printre care și Paroxetina, și Venlafaxina, dintre IRSN, ca prima linie de tratament, iar benzodiazepinele sunt considerate medicație de linia a doua (12).

Chiar dacă majoritatea cercetărilor susțin această recomandare (13), există și studii care propun utilizarea unei alte clase de medicamente antidepresive de primă intenție în tratamentul tulburării de panică, după cum vom detalia mai jos.

Bandelow et al. (2015) realizează o meta-analiză ce evaluează eficacitatea tuturor opțiunilor de tratament pentru tulburarea de panică, incluzând în comparație abordarea psihofarmacologică, psihoterapeutică și varianta combinată între cele două. Rezultatele obținute sugerează că îmbunătățirea cea mai mare se observă în cazul

tratamentului cu antidepresive din clasa IRSN, apoi în cazul tratamentului cu benzodiazepine, iar pe locul al treilea se situează combinația psihoterapie cognitiv-comportamentală și medicație. Locul al patrulea este ocupat de tratamentul cu ISRS.

Analizând comparația medicament vs placebo, cele mai multe studii incluse în meta-analiză au vizat Paroxetina (un ISRS) și Venlafaxina (un IRSN), fiecare cu câte 19 studii. Au urmat studiile despre Fluoxetină, 12 studii, și Alprazolam, 9 studii. (14)

În anul 2018, un review Cochrane concluzionează că antidepresivele sunt mai eficiente decât placebo în tratamentul tulburărilor anxioase cu un NNT=7, pentru antidepresive. Pe de altă parte, autorii admit că nu se poate stabili medicația de primă intenție doar ținând cont de rezultatele studiului efectuat și că trebuie analizat contextul clinic, iar tratamentul va fi individualizat. (15)

Anterior, în anul 2016, un review Cochrane evalua dovezile (evidențele) pentru efectul antidepresivelor și al benzodiazepinelor în tulburarea de panică la adulți. Concluzia autorilor a fost că identificate și incluse în analiză, deși 35 la număr și înrolând 6785 subiecți, nu sunt suficiente pentru o evaluare comprehensivă a obiectivelor analizei din cauza calității slabe ori mediocre. Recomandă adaptarea schemei terapeutice la fiecare caz în parte, subliniind că „alegerea tratamentului trebuie ghidată de preferința pacientului, dacă situația clinică o permite” (16). Opinăm că în cazul nostru, situația clinică a permis alegerea tratamentului în funcție de preferințele pacientului.

S-ar putea afirma că Paroxetina și Alprazolamul sunt unele dintre cele mai studiate medicamente în tratamentul tulburării de panică, care și-au dovedit eficiența și pentru care experiența clinică este bogată și îndelungată.

Alegerea Paroxetinei și a Alprazolamului are, așadar, la bază datele din literatura de specialitate și urmează recomandările ghidurilor. Noi am optat pentru terapia combinată, psihofarmacologică și psihoterapeutică și am ajuns la această variantă prin negociere cu pacienta. Această modalitate de tratament este susținută și

de literatură (14), fiind recomandată și de Starcevic (2008), pentru a reduce riscul de efecte adverse (17).

Vom enumera noi variante farmacoterapeutice pentru tratamentul tulburării de panică, deoarece există și cazuri de pacienți rezistenți la tratament. După Zulfarina et al. (2019), un pacient este definit ca fiind rezistent la tratament dacă nu răspunde complet la un tratament adecvat cu:

- două ISRS:
- venlafaxină cu eliberare prelungită;
- un antidepresiv triciclic;
- benzodiazepine;
- sau o combinație de benzodiazepine cu oricare antidepresiv. (18)

Autorii prezintă și o listă de medicamente cu rol potențial în tratamentul tulburării de panică: duloxetina, reboxetina, mirtazapina, nefazodona, risperidona sau inozitolul. În final, discută despre Eglumegad sau agonistul receptorului metabotropic pentru glutamat (mGlu 2/3) și levetiracetam.

Revenind la psihoterapia cognitiv-comportamentală, este necesară amintirea condițiilor ori a factorilor care pot limita eficiența psihoterapiei.

1. Medicamentele, în special cele cu rol anxiolitic, de tip benzodiazepinic, pot compromite expunerea, din cauza faptului că pacientul nu simte anxietate în momentul expunerii. Condițiile de bază pentru expunerea *in vivo* sunt reprezentate, printre altele, de faptul că pacientul trebuie să resimtă anxietate, iar aceasta trebuie să diminueze în timpul expunerii. Dacă pacientul începe expunerea sub influența medicației anxiolitice, fie nu resimte din plin anxietatea, fie nu percepe expunerea ca fiind eficientă, deoarece scăderea anxietății nu este suficient de marcată pentru a fi sesizată de pacient ori pentru a fi integrată de acesta în procesul de desensibilizare. Din aceste motive, am recomandat inițierea psihoterapiei după sistarea medicației de tip benzodiazepinic.

2. Tema nu a fost explicată clar – dacă pacientul nu știe exact ce are de făcut, cât timp durează expunerea, ce parametrii vor fi monitorizați etc. pot apărea confuzii, iar eșecul expunerii este mai probabil să se întâmple.

3. Distragerea atenției – în cazul anumitor pacienți, distragerea atenției poate fi percepută ca o metodă „salvatoare" pentru a evita continuarea procesului anxiogen al expunerii. Pacienta a admis că uneori, „de-abia aștepta să se întâmple ceva neprevăzut" care să „o distragă" și, astfel, să „trișeze la exercițiu".

4. Menținerea comportamentelor de evitare și de asigurare – în timpul expunerii, pacienta a recunoscut că „uneori își mai lua câte un Alprazolam în geantă" ca „să fie acolo, poate-poate va fi nevoie".

5. Expunere doar *in vitro* – condițiile simulate nu sunt perfect reproductibile cu cele reale, iar mediul din cabinetul de psihoterapie este, până la urmă, unul securizant. Există, însă, situații, în care expunerea *in vivo* repetată este dificil de realizat – amintim cazul unor clienți din experiența profesională personală cu fobie de zbor cu avionul sau fobie de zbor cu balonul cu aer cald.

Particularitățile cazului

- Trei tentative de cure de psihoterapie eșuate anterior prezentării la medicul psihiatru;
- Anxietatea marcată la momentul prezentării;
- Comorbiditatea tulburare de panică – fobie specifică
- Suprapunerea a două psihoterapii – „de jenă", „cum să-i spun că nu mă mai duc?", „oricum mă duc și dau banii degeaba, că numai mă enervează"

Concluzie

Deși există tendința ca recomandările de tratament ale tulburării de panică ori a ale fobiei specifice să fie psihoterapia, există situații când, din cauza anxietății marcate, clientul nu poate face față demersului terapeutic, fiind necesară, mai întâi

înlăturarea pe cale psihofarmacologică a anxietății. Este recomandată o bună colaborare între psihoterapeut și psihiatru.

S-a obținut consimțământul informat al pacientei.

Bibliografie

1. Williams J. Practical observations on nervous and sympathetic palpitations of the heart, as well as on palpitation, the result of organic disease. London: Churchill; 1836.
2. Domrich O. Die psychischen Zustande, ihre organische Vermittelung und ihre Wirkung in Erzeugung korperlicher Krankheiten. Jena: Friedrich Mauke; 1849.
3. American Psychiatric Association Committee on Nomenclature and Statistics. Diagnostic and Statistical Manual of Mental Disorders. 3rd editio. Washington DC: American Psychiatric Association; 1980.
4. American Psychiatric Association. Diagnostic and Statistical Manual of Mental Disorders: DSM-5. Fifth Edit. Arlington, VA: American Psychiatric Publishing; 2013. 947 p.
5. Bandelow B, Michaelis S. Epidemiology of anxiety disorders in the 21st century. Dialogues Clin Neurosci. 2015;17(3):327–35.
6. Costa P, Mc Crae R. Neo Pi-R Manual tehnic și interpretativ - adaptat în România. Iliescu D, Minulescu M, Nedelcea C, Ispas D, editors. Cluj-Napoca: Sinapsis; 2010.
7. Organizația Mondială a Sănătății. ICD-10 Clasificarea tulburărilor mentale și de comportament: descrieri clinice și îndreptare diagnostice. București: Editura Trei; 2016. 558 p.
8. Taylor DM, Barnes TRE, Young AH. The Maudsley Prescribing Guidelines in Psychiatry - 13th Edition. 13th ed. Wiley Blackwell; 2019. 860 p.
9. Otto MW, Ph D, Pollack MH, Sachs GS, Reiter SR. Discontinuation of

benzodiazepine treatment: efficacy of cognitive- behavioral therapy for patients with panic disorder. Am J Psychiatry 1993 Oct;150(10):1485–90. Available from: http://psychiatryonline.org/doi/abs/10.1176/ajp.150.10.1485

10. NHS. Generalised anxiety disorder and panic disorder in adults: management NICE CG113. 2019;(January 2011). Available from: https://www.nice.org.uk/guidance/cg113
11. American Psychiatric Association. Practice Guideline for the Treatment of Patients with Panic Disorder [Internet]. 2nd editio. American Psychiatric Publishing; 2010. 90 p. Available from: http://www.bmj.com/cgi/doi/10.1136/bmj.1.4496.313-d
12. Bandelow B, Zohar J, Hollander E, Kasper S, Möller H-J, WFSBP TASK FORCE ON TREATMENT GUIDE, et al. World Federation of Societies of Biological Psychiatry (WFSBP) Guidelines for the Pharmacological Treatment of Anxiety, Obsessive-Compulsive and Post-Traumatic Stress Disorders – First Revision. World J Biol Psychiatry. 2008 Jan 12;9(4):248–312. Available from: http://www.tandfonline.com/doi/full/10.1080/15622970802465807
13. Andrisano C, Chiesa A, Serretti A. Newer antidepressants and panic disorder: A meta-analysis. Int Clin Psychopharmacol. 2013;28(1):33–45.
14. Bandelow B, Reitt M, Röver C, Michaelis S, Görlich Y, Wedekind D. Efficacy of treatments for anxiety disorders: A meta-analysis. Int Clin Psychopharmacol. 2015;30(4):183–92.
15. Bighelli I, Castellazzi M, Cipriani A, Girlanda F, Guaiana G, Koesters M, et al. Antidepressants versus placebo for panic disorder in adults. Cochrane Database Syst Rev. 2018;2018(4).
16. Bighelli I, Trespidi C, Castellazzi M, Cipriani A, Furukawa TA, Girlanda F, et al. Antidepressants and benzodiazepines for panic disorder in adults. Cochrane Database Syst Rev. 2016;2016(9).
17. Starcevic V. Treatment of panic disorder: recent developments and current

status. Expert Rev Neurother. 2008 Aug 9;8(8):1219–32. Available from: http://www.tandfonline.com/doi/full/10.1586/14737175.8.8.1219

18. Zulfarina MS, Syarifah-Noratiqah SB, Nazrun SA, Sharif R, Naina-Mohamed I. Pharmacological therapy in panic disorder: Current guidelines and novel drugs discovery for treatment-resistant patient. Clin Psychopharmacol Neurosci. 2019;17(2):145–54.

Chist inflamator mandibular de dimensiuni impresionante având punct de plecare un molar temporar

[1]Alexandru-Iosif Precup, [2]Raluca-Iulia Juncar, [1]Mihai Juncar

[1]Catedra de Chirurgie Orală și Maxilo-facială, Facultatea de Medicină și Farmacie Oradea, Universitatea din Oradea, România

[2]Catedra de Protetică, Facultatea de Medicină și Farmacie Oradea, Universitatea din Oradea, România

Introducere

Oasele maxilare pot fi sediul unor variate leziuni benigne și maligne, datorită multiplelor structuri anatomice ce se regăsesc la acest nivel (1).

Chisturile, atât cele odontogene cât și cele neodontogene, pot induce modificări funcționale prin resorbție și remodelare osoasă, cât și prin infecția conținutului lor (2).

Majoritatea sunt asimptomatice; chistele au o creștere lentă și deformează conturul osos, fiind de cele mai multe ori descoperite în urma controlului radiologic (3). Uneori pot provoca ușor disconfort și sensibilitate la percuția dintelui cauzal (4). Mucoasa acoperitoare este de cele mai multe ori nemodificată, putând apărea însă uneori ușor albăstruie, în cazul erodării corticalei osoase (5,6). În evoluție pot produce modificări de poziție a dinților vecini sau produce resorbții radiculare (4,7).

Prin frecvența crescută a leziunilor chistice la nivelul oaselor maxilare, a multitudinii de variante anatomo-clinice și a simptomatologiei asemănătoare, care fac diagnosticul diferențial dificil, dar și a multiplelor variante de tratament, această patologie este de un real interes pentru toți medicii și viitorii medici stomatologi.

În lucrarea de față este prezentat un chist odontogen inflamator de mari dimensiuni îndepărtat de la nivel mandibular, cazul fiind neobișnuit atât prin

dimensiunea impresionantă a formațiunii chistice, cât și vârsta pacientului și factorul etiologic.

Prezentare de caz

Pacient în vârstă de 7 ani, fără antecedente personale patologice, s-a prezentat împreună cu părinții săi într-un cabinet particular de medicină dentară din mediul urban, în vederea unui consult de specialitate a unui medic pedodont. Părinții au observat în urmă cu aproximativ o lună de zile apariția unei ușoare deformări mandibulare stângi, ulterior pacientul acuzând o jenă dureroasă la acel nivel.

Consultul clinic a evidențiat o deformare de consistență fermă la nivelul șanțului vestibular mandibular stâng, nedureroasă la palpare, mucoasa acoperitoare fiind de culoare și aspect normal. Elementele dentare 7.4 și 7.5 au prezentat distrucții coronare; 7.4 cu o mobilitate dentară de grad III. Pacientul a fost trimis la o investigație imagistică- CBCT (cone beam computer tomography) la un centru radiologic din localitate. Radiologic, s-a observat o formațiune tumorală chistică de 18/19/20 mm, care ocupa aproape în totalitate corpul mandibular stâng și modifica axul de erupție al dintelui 3.5. (Fig. 3). Ulterior pacientul a fost direcționat către ambulatoriul unei secții de chirurgie orală și maxilo-facială, unde s-a decis internarea în vederea diagnosticului și tratamentului de specialitate.

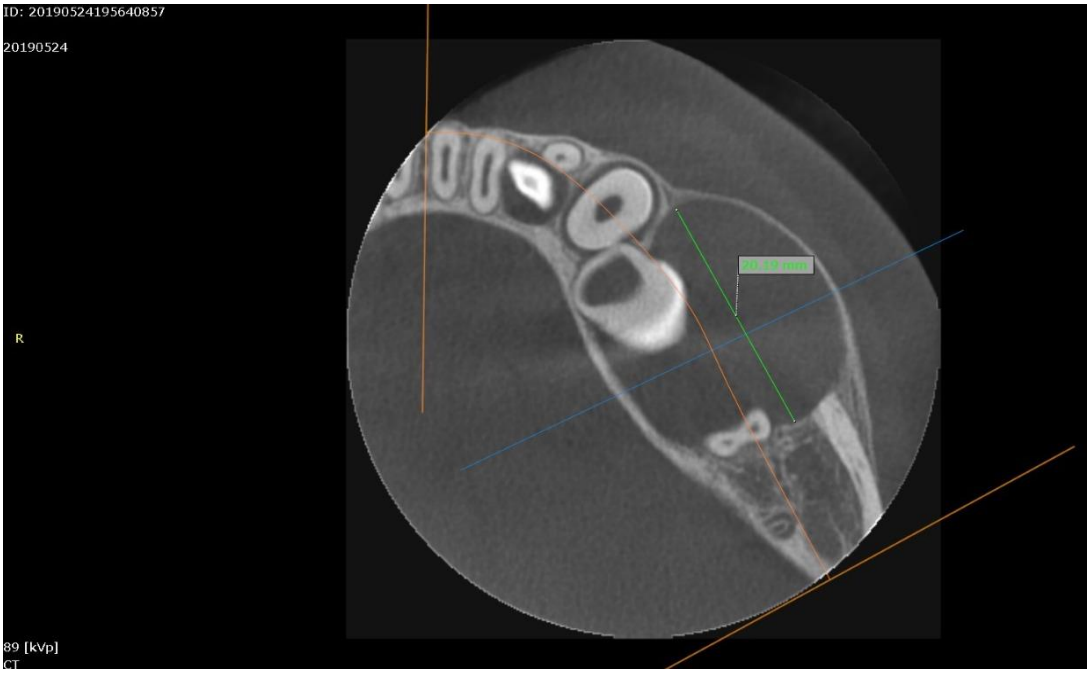

Fig. 1. Imagine CBCT – secțiune axială, pe care se observă dimensiunea chistului în sens antero-posterior

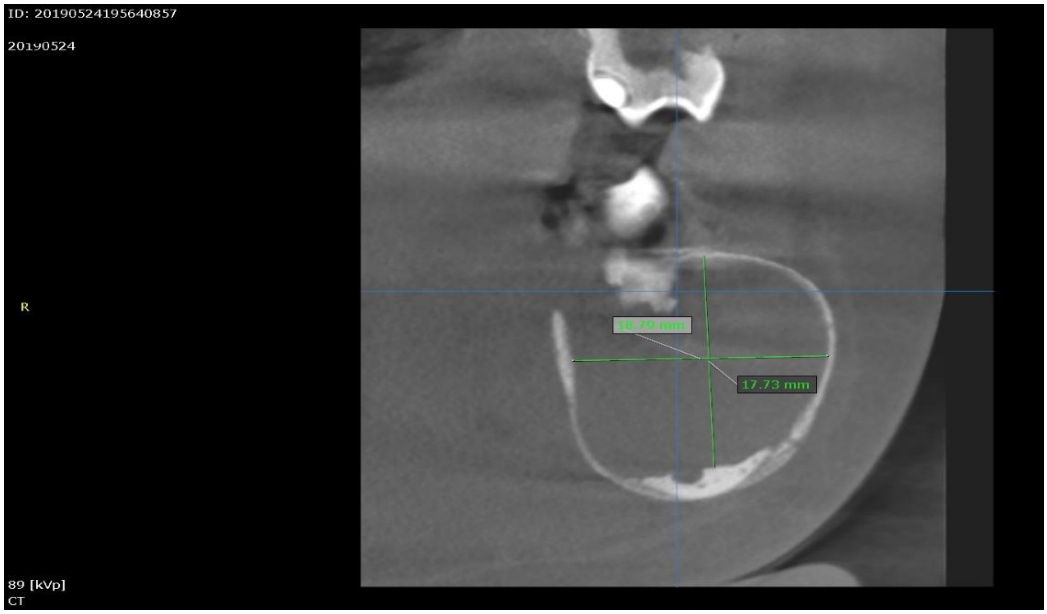

Fig. 2. Imagine CBCT – secțiune frontală, pe care se observă dimensiunea chistului în sens vestibulo-oral și cranio-caudal

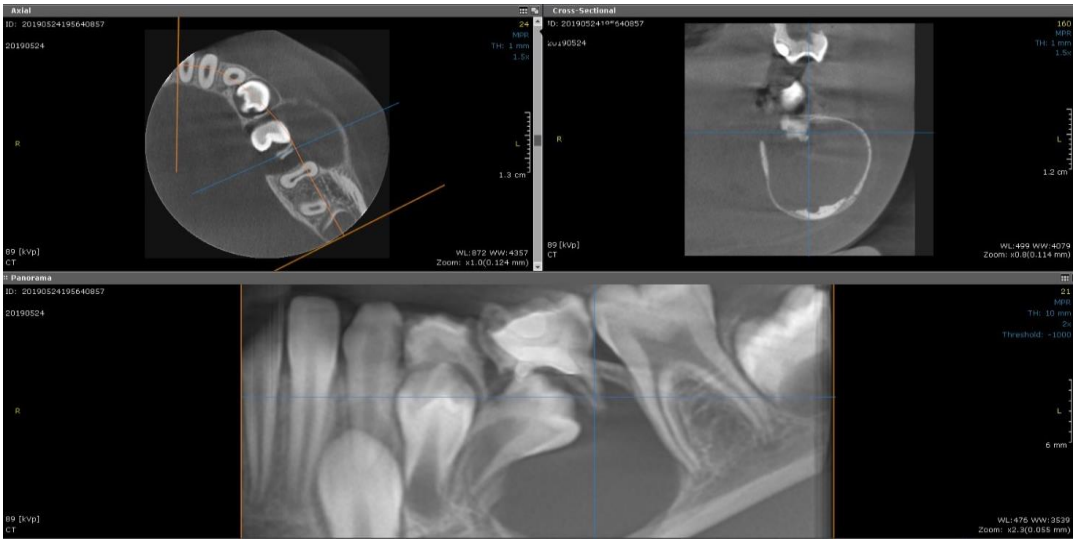

Fig. 3. Imagine CBCT cu leziunea chistică mandibulară - secțiune axială, frontală și sagitală; se observă modificarea axului de erupție al dintelui 3.5 precum și dintele cauzal 7.5.

După o pregătire preoperatorie corespunzătoare s-a intervenit chirurgical în anestezie generală cu intubație oro-traheală și s-a practicat un lambou în L printr-o incizie vestibulară intrasulculară de la 3.2 până la nivelul feței distale a lui 3.6, care s-a continuat cu o incizie de descărcare oblică spre distal. După decolarea mucoperiostului s-a evidențiat corticala osoasă vestibulară deformată, din care s-a îndepărtat o porțiune, realizând o fereastră prin care s-a putut vizualiza formațiunea chistică endoosoasă. S-au luxat și extras 7.4 și 7.5, s-a decolat membrana chistică de pe pereții osoși fără a leza nervul alveolar inferior și mugurele lui 7.5, îndepărtându-se în totalitate formațiunea chistică. Piesa excizată s-a trimis la examenul histopatologic. Lamboul a fost aplicat în poziția inițială, plaga suturându-se cu fir rezorbabil în puncte separate.

Postoperator, pacientului i s-a administrat tratament antibiotic (Amoxiplus 30mg/kg, i.v. x3/zi, timp de 5 zile) și antialgic (Algocalmin) la nevoie. Evoluția postoperatorie fiind favorabilă, fără nici o acuză, pacientul se externează la două zile

după intervenție, urmând să revină la o săptămână postoperator pentru suprimarea firelor de sutură și la două săptămâni pentru rezultatul examenului histopatologic, diagnosticul final fiind de chist odontogen inflamator. Pacientul a rămas sub supravegherea medicului pedodont, urmând să refacă un CBCT și să revină la control la 6 luni de la intervenție.

Discuții

În funcție de etiologie, chisturile odontogene se împart în doua categorii: de dezvoltare și inflamatorii. Ultimele sunt cele mai frecvent întâlnite, mai ales sub forma chisturilor radiculare, care însumează 52-68% din totalul chisturilor oaselor maxilare (8). Acestea își au originea în spațiul periodontal (5), dezvoltându-se prin degenerarea chistică a resturilor epiteliale ale lui Malassez sub acțiunea unei inflamații locale (9,10). De cele mai multe ori interesează apexul dinților cu gangrenă sau necroză pulpară, dar pot fi localizate și lateral de apex, în cazul existenței unor canale accesorii (11,12,13).

Se întâlnesc mai frecvent la pacienții cu vârsta între 30-60 ani, la maxilar (14), cu o ușoară predominanță a sexului masculin.

Cu toate că leziunile chistice radiculare sunt considerate a evolua din granuloame periapicale, doar o mică parte din granuloame ajung să se transforme în chisturi (15). Chisturile radiculare apar sub forma unor leziuni uniloculare radiotransparente (rotunde sau sub formă de pară) care interesează apexul unui dinte devital. Marginea chistului este radioopacă, și se continuă cu lamina dura (11).

Chisturile radiculare au o creștere lentă; în evoluție pot provoca deplasări dentare, mobilitate dentară și resorbție radiculară, iar dacă se infectează pot apărea durere și tumefacție locală (16). Odată cu creșterea în dimensiuni, erodează corticala osoasă, la examinarea prin palpare se evidențiază inițial crepitația, iar ulterior fluctuența (11). Inflamația periradiculară poate provoca durere, tumefacție, abces și fistulă. Ele se diagnostichează fie în urma unor investigații radiologice de rutină, a

modificărilor de poziție ale dinților sau a mobilității dentare, sau ca urmare a unor acutizări (5).

Din punct de vedere histopatologic, chistul radicular este o leziune cronică inflamatorie, ce formează o cavitate patologică, tapetată parțial sau total de o membrană formată de un epiteliu stratificat scuamos nekeratinizat (10). Cavitatea chistică conține un lichid hipoproteic, colesterol, corpi hialini (Rushton) și celule gigante multinucleate (17). Cristalele de colesterol apar prin dezintegrarea hematiilor, limfocitelor, macrofagelor și plasmocitelor (18). În literatura de specialitate au fost menționate cazuri (rare) de transformare malignă (carcinoame scuamoase) a chisturilor radiculare (19).

Alte chisturi odontogene (chistul dentiger, keratochistul odontogen), dar și tumori odontogene (ameloblastomul, tumora Pindborg, fibromul odontogen și cementomul) prezintă un aspect radiologic foarte asemănător cu chistul radicular, motiv pentru care diagnosticul diferențial între aceste leziuni este foarte important (10). Diagnosticul definitiv se pune pe baza rezultatului histopatologic obținut în urma biopsiei leziunii.

Există variate discuții asupra modalității optime de tratament, însă majoritatea clinicienilor optează pentru tratament conservativ (endodontic). Cu toate acestea, în chisturile de mari dimensiuni, doar tratamentul endodontic nu este suficient și ar trebui asociat cu decompresia, marsupializarea sau enucleerea leziunii chistice (20). Tratamentul endodontic înlătură bacteriile de la nivelul canalului radicular și previne reinfecția prin obturație anterogradă (21). Unii autori indică enucleerea chisturilor radiculare pentru a îndepărta toate resturile epiteliale (22).

Odată redusă inflamația periapicală, scade și eliberarea citokinelor și a altor mediatori ai inflamației, care produc moartea prin apoptoză a celulelor epiteliului chistic (23). Leziunile care nu se remit după acest tratament se rezolvă cu succes prin extracția dintelui și chiuretajul leziunii periapicale (21).

Alte variante de tratament presupun reducerea dimensiunilor leziunii prin decompresie, când se au în vedere marsupializarea sau enucleerea, pentru a reduce riscul lezării altor dinți sau structuri anatomice (24).

Enucleerea chisturilor de mari dimensiuni este o metodă invazivă care poate fi urmată de complicații (lezarea elementelor anatomice învecinate), din această cauză au fost dezvoltate noi tehnici chirurgicale, mai puțin invazive (25). Enucleerea endoscopică este una dintre aceste noi tehnici inovative, la fel de conservativă ca și marsupializarea, ce oferă posibilitatea prezervării elementelor anatomice învecinate și avantajele unui singur timp operator, morbiditate scăzută și perioadă scurtă de vindecare (25).

Recent s-a acordat o atenție crescută vindecării defectelor postoperatorii cu ajutorul regenerării osoase ghidate. Cu toate acestea, rămâne o alternativă controversată (26), unele studii susținând o predictibilitate crescută în cazul folosirii regenerării osoase ghidate (26,27), în timp ce altele nu au remarcat nici un beneficiu semnificativ (28).

Concluzii

Orice leziune chistică trebuie evaluată atent și diagnosticată din punct de vedere histopatologic pentru a institui un tratament corect. Vizitele la medicul stomatolog sunt deosebit de importante încă de la vârste fragede, pentru a fi asanate focarele dentare, deoarece inclusiv dinții temporari pot fi răspunzători pentru chisturi de dimensiuni impresionate care la rândul lor pot influența dezvoltarea și erupția dinților permanenți, cu repercusiuni ulterioare.

Părinții pacientului au semnat un consimțământ informat prin care și-au dat acordul atât pentru efectuarea intervenției chirurgicale, cât și a anesteziei generale, și pentru utilizarea datelor în scop științific/didactic.

Bibliografie

1. Regezi JA. Odontogenic cysts, odontogenic tumors, fibroosseous, and giant cell lesions of the jaws. Mod Pathol 2002; 15 : 331-41.

2. Devenney-Cakir B, Subramaniam RM, Reddy SM, et al.. Cystic and cystic-appearing lesions of the mandible: review. AJR Am J Roentgenol 2011; 196 : WS66-77.

3. Holla AV, Chatra L, Shenai P, et al. Bilateral inflammatory cysts of the jaw: report of an unusual case .Imaging Science in Dentistry 2012; 42 : 105-9 http://dx.doi.org/10.5624/isd.2012.42.2.105

4. Shear M, Speight PM. Cysts of the oral and maxillofacial regions. 4th ed. Oxford: Blackwell; 2007. p. 123-41.

5. Joshi NS, Sujan SG, Rachappa MM. An unusual case report of bilateral mandibular radicular cysts. Contemp Clin Dent 2011 : 2: 59-62.

6. Nair PNR. New perspectives on radicular cysts: do they heal? Int Endod J 1998;31:155–60. ;

7. Regezi JA, Sciubba JJ, Jordan RC. Oral Pathology: clinical pathologic correlations. 4th ed. St Louis: WB Saunders; 2003. p. 241-54.

8. Krishnamurthy V, Haridas S, Garud M, et al. Radicular cyst masquerading as a multilocular radiolucency. Quintessence Int 2013;44:71–3.

9. Ten Cate AR. The epithelial cell rests of Malassez and the genesis of the dental cyst. Int J Oral Surg 1972;34:956-64.

10. Shear M. Cysts of the oral and maxillofacial regions. 3rd edn. Boston: Wright, 1992.

11. Pekiner FZ, Borahan O, Ugurlu F, et al. Clinical and radiological features of a large radicular cyst involving the entire maxillary sinus. MUSBED 2012;2:31–6 ;

12. Lin LM, Huang GTJ, Rosenberg PA. Proliferation of epithelial cell rests, formation of apical cysts, and regression of apical cysts after periapical wound healing. J Endod 2007;33: 908e16.

13. Keinan D, Cohen RE. The significance of epithelial rests of Malassez in the periodontal ligament. J Endod 2013;39:582e7.

14. Lin HP, Chen HM, Yu CH, et al. Clinico- pathological study of 252 jaw bone periapical lesions from a private pathology laboratory. J Formos Med Assoc 2010;109: 810e8.

15. Bhaskar SN. Oral surgery - oral pathology conference No. 17, Walter Reed Army Medical Center. Periapical lesions - types, incidence, and clinical features. Oral Surg Oral Med Oral Pathol 1966; 21 : 657-71.

16. Irfan M, Alauddin M, Roselinda A, et al. Big radicular cyst in a 12 year old girl: a case report. Int Med J 2007;6:C5.

17. Gibson GM. Case report: a large radicular cyst involving the entire maxillary sinus. Gen Dent 2001;50:80–1.

18. Jacob S. Rushton or hayline bodies in radicular cysts. A morphologic curiosity. Indian J Pathol Microbiol 2010;53:846–7.

19. Swinson BD, Jerjes W, Thomas GJ. Squamous cell carcinoma arising in a residual odontogenic cyst: case report. J Oral Maxillofac Surg 2005;63:1231–3.

20. Danin J. Outcomes of periradicular surgery in cases with apical pathosis and untreated canals. Oral Surg Oral Med Oral Pathol Oral Radiol Endod 1999;87:227–32.

21. Johann AC, Gomes Cde O, Masquita RA. Radicular cyst: a case report treated with conservative therapy. J Clin Pediatr Dent 2006;31:66–7.

22. Walton RE. The residual radicular cyst: does it exist? Oral Surg Oral Med Oral Pathol Oral Radiol Endod 1996;82:471.

23. Lin LM, Domenico R, Jarshen L. Non surgical root canal therapy of large cyst like inflammatory periapical lesions and inflammatory apical cysts. J Endod 2009;35:607–15.

24. Lagares DT, Segura-Egea JJ, Caballero AR. et al. Treatment of large maxillary cyst with marsupilization, decompression, surgical endodontic therapy and enucleation. J Can Dent Assoc 2011;77:b87.

25. Heleia NZ, Ene M. Endoscopically assisted enucleation of a large mandibular periapical cyst. Stomatogija, Baltic Dent Maxillofacial J 2011;13:128–31.

26. Dominiak M, Lysiak-Drwal K, Gedrange T, et al. Efficacy of healing process of bone defects after apectomy: results after 6 & 12 months. J Physiol Pharmacol 2009;60 (Suppl 8):51–5.

27. Yoshikawa G, Murashima Y, Wadachi R, et al. Guided bone regeneration using membranes and calcium sulphate after apicectomy: a comparative histomorphometrical study. Int Endod J 2002;35:255–63.

28. Tascheiri S, Del Febbro M, Testori T, et al. Efficacy of xenogenic bone grafting with guided tissue regeneration in the management of bone defects after surgical endodontics. J Oral Maxillofac Surg 2007;65:1121–7.

Probleme legate de asocierea anevrismului intracranian şi sclerozei multiple la un pacient tânăr

[1,2]Vitalie Văcăraş, [2]Perciuleac Tatiana, [2]Banari Inga

[1,2]Universitatea de Medicină şi Farmacie "Iuliu Hațieganu", Cluj- Napoca, Romania

[1,2]Spitalul Clinic Județean de Urgență Cluj Napoca, Clinica Neurologie II

Introducere

Scleroza multiplă este o patologie cu substrat autoimun care presupune demielinizarea axonilor prin mecanism inflamator, degenerare axonală şi în consecință pierderea neuronilor de la nivelul sistemului nervos central [1]. Deși cauza acestei boli nu este clar identificată, se presupune implicarea mai multor factori: genetici, factori de mediu, deficitul de vitamina D, etc. A fost pentru prima dată descrisă în 1868 de către Jean-Martin Charcot, iar incidența acesteia este în continuă creștere, în 2016 numărând 2,2 mln de cazuri. Afectează de 2 ori mai mult femeile decât bărbații iar vârsta de debut este preponderent între 20 și 40 de ani [2].

Anevrismul intracranian se prezintă ca o dilatare sacciformă sau fusiformă a peretelui vascular, în locul unde acesta este mai slab. Apariția anevrismului poate fi determinată de patologiile concomitente așa că hipertensiunea arterială sau obezitatea, fumatul sau alcoolismul, sau poate fi determinată de factori genetici. Prevalența anevrismului intracranian este de 3,2% cu un risc de ruptură de 1,1% anual. Anevrismul intracranian este una dintre cauzele principale ale hemoragiei subarahnoidiene (SAH) cu o rată de mortalitate de 40 % [3].

Aproximativ 30% din cazurile dintre acestea apar pe artera carotidă internă, mai ales la nivelul arterei comunicante posterioare. Celelalte 30% din cazurile de AC sunt

localizate în artera comunicantă anterioară, în timp ce 20% din toate cazurile de AC apar în locurile de trifurcare ale arterei cerebrale medii (MCA) [7]. Anevrismele intracraniene în teritoriul vertebro bazilar reprezintă 10% din totalul anevrismelor. Aproximativ 7% din cazuri apar la nivelul bifurcației arterei bazilare, iar 3% la nivelul arterei cerebeloase postero-inferioare (PICA) [4].

Prezentare de caz

Pacient în vârstă de 37 ani, de lateralitate dreaptă, mediu urban se internează în Clinica de Neurologie pentru deficit motor frust la nivelul membrelor stângi, precum și parestezii, amorțeli la acest nivel. Simptomatologia debutată cu 9 zile anterior prezentării. Din antecedentele personale patologice notam Hipertensiunea arterială esențială de circa 5 ani parțial controlată medicamentos, la fel și faptul că pacientul se află în observație pentru boală demielinizantă cerebrală din 2012, cu benzi oligoclonale pozitive și Index IgG crescut din LCR (2014). De asemenea în anul 2013 pacientul a fost diagnosticat cu Neuroborelioză cu serologie Ac. anti-Borrelia IgG și IgM pozitivi, și LCR cu Ac. Anti-Borrelia IgG pozitivi, motiv pentru care a urmat 2 cure de antibioterapie (Ceftriaxona câte 21 zile). Anamneza familială relevă faptul că pacientul are un frate bolnav de scleroză multiplă. Condiții de muncă stresante. Pacientul este fumător 1,5 pachete/zi.

Examen obiectiv general la internare: stare generală ușor influențată. Tegumente și mucoase normal colorate, turgor păstrat. TA 160/90 mmHg, zgomote cardiace ritmice, clare. Fără alte modificări la examinarea pe sisteme.

Examen obiectiv neurologic: pacient conștient, OTS, fără semne de iritație meningeală sau HIC. Acuitatea vizuală diminuată OS. Pupile reactive, simetrice. Oculomotricitate păstrată, nistagmus orizontal fin. Facies simetric, cu hipoestezie termalgezică pe jumătatea stângă. Normoacuzie (subiectiv), la proba Romberg ușor instabil nesistematizat. RFG prezente, ușoară disfagie pentru solide. Ortostațiunea și mersul posibile independent. Probele de pareză pozitive la membrele stângi.

FMS/MAS 4+/5 la membrele stângi. Tonus muscular păstrat. Proba indice-nas îndeplinită cu ușoară dismetrie pe stânga. ROT vii, la membrele superioare D<S, la membrele inferioare D>S. Reflexele cutanate abdominale abolite. RCP în flexie plantară. Tulburări ale sensibilității: subiectiv- parestezii hemicorp stâng, obiectiv- hemihipoestezie exteroreceptivă stângă. Eulalie. Eupraxie. Sfinctere continente.

Examen de laborator: Hiperlipidemie mixtă, hipomagnezemie ușoară, leucocitoza ușoară.

Pacientul a fost investigat in Unitatea de Primiri Urgente prin CT cerebral, la care se ridică suspiciunea de anevrism în zona de bifurcație a trunchiului bazilar, fără semne de hemoragie. Angio CT cerebral confirmă existența de anevrism bilobat la nivelul arterei bazilare, porțiunea stânga cu dimensiuni 5,4/4,3/6,9 mm, iar cea din dreapta cu dimensiunile de 4,4/4,9/5,4 mm (Fig.1 a,b).

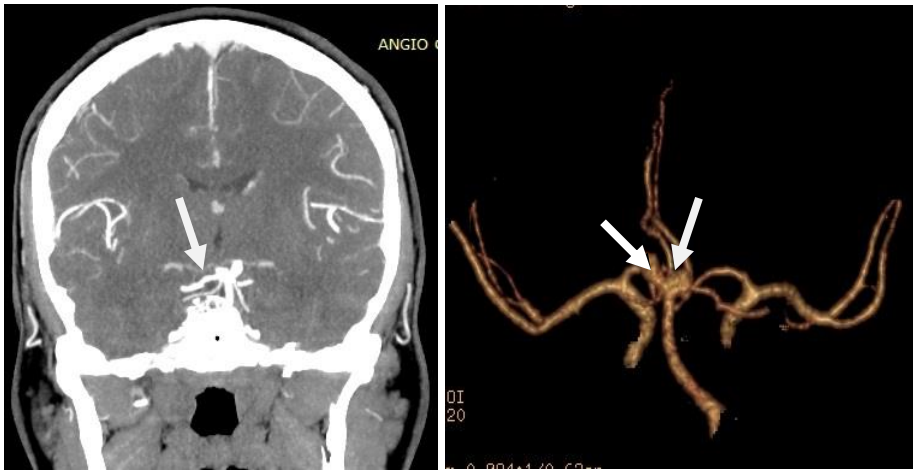

Fig.1a.Angio CT cerebral cu subst. de contrast Fig.1b. Angio CT cu reconstrucție 3D

Consult neurochirurgical -fără indicație neurochirurgicala în urgență.

Examenul IRM cerebral + S.C. decelează multiple leziuni de demielinizare localizate în substanța albă subcorticală din centru semioval, coroana radiată, periventricular bilateral, pontomezencefalic, de asemenea la nivelul corpului calos și

cordonului medular cervical. Priza de contrast și restricția difuziei DWI/ADC la nivelul leziunii de 10 mm pontine drepte. Ectazie anevrismală la bifurcația AB.

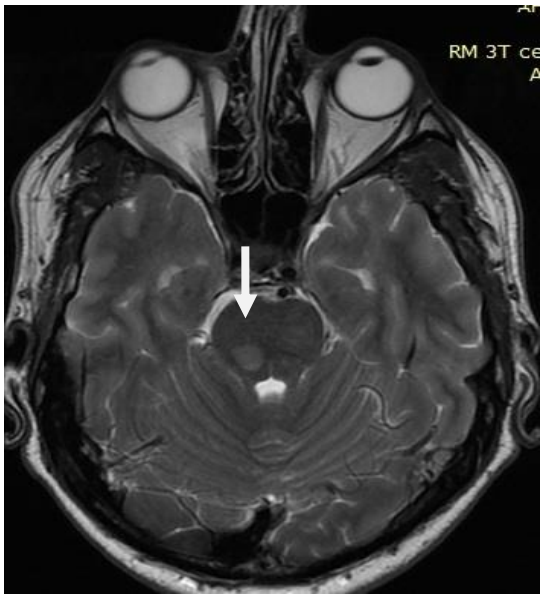

Fig.2a. IRM cerebral cu S.C. secțiune axială

Fig.2b. IRM cerebral cu S.C secțiune sagitală

Având în vedere prezentarea clinică a pacientului, precum și istoricul pacientului și imaginile IRM cerebral care confirmă evoluția în timp și spațiu a leziunilor, pacientul întrunește criteriile McDonald revizuite pentru Scleroza Multiplă recurent remisivă. Se interpretează simptomatologia în cadrul unei recăderi a bolii. Astfel a fost inițiat tratament cu Lemod Solu 500 mg/2 zile, apoi 250 mg/3 zile din cauza valorilor tensionale crescute și s-a asociat tratament antihipertensiv cu Amlodipina 10 mg/zi.

Pacientul a fost externat cu următoarele recomandări:

-Regim igieno-dietetic hiposodat, bogat în principii nutritive de calitate;

-Evitarea stresului fizic și emoțional, a infecțiilor intercurente;

-Renunțarea la fumat;

-Evitarea temperaturilor excesive, a vaccinoterapiei cu viruși viu-atenuați;

-Menținerea valorilor tensionale sub 140/80 mmHg;

-Consult cardiologic în vederea revizuirii schemei terapeutice antihipertensive, hipolipemiante;

-Consult oftalmologic;

-Dispensarizare neurologică, cardiologică, neurochirurgicală;

-Consult radiologie intervențională.

Evoluția pacientului la 3 luni, cu ameliorare, fără semne neurologice de focar. Pacientul se află sub tratament imunomodulator cu Aubagio, cu toleranță bună.

Din punct de vedere al anevrismului pacientul a fost investigat prin angiografie cerebrală care confirmă prezența anevrismului și indicația operatorie.

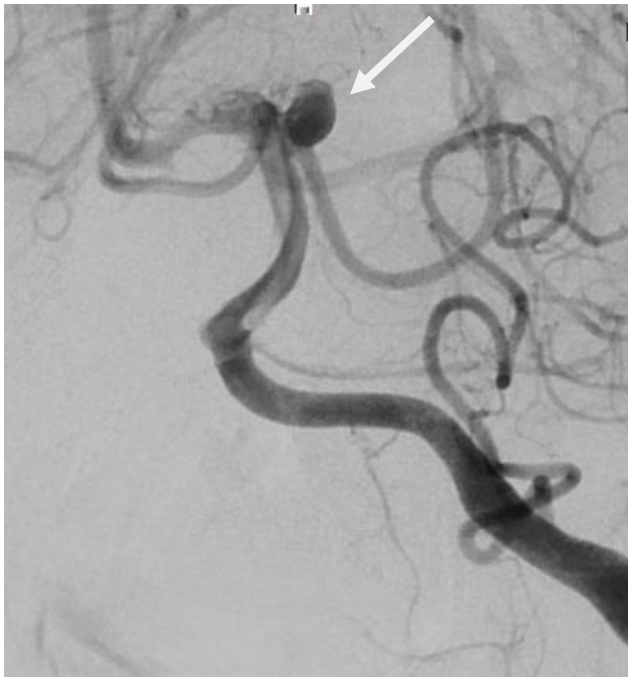

Fig. 3. Angiografie cerebrală

Discuții

Pacientul prezintă două patologii asociate, care pot avea la bază același determinism genetic (pacientul are un frate cu SM).

Implicarea factorilor genetici în patogenia sclerozei multiple este indicată de incidența crescută a bolii în rândul rudelor unui pacient bolnav de SM, precum și de incidența crescută a bolii la gemenii homozigoți (30%) față de cei dizigoți unde incidența este de 3-5% [8].

Din anii 1980 este cunoscută legătura strânsa dintre scleroza multiplă și Complexul Major de Histocompatibilitate, mutații la nivelul genelor HLA (6p21) asociindu-se strâns cu scleroza multiplă precum și cu alte boli autoimune precum lupusul eritematos sistemic sau diabet zaharat tip 1[9]. Cercetarile recente au descoperit alte 103 locusuri non-MHC, cu rol în genetica bolii. S-a observat că majoritatea locusurilor cu determinism în SM sunt localizare lânga genele ce codifică majoritatea aspectelor sistemului imun. Mai mult decât atât, 1/3 din acestea sunt implicate si in

patogeneza altor boli autoimune, ceea ce ne demonstrează ca majoritatea bolilor autoimune au la baza aceleași mecanisme [11].

Anevrismul intracranian de asemenea prezintă agregare familială și asocierea cu alte boli autoimune precum Boala Behcet, Sindromul CREST, LES ș.a. Noi presupunem că există o legătură între SM și AC care ar putea avea la bază mimicria genetică dintre diferite bolile autoimune și patologia anevrismală. În special gena TNFRSF1A (Tumor Necrosis Factor receptor Superfamily Member 1A) care a demonstrat similarități în patogeneza SM si AC [10].

În literatura de specialitate exista un singur raport care face referire la o posibilă legătura etiopatogenetica dintre scleroza multipla și anevrismul intracranian.

În cazul prezentat însa nu putem exclude apariția anevrismului din cauza condițiilor preexistente ca hipertensiunea arterială și faptul că pacientul este fumător.

Managementul unui asemenea caz ridică mari probleme deoarece avem asocierea a două patologii care pot fi influențate de tratamentul administrat. În cazul nostru pacientul în puseu are indicație de tratament cortizonic in doze mari (puls terapie), ceea ce poate duce la creșterea valorilor tensionale, și un risc crescut de ruptura a anevrismului intracranian. Noi am optat pentru puls terapie în doze mai mici față de doza recomandată (Lemod Solu 500-1000 mg) având astfel un control optim al valorilor tensiunii arteriale și evoluție clinică favorabilă.

Concluzii

Asocierea anevrismului intracranian cu scleroza multiplă continuă sa fie o problemă din punct de vedere etiopatogenetic care trebuie urmărită și investigată suplimentar.

Cunoașterea acestor date este esențială pentru managementul corect al pacienților cu scleroza multiplă. Astfel la acești pacienți se impune un control riguros al tuturor factorilor de risc ce pot determina apariția anevrismului cerebral: tensiunea

arterială sistemică, tabagismul, consumul de alcool, hiperglicemia, obezitatea si hiperlipidemia.

Tratamentul puseului la pacienții cu scleroză multiplă trebuie adaptat, ținând cont de prezența anevrismului intracranian. Drept urmare , recomandăm ajustarea dozei pulsterapiei la pacientul cu scleroza multiplă și anevrism intracranian pentru un control optim al valorilor TA și prevenirea eventualei rupturi anevrismale.

Consimțământul informat. De menționat că pacientul a semnat consimțământul informat referitor la folosirea informațiilor medicale în scop științific.

Referințe

1. Steinman L. Multiple sclerosis: a two-stage disease. Nat Immunol 2. 2001; 762-764.

2. Compston, A.; Coles, A. Multiple sclerosis. Lancet 372. 2008; 1502-17.

3. Juvela S, Poussa K, Lehto H, Porras M. Natural history of unruptured intracranial aneurysms: a long-term follow-up study. Stroke. 2013; 44(9):2414-2.

4. Nakagawa, T., & Hashi, K. The incidence and treatment of asymptomatic, unruptured cerebral aneurysms. Journal of neurosurgery. 1994; 80 (2): 217-223.

5. Grigorian, A., Mkhikian, H., Li, C. F., Newton, B. L., Zhou, R. W., & Demetriou, M. Pathogenesis of Multiple Sclerosis via environmental and genetic dysregulation of N-glycosylation. Seminars in Immunopathology. 2012; 34(3):415–424.

6. Socci L, Pennati G, Gastaldi D, Vena P. Modeling and mechanobiology of cerebral aneurysms. J Appl Biomater Biomech. 2008; 6 (2): 63-71.

7. Fan XJ, Zhao HD, Yu G, Zhong XL, Yao H, Yang QD. Role of inflammatory responses in the pathogenesis of human cerebral aneurysm. Genet Mol Res. 2015; 14 (3): 9062-70.

8. Sadovnick AD, Armstrong H, Rice GP, Bulman D, Hashimoto L, et al. A population-based study of multiple sclerosis in twins: update. Ann Neurol.1993; 33: 281–285.

9. Nischwitz S, Cepok S, Kroner A, Wolf C, Knop M, Muller-Sarnowski F, et al. Evidence for VAV2 and ZNF433 as susceptibility genes for multiple sclerosis. J Neuroimmunol. 2010; 227: 162–166.

10. Aoki T, Nishimura M. The Development and the Use of Experimental Animal Models to Study the Underlying Mechanisms of CA Formation. Journal of Biomedicine and Biotechnology, 2011; 1-10

11. Barcellos LF. Genome-wide association study of severity in multiple sclerosis. Genes and Immunity. 2011; 12: 615–625.