Ștefan Cristian Vesa, Antonia Eugenia Macarie
Coordonatori

Cazuri clinice. Prezentări de medicală și chirurgie. Volumul XII

Editura Bioflux, Cluj-Napoca, 2020
ISBN 978-606-8887-32-6; ISBN 978-606-8887-82-1

Referenți științifici

Dr. Miana–Gabriela Pop – Disciplina Anatomie și Embriologie, Universitatea de Medicină și Farmacie „Iuliu Hațieganu”, Cluj-Napoca, România

Dr. Sonia Irina Vlaicu, Disciplina Medicală I - medicină internă, Universitatea de Medicină și Farmacie „Iuliu Hațieganu”, Cluj-Napoca, România

Toate drepturile asupra acestei cărți aparțin Editurii Bioflux.

Cazuri clinice. Prezentări de medicală și chirurgie. Volumul XII

Coordonatori: Ștefan Cristian Vesa, Antonia Eugenia Macarie

Coordonatori

Ștefan Cristian Vesa - Medic specialist Medicină internă, Asistent Universitar, Doctor în științe medicale, Disciplina Farmacologie, Toxicologie și Farmacologie clinică, Facultatea de Medicină, Universitatea de Medicină și Farmacie „Iuliu Hațieganu"; Spitalul Clinic de Boli Infecțioase, Cluj-Napoca, România

Antonia Eugenia Macarie – Medic primar Medicină internă, Asistent Universitar, Doctor în științe medicale, Disciplina Geriatrie-Gerontologie, Facultatea de Medicină, Universitatea de Medicină și Farmacie „Iuliu Hațieganu"; Spitalul Clinic Municipal Cluj-Napoca

Autori

Lucreția Avram - Medic specialist Medicină internă, Asistent Universitar, Student doctorand, Disciplina Geriatrie-Gerontologie, Departament 6, Facultatea de Medicină, Universitatea de Medicină și Farmacie „Iuliu Hațieganu"

Dan Damian Axente - Medic primar Chirurgie, Șef de lucrări, Doctor în științe medicale, Disciplina Chirurgie V, Departament 7, Facultatea de Medicină, Universitatea de Medicină și Farmacie "Iuliu Hațieganu", Cluj-Napoca, România

Anida-Maria Băbțan- Medic specialist Chirurgie Dento-Alveolară, Asistent universitar, Doctor în științe medicale, Disciplina de Reabilitare Orală, Facultatea de

Medicină Dentară, Universitatea de Medicină și Farmacie "Iuliu Hațieganu", Cluj-Napoca, România

Daciana Narcisa Chirilă - Medic primar Chirurgie, Asistent universitar, Doctor în științe medicale, Departamentul de Chirurgie, Clinica Chirurgie V, Facultatea de Medicină, Universitatea de Medicină și Farmacie „Iuliu Hațieganu", Cluj-Napoca; Spitalul Clinic Municipal Cluj-Napoca, România

Ovidiu-Sorin Chiroban – Medic specialist Medicină legală, Șef de lucrări, Doctor în științe medicale, Disciplina de Medicină Legală, Departament 4, Facultatea de Medicină, Universitatea de Medicină și Farmacie "Iuliu Hațieganu", Cluj-Napoca, România

Ioan-Alexandru Florian - Medic rezident Neurochirurg, Asistent universitar, Student doctorand, Disciplina Neurochirurgie, Facultatea de Medicină, Universitatea de Medicină și Farmacie "Iuliu Hațieganu", Cluj-Napoca

Iulian Gabriel Goidescu - Medic primar Obstetrică Ginecologie, Asistent Universitar, Doctor în științe medicale, Disciplina Obstetrică-Ginecologie 1, Departament 9, Facultatea de Medicină, Universitatea de Medicină şi Farmacie "Iuliu Hațieganu" Cluj-Napoca, România

Silvina Iluț – Medic specialist Neurologie, Asistent Universitar, Disciplina Neurologie și Neurologie Pediatrică, Facultatea de Medicină, Universitatea de Medicină și Farmacie „Iuliu Hațieganu", Cluj-Napoca, România

Ioana Rotar - Medic primar Obstetrică Ginecologie, Conferențiar Universitar, Doctor în științe medicale, Disciplina Obstetrică-Ginecologie 1, Departament 9, Facultatea de Medicină, Universitatea de Medicină şi Farmacie "Iuliu Hațieganu" Cluj-Napoca, România

Adela-Viviana Sitar-Tăut - Medic primar Medicină internă, Medic specialist Cardiologie, Asistent universitar, Doctor în științe medicale, Disciplina Medicală IV, Departamentul Medicină Internă, Facultatea de Medicină, Universitare de Medicină și Farmacie "Iuliu Hațieganu", Cluj-Napoca, România

Cristina Țiple – Medic specialist Otorinolaringologie, Asistent universitar, Doctor în științe medicale, Disciplina Otorinolaringologie, Facultatea de Medicină, Universitatea de Medicină și Farmacie „Iuliu Hațieganu”, Cluj-Napoca, România

Vitalie Văcăraș - Medic primar Neurologie, Șef de lucrări, Doctor în științe medicale, Disciplina Neurologie și Neurologie Pediatrică, Facultatea de Medicină, Universitatea de Medicină și Farmacie „Iuliu Hațieganu”, Cluj-Napoca, România

Cuprins

Hiponatremia- biomarker potențial în diagnosticarea precoce a neoplasmului pulmonar 7

Endometriom al canalului inghinal clinic manifest după tratamentul chirurgical al herniei inghinale 22

Hiperplazia gingivală indusă medicamentos 31

Volvulusul colonului sigmoidian, cauză rară de ocluzie intestinală la adultul tânăr 49

Un caz de moarte subită cardiacă cu leziuni organice cronice 79

Infecție acută cu CMV în sarcină 111

Particularități clinico-imagistice în chistul arahnoidian cervical 126

Ablația totală a unui craniofaringiom complex la un copil de 9 ani – răul cel mai mic 94

Sarcina pe cicatricea de cezariana- prezentare de caz 135

Amiloidoză cutanată maculară 147

Carcinom nediferențiat al sinusului etmoid. Prezentare de caz 163

Neuromielita optică (Boala Devic) cu numeroase episoade de nevrită optică 174

Hiponatremia- biomarker potențial în diagnosticarea precoce a neoplasmului pulmonar

[1,3]Lucreția Avram, [2,3]Dana Crisan, [4]Rareş Crăciun, [3]Mihaela Coman, [3]Sunkur Dhashant [4]Andreea Ardeleanu, [2,3]Sorin Crișan, [3,5]Constantin Bodolea, [1,3]Valer Donca

[1]Disciplina Geriatrie-Gerontologie, Departamentul Specialități Medicale, Universitatea de Medicină și Farmacie "Iuliu Hațieganu" Cluj-Napoca, România
[2]Disciplina Medicală V, Departamentul Medicină Internă, Universitatea de Medicină și Farmacie "Iuliu Hațieganu" Cluj-Napoca, România
[3]Spitalul Clinic Municipal, Cluj-Napoca, România
[4]Institutul Regional de Gastroenterologie și Hepatologie "Prof. Dr. O. Fodor" , Cluj-Napoca
[5]Disciplina ATI II, Departamentul Chirurgie, Universitatea de Medicină și Farmacie "Iuliu Hațieganu" Cluj-Napoca, România

Introducere

Sindromul secreției inadecvate a hormonului antidiuretic (SIADH), este o tulburare a echilibrului sodiului și al apei, caracterizată prin afectarea diluției urinare și hiponatremie hipotonică, în absența unei boli renale sau a unui stimul non-osmotic identificabil, capabil pentru a induce eliberarea hormonului antidiuretic (ADH); conform definiției sale, acesta este diagnosticat printr-un algoritm de excludere. Dacă aportul de apă depășește cantitatea redusă de urină, retenția de apă care rezultă, duce la dezvoltarea hiponatremiei. Osmolaritatea urinei și concentrația de sodiu trebuie să fie analizate pentru a verifica prezența osmolarității crescute (> 100 mosm / kg și a concentrației de sodiu (de obicei> 40 mmol / l) (1). Cheia înțelegerii fiziopatologiei,

semnelor, simptomelor și tratamentului SIADH este conștientizarea faptului că hiponatremia rezultă dintr-un exces de apă, mai degrabă decât dintr-o deficiență de sodiu. Această condiție a fost descrisă pentru prima dată la doi pacienți cu cancer pulmonar de către William Schwartz și Frederic Bartter în 1967. Ei au descris criteriile clasice Schwartz și Bartter pentru diagnosticarea SIADH (2). Cel mai frecvent, SIADH apare secundar unei alte patologii. Există o formă de SIADH ereditar, cunoscuta de asemenea și sub numele de SIADH nefrogen, care a fost atribuită mutației funcționale la nivelul receptorilor renali ai vasopresinei 2 (V2) (3).

Sindromul secreției inadecvate a hormonului antidiuretic este cel mai frecvent cauzat fie de hipersecreția inadecvată a ADH din sursă normală hipotalamică, fie prin producție ectopică. Cauzele SIADH pot fi împărțite în patru mari categorii: tulburări ale sistemului nervos, neoplazii, boli pulmonare și induse medicamentos. Dintre tulburările sistemului nervos, amintim: accidente vasculare cerebrale ischemice și hemoragice, infecții, traumatisme, boli psihice. Neoplasmul pulmonar cu celule mici (SCLC) este cea mai frecventă neoplazie care determină producerea ectopică a ADH. În proporție mai mică, întâlnim SIADH în neoplasme cerebrale, gastrointestinale, genito-urinare și limfoame, iar bolile pulmonare includ: infecții virale, bacteriene. Anumite medicamente pot îmbunătăți eliberarea sau efectul ADH, incluzând clorpropamidă, carbamazepină, oxcarbazepină (un derivat al carbamazepinei), ciclofosfamidă intravenoasă cu doze mari și inhibitori selectivi ai recaptării serotoninei, opioide, teofilin. Studiile experimentale sugerează că clorpropamida poate crește capacitatea de concentrare prin creșterea reabsorbției clorurii de sodiu în ansa Henle iar carbamazepina și oxcarbazepina acționează, de asemenea, cel puțin parțial prin creșterea sensibilității la ADH (4, 5).

Incidența SIADH crește cu vârsta, dar studii recente arată creșterea prevalenței și în populația pediatrică. Sindromul de secreție inadecvată de ADH se întâlnește frecvent postoperator, datorită administrării fluidelor hipotonice, a medicamentelor și a răspunsului organismului la stres (6). Semnele și simptomele acestei afecțiuni depind

de severitatea hiponatremiei și de gradul edemului cerebral. Cele mai frecvente manifestări clinice ale hiponatremiei acute includ greață și astenie; acestea pot fi observate atunci când concentrația serică de sodiu scade sub 125 mEq/L (valori normale= 135 - 145 mEq/L). Vărsătura este un simptom de alarmă în hiponatremia acută. La o scădere accentuată și rapidă a concentrației de sodiu, apare cefalee, letargie, obnubilare și chiar convulsii. Coma și stopul respirator pot apărea dacă nivelul seric al sodiului scade sub 115 mEq/L. Encefalopatia hiponatremică acută poate fi reversibilă, dar în absența tratamentului, pot să apară leziuni neurologice permanente sau deces. Pentru diagnostic, în practica clinică, se folosesc în continuare criteriile propuse de Schwartz și Bartter în 1967 (7):

- Sodiu seric mai mic de 135mEq / L
- Osmolaritatea serică mai mică de 275 mOsm / kg
- Sodiu urinar mai mare de 40 mEq / L (datorită absorbției libere de apă mediată de ADH din tubul colector renal)
- Osmolaritatea urinară mai mare de 100 mOsm / kg
- Absența dovezilor clinice vizând scăderea volumului sangvin (turgorul normal al pielii, tensiunea arterială în intervalul de referință)
- Absența altor cauze ale hiponatremiei- insuficiența suprarenaliană, hipotiroidismul, insuficiența cardiacă, boala renală cronică, boala hepatică, medicamente care afectează excreția renală a apei
- Corectarea hiponatremiei prin restricționarea fluidelor
- Verificarea funcției renale și testarea aleatorie a glicemiei serice trebuie efectuate, deoarece hiperglicemia și uremia sunt cauze potențiale ale pseudohiponatremiei.

Tratamentul SIADH presupune corectarea și menținerea valorilor de referință a sodiului și tratamentul anomaliilor care stau la baza bolii, cum ar fi hipotiroidismul sau infecțiile pulmonare și ale sistemului nervos central. Alegerea tratamentului depinde în mod esențial de severitatea simptomelor la prezentare. O scădere ușoară, dar rapidă,

a nivelului de sodiu poate determina simptome severe precum delir, confuzie și convulsii, în timp ce hiponatremia cronică cu valori mai mici de 125 mEq/L poate fi asimptomatică sau semnalizată de simptome discrete. Deci, la pacienții cu simptome ușoare sau moderate, pilonul tratamentului este restricția aportului de apă, recomandându-se un consum mai mic de 800 ml/zi. Dacă hiponatremia este persistentă, se poate administra clorură de sodiu sub formă de comprimate orale sau soluție salină intravenoasă. De asemenea, se pot asocia diuretice, cum ar fi furosemid la comprimatele de sare, deoarece contribuie la scăderea concentrației urinare şi prin urmare, la creșterea excreției de apă, în special la pacienții a căror osmolaritate a urinei este mult mai mare decât osmolaritatea serică (mai mare de 500 mOsm/kg) (8). Deci, lichidul necesar pentru corectarea deficitului de sodiu trebuie să aibă o osmolaritate mai mare decât cea a urinei, prin urmare, trebuie utilizată o soluție cu o concentrație de electroliți mai mare decât concentrația electrolitului din urină (soluție salină hipertonă 3%). De asemenea, rata de corecție este un factor important. Aceasta nu trebuie să depășească 8 mEq/L în 24 de ore sau ritmul de 0,5-1 mEq/L per oră (9, 10).

Demielinizarea osmotică (ODS), este o afecțiune rară, dar severă și uneori ireversibilă, care apare când se înregistrează o schimbare rapidă a concentrației de sodiu în organism. Aceasta se întâmplă cel mai adesea când se tratează hiponatremia, iar sodiul este înlocuit prea repde. Această tulburare a fost numită anterior mielinoliză pontină centrală (CPM), dar denumirea a fost schimbată, deoarece demielinizarea este mai difuză și nu implică doar trunchiul cerebral. Recent, s-a demonstrat că ODS poate fi inversat prin administrarea de desmopresină (11).

Antagoniștii receptorilor de vasopresină, cum ar fi conivaptan (forma de administrare intravenoasă (i.v) sau tolvaptan oral (p.o) sunt, de asemenea, administrați pacienților cu SIADH sever persistent. Aceste medicamente împiedică retenția de apă mediată de ADH prin antagonizarea receptorilor V2 și corectarea hiponatremiei. Tolvaptan este hepatotoxic și nu trebuie administrat pacienților cu afecțiuni hepatice. Conivaptanul administrat intravenos este foarte eficient în corectarea hiponatremiei și

a simptomelor neurologice la pacienții spitalizați. Alte terapii, cum ar fi cea cu litiu sau demeclociclină, sunt de asemenea eficiente în SIADH, dar ambele sunt grevate de numeroase efecte adverse, în special nefrotoxicitate, prin urmare, acestea trebuie păstrate ca terapie de rezervă (12). Hiponatremia este adesea asociată cu un prognostic infaust la pacienții cu neoplazii; studii recente au sugerat faptul că hiponatremia ar putea ajuta la diagnosticul precoce al unor neoplazii în faza asimptomatică, evitând un diagnostic tardiv într-o fază avansată, incurabilă a bolii (13).

În continuare vom prezenta cazul unui pacient în vârstă de 73 ani, diagnosticat cu SIAH- neoplasm pulmonar. Ne-am oprit asupra acestui caz datorită algoritmului de diagnostic al formațiunii tumorale pulmonare (asimptomatic din punct de vedere respirator), traseul spre diagnostic fiind ghidat exclusiv de modificarea unui singur parametru biologic - hiponatremia.

Pacient în vârstă de 73 ani, din mediul urban, s-a prezentat în serviciul de urgență pentru durere abdominală difuză, nesistematizată, însoțită de greață, vărsături alimentare, disfagie intermitentă, predominant pentru solide, inapetență cu scădere ponderala (3kg în ultima săptămână), astenie marcată, simptome debutate cu aproximativ 2 săptămâni anterior internării. La recomandarea medicului de familie, a urmat tratament simptomatic cu antialgic, antispastic, prokinetic, inhibitor de pompă de protoni, fără ameliorare. Cu 72 de ore anterior prezentării, s-a asociat starea de amețeală, tulburări de vedere episodice și durere la nivelul umărului stâng. Menționăm absența acuzelor respiratorii. Pacientul este cunoscut cu hipertensiune arterială esențială grad II sub tratament cu Tertensif, Ramipril și cu diverticuloză colonică, evidențiată în urma efectuării unei tomografii computerizate abdominale. Neagă consumul de alcool; fost fumător – număr pachete/an=10, de 15 ani este abstinent.

La examenul obiectiv, s-a evidențiat stare generală influențată, stare de conștiență păstrată, tegumente deshidratate, sistem cardiovascular, respirator fără modificări, fără edeme gambiere, sensibilitate la palparea abdominală profundă și durere la mobilizarea membrului superior stâng, în special la mișcările de rotație,

abducție/adducție - articulația scapulo-humerală stângă. La evaluarea bioumorală, s-a decelat hiposodemie severă (111 mmol/L), hipoclorhidrie, hipoproteinemie și hipouricemie. Nu s-au decelat citopenii, coagulopatii, modificări ale funcției hepatice. S-a efectuat ecografie abdominală, care nu a decelat modificări semnificative patologic. Având în vedere acuzele de tip disfagie intermitentă, s-a efectuat gastroscopie, care a descris hernie hiatală axială mică, gastrită antrală eritematoasă și boală de reflux gastro-esofagian.

În fața unui pacient cu hiposodemie severă, principalul scop diagnostic a devenit decelarea cauzei hiponatremiei. S-au demarat o serie de investigații pornind de la valoarea natriemiei și a osmolarității serice. În cazul nostru, valoarea osmolarității serice a fost de 246 mosm/kg, valoare ce a încadrat pacientul în categoria hiposodemiei hipotonice. Hiponatremia cu hipoosmolaritate plasmatică, care determină deshidratare celulară, valabilă în cazul pacientului de față, se împarte la rândul ei în funcție de statusul volemic în hiposodemie hipotonică - hipovolemică, hipervolemică și euvolemică. Pentru excluderea unei cauze de hiposodemie hipoosmotică-hipovolemică, în care atât apa cât și sodiul sunt scăzute, dar proporțional se pierde mai mult sodiu, s-a tentat suplimentarea soluțiilor hidro-saline cu NaCl hiperton 5.85% și s-a întrerupt tratamentul diuretic (Tertensif), fără obținerea unui răspuns biologic încurajator. Cele mai frecvente cauze sunt pierderile gastrointestinale, respectiv extrarenale (deshidratarea, diareea, vărsăturile) și cele renale (utilizarea de diuretice, inhibitori ai enzimei de conversie a angiotensinei (IECA), insuficiența mineralocorticoidă și pierderi de sodium asociate cu leziuni intracraniene. Din punct de vedere clinic, pacientul nu se încadrează în statusul hipervolemic; nu prezintă semne clinice și ecografice de insuficiență cardiacă, fără istoric de hepatopatie cronică sau alterarea funcției hepatice și fără nefropatii cronice.

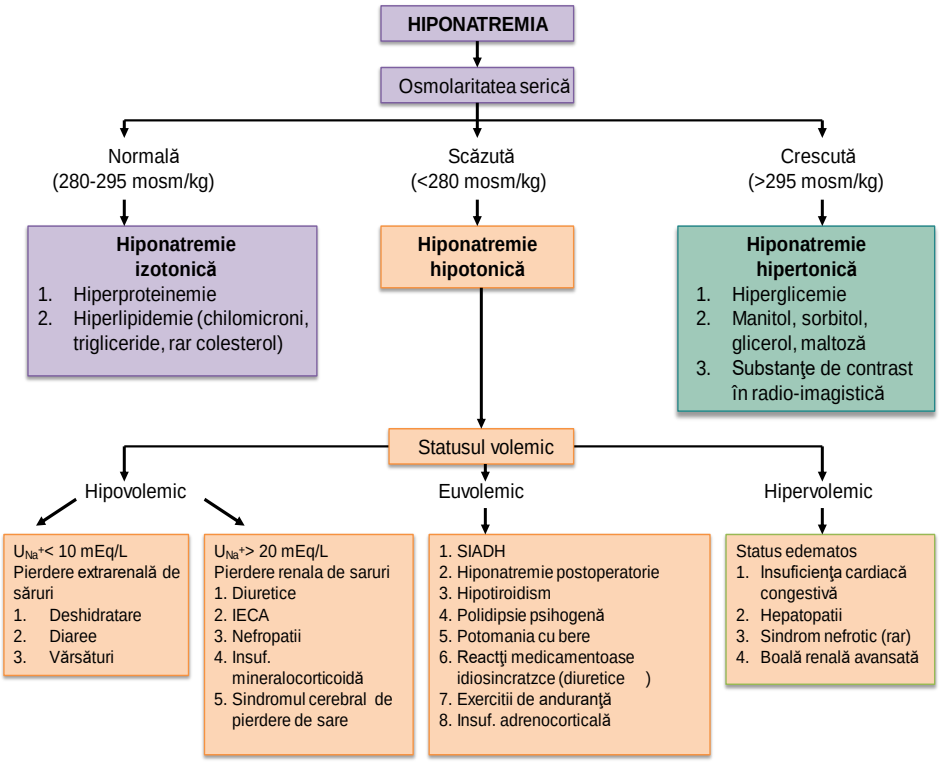

Fig.1. Algoritm de diagnostic în hiponatremie (11).

În fața unui pacient cu hiposodemie severă, la care s-au exclus rând pe rând etiologiile care să susțină statusul hipovolemic, respectiv hipervolemic, este probabilă hiposodemia euvolemică. În vederea susținerii acestei ipoteze, ne-am folosit de valoarea sodiului urinar, în absența utilizării unui tratament diuretic şi a unei afecțiuni renale. Valoarea natriuriei a fost mult crescută: 394 mEq/24h (VN=40-220 mEq/24h). S-au exclus principalele patologii responsabile de inducerea hiposodemiei cu status euvolemic, cum ar fi deficitul de ACTH, efort fizic intens, consumul de medicamente, polidipsia psihogenă, hipotiroidismul, precum și hiponatremia indusă de intervenții chirurgicale. În acest context, s-a luat în discuție posibilitatea unui sindrom de secreție inadecvată de ADH, diagnostic confirmat pe baza valorii mult crescute a ADH (20ng/L (2-8 ngL).

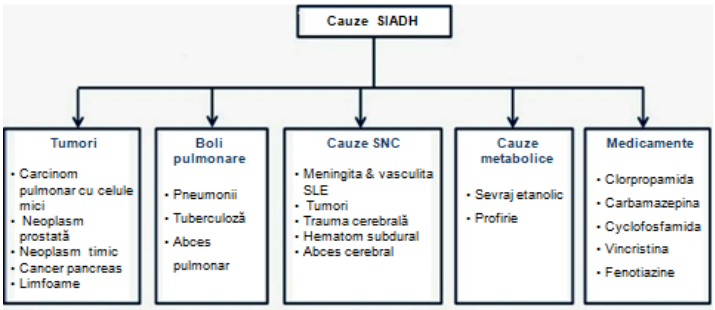

Fig. 2. Cauzele sindromul de secreție inadecvată de ADH (14)

S-a exclus consumul de medicamente (carbamazepină, ciclofosfamidă, vincristine, fenotiazine), s-au exclus cauzele metabolice (consumul de alcool şi prezența porfiriei). S-a infirmat o cauză neurologică responsabilă de secreția inadecvată de ADH (tumori, abcese cerebrale, hematom cerebral, ischemie cerebrală, meningită), prin efectuarea unei computer tomografii (CT) craniene, care nu a decelat modificări.

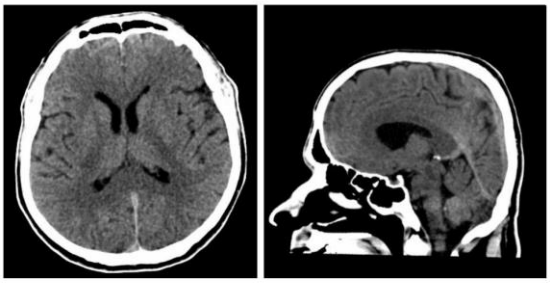

Fig.3. CT cerebral. Aspect cranio-cerebral în limite normale

Printre cele mai frecvente cauze tumorale ale sindromului de secreție inadecvată de ADH, se numără neoplasmul pulmonar, prostatic, pancreatic, de timus și limfoamele. În vederea excluderii unei cauze pulmonare s-au continuat investigațiile cu radiografie toracică care a descris opacitate cu diametru de 30/55 mm, la nivelul hilului pulmonar stâng. S-a completat bilanțul diagnostic cu CT torace cu substanță de contrast, care a descris masă tumorală la nivelul hilului pulmonar stâng și a mediastinului adiacent, formațiune, ce vine în contact cu artera pulmonară, cu compresiunea venei pulmonare superioare stângi și manşonarea bronșiei principale stângi. Artera pulmonară stângă este înglobată în formațiune pe aproximativ 3/4 din circumferința sa, are contur neregulat la acest nivel, fără tulburări de permeabilitate, însă cu îngustarea neuniformă a lumenului la aproximativ 12 mm –posibilă invazie a acesteia. Formațiunea vine în contact direct cu esofagul, pe care îl deplasează spre dreapta, cu traheea în porțiunea sa inferioară, determinând deplasarea sa spre partea contralaterală formațiunii tumorale.

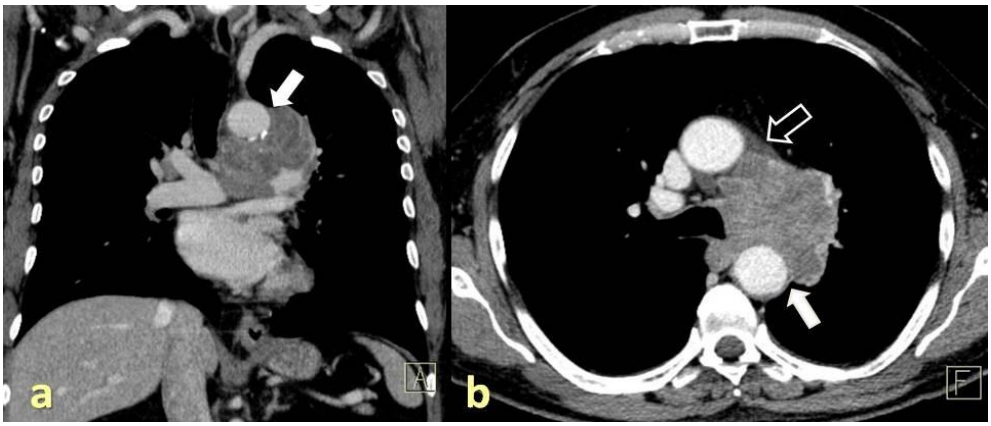

Fig.4 Imaginile CT în plan coronal (a) şi axial (b) post-administrare de substanță de contrast, de la nivelul toracelui, evidențiază o masă tumorală mediastino-hilară stângă cu structură inomogenă și contur lobulat, ce înglobează parțial crosa și porțiunea descendentă a aortei (săgeți), invadează recesul pericardic superior (săgeata deschisă) şi vine în contact direct cu peretele esofagian

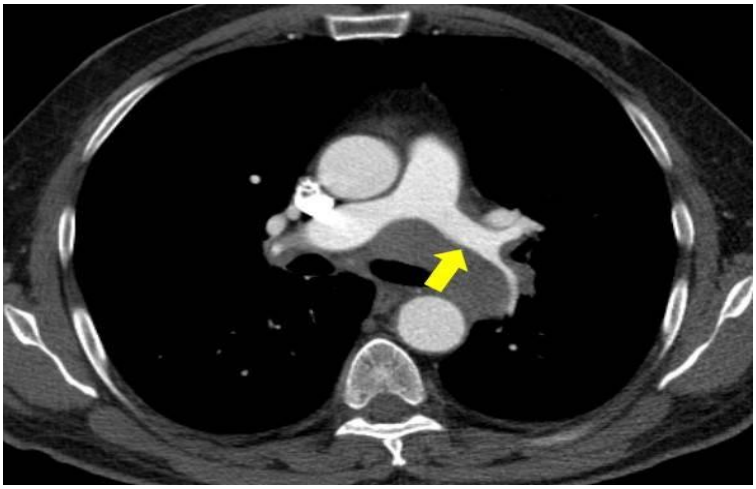

Fig 5. Pe imaginea CT axială- timp arterial se observă invazia arterei pulmonare stângi şi a ramurilor lobare ale acesteia de către formațiunea tumorală mediastino-hilară, cu stenoza secundară a lumenului arterial (săgeata galbenă).

Concomitent, s-a descris o leziune osoasă la nivelul claviculei stângi, cu aspect de determinare secundară osoasă şi o leziune hipercaptantă de 1 cm la nivelul segmentului VIII hepatic, cu caractere suspecte.

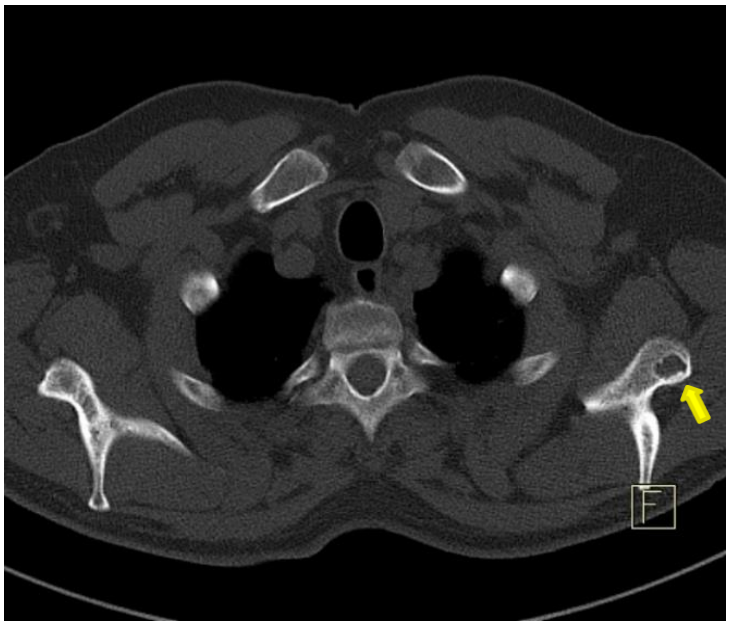

Fig. 7. CT torace- fereastră osoasă- leziune osteolitică clavicula stângă (det sec?)

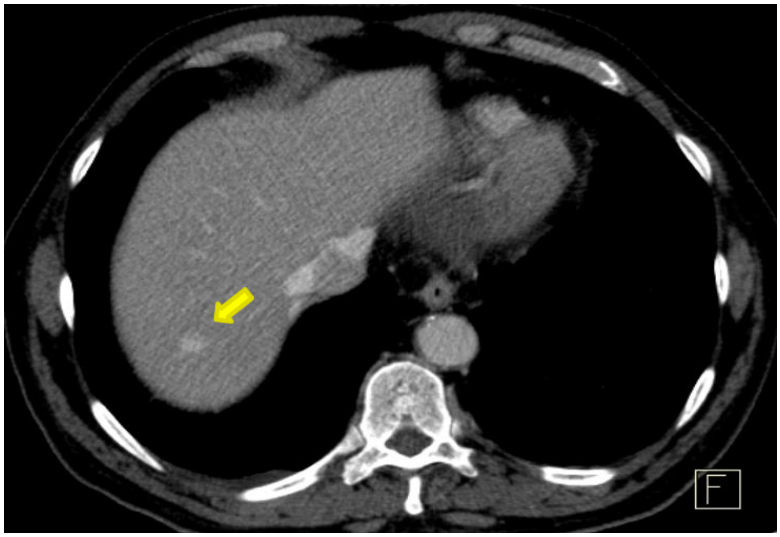

Fig. 8. CT torace cu s.c. (timp venos)- leziune hipercaptantă segm. VIII hepatic (det sec?)

S-a completat bilanțul diagnostic cu consult oncologic, care a recomandat completarea investigațiilor cu rezonanță magnetică (RM) Whole Body. La examinarea IRM, s-a confirmat prezența leziunii mediastino-hilare stângi, fără a decela leziuni cu caracter de determinare secundară la nivel hepatic și osos, leziunile descrise la CT având caracter chistic. În vederea identificării tipului histopatologic al formațiunii tumorale, pentru conduita terapeutică ulterioară, s-a efectuat bronhoscopie, fără a se reuși puncționarea formațiunii, astfel încât s-a optat pentru abord transtoracic. Din punct de vedere histopatologic, aspectul corespunde unui carcinom pulmonar cu celule mici. Imunofenotipare: pozitiv pentru citokeratină, TTF-1, CD56, cromogranină, negative pentruTdT, CD3, CD20 și CD43. În urma caracterizării histopatologice, s-a inițiat tratament oncologic - radiochimioterapie (RCT) timp de 6 săptămâni, cu 3 cicluri de chimioterapie- regimul etoposid/cisplatin, sub care a dezvoltat reacții adverse (frison, febră, inapetență, infecție respiratorie bacteriană), pentru care a necesitat tratament antibiotic. Din punct de vedere bioumoral a prezentat leucopenie severă, fiind necesară administrarea de factor de stimulare a coloniilor granulocitare

(Filgrastim) în mod repetat. Asociat tratamentului oncologic, s-au inițiat și măsurile igieno-dietetice de tratament- cum ar fi restricția de lichide- până la 800 ml/zi. A intrat în discuție și administrarea de antagoniști ai receptorilor vasopresinei, dar având în vedere hepatotoxicitatea descrisă, precum și potențialul de corectare rapidă a hiponatremiei, s-a optat pentru temporizare și inițierea tratamentului oncologic. La examinarea imagistică de control (CT torace-abdomen-pelvis cu substanță de contrast) la 6 săptămâni, s-a decelat reducerea semnificativă în dimensiuni a formațiunii tumorale pulmonare și dispariția manșonării arterei pulmonare stângi. La evaluarea imagistică de la 6 luni, nu s-au descris mase tumorale reziduale sau leziuni cu aspect de determinări secundare. În prezent, pacientul este asimptomatic, fără modificări biologice, în evidență oncologică, fără tratament chimioterapic, fără semne de recidivă.

Discuții

Sindromul de secreție inadecvată de ADH este un fenomen paraneoplazic cunoscut. În 1968, ADH a fost extras pentru prima dată din celulele tumorale, ceea ce a dus la confirmarea acestei ipoteze. Aproximativ 75% din SIADH, asociat neoplasmelor este cauzat de cancerul pulmonar cu celule mici (SCLC). Altfel spus, SIADH apare în 7-16% din cazurile de SCLC (15). Sindroamele paraneoplazice apar în 10% din cazurile de cancer pulmonar, reprezentând un grup de afecțiuni legate de secreția polipeptidelor funcționale sau hormonilor din celulele tumorale. Recunoașterea și gestionarea sindroamelor paraneoplazice este o parte integrantă a managementului cancerului. În cazul nostru, s-a reușit confirmarea diagnosticul de SIADH pe baza unei osmolarități și hiponatremii serice scăzute, a unei stări euvolemice, fără utilizare de diuretice și fără semne de insuficiență renală, hipotiroidism, infecție, insuficiență cardiacă congestivă, sindrom nefrotic, insuficiență hepatică sau alte afecțiuni metabolice. Valorile serice ale ADH sunt crescute în majoritatea cazurilor de SIADH care sunt asociate cu SCLC, iar studiile anterioare au arătat că hiponatremia severă prezice un prognostic infaust. În aceste cazuri, secreția

de ADH ectopică de către celulele maligne este cel mai frecvent mecanism pentru dezvoltarea SIADH. Într-un studiu efectuat la pacienții cu SCLC, atât ADH cât și peptida natriuretică atrială, s-au dovedit a provoca SIADH (16). S-a observat, de asemenea, că nivelul de ADH a fost mai strâns asociat cu valoarea hiponatremiei. Scăderea sodiului se dezvoltă treptat, într-o perioadă lungă de timp, reprezentând cel mai probabil stimularea secreției endogene de ADH și nu producerea de hormon ectopic. Hiponatremia, la prezentare este o caracteristică neobișnuită a SIADH asociat malignității. În cazul nostru, pacientul a prezentat hiponatremie secundară SIADH și acest lucru a apărut anterior inițierii chimioterapiei. Cazul de față ne-a atras atenția prin faptul că hiponatremia poate fi marker în diagnosticarea precoce a ''neoplasmului ocult'', în special în cancerul pulmonar, cerebral, hepatic, pancreatic, esofagian, renal, faringian și în limfomul non-Hodgkin. În susținerea acestei teorii, subliniem importanța unui diagnostic precoce, corect și complet, utilizând toate mijloacele diagnostice necesare, în vederea optimizării tratamentului ulterior și creșterii supraviețuirii.

Concluzii

Sindroamele paraneoplazice sunt uneori primul semn al dezvoltării unei patologii tumorale, astfel încât recunoașterea precoce a acestora este mandatorie pentru un diagnostic precoce. Sindromul de secreție inadecvată de ADH este o manifestare rară în general, dar în cazul diagnosticării acesteia, este necesară parcurgerea algoritmului de diagnostic etiologic pentru excluderea unei patologii neoplazice, acest lucru contribuind la un diagnostic timpuriu și, în consecință, la un tratament oncologic eficace.

Glosar de abrevieri

SIADH- sindromul de secreție inadecvată a hormonului antidiuretic; ADH- hormon antidiuretic; ACTH- hormon adrenocorticotrop; SCLC- neoplasm pulmonar

cu celule mici; CT- computer tomograf; RM- rezonanță magnetică; IECA- inhibitori ai enzimei de conversie a angiotensinei; ODS- sindrom de demielinizare osmotică ; p.o.- per os; i.v.- intra-venos.

Pentru prelucrarea datelor personale din foaia de observație, publicarea acestui articol și a imaginilor aferente am obținut **consimțământul** pacientului.

Referințe bibliografice

1. Esposito P, Esposito P, Piotti G, Bianzina S, Malul Y, Dal Canton A. The Syndrome of Inappropriate Antidiuresis: Pathophysiology, Clinical Management and New Therapeutic Options. Nephron Clinical Practice. 2011;119(1):c62-c73.
2. Yasir M, Mechanic OJ. Syndrome of Inappropriate Antidiuretic Hormone Secretion (SIADH): StatPearls Publishing, Treasure Island (FL); 2019 2019.
3. Feldman BJ, Rosenthal SM, Vargas GA, Fenwick RG, Huang EA, Matsuda-Abedini M, et al. Nephrogenic Syndrome of Inappropriate Antidiuresis. New England Journal of Medicine. 2005;352(18):1884-90.
4. Hensen J, Haenelt M, Gross P. Water retention after oral chlorpropamide is associated with an increase in renal papillary arginine vasopressin receptors. European journal of endocrinology. 1995;132(4):459-64.
5. Sachdeo RC, Wasserstein A, Mesenbrink PJ, D'Souza J. Effects of oxcarbazepine on sodium concentration and water handling. Annals of neurology. 2002;51(5):613-20.
6. Moritz ML. Syndrome of Inappropriate Antidiuresis. Pediatric clinics of North America. 2019;66(1):209-26.
7. Berardi R, Mastroianni C, Lo Russo G, Buosi R, Santini D, Montanino A, et al. Syndrome of inappropriate anti-diuretic hormone secretion in cancer patients: results of the first multicenter Italian study. Therapeutic Advances in Medical Oncology. 2019;11:1758835919877725.

8. Rondon-Berrios H, Tandukar S, Mor MK, Ray EC, Bender FH, Kleyman TR, et al. Urea for the Treatment of Hyponatremia. Clinical journal of the American Society of Nephrology : CJASN. 2018;13(11):1627-32.

9. Rose BD. New approach to disturbances in the plasma sodium concentration. The American journal of medicine. 1986;81(6):1033-40.

10. Gross P. Clinical management of SIADH. Ther Adv Endocrinol Metab. 2012;3(2):61-73.

11. Sahay M, Sahay R. Hyponatremia: A practical approach. Indian J Endocrinol Metab. 2014;18(6):760-71.

12. Humayun MA, Cranston IC. In-patient Tolvaptan use in SIADH: care audit, therapy observation and outcome analysis. BMC endocrine disorders. 2017;17(1):69.

13. Holland-Bill L, Christiansen CF, Farkas DK, Donskov F, Jorgensen JOL, Sorensen HT. Diagnosis of hyponatremia and increased risk of a subsequent cancer diagnosis: results from a nationwide population-based cohort study. Acta oncologica (Stockholm, Sweden). 2018;57(4):522-7.

14. Pillai BP, Unnikrishnan AG, Pavithran PV. Syndrome of inappropriate antidiuretic hormone secretion: Revisiting a classical endocrine disorder. Indian J Endocrinol Metab. 2011;15 Suppl 3(Suppl3):S208-S15.

15. Vanhees SL, Paridaens R, Vansteenkiste JF. Syndrome of inappropriate antidiuretic hormone associated with chemotherapy-induced tumour lysis in small-cell lung cancer: case report and literature review. Annals of oncology : official journal of the European Society for Medical Oncology. 2000;11(8):1061-5.

16. Sorensen JB, Andersen MK, Hansen HH. Syndrome of inappropriate secretion of antidiuretic hormone (SIADH) in malignant disease. Journal of internal medicine. 1995;238(2):97-110.

Endometriom al canalului inghinal clinic manifest după tratamentul chirurgical al herniei inghinale

[1]Dan Damian Axente, [1]Vlad Nicolae Dudric, [1]Daciana Chirilă, [2]Iuliana Iacoban, [3]Mihai Surcel, [4]Adela Mihaela Șerban

[1]Disciplina Chirurgie V, Departament 7, Universitatea de Medicină și Farmacie Iuliu Hațieganu, Cluj-Napoca, Romania

[2]Disciplina Ginecologie II, Departament 9, Universitatea de Medicină și Farmacie Iuliu Hațieganu, Cluj-Napoca, România

[3]Disciplina Ginecologie I, Departament 9, Universitatea de Medicină și Farmacie Iuliu Hațieganu, Cluj-Napoca, România

[4]Disciplina Cardiologie – Institutul inimii, Departament 5, Universitatea de Medicină și Farmacie Iuliu Hațieganu, Cluj-Napoca, România

Introducere

Endometrioza este o boală cronică inflamatorie, definită ca prezența glandelor endometriale și a stromei în afara cavității uterine, ce afectează 10-15 % dintre femeile aflate la vârstă reproductivă, având ca principale manifestări sterilitatea și durerea cronică (1). Ea se clasifică în endometrioză superficială, endometrioză ovariană și endometrioză profundă (noduli endometriozici > 5 mm) (2).

Endometrioza poate fi găsită oriunde la nivelul organismului, localizarea cea mai frecventă fiind la nivel pelvin. Conform unor studii, endometrioza extrapelvină are o prevalență de 5%, dar se pare că această prevalență este subestimată (3).

Endometrioza inghinală a fost descrisă de către Cullen în 1896. Extensia directă a țesutului endometrial de-a lungul ligamentului rotund este considerată o posibilă teorie patogenetică a endometriozei inghinale. Canalul lui Nuck, care este o mică

evaginație în peritoneul parietal ce acompaniază ligamentul rotund spre canalul inghinal este cea mai probabilă zonă de implantare a țesutului endometrial în țesutul superficial inghinal. Mai mult de 90% dintre cazurile de endometrioză inghinală au fost descrise pe partea dreaptă și s-au asociat cu hernii inghinale. Deși motivul prevalenței crescute pe partea dreaptă nu este clar, o ipoteză ar fi că prezența colonului sigmoid în stânga protejează canalul inghinal stâng de apariția endometriozei la acest nivel.

În literatură, endometrioza inghinală a fost descrisă într-un procent de 7,3% printre femeile ce au suferit intervenții chirurgicale pentru hernie inghinală (4).

Simptomele comune date de către endometrioza inghinală sunt durere și prezența unei formațiuni pseudotumorale în regiunea inghinală, care deseori crește în dimensiuni la menstruație.

Diagnosticul imagistic al endometriozei inghinale nu prea este descris în literatură. Se poate opta pentru CT, RMN, dar cea mai folosită metodă de diagnostic imagistic este ecografia. Ecografic, este de așteptat ca aceasta să se prezinte ca o formațiune chistică datorită sângerării intralezionale asociată cu menstruația, dar trăsăturile ecografice ale endometriozei inghinale sunt variabile. Prezența unor formațiuni solide, chistice sau mixte au fost descrise. Biopsia eco-ghidată este o metodă de diagnostic rapidă și precisă pentru endometrioza inghinală și excluderea unei tumori maligne. Când endometrioza inghinală este descrisă ecografic ca o formațiune solidă trebuie făcut diagnosticul diferențial cu un sarcom, limfom, metastaze sau hematom organizat. Când apare ca și o formațiune chistică trebuie diferențiată de un hidrocel al canalului lui Nuck sau de o hernie inghinală (5).

Tratamentul principal pentru endometrioza inghinală este excizia completă a formațiunii pentru a evita recurențele. Chiar dacă în literatură sunt prezentate intervenții de excizie prin abord laparoscopic, aceasta metoda operatorie ar trebui luată în considerare numai în anumite cazuri, cum ar fi prezența simultană a unei hernii inghinale. În această situație formațiunea endometriozică poate fi extrasă complet din

canalul inghinal prin abord laparoscopic. Implantarea unei proteze parietale e necesară pentru acoperirea defectului restant. După tratamentul chirurgical, pacientelor le este recomandat o evaluare ginecologică, deoarece adesea endometrioza inghinală se asociază cu endometrioză pelvină (6).

Prezentare de caz

Vom prezenta cazul unei paciente A.D. în vârstă de 30 de ani care se prezintă pentru consult programat ambulator în cabinetul de chirurgie generală pentru dureri la nivel inghinal și subinghinal drept.

Durerea a debutat insidios în urmă cu 2 ani după o intervenție chirurgicală constând în cura operatorie prin abord laparoscopic a unei hernii inghinale necomplicate de aceeași parte. Durerea a fost inițial de intensitate redusă, localizată strict inghinal. Se remitea spontan perioade variabile de timp (de la câteva zile la săptămâni), dar reapărea spontan nesistematizat și nelegat de efort fizic sau traumatisme locale.

În acești 2 ani durerea crește lent în intensitate, devine aproape continuă și are caractere clinice de durere neurogenă interesând regiunea inghinală și regiunea infrainghinală internă a coapsei drepte. Sub tratament antialgic sau cu antiinflamatorii nesteroidiene durerea se remite inițial. In timp acest tratament doar ameliorează pentru scurte perioade de timp sindromul dureros.

În urmă cu 2 ani pacienta a fost diagnosticată cu hernie inghinală necomplicată dreaptă. Diagnosticul s-a făcut pe baza examenului clinic și a examinării ecografice. Pacienta a fost operată într-un alt serviciu chirurgical prin abord laparoscopic. Explorarea chirurgicală a evidențiat un defect indirect de 2 cm diametru pentru care s-a practicat cura operatorie cu proteză polipropilenă montată preperitoneal prin abord transabdominal. Proteza și seroasa au fost fixate cu tack-uri de 5 mm de titan. Intervenția și evoluția imediată postoperatorie au fost fără complicații. Sindromul dureros apare cam la o lună de la intervenție și are evoluția expusă mai sus.

Pacienta este supusă periodic unor controale clinice și ecografice fără a se evidenția recidiva herniei inghinale sau alte modificări patologice parietale sau intraabdominale. Urmează cure repetate de tratament antiinflamator nesteroidian eficient doar pe perioada administrării.

Se suspectează un sindrom algic cronic postoperator de cauză neuropatică prin leziunea directă sau prinderea în cicatricea postoperatorie din vecinătatea protezei a nervilor inghinali genitofemural, ilioinghinal sau iliohipogastric. Consultul neurologic indică începerea unei terapii antialgice pentru durerea de origine neurogenă cu Amitriptilină și ulterior Gabaran care ameliorează durerea doar pe perioada tratamentului.

La aproximativ un an de la debutul sindromului dureros pacienta descrie apariția durerii și la palparea profundă la nivel inghinal, durere cu evoluție inconstantă care apare și se remite capricios.

La examenul clinic pacienta normoponderală, abdomen suplu nedureros spontan și la palpare. Examinarea clinică a regiunii inghinale nu evidențiază semne de recidivă la manevrele de creștere a presiunii intraabdominale. Palparea profundă pe traiectul distal al canalului inghinal drept produce sensibilitate și senzația unei mici formațiuni tumorale, imprecis delimitate și imobile, tegumentul și țesuturile înconjurătoare suple fără semne clinice de inflamație. Se indică reevaluarea ecografică, ultima ecografie abdominală fiind efectuată în urmă cu un an.

Ecografia de părți moi a peretelui abdominal evidențiază prezența unui substrat tisular cu aspect tumoral dezvoltat din segmentul distal al ligamentului rotund înaintea inserției pubiene a acestuia. Acest aspect tumoral are o structură inomogenă, ușor hipoecogenă slab delimitată de structura ligamentului rotund cu discrete arii lichidiene (chistice) în periferie. Formațiunea prezintă un contur boselat pe suprafața anterioară și cea posterioară, fără semne de aderență sau invazie la țesuturile vecine. Există câteva traiecte vasculare intralezionale la evaluarea Doppler. Dimensiuni de 11,2/17,8/12,4 mm, volum 1,3mm3. Nu se remarcă semne inflamatorii peri sau intraaponevrotice.

Conturul materialului protetic situat posterior subaponevrotic apare regulat și fără semne de recidivă a herniei inghinale (fig.1).

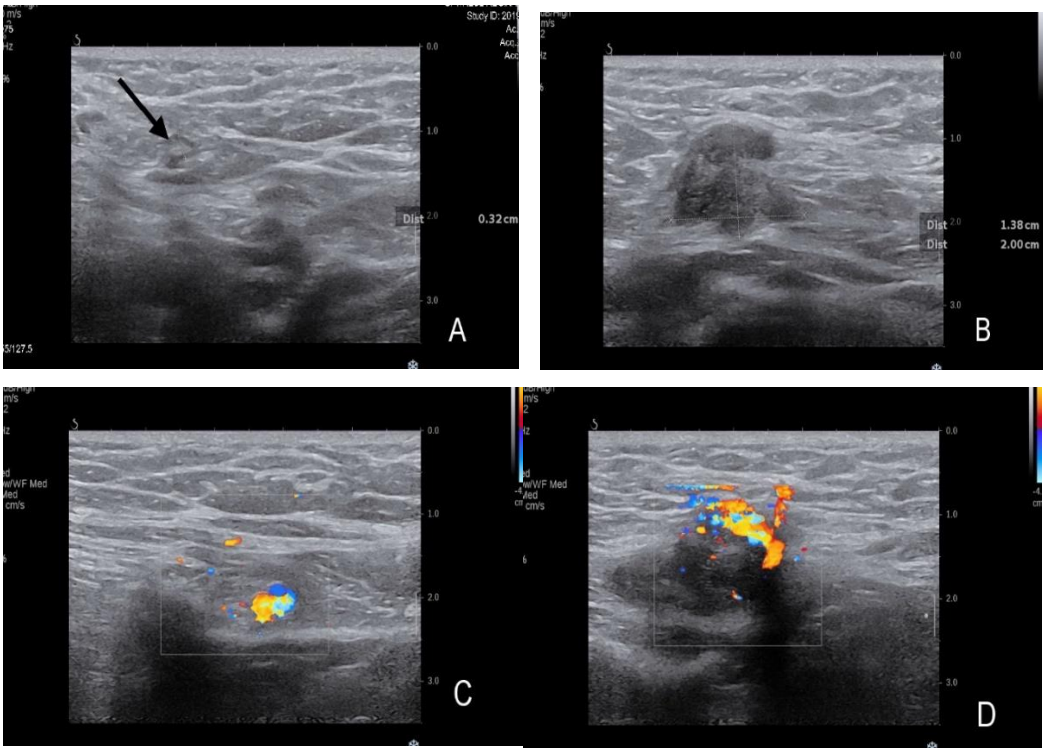

Fig. 1 Aspectul leziunii inghinale drepte la ecografia de părți moi: A. ligament rotund în canalul inghinal; B. formațiunea tumorală; C. vascularizație ligament rotund; D. vascularizație formațiune tumorală

Având în vedere evoluția clinică a sindromului dureros și descoperirea acestei leziuni apărută pe parcursul ultimelor 12 luni se decide intervenția chirurgicală programată cu scopul de a extirpa formațiunea tumorală.

Diagnosticul cert al leziunii nu a putut fi stabilit preoperator. Ca variante de diagnostic probabil am luat în considerare următoarele entități patologice: prezența unui sindrom dureros postoperator cronic sincron cu leziunea descrisă la examenul ecografic, existența unui granulom de corp străin (fir de sutură, proteza infectată) situat profund, în canalul inghinal diagnostic susținut parțial de examinarea ecografică,

durerea la palpare și apariția legată de momentul operator. În discuție s-a luat și o posibilă recidivă herniară printr-un defect probabil direct, hernie încarcerată, cu conținut format din grăsimea preperitoneală, produsă printr-un defect ce nu a fost evident la examinare clinică și ecografică. Prezența unei adenopatii a fost parțial exclusă de poziția în canalul inghinal a leziunii și de aspectul ecografic. Prezența unei tumori chistice de ligament rotund, chist al canalului Nuck sau a chiar a unei formațiuni tumorale maligne cu această localizare, deși nu au existat la examinarea ecografică înaintea tratamentului chirurgical al herniei le-am considerat diagnosticele cele mai probabile în acest caz.

La internare examenul clinic și analizele de laborator nu au evidențiat alte modificări patologice. Pregătirea preoperatorie a fost minimă, cu ajutorul ecografului s-a marcat exact poziționarea inciziei centrată pe formațiunea tumorală, oblică, în lungul canalului inghinal.

S-a apelat la anestezia rahidiană și nu la cea locală pentru un confort superior chirurgical și al pacientei.

Protocol operator – incizia tegumentului și a țesutului celular subcutanat până la nivelul aponevrozei. Se deschide canalul inghinal prin incizia aponevrozei mușchiului oblic extern. Canalul inghinal este ocupat în treimea medie și cea distală de o formațiune tumorală dezvoltată din ligamentul rotund, dură, mixtă, cu multiple microchisturi periferice, extrem de aderentă la planul posterior. Inserția distală pubiană a ligamentului rotund este suplă. Se practică dezinserția ligamentului rotund și mobilizarea treptată a formațiunii dinspre distal spre proximal de pe peretele posterior până la nivelul orificiului profund al canalului inghinal. Se extirpă întreg segmentul inghinal al ligamentului rotund după ligatura transfixiantă a acestuia la intrarea în canalul inghinal (fig.2).

La explorarea peretelui posterior al canalului inghinal nu se evidențiază recidiva herniei. Prin fascia transversalis se palpează materialul protetic montat preperitoneal la operația inițială. Formațiunea tumorală este formată parțial din chisturi a căror

conținut lichidian de aspect tulbure ciocolatiu este sugestiv pentru prezența endometriozei. Închiderea canalului inghinal prin sutura aponevrozei mușchiului oblic extern.

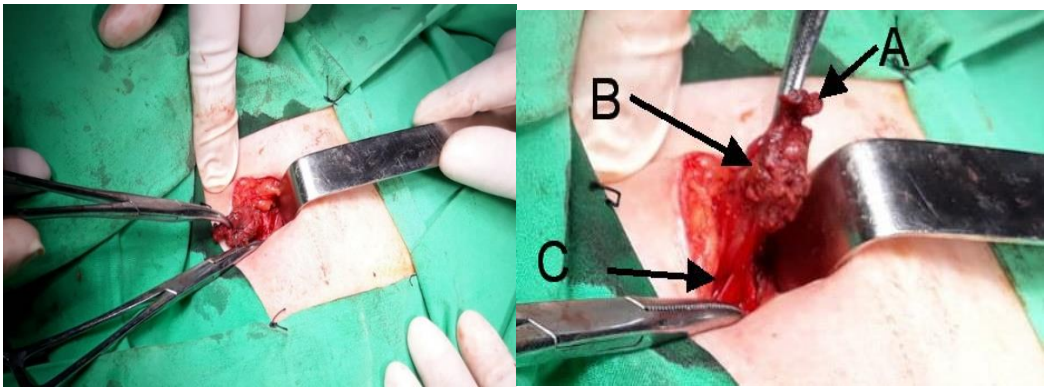

Fig. 2 Detalii intraoperatorii: A. inserția pubiană a ligamentului rotund rezecată; B. formațiunea tumorală

Pacienta se externează în seara zilei intervenție cu indicație de tratament oral antialgic 24 de ore și antiinflamator 72 de ore. Plaga chirurgicală s-a cicatrizat fără complicații iar sindromul dureros descris preoperator s-a remis în totalitate.

Examenul histopatologic al piesei de rezecție a confirmat natura endometriozică a formațiunii tumorale.

Pacienta urmează controale periodice ginecologice conform indicațiilor la externare.

Discuții

Prezența chistelor de endometrioză la nivelul canalului inghinal face parte din leziunile endometriozice ale peretelui abdominal.

Evoluția clinică a acestui caz are însă anumite particularități. Simptomatologia manifestată prin durerea din regiunea inghinală apare destul de constant în localizarea la acest nivel a endometrioamelor(7). De asemenea persistența durerii și absența variațiilor acesteia legate de ciclul menstrual au fost descrise în aceste localizări ale

endometriozei (8). Ce este particular este faptul că leziunea a devenit manifestă clinic și observabilă ecografic după intervenția laparoscopică pentru hernia inghinală. Deși explorarea laparoscopică de la începutul intervenției nu a descris prezența altor leziuni suspecte de endometrioză la nivel ovarian sau a seroasei pelvine, există posibilitatea ca acestea să fi fost prezente la un nivel subclinic. Intervenția de protezare a peretelui regiunii inghinale a deschis practic spațiul preperitoneal și canalul inghinal înspre cavitatea peritoneală.

Există de asemenea și posibilitatea ca țesutul endometriozic să fi existat la nivelul canalului inghinal dinaintea intervenției pentru hernia inghinală și să nu fi fost evident la explorarea ecografică preoperatorie. De asemenea este posibil ca simptomatologia acestuia să se fi intricat cu cea a herniei inghinale.

O altă particularitate a evoluției acestui caz a fost caracterul neurogen al durerii cu parestezii în teritoriul nervilor inghinali. Simptomatologia a fost similară sindromului dureros cronic ce apare într-un procent redus dar constant după cura chirurgicală a herniilor inghinale (9). Explicația o constituie probabil iritarea fibrelor nervoase din canalul inghinal de către inflamația cronică întreținută de endometriomul inghinal.

Concluzie

Deși rară, localizarea endometriozei la nivelul canalului inghinal, mai ales de parte dreaptă, este o situație întâlnită în patologia chirurgicală parietală abdominală. De acest lucru trebuie să se țină seama în diagnosticul unui sindrom dureros cronic cu localizare inghinală la femeie.

Consimțământul informat

Am obținut consimțământul informat al pacientei pentru publicarea acestor date.

Bibliografie

1. Andres MP, Arcoverde FVL, Souza CCC, Fernandes LFC, Abrão MS, Kho RM, Extrapelvic Endometriosis: A Systematic Review, J Minim Invasive Gynecol. 2020 Feb;27(2):373-389

2. Kho RM, Andres MP, Borrelli GM, Neto JS, Zanluchi A, Abrão MS, Surgical treatment of different types of endometriosis: Comparison of major society guidelines and preferred clinical algorithms, Best Pract Res Clin Obstet Gynaecol. 2018 Aug;51:102-110

3. Merlot B, Ploteau S, Abergel A, Rubob C, Hocke C, Canis M et al, Extragenital endometriosis: Parietal, thoracic, diaphragmatic and nervous lesions. CNGOF-HAS Endometriosis Guidelines, Gynecol Obstet Fertil Senol. 2018 Mar;46(3):319-325

4. Miyazaki K, Inguinal endometriosis: a retrospective study, Hernia.2017;21:S99

5. Yang DM, Kim HC, Ryu JK, Lim JW, Kim GY, Sonographic findings of inguinal endometriosis, J Ultrasound Med. 2010 Jan;29(1):105-10.

6. Wolfhagen N, Simons NE, de Jong KH, van Kesteren PJM, Simons MP, Inguinal endometriosis, a rare entity of which surgeons should be aware: clinical aspects and long-term follow-up of nine cases, Hernia. 2018 Oct;22(5):881-886

7. Fujikawa H, Uehara Y, Inguinal Endometriosis: Unusual Cause of Groin Pain

Balkan Med J. 2020 Mar 26

8. Candiani GB, Vercellini P, Fedele L, Vendola N, Carinelli S, Scaglione V. Inguinal endometriosis: pathogenetic and clinical implications. Obstet Gynecol 1991;78:191–4.

9. Andresen K, Rosenberg J, Management of chronic pain after hernia repair, J Pain Res. 2018; 11: 675–681.

Hiperplazia gingivală indusă medicamentos

[1]Băbțan Anida-Maria, [2]Boșca Adina Bianca, [3]Miclăuș Viorel, [3]Ruxanda Flavia, [4]Rațiu Cristian Adrian, [1]Ionel Anca, [1]Ilea Aranka

[1] Disciplina de Reabilitare Orală, Facultatea de Medicină Dentară, Universitatea de Medicină și Farmacie "Iuliu Hațieganu" Cluj-Napoca

[2] Disciplina de Histologie, Facultatea de Medicină, Universitatea de Medicină și Farmacie "Iuliu Hațieganu" Cluj-Napoca

[3] Disciplina de Histologie și Embriologie, Facultatea de Medicină Veterinară, Universitatea de Științe Agricole și Medicină Veterinară Cluj-Napoca

[4] Disciplina de Implantologie, Facultatea de Medicină Dentară, Universitatea de Medicină și Farmacie Oradea

Introducere

Din punct de vedere al mecanismului de producere, creșterea volumului gingival poate fi reprezentată prin hipertrofie sau hiperplazie. Hiperplaziile gingivale sunt modificările de volum al gingiei libere, sau uneori și a celei fixe, prin creșterea numărului de celule, față de hipertrofie, ce constituie creșterea numărului de celule. Din punct de vedere al etiopatogenezei, mărirea în volum gingivală poate avea etiologie inflamatorie, asociată medicației, asociată afecțiunilor sistemice, statusului tumoral, sau pot fi false hiperplazii [1]. Referitor la localizare, ele pot fi marginale, papilare sau difuze; cele regionale implică 3 sau mai multe unități dentare, în timp ce cele generalizate implică toți dinții prezenți/restanți [2]. Hiperplaziile gingivale sunt frecvent întâlnite în cabinetul de medicină dentară. Etiopatogenia hiperplaziilor gingivale este variată și poate fi de origine: infecțioasă (bacteriană, virală),

medicamentoasă (contraceptive orale, blocante ale canalelor de calciu, medicația antiepileptică, imunosupresoare), prin iritație mecanică (trauma ocluzală, lucrări protetice incorect adaptate marginal sau pe câmpul protetic), idiopatică, asociată modificărilor hormonale, deficitului de vitamina C sau tumorale [3]. Prezența unităților dentare la nivelul arcadelor dentare constituie o regiune de depozitare a plăcii dentare, la nivelul căreia vor adera bacteriile cariogene și parodontopatogene. De asemenea, lucrările protetice supradimensionate, corodate, cu deficiențe în închiderea marginală sau cu afectarea bonturilor protetice, reprezintă un factor iritativ local, care mențin mediul bacteriogen, stimulează proliferarea țesutului gingival subjacent și periferic.

În ceea ce privește comorbiditățile și manifestările orale, literatura de specialitate indică mai mult de 20 de clase de medicamente asociate creșterii gingivale, dintre care cele mai frecvente clase incriminate sunt anticonvulsivantele, antihipertensivele - Blocantele Canalelor de Calciu (BCC) și imunosupresoarele [4]. BCC sunt clasificate în 3 mari categorii: derivați de phenylkylamine (verapamil), benzothiazepine (diltiazem) și substituenți ai dihydropiridinelor (nifedipine, felodipine, amlodipine) [5]. Mecanismele care stau la baza hiperplaziei epiteliale asociate tratamentului cu Nifedipin nu sunt pe deplin elucidate. Este considerat că o doză de 5 mg/zi nifedipin sau mai mult presupune risc de dezvoltare a hiperplaziei gingivale, care se poate dezvolta la nivelul gingiei fixe, sau poate acoperi parțial coroanele dentare [6]. Majoritatea studiilor consideră că epiteliul gingival crește în grosime prin stimularea proliferării celulare [7], însă un studiu in vivo a demonstrat că hiperplazia epitelială apare prin inhibarea apoptozei și creșterea duratei de viață a keratinocitelor [8]. În plus față de efectul direct asupra celulelor din țesuturile gingivale, date recente indică rolul interacțiunii epitelio-mezenchimale în producerea hiperplaziei gingivale induse medicamentos [9]. Această interacțiune poate fi controlată prin intermediul factorilor locali care influențează proliferarea, diferențierea, creșterea și moartea celulară. Conform observațiilor lui Walsh et al., expresia crescută a unor integrine la nivelul epiteliului gingival poate determina

formarea crestelor epiteliale alungite și, de asemenea, fibrozarea corionului subiacent [10].

Prevalența modificărilor gingivale la pacienții care au în schema de tratament anticonvulsivante este de 14-50% și apar la aproximativ 3 luni de la începerea tratamentului; hiperplaziile sunt distribuite în zona anterioară a maxilarelor, pornind de la papilele inderdentare, sunt neuniforme și de obicei nu depășesc gingia fixă [11]. Patogenia implică mecanisme inflamatorii, imunoglobuline M și celule T, care acționează asupra subpopulațiilor fibroblastice sensibile la fenitoină [12]. Alături de efectul citostatic, substanțele imunosupresoare inhibitoare de calcineurină (ciclosporina) acționează asupra limfocitelor T, afectează funcțiile macrofagelor și chemotaxia celulară, inhibă sinteza interleukinei-1, cu efect asupra inflamației, dar și a celulelor din țesutul conjunctiv; imunosupresoarele acționează asupra subpopulațiilor fibroblastice, în condiții favorabile (placă bacteriană, tartru), având ca efect creșterea sintezei proteice și a proliferării celulare [13].

Creșterea volumului gingival este expresia clinică a hiperplaziei fibroblaștilor și a modificărilor inflamatorii a corionului subjacent, fiind mediată și de afecțiuni sistemice, precum granulomatoza Wegener, leucemie, boala Crohn, și poate fi o manifestare intermediară a diabetului zaharat [14]. Boala parodontală are ca suport inflamația cronică indusă de interacțiunea bacteriilor parodontopatogene cu țesutul de suport dento-parodontal, care reacționează la agresiunea endotoxinelor prin eliberarea de citokine, prostaglandine și proteine de fază acută, ce influențează progresia bolii [15]. Patologia este cel mai frecvent întâlnită în rândul complicațiilor diabetului zaharat tip II. În diabetul zaharat, la nivelul pereților vasculari se acumulează cantități crescute de material PAS-pozitiv, laminină, fibronectină, colagen de tip IV, iar în țesutul conjunctiv scade cantitatea de mucopolizaharide acide [16]. Aspectele prezentate sunt considerate markeri histologici ai microangiopatiei diabetice. Severitatea modificărilor vasculare de la nivelul parodonțiului este influențată de statusul diabetic și se datorează

concentrației tisulare mari a glucozei și prezenței produșilor de metabolism glucidic [17].

Diagnosticul de mărire gingivală este stabilit de către clinician pe baza anamnezei amănunțite, considerarea factorilor favorizanți și a examenului clinic, însă examenul histopatologic stabilește caracterul de hipertrofie/hiperplazie. Tratamentul acestor pacienti necesită o echipa multidisciplinară având în vedere etiopatogenia variată a acestor modificări gingivale. Obiectivul prezentării de caz este de a ilustra efectele medicației antihipertensive (blocantele canalelor de calciu) la nivelul structurilor cavității orale asociat complicațiilor diabetului zaharat și managementul formațiunilor de la nivel gingival.

Prezentare de caz

Pacient în vârstă de 57 de ani, din mediu urban, s-a prezentat la Disciplina de Reabilitare Orală pentru tulburări ale funcției masticatorii, autoîntreținere, estetică și mobilitate dentară. Pacientul este cunoscut cu Diabet zaharat non-insulino dependent (diagnosticat în 2009), Hipertensiune arterială esențială (primară) (diagnosticat în 2004), Vene varicoase cu ulcerație și inflamație la membrele inferioare (diagnosticat în 2009), Hepatită virală B (nedecelabilă serologic) și Obezitate grad I (diagnosticat în 2004). Compensarea patologiilor este realizată prin tratament cronic cu Nifedipin 10 mg 1 tb/zi, Metoprolol 50 mg 1 tb/zi, Xiofor 1000 mg 1 tb/zi, Detralex 2 tb/zi. Din antecedentele heredo-colaterale menționăm mama – osteoporoză. Pacientul provine din mediu urban, de profesie impegat mișcare. Neagă consumul de tutun și alcool.

Examen clinic general- IMC= 34,35, tip constitutional hipersom, stare generală bună, afebrilă (t°- 36,5°C), TA- 120/75 mmHg, puls- 75 bpm, respirații-19/min.

Tegumente și mucoase vizibile- aspect normal, palide la momentul examinării, cu evidențierea circulației venoase superficiale la nivelul membrelor inferioare, bilateral.

Sistem musculo-adipos bine reprezentat.

Sistem osos- mobil și integru.

Aparat digestiv: abdomen elastic, participa la mișcările respiratorii, ficat la rebord, tranzit intestinal normal.

Aparat respirator: Torace normal conformat, respirație fiziologică.

Aparatul circulator: Șoc apexian prezent în spatial V intercostal stâng, pe linia medioclaviculară; zgomote cardiace ritmice.

Sistemul nervos: ROT prezente, pacient orientat temporo-spațial la momentul examinării.

Aparat uro-genital: loji renale libere, Giordano negativ bilateral, micțiuni spontane nedureroase.

Examen clinic loco-regional

Exooral- facies rotund, simetric, etaj facial inferior subdimensionat prin reducerea dimensiunii verticale de ocluzie (DVO), tegumente palide, șanțuri faciale nazolabiale șterse datorită reprezentării bogate a țesutului adipos subcutanat, șanț labio-mentonier accentuat, fante palpebrale și labială simetrice. Contururi osoase integre, puncte de emergență trigeminale nedureroase, puncte sinusale maxilare discret sensibile bilateral. Lanț ganglionar cervico-facial nepalpabil, nedureros. Amplitudinea deschiderii gurii în limite normale (4.2 cm). Excursia mentonului în baionetă, cu devierea mandibulei spre partea dreaptă. Fără crepitații sau durere la palparea articulației temporo-mandibulare (ATM).

Endooral- mucoasă jugală, labială, fund de șanț vestibular superior și inferior de aspect și colorație normală, fren labial superior și inferior normal inserate. Igienă orală necorespunzătoare. Boltă palatină medie, fără torus, mucoasă lingurală de aspect și colorație normală, tonus și mobilitate lingurală normale. Mucoasa planșeului, palatului, pilierilor amigdalieni, de aspect și colorație normale. Planșeu suplu, elastic. Papilele Wharton de aspect și dimensiune normală. Saliva calitativ și cantitativ normală.

Se constată modificări de culoare – roșiatic, ale gingiei keratinizate la nivelul grupului frontal superior vestibular și la nivelul 3.5-3.7 vestibular, care prezintă sângerare gingivală spontană. Zonele sunt sensibile spontan și la palpare. Se observă hiperplazia gingiei fixe generalizat la nivelul tuturor unităților dentare restante, cu acoperirea parțială coronară la nivelul 1.4, 1.3, 1.2, 2.1, 2.2 (Fig.1A, Fig.1B). La nivelul palatului dur se constată prezența unor regiuni rotund-ovalare hiperplazice cu diametrul de aproximativ 0,2 mm (Fig. 1C).

Oglinda dentară- absența 1.4, 1.5, 2.4, 2.5, 2.6, 2.7, 3.6, 3.8, 4.5, 4.6, 4.7, 4.8; 1.7, 1.8, 3.2, 4.1 cu mobilitate de gradul III. 1.3 – coroană metalo-acrilică cu descimentarea părții fizionomice, 1.2-1.6 – lucrare protetică fixă metalo-acrilică necorespunzătoare din punct de vedere al închiderii marginale (infiltrare marginală), ocluzal și fizionomic, mobilă la palpare, 1.1-2.1 – lucrare protetică fixă metalo-acrilică necorespunzătoare din punct de vedere al închiderii marginale, 2.2.- bond dentar, 3.7 – tartru coronar, 3.3-4.3 – diastemă și treme. Abrazie generalizată de gradul 2/3 la nivelul dinților restanți. Plan de ocluzie denivelat prin pierderea stopurilor ocluzale posterioare. 1.7 – retracție gingivală palatinală clasa III Miller, 3.5,3.4, 3.3, 4.4 – retracții gingivale vestibulare clasa III Miller.

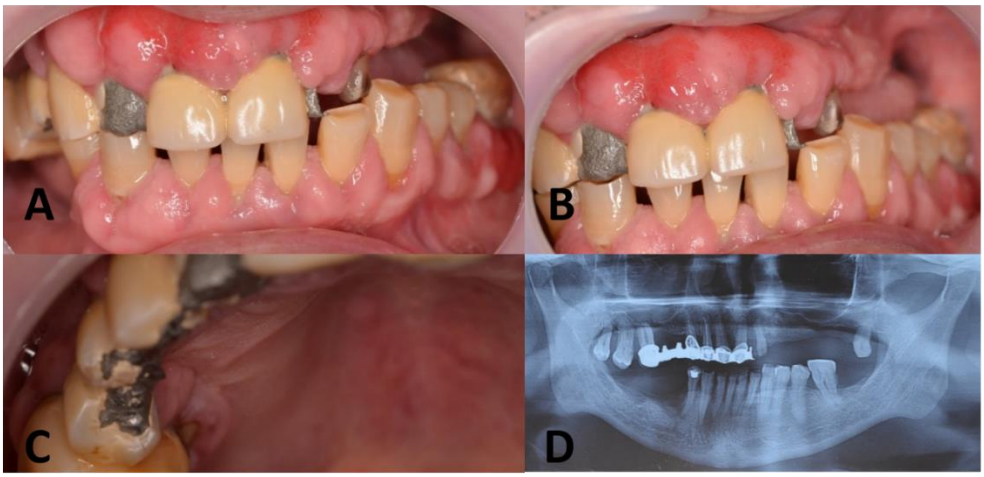

Fig. 1. Aspect clinic endooral din normă frontală (A), lateralitate stânga (B), palatinal (C), paraclinic radiologic - Ortopantomogramă (OPT) (D). S-a obținut consimțămîntul scris și informat al pacientului pentru utilizarea fotografiilor în publicarea acestui caz.

Diagnostic

1. Parodontal – Placă și tartru dentar generalizate. Hiperplazie gingivală generalizată asociată diabetului zaharat și a tratamentului cu Nifedipin. Rezorbție osoasă orizontală generalizată la nivel maxilar. Mobilitate dentară grad III 1.7, 1.8, 2.8, 3.2, 4.1.

2. Edental - Edentație maxilară clasa III Kennedy cu o modificare protezată parțial necorespunzător, de etiologie parodontală. Edentație mandibulară clasa I Kennedy cu o modificare, neprotezată, de etiologie parodontală.

3. Odontal - Abrazii dentare generalizate grad 2/3.

4. Protetic- 2.2 bont dentar, 1.6-2.1 – lucrare protetică fixă necorespunzătoare, metalo-acrilică, supradimensionată posterior, cu dinți stâlpi 1.1, 1.2, 1.3, 1.6; 2.1.

5. Chirurgical - Sinuzită maxilară cronică dreaptă. Granulom periapical 4.2-4.3 (Fig. 1D)

6. Ortodontic – Diastemă și treme grup frontal inferior.
7. ATM – Disfuncție ATM cu afectarea excursiei mentonului.

După examinarea clinică și paraclinică, se propune următorul plan de tratament: igienizare profesională, ablația lucrărilor protetice necorespunzătoare din punct de vedere al închiderii marginale, fizionomic și ocluzal, din hemiarcada I, extracția unităților dentare cu mobilitate patologică (1.7, 1.8, 2.8, 3.2, 4.1), remodelare gingivală prin excizia gingiei hiperplazice de la nivel maxilar și mandibular, stabilizarea parodontală a dinților restanți și restabilirea funcțiilor aparatului dento-maxilar prin lucrări protetice fixe parțial fizionomice și mobilizabile. Din planul de tratament propus, pacientul optează pentru intervenția de igienizare și etapă chirurgicală de extracție a 1.7, 1.8 și 2.8.

Se practică igienizarea profesională (detartraj și periaj profesional). În primă etapă, se realizează ablația lucrării protetice de la nivelul hemimaxilarului drept. În etapa secundă, se realizează aseptizarea cavității orale cu apă de gură cu clorhexidină 0,2%, urmată de anestezie locală prin badijonaj cu xilină 4%, anestezie la tuberozitate pentru 1.7, 1.8, anestezie la tuberozitate pentru 2.8, de completare la gaura palatină dreaptă și stngă, cu articaină 1/100000 (Septanest). După instalarea efectului anestezic, se practică extracții alveoloplastice la nivelul 1.7, 1.8 și 2.8 (Fig. 2A), chiuretajul alveolelor postextracționale cu verificarea etanșeității alveolelor postextracționale, sutura cu fir nerezorbabil 3.0 (Fig. 2B). Se prelevează probe gingivale hiperplazice, care se etichetează și se trimit la examinare histopatologică (Fig. 2C). La o săptămână de la intervenție, se constată plagă vindecată primar, cu prezența depozitelor de fibrină pe suprafața ocluzală (Fig. 2D).

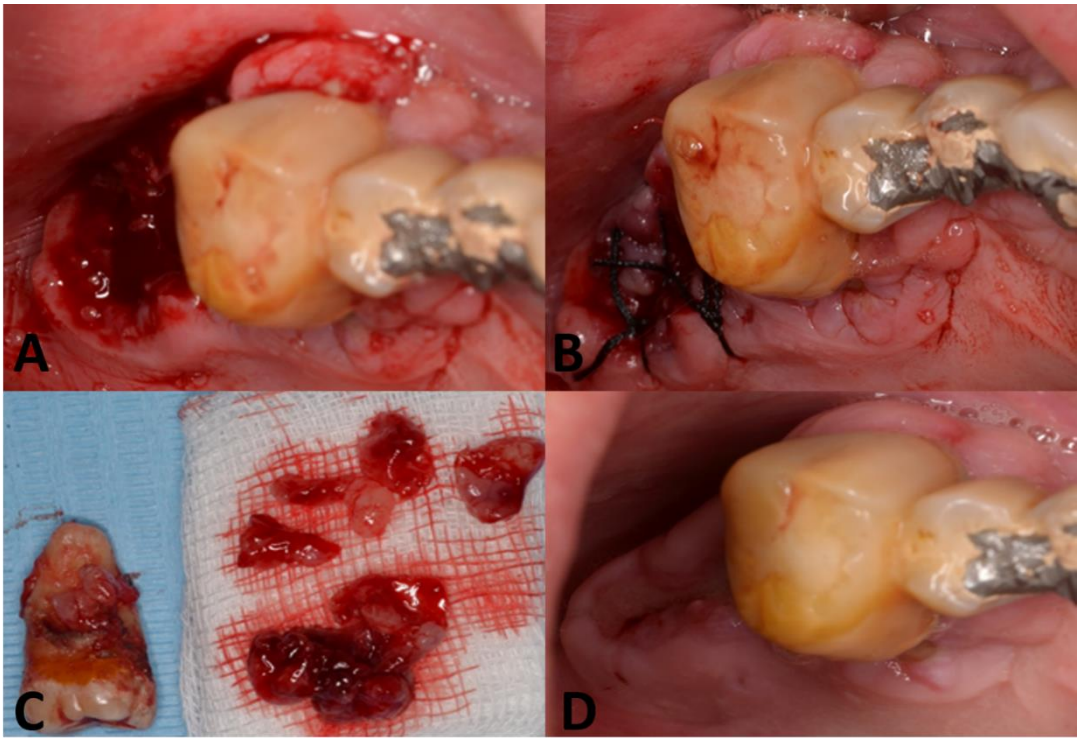

Fig. 2. Plagă postextracțională 1.7, 1.8 (A), sutura cu fir nerezorbabil 3.0 (B), probele gingivale prelevate pentru examinarea histopatologică (C), vindecarea plăgii postextracționale la 1 săptămână după intervenție (D)

Examinarea histopatologică cu colorație Tricromică (Fig. 3) a relevat următoarele:

Gingia fixă a prezentat semne caracteristice inflamației cronice și modificări asociate patologiei sistemice: diabetul zaharat și hipertensiunea arterială tratată cu blocante ale canalelor de calciu – Nifedipin.

La nivelul versantului extern al gingiei, s-au observat predominant consecințe ale tratamentului cu Nifedipin. Modificările epiteliului oral s-au caracterizat prin hiperplazie și formarea unor creste epiteliale adânci, iar corionul a prezentat arii de fibroză accentuată (Fig. 3A).

Hiperplazia epiteliului oral a fost accentuată, cu cu zone de acantoză și dimensiuni variate ale crestelor epiteliale. Celulele din stratul superficial au prezentat diverse grade de keratinizare. Proliferarea celulelor din straturile bazal și spinos a determinat elongarea crestelor epiteliale (Fig. 3B). Fibrele de colagen din corionul profund au fost dispuse în fascicule groase; fibroblastele numeroase prezentau tendință de proliferare, dar aveau morfologie normală (Fig. 3C). Modificările microcirculației datorate tulburărilor metabolismului glucidic s-au manifestat prin îngroșarea pereților și îngustarea lumenului vaselor din corionul gingival (Fig 3C). Perivascular și subepitelial s-au observat infiltrate inflamatoare (Fig. 3D).

Pe versantul intern al gingiei, în contact cu lucrarea protetică, epiteliul sulcular a prezentat proliferări sub forma unor creste epiteliale pronunțate, extinse în corion (Fig. 3E și F). Suprafața epiteliului a fost neregulată, cu zone de eroziune și ulcerații acoperite de depozite necrotico-fibrinoide (Fig. 3E). Celulele epiteliale au prezentat diverse grade de degenerare, cu pierderea adeziunii intercelulare. Prezența celulelor inflamatoare în epiteliul sulcular s-a datorat răspunsului inflamator local caracterizat prin recrutarea în număr mare a polimorfonuclearelor neutrofile și a limfocitelor. În corionul papilar s-au observat vase de neoformație dilatate, localizate subepitelial și un infiltrat inflamator dens perivascular (Fig. 3F).

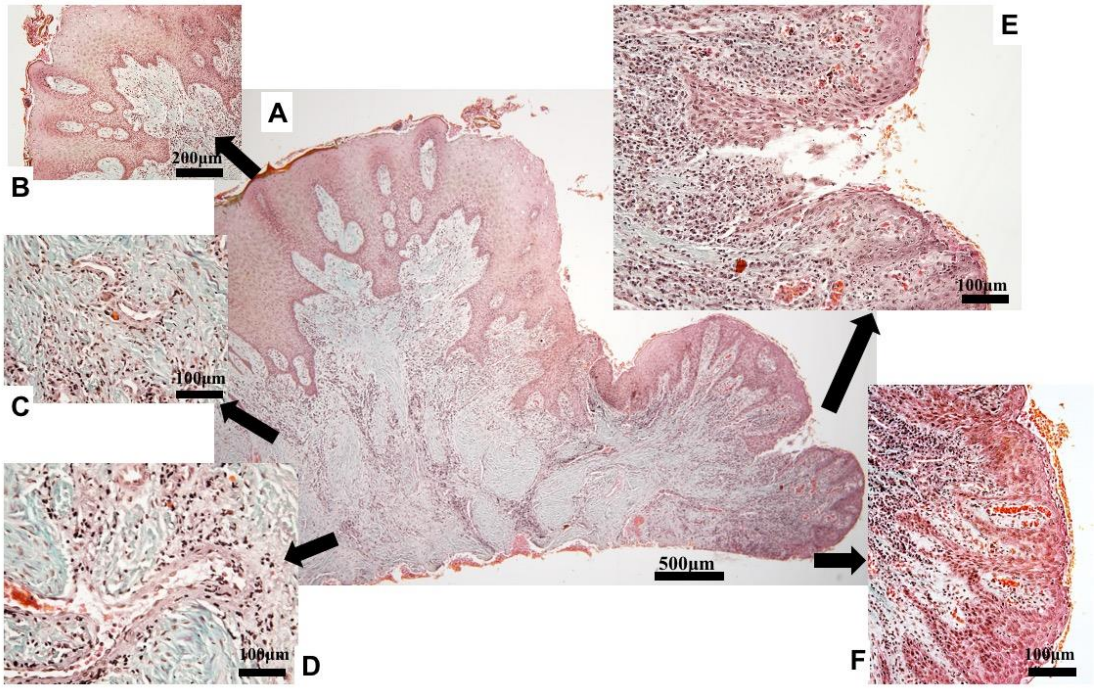

Fig. 3. Analiza histopatologică a probelor gingivale prelevate de la nivel gingival regiunea 1.6-17

A - Imagine de ansamblu a gingiei, în care se observă epiteliul și corionul. Epiteliul prezintă o grosime variabilă; se observă zone cu hiperplazie și zone de eroziune. Corionul conține focare cu un infiltrat inflamator dens, precum și arii de fibroză. Col. Tricromic Goldner, ob.4X.

B - Detaliu zone de eroziune a epiteliului. Suprafața este neregulată, prezintă eroziuni și este acoperită de depozite necrotico-fibrinoide. Col. Tricromic Goldner, ob.10X.

C - Detaliu zona de hiperplazie a epiteliului. Acantoza este accentuata, cu ingrosarea straturilor bazal si spinos. Col. Tricromic Goldner, ob.10X.

D - Crestele epiteliale sunt alungite și se extind profund în corion. În corionul superficial este prezent un infiltrat inflamator cronic. Col. Tricromic Goldner, ob.20X.

E - În corionul profund se remarcă o fibroză accentuată; fibrele de colagen sunt dispuse în fascicule groase; fibroblastele sunt numeroase, cu tendința de proliferare, dar au morfologie normală. Col. Tricromic Goldner, ob.20X.

F - Pereții vaselor din corion sunt îngroșați și diametrul lumenului este redus, aspect caracteristic modificărilor micro circulației din diabetul zaharat. Col. Tricromic Goldner, ob.20X.

Discuții

Primul caz de hiperplazie gingivală indusă de Nifedipin a fost raportată în 1984, în prezent frecvența acestora fiind de 10% [18]. Este cunoscut faptul că BCC inhibă preluarea Ca2+ spre membranele celulare, interacționează cu sinteza colagenazelor (reducând acțiunea acestora), având ca rezultat proliferarea fibroblastică; mai mult, acțiunea simultană a Nifedipin cu proteinele proinflamatorii - interleukin-1 β (IL-1 β) sau TNF-α stimulează sinteza proteinelor colagenice [19]. BCC reduc aportul intracelular de folați, manifestat prin alterarea sintezei de metaloproteinaze, necesare pentru activarea colagenazei, ceea ce permite formarea în exces de țesut conjunctiv [20].

Diagnosticul leziunilor este unul clinic prezumtiv și se realizează pe baza aspectului caracteristic hiperplazic, a localizării (local circumscris sau generalizat) distribuție de tip marginal, papilar sau difuz, corelate cu o anamneză amănunțită, factori favorizanți precum placa dentară sau factori iritativi locali, și boli sistemice cronice/sindroame [21]. Diagnosticul diferențial al acestor formațiuni poate fi realizat cu alte leziuni benigne sau maligne. Pentru hiperplazia localizată vor fi incluse hiperplazia inflamatorie papilară, fibrom cu celule gigante, hiperplazie gingivală spongiotică, granulom piogen, papile retrocuspide, xantom veruciform, papiloame orale, hiperplazie gingivală juvenilă [22] iar cea generalizată cu fibromatoza gingivală ereditară sau asociată sindroamelor genetice [23].

Instalarea hiperplaziei gingivale are loc în primele 3 luni de la inițierea tratamentului antihipertensiv cu BCC, ceea ce sugerează necesitatea unui tratament preventiv, reprezentat de igienizare profesională, chiuretaj gingival în câmp închis sau deschis [24]. Managementul medical implică ameliorarea funcțiilor aparatului dento-maxilar, eliminarea disconfortului, a inflamației gingivale și a estetici orale. Este importantă obținerea și menținerea unei bune igiene a cavității orale, prin periaj dentar, detartraj, planare radiculară și clătiri cu apă de gură antiseptică deoarece prezența plăcii dentare favorizează statusul inflamator și menținerea fenomenului de hiperplazie [25]. În lucrarea de față, examinarea histopatologică a arătat proliferarea epitelială pe versantul intern al gingiei fixe, cu zone alternante de ulcerație și eroziune. în contact cu suprafața lucrării protetice necorespunzătoare. Ca răspuns la factorii locali, s-au observat numeroase polimorfonucleare și neutrofile. Histologia arată importanța asigurării unui mediu local sanogen, care să nu ofere condiții superpozate efectelor tratamentului medicamentos în generarea hiperplaziei gingivale.

A doua linie de abordare a hipercreșterilor gingivale secundar medicamentoase este modificarea medicației, în acest caz, prin înlocuirea BCC cu o altă clasă de antihipertensive, care să nu prezinte efecte secundare la nivel gingival. Pot fi incluse β-blocantele, diureticele sau inhibitori ai enzimei de conversie, medicamente pentru care nu există raportări în ceea ce privește țesutul gingival [26]. O alternativă ar fi înlocuirea Nifedipin cu un alt BCC cu risc scăzut în generarea de mărire gingivală – israpidine, verapamil. Tratamentul chirurgical este rezervat pacienților la care modificarea medicației cronice nu a dus la ameliorarea hiperplaziei, și a cazurilor la care creșterea gingivală acoperă coroanele dentare și împiedică funcționalitatea aparatului dento-maxilar. Îndepărtarea țesutului hiperplazic poate fi realizat prin gingivectomie cu bisturiul, laser sau electrochirurgie, cu posibilitatea de a utiliza lambou (cazurile de hiperplazie masivă) [27].

Relația dintre diabetul zaharat și boala parodontală (a 6-a complicație a diabetului) este una bidirecțională [28], astfel încît hiperglicemia afectează

microcirculația, prin îngroșarea pereților și îngustarea lumenului vaselor din țesutul conjunctiv gingival, cu acumularea de infiltrat inflamator subepitelial și perivascular, iar controlul bolii parodontale prin terapie mecanică poate îmbunătăți valorile hemoglobinei glicozilate la 3 luni cu 0,4%. Sistemul imun are un rol important în accelerarea manifestării clinice în boala parodontală, prin produșii de glicare sintetizați datorită condiției hiperglicemice, care stimulează producția de citokine proinflamatorii ce contribuie la distrucția parodonțiului de susținere [29]. Prezența plăcii dentare, a factorilor iritativi locali, medicația cronică și afecțiunile sistemice acționează în mod sinergic în apariția modificărilor de la nivel gingival și țesutul conjunctiv subjacent (producția în exces a fibrelor de colagen, dispunerea lor în fascicule groase, prezența unui infiltrat inflamator dens). Abordarea terapeutică concomitentă a fiecărui factor cauzal este indispensabilă în obținerea unei stabilități parodontale și a remisie fenomelelor de hiperplazie gingivală.

Concluzii

Cazul descris prezintă semnificație atât pentru medicina dentară, cât și pentru medicii generaliști. Hiperplazia gingivală indusă de BCC dar și de alte clase de medicamente este dependentă de doză și prezintă o manifestare clinică precoce, în primele luni ale tratamentului antihipertensiv. Clinicienii trebuie să înțeleagă complexitatea patologiilor asociate precum diabetul zaharat și interrelația cu manifestările de la nivelul cavității orale. Este necesară informarea pacienților de tendința unor medicamente de a induce modificări gingivale. Colaborarea între medicul cardiolog, diabetolog și medicul stomatolog este necesară în stabilirea unui plan de tratament, în vederea prevenirii instalării hiperplaziei și asigurării funcționalității aparatului dento-maxilar.

Aknowledgements

Cazul prezentat a fost susținut de Romanian National Authority for Scientific Reasearch CNCS-UEFISCDI, project PN-III-P2-2.1-PED-2019-3664 - ” Personalized intelligent matrices for tissue regeneration and meta-inflammation control ” (PRIM_TISS), No. 348PED/03.08.2020.

Bibliografie

1. Agrawal AA (2015) Gingival enlargements: Differential diagnosis and review of literature. World J Clin Cases 3:779. https://doi.org/10.12998/wjcc.v3.i9.779

2. Ingles E, Rossman J, Caffesse R (1999) New clinical index for drug-induced gingival overgrowth. Quintessence 30:467–473

3. Candotto V, Pezzetti F, Baj A, et al (2019) Phenytoin and gingival mucosa: A molecular investigation. Int J Immunopathol Pharmacol 33:1–5. https://doi.org/10.1177/2058738419828259

4. Lauritano D, Lucchese A, Di Stasio D, et al (2019) Molecular aspects of drug-induced gingival overgrowth: An in vitro study on amlodipine and gingival fibroblasts. Int J Mol Sci 20:. https://doi.org/10.3390/ijms20082047

5. Sun L, Wang C, Xi S, et al (2019) Felodipine-associated gingival overgrowth in a type 2 diabetic patient: A case report and literature review. Exp Ther Med 3399–3402. https://doi.org/10.3892/etm.2019.7376

6. Jorgensen M (1997) Prevalence of amlodipine-related gingival hyperplasia. J Periodontol 68:676–678

7. Nurmenniemi P, Pernu H, Knuuttila M (2001) Mitotic activity of keratinocytes in nifedipine- and immunosuppressive medi- cation-induced gingival overgrowth. J Periodontol 72:167–173

8. Shimizu Y, Kataoka M, Seto H, et al (2002) Nifedipine induces gingival epithelial hyperplasia in rats through inhibition of apoptosis. J Periodontol 73:861–867

9. Dannewitz B, Tomakidi P, Syagailo Y (2002) Elevation of collagen type I in fibroblast-keratinocyte cocultures empha- sizes the decisive role of fibroblasts in the manifestation of the phenotype of cyclosporin A-induced gingival overgrowth. J Periodontal Res 73:861–867

10. P W, Hakkinen L, Pernu H, et al (2007) Expression of fibronectin- binding integrins in gingival epithelium in drug-induced gingival overgrowth. J Periodontal Res 42:144–151

11. Sharma R, Das P, Kairo A, Kale S (2020) Phenytoin-Induced Gingival Overgrowth with Predominant Involvement of Hard Palate and Floor of Oral Cavity: A Case Report and Review of Literature. J Neurosci Rural Pr 11:349–352

12. Brown RS, Beaver WT, Bottomley WK (1991) On the mechanism of drug-induced gingival hyperplasia. J Oral Pathol Med 20:201–209. https://doi.org/10.1111/j.1600-0714.1991.tb00419.x

13. Bahamondes B C, Godoy O J (2007) Hiperplasia gingival por ciclosporina: A propósito de un caso. Rev Med Chil 135:370–374. https://doi.org/10.4067/s0034-98872007000300013

14. Hanisch M, Fröhlich LF, Kleinheinz J (2016) Gingival hyperplasia as first sign of recurrence of granulomatosis with polyangiitis (Wegener's granulomatosis): Case report and review of the literature. BMC Oral Health 17:1–5. https://doi.org/10.1186/s12903-016-0262-4

15. Kumar P, Kapal K, Chanddrasekara K (2019) Estimation of YKL-40 Levels in Serum and Gingival Crevicular Fluid in Chronic Periodontitis and Type 2 Diabetes Patients among South Indian Population: A Clinical Study. Contemp Clin Dent 10:304–310

16. Tesseromatis C, Kotsiou A, Parara H, et al (2009) Morphological changes of gingiva in streptozotocin diabetic rats. Int J Dent 725628. https://doi.org/doi:10.1155/2009/725628

17. Keene JJ (1975) Arteriosclerotic changes within the diabetic oral vasculature. J Dent Res 54:77–82

18. Lombardi T, Fiore-Donno G, Belser U, Di Felice R (1991) Felodipine-induced gingival hyperplasia. A clinical and histopathological study. J Oral Pathol Med 20:89–92

19. Dongari-Bagtzoglou A (2004) Research, Science and Therapy Committee, American Academy of Periodontology. Drug-associated gingival enlargement. J Periodontol 75:1424–1431

20. Sujata T, Arati G (2020) Drug Induced Gingival Overgrowth (DIGO). StatPearls Publishing, Treasure Island (FL)

21. Kaur G, Verhamme K, Dieleman J, et al (2012) Current Use of Calcium Channel Blockers (CCBs) is Associated with an Increased Risk of Gingival Hyperplasia. J CLin Periodontol 147–148. https://doi.org/10.1016/S1532-3382(12)70028-3

22. Mainville GN (2019) Non-HPV Papillary Lesions of the Oral Mucosa: Clinical and Histopathologic Features of Reactive and Neoplastic Conditions. Head Neck Pathol 13:71–79. https://doi.org/10.1007/s12105-019-01001-9

23. Gawron K, Łazarz-Bartyzel K, Potempa J, Chomyszyn-Gajewska M (2016) Gingival fibromatosis: Clinical, molecular and therapeutic issues. Orphanet J Rare Dis 11:1–14. https://doi.org/10.1186/s13023-016-0395-1

24. Hatahira H, Abe J, Hane Y, et al (2017) Drug-induced gingival hyperplasia: a retrospective study using spontaneous reporting system databases. J Pharm Heal Care Sci 3:1–11. https://doi.org/10.1186/s40780-017-0088-5

25. Chang CC, Lin TM, Chan CP, Pan WL (2018) Nonsurgical periodontal treatment and prosthetic rehabilitation of a renal transplant patient with gingival enlargement: A case report with 2-year follow-up. BMC Oral Health 18:1–9. https://doi.org/10.1186/s12903-018-0607-2

26. Livada R, Shiloah J (2014) Calcium channel blocker-induced gingival enlargement. J Hum Hypertens 28:10–14. https://doi.org/10.1038/jhh.2013.47

27. Mavrogiannis M, Ellis JS, Thomason JM, Seymour RA (2006) The management of drug-induced gingival overgrowth. J Clin Periodontol 33:434–439. https://doi.org/10.1111/j.1600-051X.2006.00930.x

28. Critchlow D (2017) Part 3: Impact of systemic conditions and medications on oral health. Br J Community Nurs 22:181–190. https://doi.org/10.12968/bjcn.2017.22.4.181

29. Shibukawa Y, Fujinami K, Yamashita S (2012) Clinical case report of long-term follow-up in type-2 diabetes patient with severe chronic periodontitis and nifedipine-induced gingival overgrowth. Bull Tokyo Dent Coll 53:91–99. https://doi.org/10.2209/tdcpublication.53.91

Volvulusul colonului sigmoidian, cauză rară de ocluzie intestinală la adultul tânăr

[1]Daciana N. Chirilă, [1]Tudor R. Pop, [3]Nicolae Vainak, [2]Sebastian M. Mihalcea, [1]Bogdan V. Micu, [1]Dan D. Axente, [1]Vlad N. Dudric, [4,5]Mihaela D. Chirilă, [6]Cătălina Bungărdean, [6]Diana Zamfirescu, [1]Călin Ionescu

[1]Departamentul de Chirurgie, Clinica Chirurgie V, Universitatea de Medicină și Farmacie "Iuliu Hațieganu" Cluj-Napoca, România

[2] Clinica Chirurgie V, Spitalul Clinic Municipal Cluj-Napoca, România

[3]Departamentul de Radiologie, Spitalul Clinic Municipal Cluj-Napoca, România

[4]Departamentul Discipline Medicale, Facultatea de Medicină și Farmacie, Universitatea Oradea, România

[5]Spitalul Clinic Municipal „Dr. Gavril Curteanu" Oradea, România

[6]Serviciul de Anatomie Patologică a Spitalului Clinic Municipal Cluj-Napoca, România

Introducere

Ocluziile intestinale reprezintă urgențe medico-chirurgicale. Acestea constituie situații clinice în care apare întreruperea tranzitului intestinal și în care se produc anumite procese patologice ce afectează fie temporar, fie definitiv, morfologic ori funcțional, integritatea peretelui tractului gastro-intestinal. Clasificarea etiopatogenetică le împarte în ocluzii dinamice (paralitice și spastice), mecanice (prin strangulare și prin obstrucție) și vasculare (prin embolie și prin tromboză). Cauzele ocluziilor mecanice sunt multiple. Ocluzia intestinală prin obstrucție se produce datorită unei tumori, a unui calcul biliar, a unei bride, unor aderențe, etc. Aderențele

sunt cel mai frecvent întâlnite ca și cauză de ocluzie intestinală mecanică. Ocluziile prin strangulare recunosc trei entități de producere: prin încarcerare, invaginație și volvulare. Ele au o caracteristică comună și anume: afectarea încă de la debut a circulației în segmentul intestinal implicat. Torsiunea intestinului, subțire sau gros, sau volvulusul, este una dintre cauzele mai rar întâlnite. Volvulusul colonului se produce cel mai adesea la nivelul colonului sigmoidian, apoi la nivelul cecului, și mult mai rar la nivelul colonului transvers sau al unghiului colonic stâng.

Prezentare de caz

Dorim să prezentăm cazul clinic al unui pacient tânăr, în vârstă de 19 ani, care s-a adresat de urgență în Serviciul de Primiri Urgențe, acuzând dureri de intensitate mare în întreg abdomenul. Pacientul s-a prezentat la spital după un interval de cca 10 ore de la debutul simptomatologiei. Descria durerea ca fiind de tip colicativ în etajul abdominal inferior, de intensitate foarte mare, insuportabilă. Durata colicii era de cca 30-40 secunde și apoi intensitatea durerii scădea, până la dispariție, reapărând după câteva minute. Anamnestic s-a pus în evidență și existența unei întreruperi a tranzitului intestinal pentru materii fecale și gaze de cca 24 ore. Vorbind și cu familia, am aflat că tânărul prezenta constipație cronică încă din copilărie.

Examenul obiectiv a pus în evidență un pacient cu facies transpirat, anxios, crispat de durerea abdominală atunci când apărea, cu hiperestezie cutanată preponderent în fosele iliace dreaptă și stângă, durere de intensitate mare la palparea atât superficială, cât și profundă în timpul colicii. Țesutul celular subcutanat era normal reprezentat. După trecerea colicii, abdomenul putea fi palpat, acesta fiind mediu destins, timpanic la percuție, nedecelându-se prezența de formațiuni tumorale în interiorul cavității peritoneale. Nu s-a constatat prezența clară a semnelor de iritație peritoneală, chiar dacă schița semnul Rovsing (palparea în fosa iliacă stângă determină percepția unei dureri la nivelul fosei iliace drepte). Tușeul rectal a evidențiat prezența de resturi de materii fecale în ampula rectală, fără produse patologice.

Analizele de laborator au constatat leucocitoză cu neutrofilie, discretă hiperglicemie și o valoare ușor crescută a creatininei. Electrocardiograma nu a pus în evidență modificări patologice. Examenul ultrasonografic abdominal a relevat importantă distensie gazoasă la nivelul colonului, fără lichid liber intraperitoneal, microlitiază renală stângă.

S-a suspicionat o apendicită acută și s-a solicitat efectuarea unei examinări tomografice (CT abdomino-pelvin nativ și cu substanță de contrast). Aceasta a pus în evidență dolicosigmă și, pe acest fond, un volvulus sigmoidian (aspect de vârtej în sens orar la nivelul sigmei distale, cu dilatarea în amonte a sigmei de până la 111 mm, asociat cu densificarea grăsimii perisigmoidiene și o discretă reducere a prizei parietale a produsului de contrast la nivelul segmentului afectat) și, în plus, existența unei cantități minime de lichid peritoneal, precum și două imagini gravelare renale caliceal mediu în stânga. Aceste aspecte se pot vedea în toate incidențele de secțiune efectuate (Fig. 1-8).

Fig. 1. Prima imagine tomografică, care corespunde unei expuneri radiologice simple cu pacientul în decubit dorsal, permite vizualizarea colonului sigmoidian foarte dilatat, cu prezența “semnului bobului de cafea”.

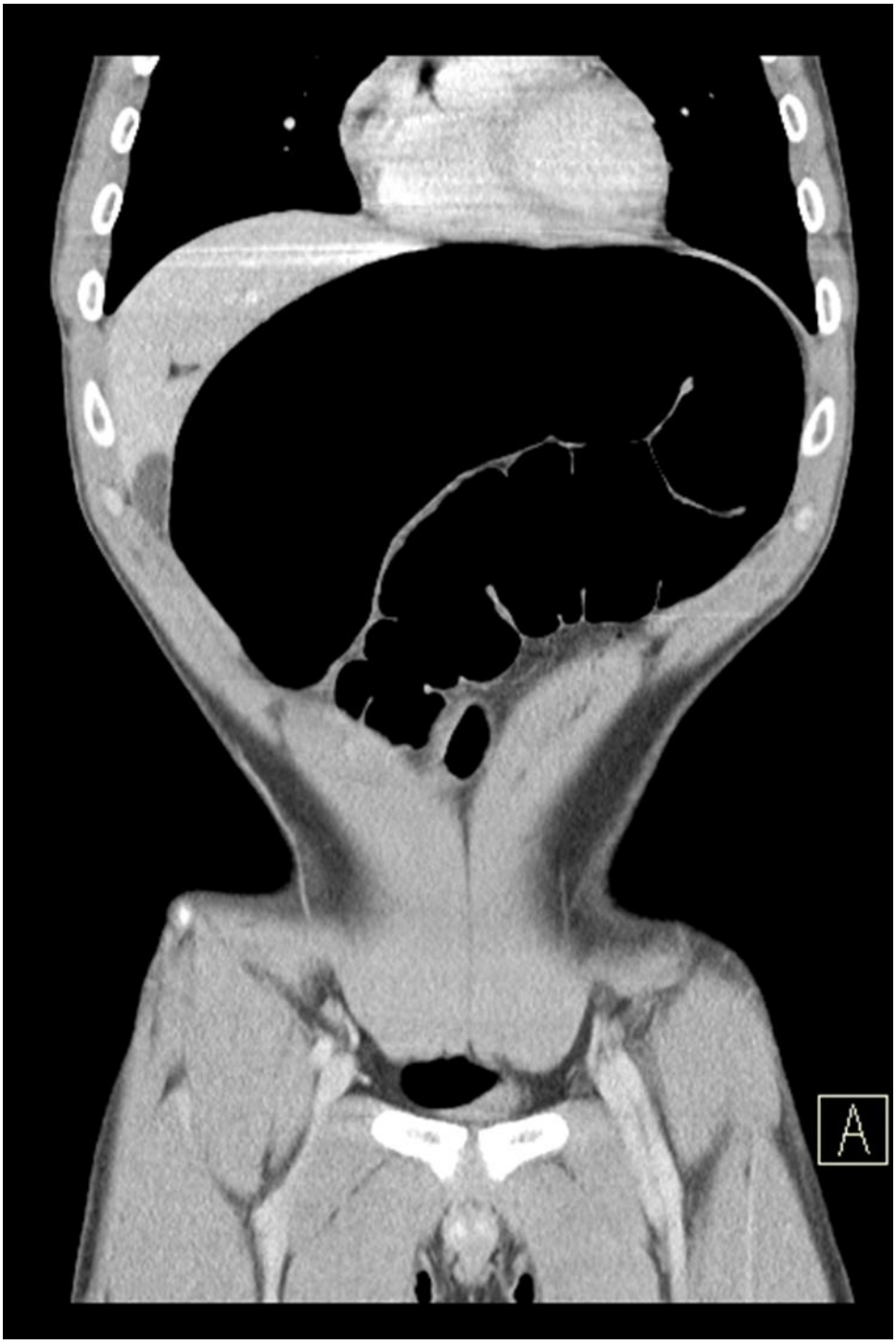

Fig. 2. Secțiune coronală cu vizualizarea colonului sigmoidian lung, foarte dilatat, până la un diametru de 111 mm.

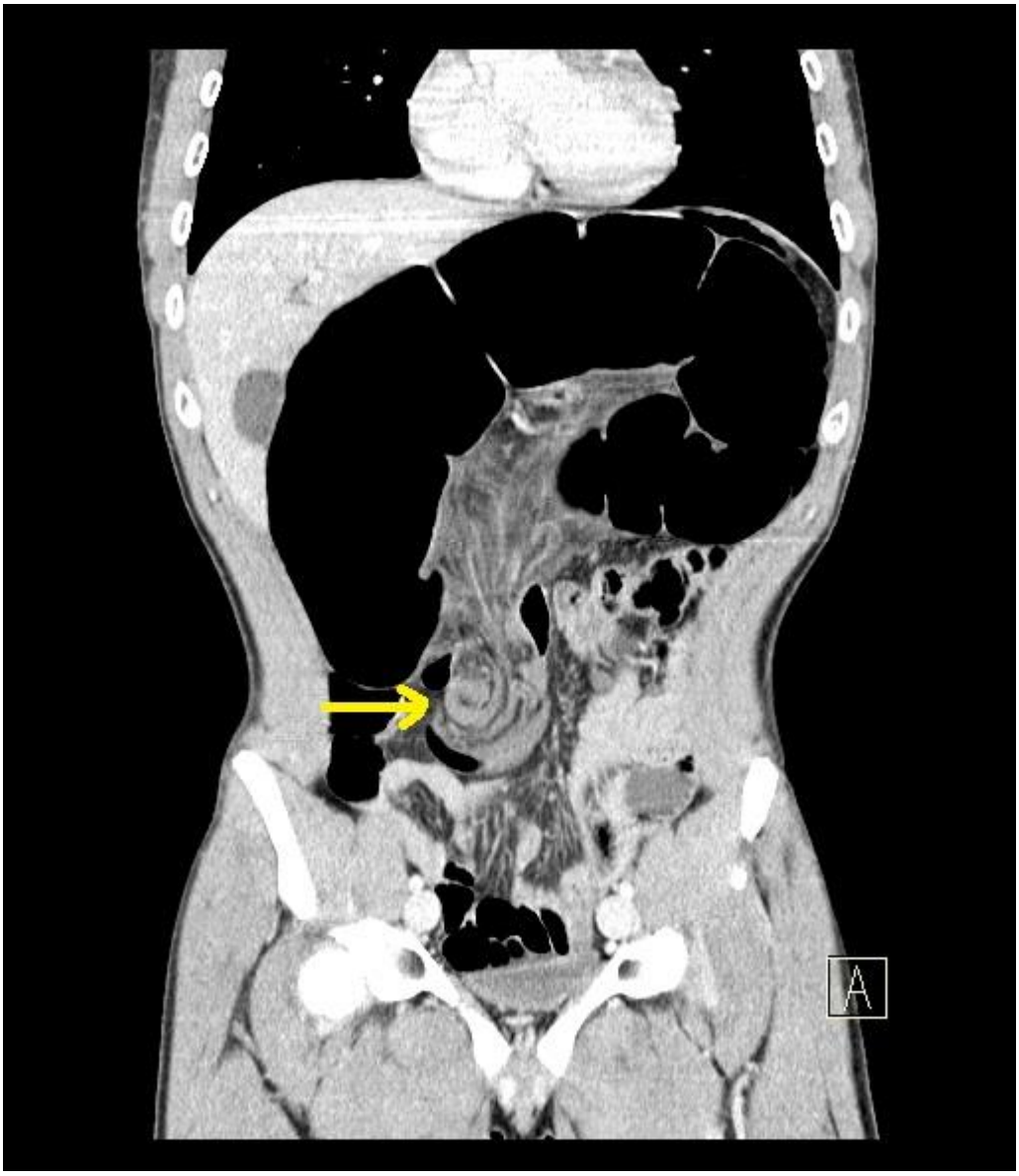

Fig. 3. Secțiune coronală în faza venoasă ce permite vizualizarea atât a colonului în tensiune, cât și vârtejul constituit prin torsionarea colonului sigmoidian și a mezosigmei în jurul axului său, marcat cu săgeată de culoare galbenă.

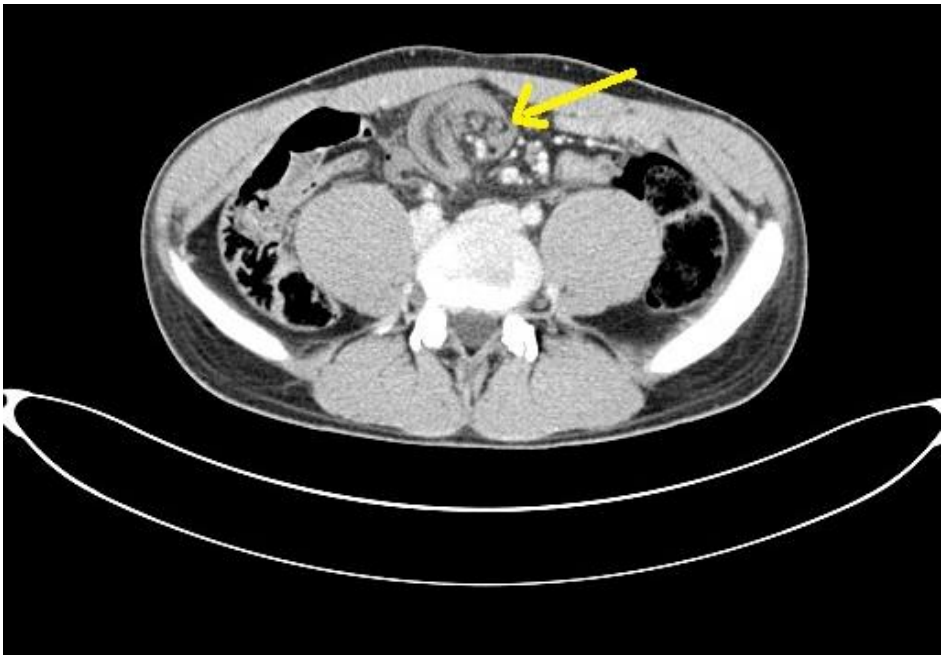

Fig. 4. Secțiune transversală în faza venoasă ce permite vizualizarea vârtejului, zona în care este răsucită ansa sigmoidiană, marcată cu săgeată de culoare galbenă.

Fig. 5. Secțiune transversală în faza venoasă ce permite vizualizarea vârtejului, precum și colon sigmoidian mult dilatat.

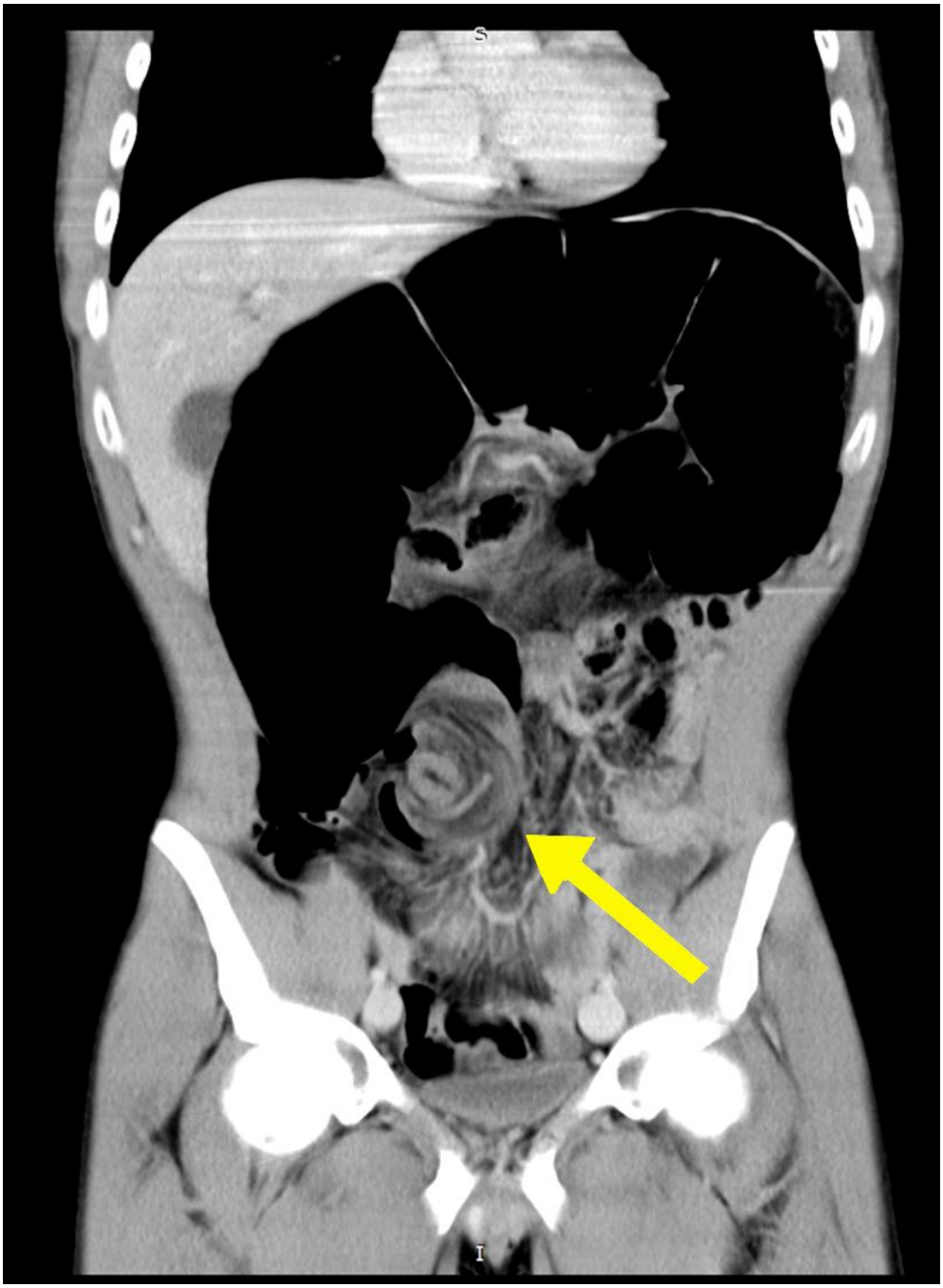

Fig. 6. Secțiune coronală, fiind vizibil colonul sigmoidian dilatat, vârtejul caracteristic unei volvulări colonice marcat cu săgeată galbenă, precum și alte anse intestinale subțiri de calibru normal.

Fig. 7. Secțiune sagitală ce permite vizualizarea unei mezosigme înguste, dar lungi și bucla sigmoidiană situată deasupra foarte dilatată.

Fig. 8. Secțiune sagitală ce permite aprecierea distensiei colonului sigmoidian, care ocupa practic toată cavitatea peritoneală.

S-a montat o sondă de aspirație naso-gastrică, o sondă uretro-vezicală pentru monitorizarea diurezei, s-a administrat antialgic major, s-a început echilibrare hidro-electrolitică și s-a obținut consimțământul informat necesar pentru procedurile medicale și intervenția chirurgicală.

S-a intervenit chirurgical de urgență în anestezie generală prin intubație oro-traheală. Intraoperator s-a constatat prezența unei anse sigmoidiene foarte lungi, dilatate, în tensiune (Fig. 9-10), bucla ajungând până la nivelul fosei iliace drepte, ceea ce justifica durerea percepută de către pacient, cu mimarea unei apendicite acute. Practic, ocupa aproape întreg abdomenul prin dilatarea excesivă aerică din lumenul său. Bucla sigmoidiană avea un mezou îngust, dar lung, între cele două brațe ale buclei sigmoidiene existând aderențe strânse; distal, înspre rect, colonul sigmoidian era răsucit, torsionat în jurul axului său. Rectul distal de porțiunea torsionată nu era dilatat, la fel nici ansele subțiri și nici restul colonului neafectat. Practic, ansa sigmoidiană ar fi putut fi detorsionată, nu prezenta leziuni de gangrenă constituite, însă așa cum arăta era destul de clar faptul că torsiunea putea să recidiveze și, în plus, nu aveam cum realiza o pexie eficientă a dolicosigmei, care să prevină recidiva episodului ocluziv pentru care pacientul s-a prezentat. Am realizat o rezecție segmentară sigmoidiană și am restabilit continuitatea digestivă printr-o anastomoză sigmoido-rectală T-T în dublu strat cu fire separate neresorbabile și montarea unui tub de drenaj în spațiul Douglas. Segmentul de colon sigmoidian rezecat a fost de cca 85 cm. Evoluția postoperatorie sub tratament de echilibrare hidro-electrolitică și volemică, profilaxie antibiotică, profilaxie antitrombotică și terapie antialgică a fost favorabilă, fără complicații, cu reluarea tranzitului pentru gaze în ziua a 2-a postoperator și a celui pentru materii fecale în ziua a 6-a postoperator, suprimarea sondei vezicale în ziua a 2-a postoperator și a tubului de drenaj din spațiul Douglas în ziua a 7-a postoperator. Reluarea alimentației per os s-a făcut din ziua a 4 –a postoperator, cu toleranță digestivă bună. Pacientul a fost externat în ziua a 9-a postoperator, cu plaga operatorie curată, tranzit intestinal prezent, alimentație și hidratare per os.

Examenul histopatologic al colonului sigmoidian rezecat postfixare în parafină a pus în evidență o ansă sigmoidiană lungă de 49 cm, cu lumenul dilatat la 8 cm, cu o arie hemoragică la nivelul mezocolonului. După prelucrarea piesei, microscopic s-au pus în evidență micronecroze de tip ischemic ale mucoasei, stază venoasă și hemoragie a mezenterului.

Menționăm faptul că pacientul a fost de acord cu prelucrarea datelor și a imaginilor aferente, sub protecția anonimatului.

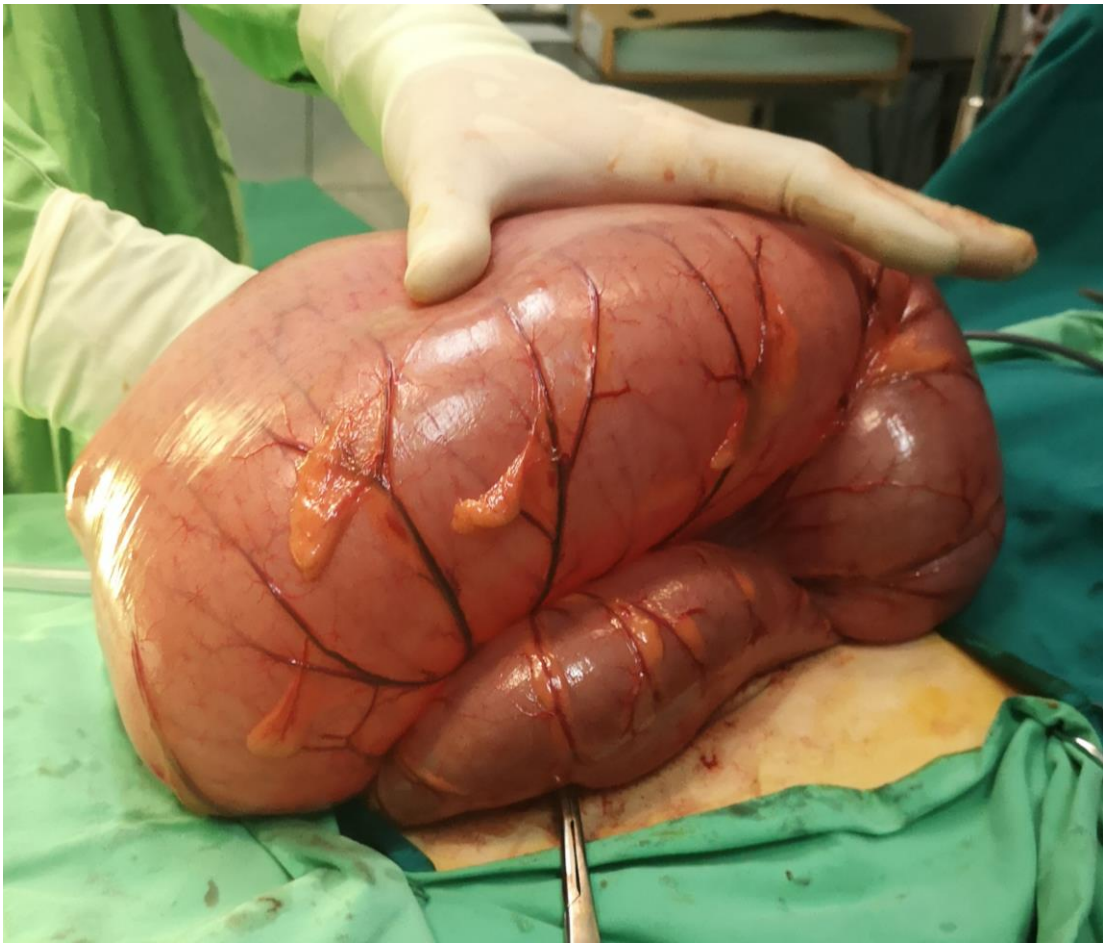

Fig. 9. Laparotomia mediană ombilico-suprapubiană, cu exteriorizarea colonului foarte destins, de peste 12 cm diametru.

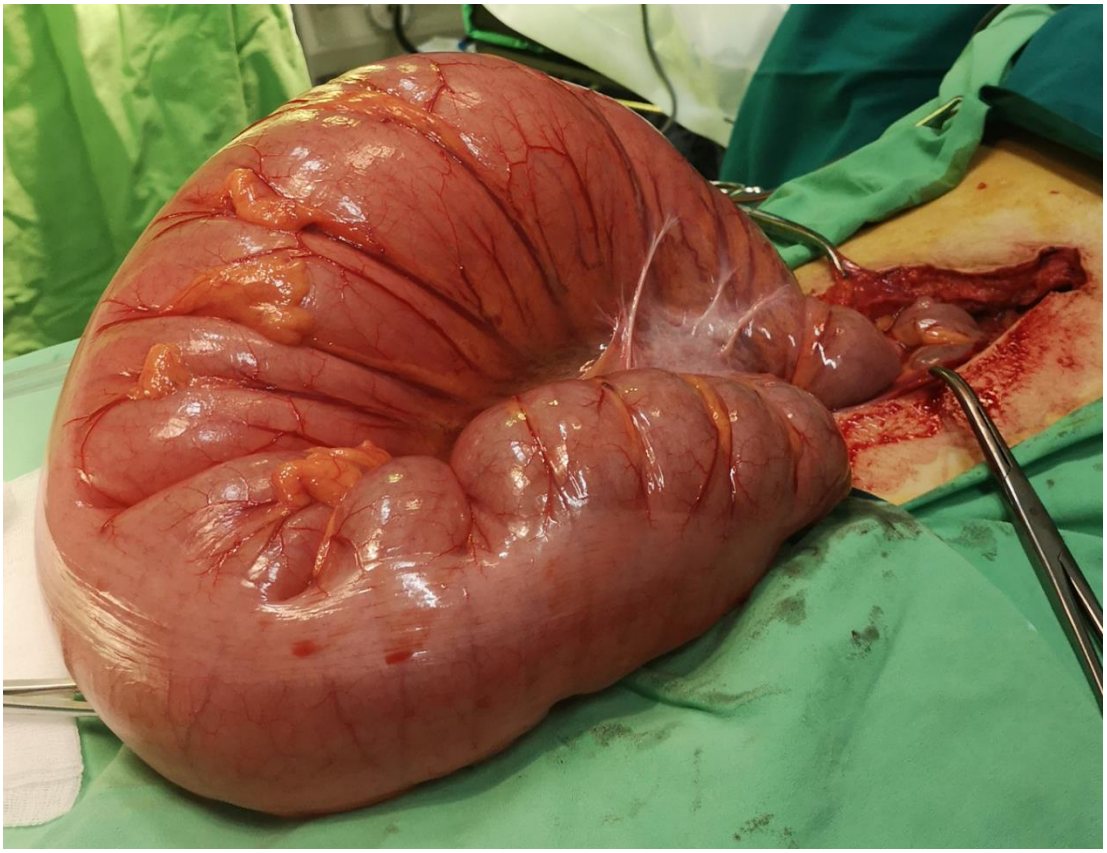

Fig. 10. Bucla sigmoidiană exteriorizată din cavitatea peritoneală, cu mezou îngust, dar lung, între cele două brațe ale buclei existând aderențe.

Discuții

Volvulusul, atât a intestinului subțire, cât și al celui gros constituie o cauză importantă de urgență chirurgicală abdominală și la copii și la adulți, rămânând o dilemă diagnostică, care în cazul nerecunoașterii și netratării în timp util poate conduce la o catastrofă abdominală (1). Volvularea colonului constituie a treia cauză de obstrucție a intestinului gros la nivel mondial, iar în Statele Unite este întâlnită la 15% din aceste cauze (2).

Volvularea intestinului subțire este mai frecvent întâlnită la copii, comparativ cu adulții. Apare de cele mai multe ori secundar unei malrotații (întreruperea, reversarea

sau oprirea procesului normal de rotație orară a intestinului de 270 de grade în jurul axului arterei mezenterice superioare și fixarea acestuia, proces care începe din săptămâna a 10-a a dezvoltării când se produce întoarcerea în abdomen a segmentului intestinal). La nou-născut prezentarea la medic se face datorită vărsăturilor, iar la copiii mai mari poate apare constipație și durere abdominală. Diagnosticul de volvulus enteral este stabilit prin endoscopie digestivă superioară cu substanță de contrast, care poate evidenția obstrucția parțială sau totală a porțiunii a doua sau a treia a duodenului, apărând semnul caracteristic „de cioc de pasăre”. Tratamentul constă în efectuarea unei laparotomii exploratorii, devolvularea intestinului în sens contrar acelor de ceasornic, secționarea benzilor Ladd, rezecția eventualului segment intestinal neviabil și apendicectomie, nefiind necesară pexia la nivelul peretelui abdominal posterior. La copii sunt descrise cazuri de volvulus al intestinului subțire și datorită diverticulului Meckel, stenozelor sau atreziei jejunale, prezenței chisturilor mezenterice sau a chisturilor de duplicație, în caz de ileus meconial (1). Volvulusul colonului este rar întâlnit la copii, eventual în cadrul bolii Hirschprung (3), a unei constipații cronice, sau în caz de imperforație anală. În boala Hirschprung volvulusul este descris și la nou-născuți (4). Extrem de rar este întâlnit la copii și volvulusul de colon transvers (5, 6). Volvulusul sigmoidian (VS) este o anomalie congenitală și este rar diagnosticată la copii (7). Aceasta dacă este nerecunoscută poate conduce la complicații de tipul ischemiei cu gangrenă sigmoidiană, infarctizare hemoragică a vaselor colonului sigmoidian, peritonită, sepsă și deces din această cauză. Simptomele pentru care se prezintă la medic sunt reprezentate de distensie abdominală persistentă și recidivantă, durere abdominală și vărsături. În mod obișnuit VS apare la bărbații cu vârsta cuprinsă între 40 și 80 de ani, fiind frecvent întâlnit în țările estice unde constituie între 20 și 50% din cazurile de obstrucție colonică (7). La copii este rar întâlnit și se poate rezolva spontan, fără a necesita vreo intervenție, astfel, de multe ori diagnosticul de VS nu este stabilit, fiind greșit interpretat ca o constipație. VS apare mai frecvent la nivelul colonului sigmoidian datorită anatomiei mezosigmei. Astfel, un segment sigmoidian

mai lung se rotează în jurul mezenterului său îngust și alungit, ceea ce va duce la obstrucția arterială și venoasă a segmentului colonic afectat, urmată rapid de distensia ansei oarbe rezultate. Ocluzia intestinală și împiedicarea perfuziei vasculare apare la o torsiune de peste 180 și respectiv, 360 de grade (8). Dacă nu se tratează repede, poate apare infarctizare hemoragică, perforație, peritonită, șoc septic și deces. În boala Hirschprung VS are o prevalență de 0,66%, dar 18% dintre copiii cu volvulus sigmoidian sunt diagnosticați și cu boală Hirschprung (3). Tratamentul recomandat, ori de câte ori se poate, este cel endoscopic, de detorsionare. Tratamentul chirurgical este indicat în prezența semnelor de iritație peritoneală (9).

La adult, în țările vestice, volvulusul intestinului subțire este rar, constituind cca 1,7-6,2% din totalitatea ocluziilor intestinului subțire (1). Ocluzia poate fi primitivă și secundară (10), de obicei datorită malformațiilor anatomice, malrotației intestinale, aderențelor, tumorilor sau diverticulilor. Asemănător altor ocluzii enterale, pacientul se prezintă pentru durere abdominală, grețuri și vărsături, semne de iritație peritoneală, formațiune pseudotumorală palpabilă, febră, leucocitoză, iar radiografia abdominală simplă evidențiază nivele hidro-aerice. Terapeutic, laparotomia permite fie simpla detorsionare a intestinului, fie rezecția acestuia dacă există gangrenă, cu rezolvarea cauzei declanșatoare, dacă acest lucru este posibil.

Volvulusul colonului constituie 5% dintre ocluziile colonului, fiind mai frecvent întâlnit în Europa de vest și America de Nord (în Statele Unite constituind cca 10-13% din toate cazurile de ocluzii ale intestinului gros), unde afectează pacienții în decada a 6-a și a 7-a. În Australia într-o proporție de 59% din cazurile de volvulus este afectat sigmoidul, în 39% din cazuri cecul și în 2% din cazuri este implicat colonul transvers (11).

Volvulusul colonului duce la răsucirea unei anse intestinale mobile în jurul unui punct de sprijin, ceea ce înseamnă că trebuie să existe o ansă mobilă având un mezocolon alungit și cu o bază scurtă, ambele capete fiind în apropiere una de cealaltă. Segmentele mobile ale colonului sunt sigmoidul, transversul și uneori cecul, acesta din

urmă fiind mobil la cca 11-25% din populație (12). Printre factorii care pot favoriza apariția unei torsiuni la nivelul colonului se numără cecul mobil, o ansă sigmoidiană lungă cu un mezenter alungit, colonul lung (7), antecedente de chirurgie abdominală, sarcină tardivă, retard mintal, regim dietetic bogat în fibre (13), precum și boala Hirschprung (14).

Volvulusul cecal constituie 10-20% din cazurile de volvulus colonic, fiind a doua localizare ca și frecvență a volvulării, după volvulusul sigmei (15), realizând cca 1% din totalitatea cazurilor de ocluzie intestinală (16). Incidența volvulusului cecal variază între 2,8 – 7,1/1000000 oameni/an (17). Volvulusul cecal apare mai frecvent la femeile tinere (18). Volvulusul cecal a fost descris pentru prima dată de către Rokitanksy în 1837, fiind caracterizat prin volvularea axială a ileonului terminal, a cecului și colonului ascendent în jurul pedicolilor mezenterici (19).

Mecanismul de producere este constituit de torsiunea sau hiperflexia cecului mărit în dimensiuni, slab fixat și hipermobil, clinic apărând ca o ocluzie intestinală cu strangulare. Este descris mai frecvent la tineri, sub două forme: o rotație axială a cecului și ileonului în jurul mezenterului și, mai rar, bascularea cecului, când acesta se răsucește în sus în jurul său. Radiografia abdominală pe gol evidențiază distensia cecului, care apare ca o “picătură de lacrimă”, sau ca o “virgulă”. Intestinul proximal este destins, cu nivel hidro-aeric, iar restul colonului este colabat. Se întâlnește și “semnul bobului de cafea” orientat spre hipocondrul stâng, semnul “ciocului de pasăre”, semnul “vârtejului” (19). Imaginea de vortex (vârtej) cecal pe examinarea CT este patognomonică (15). Imaginile tipice evidențiază dilatarea cecului, o conizare progresivă a anselor aferente și eferente până la nivelul locului torsiunii și o masa de țesuturi moi cu arhitectura internă conținând șuvițe de țesut moale și adipozitate (20). Există cazuri în care diagnosticul nu poate fi stabilit preoperator, ci doar intraoperator (21). Tratamentul este hemicolectomia dreaptă cu anastomoză primară a ileonului la colonul transvers sau ileostomie. S-ar putea realiza și detorsionarea și fixarea colonului drept (2).

Detorsionarea este grevată de recidivă, de aceea e recomandabilă cecopexia, cecostomia sau rezecția (1). Rezecția ileo-colică (hemicolectomie dreaptă) este urmată de o anastomoză ileo-colică, fără a fi grevată astfel de posibilitatea unei recidive (16).

Volvulusul cecal diagnosticat prin clismă baritată și CT abdomino-pelvin, însă remis în urma efectuării irigoscopiei, poate fi rezolvat chirurgical „la rece”, printr-o operație electivă, efectuându-se hemicolectomie dreaptă electivă prin abord laparoscopic (22), sau clasic, reprezentând terapia preferată (23), indiferent dacă este vorba de gangrena colonului sau doar de ischemia acestuia.

Cecopexia se recomandă a fi păstrată pentru pacienții vârstnici și foarte tarați, în cazul în care nu există concomitent necroză a cecului. Cecopexia după devolvulare se poate realiza laparoscopic (24-26), aceasta fiind minim invazivă și benefică cosmetic, fizic și din punct de vedere economic. Unii autori preferă rezecția ileo-cecală cu anastomoză primară ileo-colonică (colon ascendent) la pacienții cu volvulus cecal fără gangrenă (27), deși noi considerăm oportună hemicolectomia dreaptă cu ileo-transversoanastomoză.

Pentru volvulus cecal recidivant pe fondul de mezenter comun există cazuri în care nu se poate realiza anastomoza ileo-cecală și astfel necesită colectomie subtotală cu ileo-sigmoidoanastomoză (28).

Volvularea colonului transvers se întâlnește rar, doar în cca 2-4% dintre cazuri. Volvularea flexurii splenice a colonului se constată cel mai rar, diagnosticul fiind făcut de obicei intraoperator, iar tratamentul constă în rezecție cu anastomoză (29).

Factorii de risc care influențează apariția complicațiilor după colectomiile drepte și stângi pentru volvulus colonic sunt: vârsta, sexul masculin, fumatul, sindromul de răspuns inflamator sistemic, sepsa, șocul septic și ASA peste 4. Ultimul factor se pare că influențează doar rezecțiile drepte (30) conform unui studiu ce a analizat 2175 de pacienți, dintre care 661 au suferit hemicolectomie dreaptă și 1514 colectomie stângă.

VS este o torsiune anormală a colonului sigmoidian în jurul axului său mezenteric, care determină o obstrucție a lumenului cât și a vaselor din mezoul său.

Forma endemică de volvulus sigmoidian (VS) este frecvent întâlnită în țările în curs de dezvoltare, constituind între 20-54% din totalitatea ocluziilor intestinale acute. Are o incidență crescută în decadele a doua și a treia de vârstă, mai ales la bărbați, raportul bărbați/femei fiind de 4 la 1. În Etiopia, VS este cea mai frecventă cauză de internare de urgență datorită unei ocluzii intestinale (31). În țările vestice este rar întâlnit. Este mai frecvent la persoanele vârstnice, în decadele a cincea și a șasea, raportul bărbați/femei fiind de 1,1 la 1 și este însoțit de multiple comorbidități (32). De menționat faptul că și în țările vestice reprezintă a treia cauză de ocluzie intestinală, după cancer și diverticulită (2, 33-35). Incidența VS este în creștere datorită creșterii speranței de viață, dar și a modificărilor stilului de viață și al regimului dietetic. Din totalitatea cazurilor de volvulus colonic, cel la nivelul sigmei apare în cca 70-80% din cazuri (1). Există foarte rar și cazuri de volvulus sincron de cec și de colon sigmoidian (36-38), sau volvulus cecal și de flexură colonică stângă (39). A fost descris și un caz de volvulus al cecului, colonului sigmoidian și al stomacului la un pacient cu situs inversus parțial (40).

VS apare mai frecvent la bărbații de peste 70 ani (18), la cei cu afecțiuni neurologice (18, 41), cu diabet (18), la afro-americani (18) la cei din cămine pentru vârstnici (41) și la cei cu boala Chagas (34). S-a observat apariția volvulării colonului și în timpul gravidității (42), deoarece uterul mărit în dimensiuni împinge cecul și colonul sigmoid înafara pelvisului. Trebuie menționat faptul că volvulusul este găsit în 25% din cazurile de ocluzie a colonului la gravide și diagnosticul este uneori dificil datorită limitării utilizării explorărilor radiologice (43). De obicei este implicat colonul sigmoidian (44).

Așa cum am întâlnit și la pacientul nostru, clinic, cel mai frecvent apare o triadă constituită din: constipație, distensie intestinală progresivă și durere abdominală (43), la care se mai poate adăuga greață. Se poate ajunge la tulburări ischemice grave, peritonită, sepsă și deces (12, 34). Radiografia abdominală simplă nu este suficientă pentru diagnosticul de volvulus colonic, fiind necesar de multe ori un examen CT. Gold

standard-ul examinării este constituit din CT abdomino-pelvin cu substanță de contrast (55), deoarece permite stabilirea diagnosticului pozitiv și poate pune în evidență complicațiile.

Sunt stabilite mai multe criterii diagnostice CT pentru un VS. O tranziție abruptă între un intestin normal și unul dilatat asociat convergenței ambelor capete dilatate ale ansei sigmoidiene către punctul de sprijin, cu crearea unei anse oarbe ocluzive. Un alt criteriu este reprezentat de către "semnul vârtejului", descris în 1981 de către Fisher (13), fiind vorba de structuri concentrice ce înglobează anse răsucite, vase și adipozitate mezenterică, vârtejul fiind vizibil doar într-un ax ortogonal față de axul torsiunii. De aceea sunt necesare reconstrucțiile multiplan tridimensionale tomografice. O altă caracteristică este "semnul ciocului" (de pasăre), care apare la administrarea unei substanțe de contrast (clisma baritată) care nu trece dincolo de locul ocluziei și întreruperea lumenului intestinal apare ca fiind abruptă.

Radiologic se găsește și „semnul bobului de cafea", forma literei "U inversate" sau "ansă în omega" (43) între colonul sigmoidian torsionat în axul mezenteric și porțiunea dilatată a intestinului (35, 45). Acest semn reprezintă un criteriu de diagnostic. Însă este întâlnit pe radiografiile abdominale simple în cca 60% din cazuri, iar în examinările CT în 86% dintre cazuri (43). Direcția bobului de cafea diferă (46, 47). Astfel s-a sugerat o clasificare în funcție de direcția axului semnului bobului de cafea: grupul A între 0-90°, grupul B între 90-135°și grupul C peste 135° (48). Pacientul nostru se încadrează în grupul A (Fig. 2). Reconstrucția tridimensională a imaginilor obținute la CT permit aprecierea existenței necrozei hemoragice transmurale prin vizualizarea creșterii atenuării spontane a peretelui intestinal. De asemenea permite aprecierea ischemiei prin constatarea absenței sau a scăderii contrastului în peretele colonic, prezența pneumomatozei intestinale sau îngroșarea peretelui colonic. Perforația este documentată prin vizualizarea chiar și a unei cantități mici de aer în peritoneu (pneumoperitoneu) (13). Se mai descriu și alte semne tomografice: semnul steel pan (asemănător instrumentului de percuție cu același nume

din Trinidad&Tobago), al literei Y, al literei V, al potcoavei (49), al tubului îndoit în interior, al expunerii nordice (50). La pacientul nostru s-a vizualizat foarte bine semnul bobului de cafea (Fig. 1-2), precum și vârtejul caracteristic (Fig. 3-6). Semnele tomografice care pun în evidență o formă severă de volvulus, deși au specificitate scăzută, sunt reprezentate de prezența ascitei sau a hemoragiei, ori de absența întăririi contrastului vascular în mezenterul torsionat.

Tratamentul nechirurgical al VS are o rată crescută de recidivă (1), 48% într-o serie raportată (41). Tratamentul indicat la pacienții fără complicații este reducerea de urgență a torsiunii pe cale endoscopică (1, 51, 52), având un efect favorabil în 70-93% din cazuri (53). Se pare că aceasta trebuie urmată în cele mai multe cazuri de rezecție ulterioară (34, 51, 54), la un interval de 2-5 zile la cei fără factori agravanți. La cei cu factori de risc foarte crescut se rămâne doar la devolvularea endoscopică (55). Detorsionarea nechirurgicală poate fi realizată cel mai bine prin sigmoidoscopie flexibilă, chiar dacă se pot efectua și inserția de tuburi rectale, clismă baritată sau sigmoidoscopie rigidă (56). Această terapie nechirurgicală aplicată în cazul unei serii de 63 de cazuri, a fost efectivă la 77% dintre pacienți (57). Riscul cel mai mare este cel al apariției unei perforații.

Nu există un consens în ceea ce privește terapia VS. Astfel unii autori recomandă modalitățile endoscopice pentru pacienții care nu sunt candidați pentru rezolvare chirurgicală definitivă. Alți autori consideră că intervenția chirurgicală ar trebui rezervată pacienților la care detorsionarea endoscopică este nereușită, datorită faptului că până la 50% dintre bolnavii cu VS nu vor avea recidivă. Colonoscopia poate fi preferată deoarece este mai sigură, lungimea endoscopului permite trecerea dincolo de cel de al doilea punct al obstrucției, permite o mai bună vizualizare a mucoasei și poate ghida decompresiunea colonului și detorsionarea. Permite aspirarea colonului proximal cu îndepărtarea conținutului abundent și a toxinelor bacteriene și astfel facilitează refacerea rapidă a pacientului (53). Realizarea detorsionării prin colonoscopie permite: rezolvarea urgenței, pregătirea pacientului pentru terapia

chirurgicală definitivă, însă poate fi grevată de recidiva volvulării. Revolvularea poate fi tratată prin efectuarea unei noi colonoscopii. Desigur, rămâne problema leziunilor de ischemie și reperfuzie intestinală, a posibilității apariției de ulcerații sau perforație, a exudatului peritoneal, acumularea unei cantități mari de fluide intraenterale, a tulburărilor electrolitice, a hipoproteinemiei, toate acestea agravând disfuncția intestinală și necesitând de aceea suplimentarea hidrică, terapia vasodilatatoare care poate îmbunătăți microcirculația tisulară, antibioterapia cu spectru larg pentru controlul translocației bacteriene prin peretele intestinal ischemic (53).

La momentul admiterii în spital a pacientului nostru în timpul nopții nu am avut posibilitatea aplicării unei terapii de devolvulare endoscopică, motiv pentru care s-a decis intervenția chirurgicală de urgență.

Tratamentul chirurgical definitiv este reprezentat de rezecție sigmoidiană, fie cu colostomie, fie cu anastomoză primară. În cazul în care devolvularea nu este urmată de rezecție, recidiva este descrisă în cca 25% din cazurile operate și la 35% dintre cele neoperate (57). În cazul pacienților diagnosticați cu boală Hirschprung, scopul terapiei VS se menține cel al îndepărtării obstrucției și prevenirii apariției recidivei, indiferent de modalitateaa de a rezolva problema bolii Hirschsprung (58). Operația care întrunește caracterul de „gold standard” este rezecția segmentului de sigmoid afectat (34). În numeroase cazuri rezecția colonului sigmoidian se poate termina cu realizarea continuității digestive printr-o anastomoză, aceasta fiind realizată în 78% din cazuri în seria publicată de Swenson (41), 100% la seria publicată de Raveenthiran 2004 (59). Operația se poate realiza și pe cale laparoscopică (60).

Un studiu a 2086 de pacienți cu VS (61) a constatat faptul că terapia chirurgicală de urgență a fost asociată următorilor factori: sexul feminin, o creștere relativă a hematocritului, leucocitoza, afectarea renală acută, sepsa preoperatorie și tulburările de coagulare. Rezecțiile efectuate ca urgență au avut morbiditate reprezentată prin: infecții de plagă, pneumonie, stop cardiac, șoc septic, infarct miocardic. Majoritatea pacienților au fost transfuzați peroperator. Factorii predictivi ai mortalității

postoperatorii au fost: vârsta înaintată, sepsa sistemică și chirurgia de urgență, în timp ce pacienții care au avut preoperator o albuminemie crescută și un indice de masa corporală mai scăzut au avut o mortalitate mai scăzută. Sexul feminin, rezecția primară cu anastomoză și prezentarea la medic după 24 ore de la debutul bolii sunt factori asociați unei evoluții dificile (31). Mortalitatea este mult mai mare (31) în cazul pacienților care au avut leziuni de gangrenă a colonului sigmoidian (19%), comparativ cu cei ce aveau un colon viabil la momentul intervenției (3%).

Mortalitatea poate fi ridicată între 9,44%-12% (18, 41), pentru procedeul Hartmann la pacienții cu VS (62). Cea mai ridicată mortalitate a fost constatată la pacienții cu volvulus de colon transvers 18% (18) și 17% la cei cu volvulus sincron de cec și de colon sigmoidian (18). Alți autori oferă procente mai mari a mortalității, între 11–80% la pacienții cu modificări ischemice severe intestinale și 6-24% la cei ce nu au modificări severe (31, 35). Torsiunea intestinului duce la ischemia și necroza acestuia (55), severitatea leziunilor depinzând de timpul scurs de la începutul torsiunii ce produce obstrucția intestinală și mezenterică. Creșterea presiunii intraluminale acționează asupra perfuziei capilare, în plus torsiunea colonului determină obstrucție mecanică ce va duce la torsionarea mezoului sigmoidian cu vasele din acesta, apoi la tromboza lor, aceasta accentuând ischemia. Strangularea mezenterului intestinal al ansei afectate determină scăderea aportului sanguin și ischemia peretelui intestinal. În momentul în care este afectată mucoasa, aceasta fiind în fapt prima interesată, soluția de continuitate va permite translocația bacteriană și toxemia. Dacă valva ileo-cecală este continentă, colonul proximal dilatat se va transforma într-o a doua ansă oarbă, iar creșterea presiunii intraabdominale transformă cavitatea peritoneală într-un sindrom de compartiment abdominal (34). Consecințele ischemiei colonice includ hemoragia mezenterică, hematoamele intramurale, absența peristaltismului și distensia colonului, până la apariția infarctului cu perforație. Mortalitatea este influențată de gangrena colonului (31), de peritonită, de existența unei coagulopatii, de vârstă (61), dacă se utilizează sau nu stome, de existența unei boli renale cornice, de sexul feminin (31,

61), de prezența șocului în momentul internării, de recidiva volvulusului (62). Prognosticul VS acut depinde de recunoașterea rapidă și corectarea promptă a dezechilibrului rezultat. În cazul în care nu se realizează o rezecție sigmoidiană electivă, se mai poate opta pentru: cecostomie, transversostomie, sigmoidostomie, detorsiune chirurgicală, rezecție Hartmann, sigmoidopexie la colonul transvers sau parietală, fixarea mezocolonului sigmoidian (1). În caz de peritonită este indicată intervenția de urgență și rezecția. În cazul pacientului nostru nu am optat pentru pexie pentru faptul că aveam un colon sigmoidian foarte lung cu mezou îngust și lung, considerând că există un risc foarte mare ca în aceste condiții să se producă o recidivă a volvulării și o nouă intervenție chirurgicală.

Concluzii

Volvulusul sigmoidian rămâne o cauză importantă de obstrucție a tranzitului intestinal, ce poate fi întâlnită nu doar la vârstnici. Aceasta trebuie recunoscută rapid și tratată deoarece reprezintă o urgență medico-chirurgicală. Diagnosticul se bazează pe triada clinică reprezentată de constipație, distensie abdominală și durere abdominală progresivă, precum și pe aspectul radiologic, atât al radiografiei abdominale simple, cât mai ales a tomografiei computerizate. În cazul în care colonul nu pare să fi suferit leziuni ireversibile și să prezinte gangrenă, terapia recomandată este cea endoscopică, dar care necesită de cele mai multe ori a fi urmată de o rezecție „la rece”. În momentul în care endoscopia nu este posibilă, o intervenție chirurgicală salvează viața pacientului. Chiar dacă sunt posibile și alte metode terapeutice chirurgicale, recomandăm rezecția colonului sigmoidian cu refacerea continuității digestive printr-o anastomoză sigmoido-rectală dacă pacientul nu are comorbidități importante și nu este prezentă perforația cu peritonită fecaloidă. Dacă este prezentă peritonita, continuitatea digestivă poate fi restabilită ulterior, intervenția constând într-o rezecție Hartmann (colostomie terminală proximală și închiderea segmentului rectal distal).

Sigmoidopexia, la pacienții cu dolicosigmă, cu mezou foarte îngust și lung, nu are sorți de evoluție favorabilă, fiind grevată de recidiva volvulării.

Bibliografie

1. Valsdottir E and Marks JH. Volvulus: Small Bowel and Colon. Clin Colon Rectal Surg. 2008 May; 21(2): 91–93. doi: 10.1055/s-2008-1075856. PMCID: PMC2780196. PMID: 20011403

2. Gingold D, Murrell Z. Management of colonic volvulus. Clin Colon Rectal Surg. 2012 Dec;25(4):236-44. doi: 10.1055/s-0032-1329535.

3. Ranjan A, Jain V, Sharma S, Gupta DK. Sigmoid volvulus: an uncommon complication of Hirschsprung's disease. BMJ Case Rep. 2016 May 26;2016. pii: bcr2016214693. doi: 10.1136/bcr-2016-214693.

4. Khalayleh H, Koplewitz BZ, Kapuller V, Armon Y, Abu-Leil S, Arbell D. Neonatal sigmoid volvulus. J Pediatr Surg. 2016 Nov;51(11):1782-1785. doi: 10.1016/j.jpedsurg.2016.06.017. Epub 2016 Jul 5.

5. Waluza JJ, Aronson DC, Nyirenda D, Zoetmulder FA, Borgstein ES. Transverse colon volvulus in children: A case series and a review of the literature. J Pediatr Surg. 2015 Oct;50(10):1641-3. doi: 10.1016/j.jpedsurg.2015.06.013. Epub 2015 Jul 8.

6. Miličković M, Savić Đ, Stanković N, Vukadin M, Božić D. Transverse colon volvulus in neurologicaly imparied patient as an emergency surgical condition: A case report. Vojnosanit Pregl. 2017 Jan;74(1):78-80. doi: 10.2298/VSP150911015M.

7. Chang PH, Jeng CM, Chen DF, Lin LH. A case report and literature review of sigmoid volvulus in children. Medicine (Baltimore). 2017 Dec;96(52):e9434. doi: 10.1097/MD.0000000000009434.

8. Shepherd JJ. The epidemiology and clinical presentation of sigmoid volvulus. Br J Surg 1969;56:353–9.

9. Bhandari TR, Shahi S. Volvulus of sigmoid colon in a challenged adolescent: An unusual case report. Ann Med Surg (Lond). 2019 Jun 18;44:26-28. doi: 10.1016/j.amsu.2019.06.009. eCollection 2019 Aug.

10. Huang JC, Shin JS, Huang YT, Chao CJ, Ho SC, Wu MJ et al. Small bowel volvulus among adults. J Gastroenterol Hepatol. 2005;20(12):1906–1912.

11. Lau KC, Miller BJ, Schache DJ, Cohen JR. A study of large-bowel volvulus in urban Australia. Can J Surg 2006;49:203–7.

12. Moore CJ, Corl FM, Fishman EK. CT of cecal volvulus: unraveling the image. AJR Am J Roentgenol 2001;177:95–8.

13. Vandendries C, Jullès MC, Boulay-Coletta I, Loriau J, Zins M. Diagnosis of colonic volvulus: findings on multidetector CT with three-dimensional reconstructions. Br J Radiol. 2010 Nov; 83(995): 983–990. doi: 10.1259/bjr/35714052 PMCID: PMC3473716 PMID: 20965909.

14. Tan FL, Tan YM, Heah SM, Seow-Choen F. Adult Hirschsprung's disease presenting as sigmoid volvulus: a case report and review of literature. Tech Coloproctol. 2006 Oct;10(3):245-8. Epub 2006 Sep 20.

15. Abita T, Lachachi F, Durand-Fontanier S, Maisonnette F, Roudaut PY, Valleix D et al. Cecal volvulus. J Chir (Paris). 2005 Jul-Aug;142(4):220-4. [Article in French].

16. Habre J, Sautot-Vial N, Marcotte C, Benchimol D. Caecal volvulus. Am J Surg. 2008 Nov; 196(5):e48-9.

17. Consorti ET, Liu TH. Diagnosis and treatment of caecal volvulus. Postgrad Med. J. 2005;81(962):772–776.

18. Halabi WJ, Jafari MD, Kang CY, Nguyen VQ, Carmichael JC, Mills S et al. Colonic volvulus in the United States: trends, outcomes, and predictors of mortality. Ann Surg. 2014 Feb;259(2):293-301. doi: 10.1097/SLA.0b013e31828c88ac.

19. de Vries HS, Samlal RK, Maresch BJ, Hoven-Gondrie ML. Cecal volvulus caused by a large uterine leiomyoma. Int J Surg Case Rep. 2015;10:97-9. doi:

10.1016/j.ijscr.2015.03.021. Epub 2015 Mar 13. PMID: 25818372; PMCID: PMC4429851.

20. Hasbahceci M, Basak F, Alimoglu O. Cecal volvulus. Ind. J. Surg. 2012;74(6):476–479.

21. Bhandari TR, Shahi S, Poudel R. Colonic Volvulus: An Experience at Tertiary Care Hospital in Nepal. Cureus. 2019 Jul 18;11(7):e5165. doi: 10.7759/cureus.5165.

22. Ramírez-Ramírez MM, Villanueva-Sáenz E, Ramírez-Wiella-Schwuchow G. Elective laparoscopic right colectomy for caecal volvulus: case report and literature review. Cir Cir. 2017 Jan - Feb;85(1):87-92. doi: 10.1016/j.circir.2016.03.003. Epub 2016 Apr 28. [Article in Spanish].

23. Ruiz-Tovar J, Calero García P, Morales Castiñeiras V, Martínez Molina E. Caecal volvulus: presentation of 18 cases and review of literature. Cir Esp. 2009 Feb;85(2):110-3. doi: 10.1016/j.ciresp.2008.09.003. Epub 2009 Feb 5. [Article in Spanish].

24. Tsushimi T, Kurazumi H, Takemoto Y, Oka K, Inokuchi T, Seyama A et al. Laparoscopic cecopexy for mobile cecum syndrome manifesting as cecal volvulus: report of a case. Surg Today. 2008;38(4):359-62. doi: 10.1007/s00595-007-3620-7. Epub 2008 Mar 27.

25. Jones RG, Wayne EJ, Kehdy FJ. Laparoscopic detorsion and cecopexy for treatment of cecal volvulus. Am Surg. 2012 May;78(5):E251-2.

26. Baldarelli M, De Sanctis A, Sarnari J, Nisi M, Rimini M, Guerrieri M. Laparoscopic cecopexy for cecal volvulus after laparoscopy. Case report and a review of the literature. Minerva Chir. 2007 Jun;62(3):201-4.

27. Majeski J. Operative therapy for cecal volvulus combining resection with colopexy. Am J Surg. 2005 Feb; 189(2):211-3.

28. Marino F, Giani I, Clerico G, Luc AR, Giacosa AC, Ganio E et al. Recurrent caecal volvulus in mesenterium commune. A case report. Chir Ital. 2007 Sep-Oct;59(5):751-4.

29. Ballantyne G H, Brandner M D, Beart R W, Ilstrup D M. Volvulus of the colon, incidence and mortality. Ann Surg. 1985;202:83–92.

30. Althans AR, Aiello A, Steele SR, Bhama AR. Colectomy for caecal and sigmoid volvulus: a national analysis of outcomes and risk factors for postoperative complications. Colorectal Dis. 2019 Dec;21(12):1445-1452. doi: 10.1111/codi.14747. Epub 2019 Jul 15.

31. Mulugeta GA, Awlachew S. Retrospective study on pattern and outcome of management of sigmoid volvulus at district hospital in Ethiopia. BMC Surg. 2019 Aug 9;19(1):107. doi: 10.1186/s12893-019-0561-1.

32. Cirocchi R, Farinella E, La Mura F, Morelli U, Trastulli S, Milani D et al. The sigmoid volvulus: surgical timing and mortality for different clinical types. World J Emerg Surg. 2010;5:1.

33. Weingrow D, McCague A, Shah R, Laiezarzadeh F. Delayed presentation of sigmoid volvulus in a young woman. West J Emerg Med. 2012;13(1):100–2.

34. Raveenthiran V, Madiba TE, Atamanalp SS, De U. Volvulus of the sigmoid colon. Colorectal Dis. 2010 Jul;12(7 Online):e1-17. doi: 10.1111/j.1463-1318.2010.02262.x. Epub 2010 Mar 10. Review.

35. Onder A, Kapan M, Arikanoglu Z, Palanci Y, Gumus M, Aliosmanoglu I et al. Sigmoid colon torsion: mortality and relevant risk factors. Eur Rev Med Pharmacol Sci. 2013 Feb; 17 Suppl 1():127-32.

36. Islam S, Hosein D, Bheem V, Dan D. Synchronous volvulus of the sigmoid colon and caecum, a very rare cause of large bowel obstruction. BMJ Case Rep. 2016 Oct 14;2016. pii: bcr2016217116. doi: 10.1136/bcr-2016-217116.

37. Roy SP, Tay YK, Kozman D. Very rare case of synchronous volvulus of the sigmoid colon and caecum causing large-bowel obstruction. BMJ Case Rep. 2019 Jan 28;12(1). pii: bcr-2018-227375. doi: 10.1136/bcr-2018-227375.

38. Berg AK, Perdawood SK. Synchronous sigmoideum- and caecum volvulus. [Article in Danish] Ugeskr Laeger. 2015 Sep 21;177(39):V04150346.

39. Islam2 S, Hosein D, Harnarayan P, Naraynsingh V. Synchronic volvulus of splenic flexure and caecum: a very rare cause of large bowel obstruction. BMJ Case Rep. 2016 Jan 18;2016. pii: bcr2015213029. doi: 10.1136/bcr-2015-213029.

40. Elsharif M, Basu I, Phillips D. A case of triple volvulus. Ann R Coll Surg Engl 2012;94:e62–4. 10.1308/003588412X13171221500781.

41. Swenson BR, Kwaan MR, Burkart NE, Wang Y, Madoff RD, Rothenberger DA et al. Colonic volvulus: presentation and management in metropolitan Minnesota, United States. Dis Colon Rectum. 2012 Apr;55(4):444-9. doi: 10.1097/DCR.0b013e3182404b3d.

42. Palmucci S, Lanza ML, Gulino F, Scilletta B, Ettorre GC. Diagnosis of a sigmoid volvulus in pregnancy: ultrasonography and magnetic resonance imaging findings. J Radiol Case Rep. 2014 Feb 1;8(2):54-62. doi: 10.3941/jrcr.v8i2.1766. eCollection 2014 Feb.

43. Chang CJ, Hsieh TH, Tsai KC, Fan CM. Sigmoid volvulus in a young woman nearly misdiagnosed as fecal impaction. J Emerg Med. 2013 Mar;44(3):611-3. doi: 10.1016/j.jemermed.2012.02.084. Epub 2012 Oct 15.

44. Vo TM, Gyaneshwar R, Mayer C. Concurrent sigmoid volvulus and herniation through broad ligament defect during pregnancy: case report and literature review. J Obstet Gynaecol Res. 2008 Aug;34(4 Pt 2):658-62. doi: 10.1111/j.1447-0756.2008.00903.x.

45. Chakraborty A, Ayoob A, DiSantis D. Coffee bean sign. Abdom Imaging. 2015 Oct; 40(7):2904-5.

46. Yigit M, Turkdogan KA. Coffee bean sign, whirl sign and bird's beak sign in the diagnosis of sigmoid volvulus. Pan Afr Med J. 2014; 19():56.

47. Chung SD, Chen KH, Chen HA, Tu CC, Wu JM. Acute abdomen with coffee bean sign. Emerg Med J. 2011 Oct; 28(10):826.

48. Ishibashi R, Niikura R, Obana N, Fukuda S, Tsuboi M, Aoki T et al. Prediction of the Clinical Outcomes of Sigmoid Volvulus by Abdominal X-Ray: AXIS Classification System. Gastroenterol Res Pract. 2018 Nov 15;2018:8493235. doi: 10.1155/2018/8493235. PMID: 30581464; PMCID: PMC6276422.

49. Xiang H, Han J, Ridley WE, Ridley LJ. Horseshoe sign: Sigmoid volvulus. J Med Imaging Radiat Oncol. 2018 Oct;62 Suppl 1:85-86.

50. Singh Y, Islam S, Arra A, Banfield R, Naraynsingh V. The steel pan sign of sigmoid volvulus-A case series. Int J Surg Case Rep. 2017;41:332-335. doi: 10.1016/j.ijscr.2017.10.064. Epub 2017 Nov 11.

51. Oren D, Atamanalp SS, Aydinli B, Yildirgan MI, Başoğlu M, Polat KY et al. An algorithm for the management of sigmoid colon volvulus and the safety of primary resection: experience with 827 cases. Dis Colon Rectum. 2007 Apr;50(4):489-97.

52. Safioleas M, Chatziconstantinou C, Felekouras E, Stamatakos M, Papaconstantinou I, Smirnis A et al. Clinical considerations and therapeutic strategy for sigmoid volvulus in the elderly: a study of 33 cases. World J Gastroenterol. 2007 Feb 14;13(6):921-4.

53. Lou Z, Yu E-D, Zhang W, Meng R-G, Hao L-Q, Fu C-G. Appropriate treatment of acute sigmoid volvulus in the emergency setting. World J Gastroenterol. 2013;19(30):4979.

54. Atamanalp SS. Treatment of sigmoid volvulus: a single-center experience of 952 patients over 46.5 years. Tech Coloproctol. 2013 Oct;17(5):561-9. doi: 10.1007/s10151-013-1019-6. Epub 2013 May 1.

55. Perrot L, Fohlen A, Alves A, Lubrano J. Management of the colonic volvulus in 2016. J Visc Surg. 2016 Jun; 153(3):183-92.

56. Gupta SS, Singh O, Paramhans D, Mathur RK. Tube sigmoidostomy: a valuable alternative to sigmoidopexy for sigmoid volvulus. J Visc Surg. 2011 Apr; 148(2):e129-33.

57. Salas S, Angel CA, Salas N, Murillo C, Swischuk L. Sigmoid volvulus in children and adolescents. J Am Coll Surg. 2000 Jun;190(6):717-23.

58. Wu S, Sun X, Yu Y, Shen Y. Hirschsprung's Disease-Related Giant Sigmoid Volvulus Complicated by Refractory Hypertension in an Elderly Man. Am J Case Rep. 2018 Apr 20;19:467-471.

59. Raveenthiran V. Restorative resection of unprepared left-colon in gangrenous vs. viable sigmoid volvulus. Int J Colorectal Dis. 2004 May;19(3):258-63. Epub 2003 Oct 3.

60. Choi BJ, Jeong WJ, Kim SJ, Lee SC. Single-port laparoscopic surgery for sigmoid volvulus. World J Gastroenterol. 2015 Feb 28;21(8):2381-6. doi: 10.3748/wjg.v21.i8.2381.

61. Easterday A, Aurit S, Driessen R, Person A, Krishnamurty DM. Perioperative Outcomes and Predictors of Mortality After Surgery for Sigmoid Volvulus. J Surg Res. 2020 Jan;245:119-126. doi: 10.1016/j.jss.2019.07.038. Epub 2019 Aug 12.

62. Kassi AB, Lebeau R, Yenon KS, Katche E, Diane B, Kouassi JC. Morbidity and mortality of Hartmann's procedure for sigmoid volvulus at the University Hospital of Cocody, Abidjan. West Afr J Med. 2011 May-Jun; 30(3):169-72.

Un caz de moarte subită cardiacă cu leziuni organice cronice

[1]Ovidiu-Sorin Chiroban, [1]Dan Perju-Dumbravă, [1]Mironescu Daniela Cristina, [1]Szigyarto Emma, [1]Ștețco Dănuța, [1]Vasilica-Angela Cruceanu, [1]Pastor Iulia Sevastiana, [2]Mihnea Prundeanu, [1]Maria-Roxana Angheluță

[1]Disciplina de Medicină Legală, Departament 4, Universitatea de Medicină și Farmacie "Iuliu Hațieganu" Cluj-Napoca, Romania

[2]Disciplina de Pneumologie, Departament 6, Universitatea de Medicină și Farmacie "Iuliu Hațieganu" Cluj-Napoca, România

Introducere

Moartea subită se definește, din punct de vedere medico-legal, ca fiind decesul care apare brusc, cu o evoluție rapidă a simptomelor, în plină stare de sănătate aparentă (1). Pentru că aceste decese survin, de cele mai multe ori în diverse locuri și circumstanțe, fără să existe martori, se impune efectuarea unei necropsii medico-legale. În urma analizei macroscopice decelat la autopsie, ne confruntăm cu următoarele trei aspecte: moarte subită cu leziuni organice incompatibile cu viața (ex: un infarct miocardic transmural rupt cu tamponada consecutivă, ruptura unui anevrism cerebral), moarte subită cu leziuni organice cronice (ex: ateroscleroză coronariană, miocardoscleroză) și respectiv moartea subită cu modificări organice nespecifice pentru o anumită boală, comune atât morților violente cât și celor neviolente (2).

Prin analiza cazurilor de moarte subită ce au trecut prin practica medicinii legale, am constatat drept cauză de deces originea cardio-vasculară, și nu de puține ori ne-am aflat în imposibilitatea clarificării substratului morfologic, leziunea neavând timp să se constituie, decesul survenind rapid. Lacunarismul antecedentelor personale patologice

ale persoanei decedate (atât din datele de anchetă ale emițătorului Ordonanței de efectuare a autopsiei cât și din partea aparținătorilor) reprezintă unul dintre fenomenele cu care se confruntă medicul legist când efectuează necropsia medico-legală (3). În majoritatea cazurilor, leziunile organice cronice vizibile macroscopic și microscopic, preexistă față de momentul decesului așa încât implicația tanatogeneratoare a acestora este mai puțin dovedită (4).

Am ales acest caz întrucât a reprezentat în practica noastră un caz în care s-au aplicat în detaliu examinări succesive, metodice, după un plan prealabil, pentru ca la concluziile raportului de expertiză medico-legală să avem posibilitatea de a încadra acest deces în categoria morților violente sau neviolente, să stabilim cauza decesului, mecanismul de acțiune și data morții (5).

Prezentarea de caz

Din datele de anchetă puse la dispoziție de către organele de cercetare penală a reieșit că victima IP, de sex masculin, în vârstă de 65 ani, în octombrie 2013 în jurul orelor 07:15, a fost găsit de soția sa, numita EP, în pat, decedat în locuința de domiciliu din județul Cluj. Acesta a avut un incident cu o seară înainte, când, pe fondul unei tulburări de echilibru a căzut în baie și s-a lovit cu fruntea de chiuvetă, după care s-a retras în camera sa pentru a se odihni.

În aceeași zi am primit Ordonanța de Efectuare a necropsiei medico-legale și am procedat în cauză. La examinarea externă a cadavrului s-a constatat: cadavru de sex masculin, de talie înaltă, țesut musculo-adipos slab reprezentat, stare de igienă precară. Semnele morții reale sunt prezente cu lividități violacei dispuse pe părțile posterioare declive necomprimate, în stadiul de difuziune (pălesc la digitopresiune), rigiditate prezentă la toate articulațiile, în faza de stare, putrefacția nu este exteriorizată. Ca leziuni traumatice se constată, frontal stânga, sub linia de inserție a părului, o echimoză violacee neregulată de 4/3,7 cm, supraiacent căreia se evidențiază o plagă contuză de 2/1,3 cm (Fig. 1.). La nivelul aripii nazale stângi, exista o excoriație discontinuă,

alungită, acoperită de crustă hematică roșietică, dispusă oblic infero-superior și latero-medial (Fig. 2.). Semne de tratament medical se constată la nivelul locurilor de elecție ale punctiilor vasculare sub forma unei echimoze violacei centrată de o excoriație punctiformă cu baza umedă.

Fig. 1. Frontal stâng, plagă contuză cu echimoză violacee adiacentă.

Fig. 2. Excoriație versant nazal stâng.

Ca semne de identificare, am menționat ochii miotici bilateral; semnul lui Frank prezent, în gradul 3 la nivelul lobului urechii, bilateral; edentație parțială; prezența părului facial cu lungime maximă de 1 cm; atrofia senilă a tegumentelor corpului (cu piele subțire, uscată, lipsită de elasticitate, de culoare galben-ceușie și lipsa pilozității); leziuni trofice ale fanerelor; tatuaj pe antebrațul drept, pe fața anterioară, în 1/3 medie cu o reprezentare grafică albăstrui-verzuie ilizibilă.

La examenul intern, capul cu țesuturi moi epicraniene cu infiltrat sangvin la nivel frontal stâng, corespunzător leziunii traumatice de la examenul extern, cu dimensiunea de 3/2,7 cm, cu contur neregulat (Fig. 3.). În rest, modificările vizibile macroscopic de la examenul intern au fost: la nivel cerebral – stază leptomeningeană, minim edem cerebral, creier cu greutate scăzută, pe suprafață cu circumvoluțiuni aplatizate, șanțurile largi, iar pe secțiune, scoarța este subțire, iar ventriculii cerebrali sunt moderat crescuți în volum; la nivelul vaselor poligonului lui Willis, placarde intimale gălbui, indurate, care obstruează lumenul în diferite stadii; după îndepărtarea durei-mater nu s-au decelat linii de fractură la nivelul calotei sau al endobazei craniene (Fig. 4.).

Fig. 3. Infiltrat sangvin frontal epicranian.

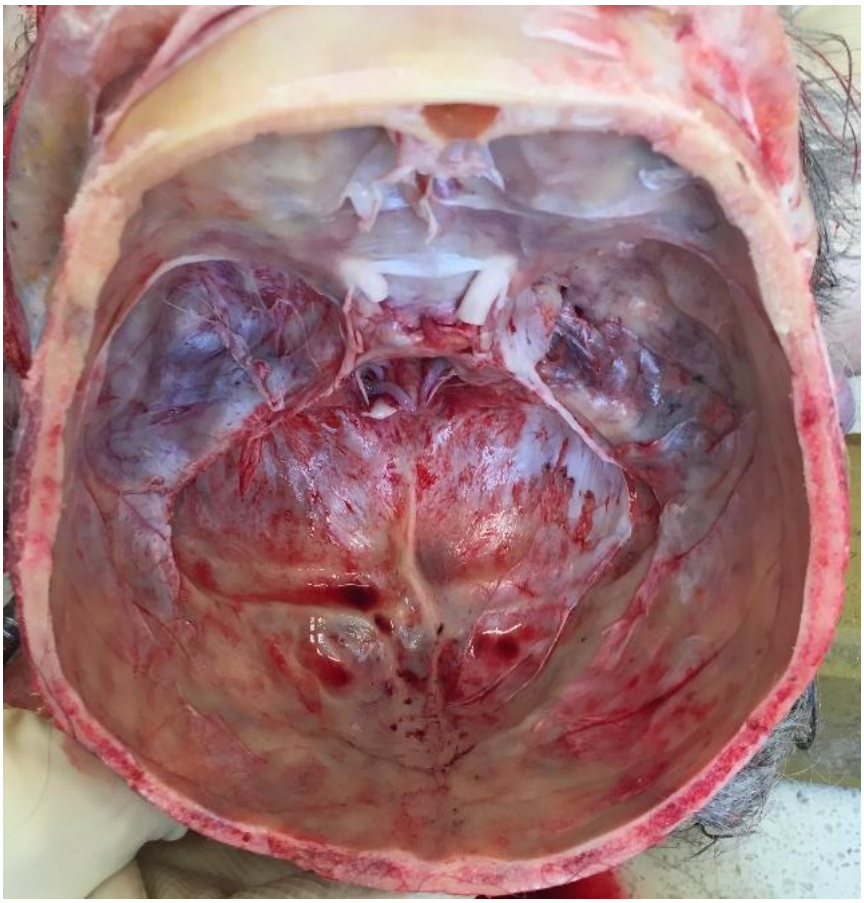

Fig. 4. Bază de craniu.

La nivelul plastronului sterno-costal, pe fața externă a acestuia, se evidențiază o fractură transversală de stern, cu minim infiltrat sangvin, corespunzător spațiului intercostal II (Fig. 5.). La verificarea integrității costale, identificăm multiple fracturi, pe linia medio-claviculară, bilateral, fără deplasare, însoțite de minim infiltrat sangvin la nivelul coastelor II, III, IV, V, VI pe dreapta și respectiv II, III, IV și V pe stânga. Se secționează sacul pericardic prin tehnica Y și se decelează o acumulare seroasă, gălbuie, în cantitate de 15 ml și ulterior se examinează cordul. Pericardul parietal este neted, lucios, sidefiu. Epicardul este neted, lucios, transparent, prezintă pe fața mediastinală, la nivelul ventriculului drept câteva depozite albicioase, cu contur neregulat și dimensiuni sub 1,5/1/0,1 cm; prin transparența epicardului seros, de-a

lungul traiectelor vasculare se observă depuneri gălbui de țesut adipos, pe o suprafață întinsă (Fig. 6.).

Fig. 5. Fractură transversală stern.

Fig. 6. Hialinoză epicardică. Lipomatoză cardiacă.

Cord cu dimensiuni de 15/13/5 cm, cavitățile acestuia conțin sânge lichid și cheaguri; endocardul parietal este integru, suplu, lucios; la nivelul valvelor mitrală și aortică se palpează depozite dure, gălbui la nivelul inelului valvular, subendocardic, cu aspect gălbui-albicios ce limitează moderat deschiderea și închiderea cuspelor valvulare precum și rigidizarea lor; miocardul este de culoare brună-roșietică, cu elasticitate păstrată, cu striuri dure, albe-sidefii pe secțiune, prezinta, la nivel septal o

grosime de 1,5 cm, iar peretele lateral al ventriculului stâng are dimensiunea de 2 cm (Fig. 7.). Coronarele cu pereți îngroșați, lumen îngustat, scârțâie la secționare.

Fig. 7. Cord secționat transversal. Miocard cu miocardoscleroză. Arterioscleroză.

Plămânii de culoare violacee, cu nuanță mai exprimată în regiunile paravertebrale, elasticitate prezentă, crepitații păstrate, pe suprafață prezintă desen antracotic, pe secțiune se scurge sânge negricios în cantitate moderată si spumă rozată. Ficat cu capsula destinsă, transparentă și marginile rotunjite, suprafața ușor neregulată, granulară, culoare brună, cu zone brun-gălbui pe suprafață și pe secțiune, desen lobular păstrat. Pancreas gălbui, lobular, înglobat în grăsime; splina cu capsula cenușie destinsă, pe secțiune parenchimul violaceu-folicular; rinichii înglobați în grăsime, se decapsulează greu, au suprafața neregulată, cu zone de depresiune albicioase, cu contur neregulat, dure la palpare, corticala de culoare roșie-violacee, medulara violacee, contrast cortico-medular păstrat.

Probele de țesuturi recoltate de la cadavru în vederea efectuării examenului histopatologic au arătat următoarele: Hipertrofie și fibroză miocardică. Modificări de ateroscleroză coronariană. Steatoză hepatică. Rinichi arteriosclerotic.

Discuții

Cele mai frecvente cauze de moarte subită sunt cele care au etiologie cardiovasculară (30 % din cauzele de deces în întreaga lume, echivalentul a 17 milioane de decese anual). Pierderea funcției cardiace urmată de oprirea inimii reprezintă decesul neașteptat din moartea subită cardiacă. Rata de supraviețuire a evenimentelor cardiace subite este mai mică de 1% la nivel global (6).

Practica medicală a arătat ca aproximativ 80 % dintre adulții cu moarte subită cardiacă prezintă afectare coronariană severă. Marea majoritate a acestora suferiseră până la data decesului un infarct miocardic acut consecutiv unei tromboze coronariene, unui embol sau unui spasm coronarian pe o coronară cu minime/moderate modificări de ateroscleroză (7, 9). Remodelarea cardiacă se poate produce prin hipertrofie cardiacă, reacție fibrotică cu apariția unei diskinezii a miocardului și apariția tulburărilor de ritm fatale, reinfarctizare sau ruptură miocardică (8). Un alt element identificat la necropsia cazurilor cu MSC este existența unei cardiopatii hipertrofice

sau dilatative într-un procent de 10-15% din cazuri, și doar 5-10 % din cazuri să aibă un cord fără modificări patologice decelabile macroscopic, cauza tanatogeneratoare rămânând ermetică cunoașterii umane (7).

Conform datelor din literatură, factorii de risc pentru apariția moții subite de cauză cardiacă, inclusiv ca primă manifestare a substratului lezional inițial, sunt următorii: vârsta, hipertensiunea arterială, diabetul zaharat, fumatul, obezitatea, afectarea renală, inflamația sistemică, afectare genetică, afectarea coronariană (10).

În fața unui astfel de caz, medicul legist trebuie să pledeze cu rezerve și prudență asupra felului morții, a cauzei și a mecanismului de deces. În aprecierea datei morții este necesară o examinare minuțioasă medico-legală precum și corelarea obligatorie cu datele de anchetă. Acesta procedează cu ordine în idei, abordând o metodă corespunzătoare cazului, respectând un plan prealabil, iar la nevoie, în funcție de ce modificări macroscopice se constată la autopsie, apelează la investigații suplimentare (toxicologice, serologice, histopatologice). Așadar, cazul prezintă mai multe particularități:

Prima dintre ele se refera la existența unui simptom în istoricul recent al pacientului care ridică suspiciunea unei afectări cardio-vasculare: afirmativ, sincopă cu pierderea stării de conștiență însoțită de pierderea echilibrului și lovirea regiunii frontale stângi de obiectele din jur. Este cunoscută în literatura de specialitate și în practica noastră clinică, sincopa ca fiind specifică atât unei afectări acute coronariene, a unei cardiopatii (dilatative și/sau hipertrofice) precum și al unei valvulopatii (stenoza aortică strânsă) (11). În cadrul necropsiei, la examenul intern, se identifică o îngustare a lumenului coronarian, însă fără semnificație hemodinamică (< 50% din diametrul coronarei) pentru a produce efecte negative cu reducerea fluxului sangvin, și implicit reducerea oxigenării miocardului (12). La măsurarea peretelui miocardului septal, se constată o grosime de 1,5 cm iar peretele lateral al ventriculului stâng a fost gros de 2 cm și confruntând cu datele din literatură (13), stabilim diagnosticul macroscopic de

hipertrofie miocardică. Calcifierea inelului mitralei și aortei sunt semne de degenerescență valvulară, cu impact hemodinamic.

O altă particularitate a acestui caz o reprezintă prezența la nivelul epicardului seros a unui strat de țesut adipos care cuprinde ca într-un manșon pachetul vascular al inimii pe întreaga sa întindere. Este cunoscut faptul ca această lipomatoză cardiacă are un rol important în fiziopatologia tulburărilor de ritm, fără însă a cunoaște în detaliu cum anume acționează. Sunt incriminate citokinele și adipokine proinflamatorii și profibrotice, care contribuie la fenomenul de fibroză al miocardului (14). Această miocardofibroză poate să fie un important substrat în geneza tulburărilor de ritm cu origine ventriculară (care sunt responsabile de moartea subită cardiacă), mai ales la pacienții cu cardiopatie hipertrofică (15).

Ținând cont de acest aspect, investigații suplimentare asupra țesutului excitoconductor ar putea oferi informații în plus cu privire la fiziopatologia decesului în cazul prezentat, însă doar împreună cu alte investigații suplimentare, cum ar fi: angiografia coronariană, toxicologie (medicamente, substanțe stupefiante), analiză biochimică a sângelui, LCR, umoare vitroasă (pentru identificarea unui tulburări metabolice – cetoacidoză diabetică, consum alcool, tulburări ale echilibrului electrolitic, anafilaxie; markeri pentru infarct miocardic, sepsis), analiză microbiologică a sângelui, LCR, splinei, vegetații cardiace, miocard, testare genetică (16). Pentru analiza țesutului excitoconductor este nevoie de o tehnică specială în cadrul autopsiei, cu dezinserarea cuspidei ventrale a valvei mitrale și evidențierea feței stângi a septului interventricular. Ramura stângă a fasciculului His se evidențiază ca o bandă albicioasă, cu traiect ascendent spre superior nivelul valvei aortice, apoi pe sub endocard, și la dreapta, spre ventriculul drept, unde se disecă ramura dreaptă a fasciculului His. Se continuă cu dezinserția cuspidei septală a tricuspidei și, de-a lungul septului interatrial, se urmărește până la nivelul orificiului sinusului coronar, unde se evidențiază nodul atrio-ventricular. Pentru identificarea și evidențierea nodul sino-

atrial, se etalează suprafața exterioară a cordului și se îndepărtează epicardul de pe vena cavă superioară, atriul drept și șanțul terminal.

Pentru analiza histologică, histochimică, biochimică și moleculară a probelor necroptice pledează studii care au demonstrat că remodelarea miocardică și fibroza consecutivă sunt implicate în procesul fiziopatologic al aritmiei prin corelații între fibroza miocardică (procollagen type I aminoterminal peptide (PINP), procolagen tip III aminoterminal peptide (PIINP), TIMP1 (membrane metalloproteinase I), încărcarea presională (peptidul natriuretic atrial), inflamație (Proteina C Reactivă) și incidența tahicardiei ventriculare (17).

Un alt element care se adaugă substratului aterogen al organismului în reprezintă identificarea macroscopică în cursul necropsiei medico-legale a unui ficat cu aspect gras, crescut în volum, cu capsulă destinsă și suprafață granulară, cu puncte gălbui. Microscopic se confirmă diagnosticul de steatoză hepatică. În literatură, ficatul gras este cunoscut ca fiind boală sistemică (18), și prin fiziopatologia bolii, este asociat cu moartea subită cardiacă (19, 20).

Moartea subită reprezintă o complicație a patologiei preexistente. Fiecare aparat sau sistem al organismului poate fi responsabil de apariția acesteia, astfel, amintim: sistem nervos – accidente vasculare cerebrale, meningită; aparat respirator – pneumonie, tromboembolism pulmonar, embolie grasă/amniotică; sistem hematopoietic – hemoglobinopatii, leucemii; aparat gastro-intestinal – gastroenterită, peritonită, hemoragie digestivă, encefalopatie hepatică, pancreatită acută (21). Toate aceste elemente au fost atent urmărite in cazul acestei necropsii, fără să fie identificate. De aceea, prin excludere ne-am orientat spre o cauză de origine cardiacă a morții subite a susnumitului.

Coroborând datele de anchetă cu cele de la examinarea necroptică și cu examinările complementare efectuate (examen histologic și toxicologic), cauza tanatogeneratoare a fost ateromatoza coronariană, care a dus în timp la fenomene hipoxice repetitive obiectivate morfopatologic prin miocardoscleroză, ce s-au

manifestat, mai probabil, cu o tulburare de ritm paroxistică ce a produs stopul cardio-circulator și ulterior a dus la deces. Data morții a fost apreciată ca fiind cu 12 ore anterior efectuării autopsiei medico-legale.

Concluzie

Patologia cardio-vasculară ce se asociază evenimentului acut tanatogenerator este un important element ce nu poate fi neglijat. Moartea subită cardiacă reprezintă o problemă de sănătate publică, atât prin prisma sărăciei simptomatologiei preexistente cât și a impactului ei social. Cunoașterea factorilor de risc poate constitui o bază pentru stratificarea pașilor în tratarea cauzelor ce pot duce la un deces subit de origine cardiacă. În fața unui astfel de caz, o bună cunoaștere a mecanismelor ce stau la baza acestui proces este necesară din partea medicului legist care, adăugată la examinările complementare vaste și detaliate și la datele de anchetă oferite, să poată oferi un răspuns la obiectivele Ordonanței de Efectuare a Constatării Medico-Legale.

Consimțământul informat a fost obținut înainte de utilizarea datelor despre pacient în pregătirea prezentării cazului.

Referințe

1. Virmani R, Burke AP, Farb A. Sudden cardiac death. Cardiovasc Pathol 10(5):211–218. 2001.

2. Iftenie V, Dermengiu D. Medicină legală. Editia 3. Bucuresti. Editura C.H. Beck. 2019.

3. Perju-Dumbrava D. Legal medicine. Lecture support. Faculty of Medicine. Cluj-Napoca. Editura Medicala Universitara “Iuliu Hatieganu”. 2017.

4. Curca GC, Drugescu N, Ardeleanu C, Ceausu M. Repere de investigare in moartea subita cardiaca la adultul tanar. Rom J Leg Med 16(1)57-66. 2008.

5. Brinkmann B. Harmonisation of medico-legal autopsy rules. Int J Legal Med 113(1):1–14. 1999.

6. Mehra R. Global public health problem of sudden cardiac death. Journal of electrocardiology 40 (6 Suppl):S118-122. 2007.

7. Zheng ZJ, Croft JB, Giles WH, Mensah GA. Sudden cardiac death in the United States, 1989 to 1998. Circulation 104 (18):2158-2163. 2001.

8. Katritsis DG, Gersh BJ, Camm AJ. A Clinical Perspective on Sudden Cardiac Death. Arrhythm Electrophysiol Rev. 5(3):177-182. 2016.

9. Kong MH, Fonarow GC, Peterson ED, et al. Systematic review of the incidence of sudden cardiac death in the United States. J Am Coll Cardiol. 57:794-801. 2011.

10. Deo R, Albert CM. Epidemiology and Genetics of Sudden Cardiac Death. Circulation. 125:620–637. 2012.

11. Emedicine.medscape.com. Sudden Cardiac Death: Practice Essentials, Background, Pathophysiology. [online]. Available at: https://emedicine.medscape.com/article/151907-overview. 2020.

12. Montalescot G, Sechtem U, Achenbach S. Ghid de management al bolii coronariene stabile. Romanian Journal of Cardiology. Vol 24. 2014.

13. Marwick et al. Recommendations on the Use of Echocardiography in Adult Hypertension: A Report from the European Association of Cardiovascular Imaging (EACVI) and the American Society of Echocardiography (ASE). 2015.

14. Hatem SN, Redheuil A, Gandjbakhch E. Cardiac adipose tissue and atrial fibrillation: the perils of adiposity, Cardiovascular Research, 109(4):502–509. 2016.

15. Shiozaki AA, Senra T, Arteaga E, et al. Fibrosis miocárdica en pacientes con cardiomiopatía hipertrófica con alto riesgo para muerte súbita cardíaca. Arq. Bras. Cardiol. [Internet]; 94(4): 535-540. 2010.

16. Basso C, Aguillera B, Banner J, et al. Guidelines for autopsy investigation of sudden cardiac death:2017 update from the Association for European Cardiovascular Pathology. Virchows Arch. 471:691-705. 2017.

17. Kong P, Christia P, Frangogiannis NG. The pathogenesis of cardiac fibrosis. Cell. Mol. Life Sci. 71, 549–574. 2014.

18. Ballestri S, Lonardo A, Bonapace S, et al. Risk of cardiovascular, cardiac and arrhythmic complications in patients with non-alcoholic fatty liver disease. World J Gastroenterol. 20(7):1724–45. 2014.

19. Byrne CD, Targher G. NAFLD: a multisystem disease. J Hepatol. 62(1 Suppl): S47–64. 2015.

20. Fotbolcu H, Zorlu E. Nonalcoholic fatty liver disease as a multi-systemic disease. World J Gastroenterol. 22(16):4079-4090. 2016.

21. Chaturvedi M, Satoskar M, Khare MS, Kalgutkar AD. Sudden, unexpected and natural death in young adults of age between 18 and 35 years: A clinicopathological study. Indian J Pathol Microbiol. 54:47-50. 2011.

Ablația totală a unui craniofaringiom complex la un copil de 9 ani – răul cel mai mic

[1,2]Ioan-Alexandru Florian, [3,4]Teodora-Larisa Timiș, [1,2]Kinga-Renata Kiss, [1,2]Ioan-Ștefan Florian

[1]Departamentul de Neuroștiințe, Disciplina Neurochirurgie, Universitatea de Medicină și Farmacie „Iuliu Hațieganu" Cluj-Napoca, România

[2]Clinica de Neurochirurgie, Spitalul Clinic Județean de Urgență Cluj, România

[3]Departamentul de Științe Funcționale, Disciplina Fiziologie, Universitatea de Medicină și Farmacie „Iuliu Hațieganu" Cluj-Napoca, România

[4]Clinica de Dermatovenerologie, Spitalul Clinic Județean de Urgență Cluj, România

Introducere

Craniofaringioamele reprezintă tumori intracraniene rare, cu histologie benignă, care se dezvoltă din celule reziduale ale pungii lui Rathke (1-5). De regulă, acestea cresc anterior și superior față de glanda hipofizară și se pot extinde până în ventriculul al treilea, însă rareori pot apărea craniofaringioame strict intraventriculare.. Majoritatea acestor tumori conțin porțiuni solide cu tendință la calcificare, precum și formațiuni chistice cu un conținut lichidian brun, uleios, cu cristale de colesterol. În jur de 50% dintre craniofaringioame sunt depistate în timpul copilăriei, cu un vârf al incidenței între 5 și 10 ani.

Tratamentul acestor tumori este un subiect controversat, cum recidivele sunt frecvente, complicațiile au un potențial fatal, iar morbiditatea și mortalitatea cresc după reintervenție (1-5). Craniofaringioamele nu prezintă degenerare malignă, însă dificultățile legate de tratament, proximitatea acestora față de structuri cerebrale

extrem de importante și de fragile, precum și tendința de recurență le oferă un comportament malign. Opiniile sunt împărțite între rezecție neurochirurgicală totală suplimentată sau nu de radioterapie, sau ablație subtotală urmată obligatoriu de radioterapie. Abordul chirurgical cel mai des folosit este cel pterional, însă anumite craniofaringioame pot fi abordate și pe cale endoscopică transsfenoidală, pe când cele cu extensie intraventriculară importantă pot fi accesate interemisferic transcalos. Printre complicațiile postoperatorii cele mai severe amintim insuficiența hipofizară, care poate ajunge până la panhipopituitarism, diabet insipid de origine centrală, îngustarea câmpului vizual și scăderea acuității vizuale, obezitate, alterarea ritmului circadian, hipertermie, somnolență, precum și tulburări de creștere la copii.

În cele ce urmează, vă vom prezenta cazul complex al unui copil cu un craniofaringiom de dimensiuni mari și o evoluție postoperatorie inițial dificilă, devenind apoi favorabilă.

Prezentare de caz

Un băiat de 9 ani, școlar, fără antecedente personale patologice semnificative, este adus la clinica de neurochirurgie acuzând cefalee intensă și scăderea ușoară a acuității vizuale, simptome care au apărut în mod insidios în urmă cu aproximativ patru luni. Heteroanamnestic, a câștigat foarte mult în greutate în ultimele trei luni (circa 15 kg), iar părinții au observat polifagia și polidipsia cu debut în aceeași perioadă. Antialgicele minore și depletivele cerebrale au avut un efect redus în ameliorarea simptomatologiei. La internare, se remarcă înălțimea redusă a copilului pentru vârsta sa, precum și greutatea corporală ridicată (indice de masă corporal de 30,5). Pacientul este conștient, cooperant, orientat temporo-spațial, GCS de 15 puncte, acuzând cefalee, senzație de greață și două episoade de vărsături în contextul hipertensiunii intracraniene, fără semne de iritație meningeală, ușoară scădere a acuității vizuale și îngustarea câmpului vizual temporal bilateral, fără deficite motorii sau senzitive, ROT prezente și simetrice, RCP în flexie bilateral, eupraxie, eulalie. Examenul IRM cerebral

cu substanță de contrast evidențiază o formațiune tumorală supraselară și intraventriculară polichistică ce ocupă în întregime ventriculul al treilea, invadează talamusul și hipotalamusul pe partea stângă, porțiunea hipotalamică prezentând o componentă solidă cu calcifieri importante și determinând hidrocefalie obstructivă biventriculară – Figura 1.

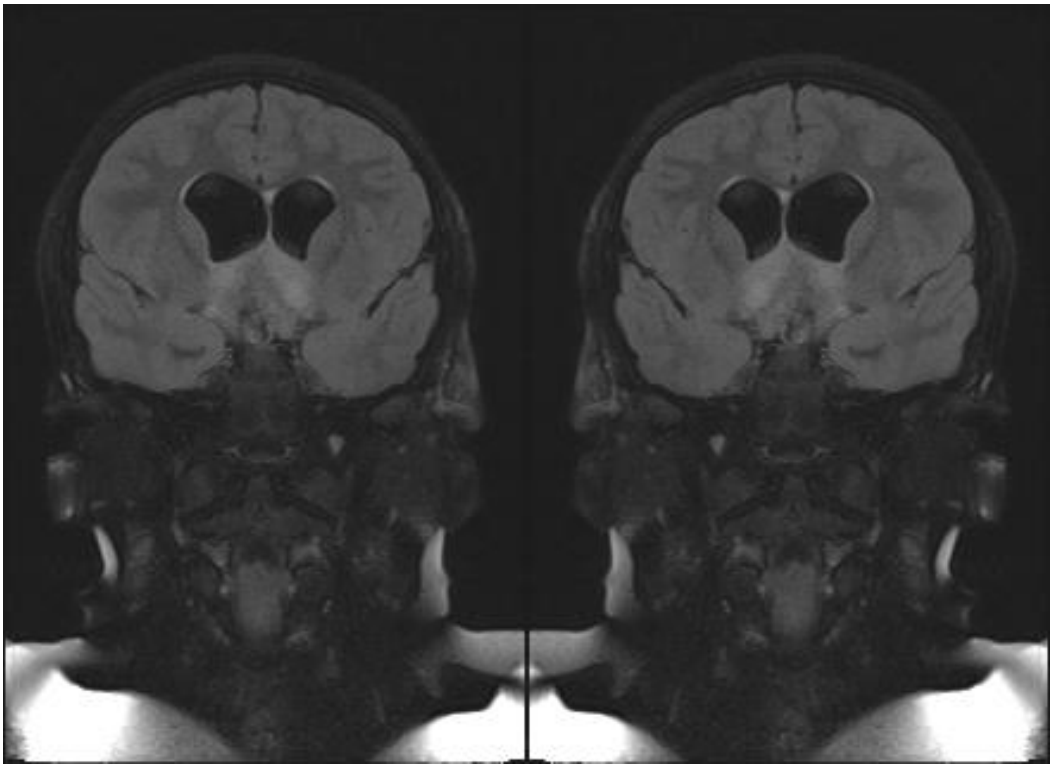

Figura 1: IRM cerebral preoperator în secvență FLAIR. Secțiunile coronale demonstrează o formațiune tumorală diencefalică heterogenă, cu porțiuni calcificate hipointense înspre baza craniului și multiple regiuni chistice hiperintense, cu conținut coloidal, învecinate cu ventriculul al treilea. De asemenea se observă lărgirea ventriculilor laterali, cu precădere cel drept.

Motivele internării numără prezența sindromului de hipertensiune craniană datorată hidrocefaliei obstructive, deteriorarea acuității vizuale cu posibilitatea

agravării în absența tratamentului, echilibrarea pacientului și tratamentul de specialitate neurochirurgicală. Testele endocrinologice au relevat hiperprolactinemie și reducerea hormonului de creștere (GH) în contextul invaziei hipotalamice. Deoarece pacientul este minor, părinții sunt informați în vederea patologiei, opțiunilor de tratament, precum și a riscurilor aferente. Ca urmare, au căzut de acord pentru intervenția neurochirurgicală în anestezie generală.

Se intervine neurochirurgical în mod electiv. Pacientul este plasat în decubit dorsal, efectuându-se un volet frontal parasagital stâng trecut peste sinusul sagital superior (SSS). Dura mater se incizează în mod arcuat cu pedicul înspre SSS. Imediat după, se introduce un cateter ventricular extern la nivelul ventriculului lateral stâng (VLS) pentru ameliorarea hidrocefaliei, lichidul cefalorahidian (LCR) fiind clar, hipertensiv. Se pătrunde interemisferic, practicându-se o corticotomie de aproximativ 1 cm la nivelul corpului calos anterior, deschizându-se astfel VLS. Utilizându-se foramenul lui Monro, se accesează ventriculul al treilea, unde regăsim formațiunile chistice. Conținutul acestora, uleios și de culoare brună, este drenat, iar capsulele sunt rezecate intim la interfața cu parenchimul cerebral. Porțiunea intens calcificată de la nivelul hipotalamusului prezintă aderențe puternice față de parenchim, însă după disecție meticuloasă și ablație treptată este îndepărtată în totalitate. Hemostaza se realizează ușor cu pensa bipolară și cu pânză din celuloză oxidată (Surgicel). Practicăm suspendarea și sutura cvasi-etanșă a durei mater cu plastie de periost autolog. Voletul osos se reașează și se fixează cu fire de marginea craniotomiei, iar straturile tegumentare sunt suturate în planuri deasupra unui tub de drenaj subgaleal. În figurile 2-4 sunt prezentate câteva aspecte intraoperatorii.

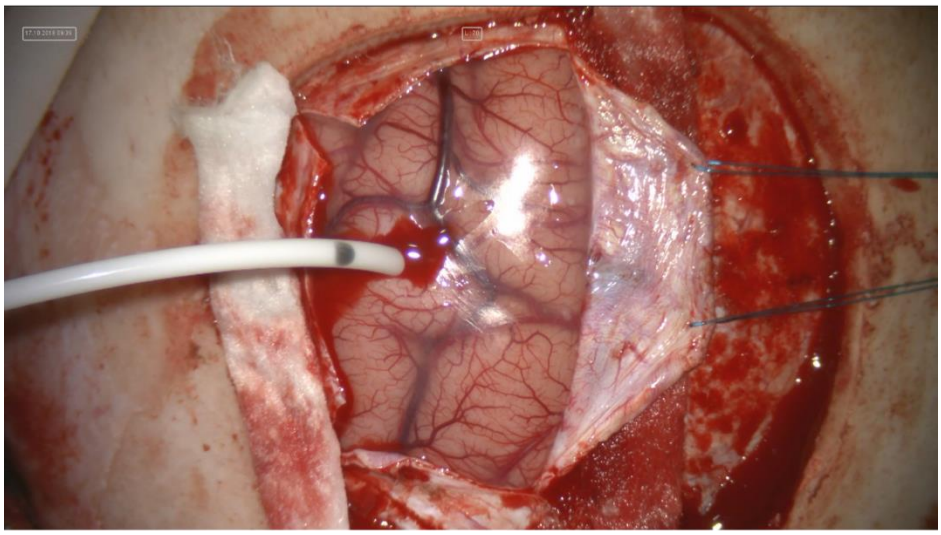

Figura 2: Aspect intraoperator, după efectuarea craniotomiei și incizia durei mater. Dura mater este reflectată înspre dreapta cu ajutorul a două fire de sutură. Cateterul ventricular extern a fost introdus la nivelul ventriculului lateral stâng.

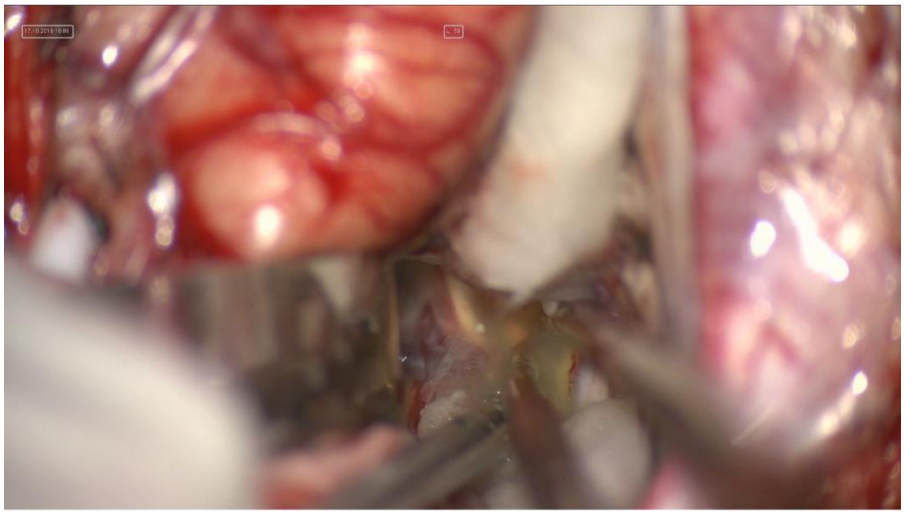

Figura 3: Aspect intraoperator, după abordul interemisferic stâng și efectuarea calosotomiei. Emisferul cerebral stâng este îndepărtat cu ajutorul unei spatule. În profunzimea câmpului operator se identifică porțiunile chistice, având conținut gălbui, coloid.

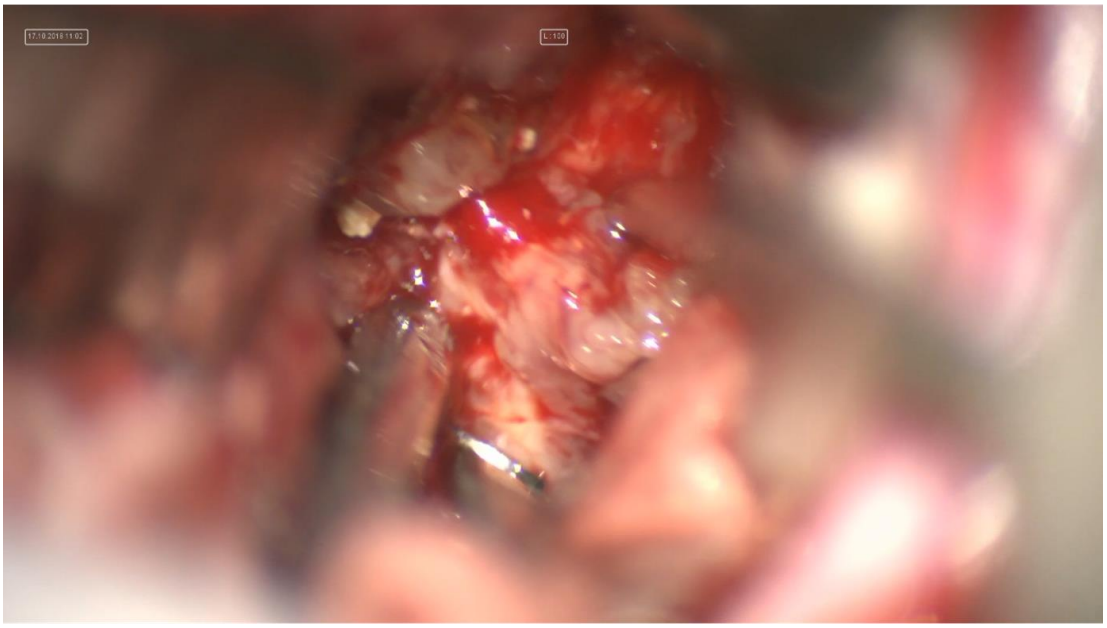

Figura 4: Aspect intraoperator, în cursul rezecției tumorale. Formațiunea tumorală se prezintă ca o masă heterogenă, cu porțiuni intens calcificate, de culoare gălbui și vascularizație bogată.

Postoperator, sub tratament antibiotic profilactic standard, antiinflamator, antialgic nonsteroidian, anticomițial, depletiv cerebral, echilibrare hidro-electrolitică și mobilizare activă treptată, evoluția este favorabilă, cu ameliorarea acuzelor algice și a acuității vizuale. Pacientul nu prezintă deficite motorii sau senzoriale. În prima zi postoperator se suprimă drenajul subgaleal, iar în a treia se îndepărtează cateterul ventricular extern și se efectuează examenul CT cerebral cu substanță de contrast. Acesta relevă rezecția completă a formațiunii tumorale; scăderea în dimensiuni a ventriculilor laterali; existența unei colecții hemoragice de volum moderat la nivelul patului tumoral, explicabilă și prin prezența materialului hemostatic la acest nivel, neavând indicație de reintervenție; voletul osos așezat corect; și o minimă pneumocefalie subcraniană și intraventrciulară a ventriculului lateral drept (VLD),

precum și o lamă fină hemoragică epidurală frontală stângă, de asemenea fără indicație chirurgicală – Figura 5.

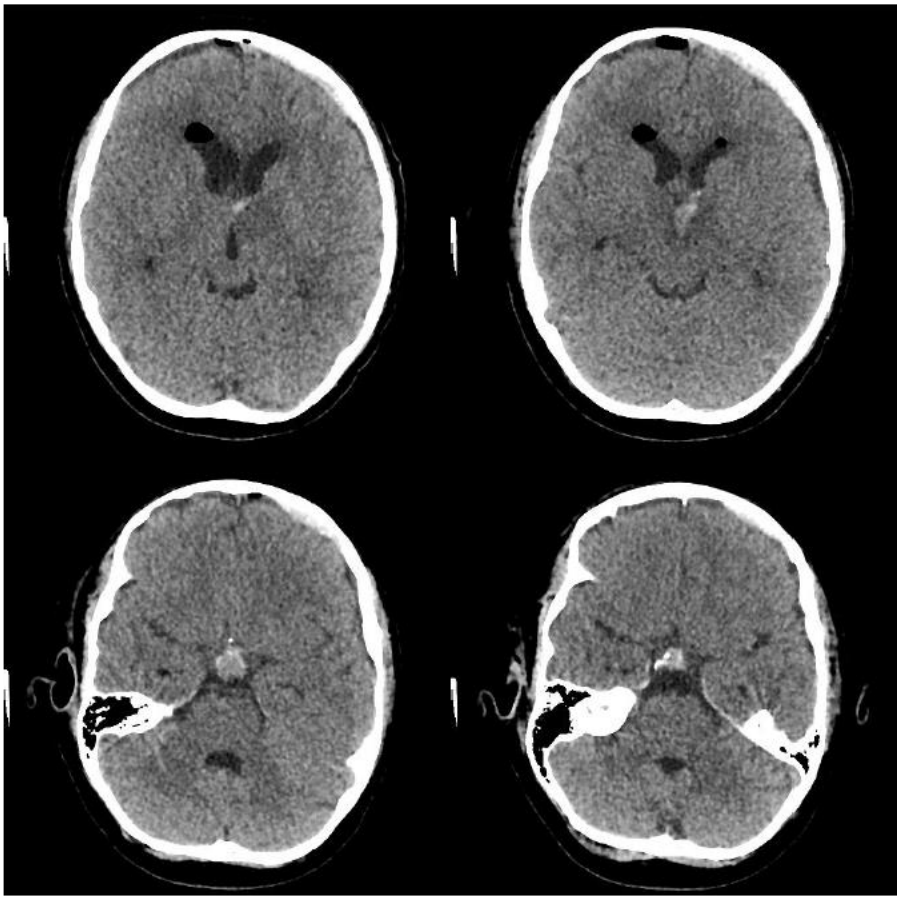

Figura 5: CT cranian postoperator, secțiuni axiale, după îndepărtarea cateterului ventricular extern. Se observă o minimă colecție hemoragică la nivelul patului tumoral, fără reziduu tumoral, minimă pneumocefalie și reducerea dimensiunilor ventriculilor laterali. Totodată se poate vedea o minimă colecție hemoragică extradurală frontală stângă.

Sub monitorizarea hidro-electrolitică și endocrinologică, se inițiază terapia substitutivă hormonală cu Prednison și Euthyrox. Diureza crește treptat începând din ziua a patra postoperator în contextul diabetului insipid postoperator, motiv pentru care se începe administrarea de desmopresină (Minirin), ajustat pentru greutatea corporală.

Sub acest tratament, diabetul insipid remite în două săptămâni. Plaga chirurgicală se vindecă, iar firele de sutură se suprimă în a șaptea zi postoperator.

Pe parcursul internării, copilul prezintă câteva episoade febrile de durată scurtă, fără prezența unei infecții, explicabile prin afectarea hipotalamusului. De asemenea, dezvoltă o hipernatremie inițial neresponsivă la tratament, care se ameliorează odată cu remiterea diabetului insipid de origine centrală. Deși pacientul este mobilizat zilnic, prezintă un episod de angină toracică în ziua a cincisprezecea postoperator, motiv pentru care se efectuează un angio-CT pulmonar. Acesta relevă un trombembolism segmentar minor la nivelul lobului inferior stâng, motiv pentru care se decide inițierea tratamentului cu heparină cu greutate moleculară mică.

În a treia săptămână postoperator, se transferă într-un centru de pediatrie pentru continuarea supravegherii clinice, a tratamentului substitutiv hormonal și recuperării neurologice. Printre recomandările la externare se numără evitarea eforturilor fizice, a traumatismelor locale și a consumului de produse alimentare neuroexcitante, conversia la terapie antiplachetară orală, continuarea tratamentului substitutiv hormonal sub monitorizarea endocrinologică și hidro-electrolitică săptămânală, precum și reevaluare neurochirurgicală la o lună de la intervenție.

Referitor la diagnosticul histopatologic, examenul macroscopic relevă o formațiune alcătuită din multiple fragmente de culoare gălbui, cu arii violacee, dintre care una este de consistență crescută. Examenul microscopic evidențiază cuiburi și insule de epiteliu scuamos de tip adamantinomatos, cu focare de aspect stelat și de tip keratinizat (keratină de aspect umed), focare de necroză, calcifieri extinse ce imită țesutul osos, degenerări chistice și țesut nervos cu glioză reactivă polioidă și numeroase fibre Rosenthal. Aspectul descris corespunde unui craniofaringiom adamantinomatos.

Conform programării, pacientul revine la o lună, trei, șase luni și un an postoperator respectiv, cu repetarea examenului RMN cerebral cu substanță de contrast la aceste intervale. Acestea demonstrează absența relicvelor sau recidivei tumorale și dimensiunea normală a ventriculilor laterali. La reevaluare, băiatul este ameliorat

neurologic, fără acuze algice sau deficite neurologice adiționale, cu ameliorarea apetitului și cu un câmp vizual aflat în limite normale conform campimetriei. Menționăm totodată faptul că părinții pacientului au semnat un acord informat pentru utilizarea datelor clinice, de laborator și a examenelor imagistice efectuate sub protecția confidențialității.

Discuții

Numeroase polemici s-au iscat în lumea neurochirurgicală pe fondul ablației macroscopice totale (AMT) sau subtotale (AMS) a craniofaringioamelor. Adepții AMT argumentează o rată mai redusă a recurențelor alături de o supraviețuire îmbunătățită în rândul acestor pacienți (3-8). Aceasta poate fi realizată atât pe cale transcraniană, cât și printr-un abord transsfenoidal pentru cazuri atent selecționate. Complicațiile oftalmologice și tulburările neuropsihice nu apar cu o frecvență semnificativ mai mare față de rezecția subtotală, iar mulți autori consideră dezechilibrul endocrinologic ca un risc acceptabil și ușor de manageriat față de evenimentele asociate unei eventuale reintervenții. Pe de altă parte, opozanții AMT afirmă faptul că alternativele terapeutice mai puțin agresive oferă rezultate clinice similare sau superioare (9-13). Supraviețuirea fără progresia bolii pentru AMS suplimentată cu radioterapie convențională este echivalentă celei obținute prin AMT, pe când endocrinopatiile nu sunt la fel de frecvente pentru AMS.

Abordul selectat pentru cazul de față, cel interemisferic transcalos anterior, permite o rezecție facilă și în condiții de siguranță a formațiunilor tumorale de regiune selară (14). Aceasta permite un câmp operator suficient de larg cu vizibilitate adecvată, și îngăduie disecția și rezecția tumorilor cu un impact redus asupra structurilor funcționale critice. În studiul efectuat de Feng et al, majoritatea tumorilor abordate pe această cale a fost reprezentată de craniofaringioame. O alternativă mai puțin invazivă o oferă endoscopia transsfenodială (ETS) care asigură rate crescute de AMT, morbiditate scăzută, mortalitate practic inexistentă și un număr redus de recidive

tumorale chiar și în eventualitatea tumorilor voluminoase (15, 16). Ameliorarea simptomatologiei este rapidă, iar ETS este recomandată în special pacienților cu tulburări ale câmpului vizual, însă fistulele LCR și disfuncția hipotalamo-hipofizară rămân în continuare morbidități postoperatorii semnificative. Pentru copii care suferă de craniofarignioame chistice de dimensiuni ridicate, plasarea la nivelul chistului a unui sistem de drenaj cu rezervor de tip Ommaya care se aspiră o dată la două zile pentru 7-10 zile consecutive, urmată de rezecția amânată a tumorii, reprezintă o altă strategie chirurgicală (17, 18). Se pare că această metodă ar fi însoțită de rate îmbunătățite ale AMT, dar și de o reducere a complicațiilor chirurgicale precum leziunile hipotalamice. De asemenea, ratele de recurență ale chisturilor sunt surprinzător de scăzute (18). Radioterapia definitivă la copii nu este o formă standard de terapie în craniofaringioame, însă conferă rezultate similare cu acestea (19, 20). Radioterapia cu protoni se asociază cu o evoluție post-tratament favorabilă, cu toxicitate redusă. Până în acest moment, nu sunt cunoscute efectele asupra dezvoltării cognitive pe termen lung ca urmare a acestui tratament. Motivele pentru care noi am ales abordul interemisferic transcalos anterior includ dimensiunile crescute ale tumorii și invazia ventriculului al treilea, posibilitatea plasării unui DVE în același timp operator pentru reducerea hidrocefaliei, spațialitatea și vizibilitatea oferite, dar și experiența personală crescută în utilizarea acestui abord.

Dintre sechelele pe termen lung și foarte lung după tratamentul craniofaringioamelor, insuficiența plurihormonală, tulburările de vedere și obezitatea sunt cele mai frecvente (21-26). Acestea afectează cu precădere pacienții a căror boală s-a manifestat în timpul copilăriei și au condus la o scădere treptată a agresivității terapiilor. Conform unui studiu național danez, acuitatea vizuală a pacienților operați cunoaște o ușoară ameliorare la un an postoperator, cu atât mai mult cu cât intervenția are loc mai devreme (23). Cu toate acestea, ratele pacienților cu parametri nemodificați, îmbunătățiți sau agravați au fost similare între ele. Recidiva tumorală reprezintă un predictor nefavorabil al acuității vizuale, dar controalele oftalmologice

periodice pot decela devreme o eventuală recurență și declinul vizual consecutiv. În mod deosebit, obezitatea și supraponderalitatea survin mai frecvent la copiii cu craniofaringioame decât la oricare altă tumoră intracraniană (25). Explicația constă în leziunile hipotalamice, care pe de o parte duc la suprimarea activității simpatice și diminuarea secreției epinefrinei, iar pe de altă parte la afectarea centrilor sațietății și întreruperea semnalizării hormonale prin insulină, leptină și ghrelină, rezultând în hiperfagie. O consecință a acestui fapt este și dezvoltarea steatozei hepatice nonalcoolice, care apare mai devreme decât în situația obezității izolate (26). Conform experienței lui Wijnen și a colaboratorilor săi, AMT inițială, AMS urmată sau nu de radioterapie, aspirarea chistului și brahiterapia cu 90Yttrium au rezultat în efecte comparabile pe termen lung (21). Prognosticul poate fi îmbunătățit prin sprijin psihosocial și financiar (24).

Boekhoff și colaboratorii au subliniat faptul că tratamentul substitutiv hormonal cu GH pe termen lung poate fi administrat în condiții de siguranță din punctul de vedere al riscului de progresie sau recidivă tumorală la copii cu craniofaringioame (27). De asemenea, această terapie este însoțită de o creștere somatică îmbunătățită și de efecte benefice asupra dezvoltării neuropsihice, fără a influența însă apariția obezității. În meta-analiza efectuată de Alotaibi et al, tratamentul cu GH s-a comportat ca un efect protector față de recidiva tumorală, însă nu există date suficiente pentru a stabili dacă această terapie influențează creșterea sau progresia tumorii intracraniene (28). Este nevoie de noi studii prospective de lungă durată care să evalueze avantajele și riscurile acestui tratament.

Un aspect mai puțin luat în considerare, dar care a căpătat amploare în ultimii ani, se referă la calitatea vieții copiilor tratați pentru craniofaringioame. Este lesne de înțeles că o terapie mai puțin agresivă, precum rezecția subtotală, se soldează cu un index al calității vieții mai bun ca după AMT, cel puțin pe termen scurt (29). Însă un detaliu frecvent omis este că părinții adesea evaluează calitatea vieții mai sever ca pacienții înșiși. Tratamentul hormonal substitutiv cu GH poate ameliora calitatea vieții

după diagnosticul sau intervenția asupra craniofaringiomului, cu toate că acesta nu se soldează cu diferențe semnificative în ceea ce privește înălțimea pe o perioadă de trei ani față de copii care nu primesc GH. Strategiile de cruțare a hipotalamusului posterior pe de o parte previn alterarea marcată a calității vieții, iar pe de altă parte reduc severitatea obezității (30). Leziunile iatrogene limitate la hipotalamusul anterior se soldează cu efecte minore, nici chiar supraponderalitate postoperatorie. Din nefericire, aceste strategii se asociază cu riscuri mult mai înalte de recidivă și progresie a tumorii reziduale, sporind necesitatea radioterapiei. Noi am optat pentru o atitudine mai agresivă tocmai pentru a minimaliza riscul unei recurențe și al unei noi intervenții. În plus, sistemul nervos central la copii posedă, în experiența noastră vastă, resursele unei neurorecuperări mult mai favorabile în comparație cu adulții suferind de tumori similare.

Recidiva tumorală nu este un eveniment rar după rezecția craniofaringiomului, aceasta depinzând foarte mult de gradul de rezecție tumorală. Așadar, AMT, sau rezecția maximală în condiții de siguranță urmată de radioterapie conformațională, reprezintă dezideratul chirurgical principal în primă instanță (31). Tratamentul unei tumori ce a progresat după radioterapie este deosebit de dificil, iar timpul dintre recurențele subsecvente se scurtează. Dacă acest lucru este posibil, se preferă rezecția tumorală totală la prima recidivă. În cazul în care acest obiectiv nu se poate realiza, radiochirurgia stereotactică se poate aplica pentru reziduurile tumorale. Cu toate acestea, simpla decompresie a chisturilor nou-formate oferă un prognostic relativ mediocru. Un studiu recent a dezvăluit că dozarea serologică a unor markeri precum β-catenina, Ki67 și CD166 este utilă în estimarea riscului de recidivă pentru craniofaringioame (32). Mai mult, pATM fi utilizat ca un marker adițional pentru deosebirea între sitotipurile adamantinomatos și papilar. Amintim că în cazul prezentat nu s-au identificat semne de recidivă tumorală la controlul de un an de la operația inițială, fiind un parcurs postoperator extrem de favorabil.

Subliniem câteva particularități ale cazului de față precum volumul ridicat al formațiunii tumorale, vârsta redusă a pacientului și faptul că s-a reușit îndepărtarea în totalitate a leziunii. Deși parcursul postoperator inițial al bolii a fost dificil luând în considerare diabetul insipid tranzitoriu, insuficiența hipofizară, hipertermia de origine centrală și hipernatremia rezistentă la tratament, aceste evenimente erau de așteptat având în vederea dimensiunea crescută și invazivitatea ridicată a tumorii. Mai mult, dezechilibrele hormonale și disfuncția hipotalamică au putut fi corectate cu efort minim. Trombembolismul pulmonar este o complicație foarte rară în experiența noastră, fiind excepțională la vârsta pediatrică, pentru care efectuăm profilaxia cu heparină fracționată pe perioada spitalizării. Cu toate acestea, în general evităm administrarea heparinei fracționate la tineri, preferând mobilizarea activă precoce. La examinările de control pacientul era ameliorat neurologic și nu prezenta semne de recurență tumorală. Ținând cont de toți acești factori, susținem faptul că ablația totală a craniofaringiomului în acest caz a fost justificată.

Concluzii

Craniofaringioamele au o evoluție imprevizibilă, fiind benigne din punct de vedere histopatologic, dar afișând un comportament malign prin invazivitatea intracraniană și ratele înalte de recurență. Rezecția neurochirurgicală este adesea posibilă, însă nu întotdeauna recomandată grație riscurilor implicate. Totodată, radioterapia poate încetini sau chiar sista creșterea tumorală, cu toate că nu reprezintă o terapie curativă. În anumite cazuri, sechelele de lungă durată sunt inevitabile și pot uneori să pericliteze viața pacientului în absența unui tratament adaptat. Așadar, tratamentul craniofaringioamelor trebuie să fie întotdeauna multidisciplinar și să pună în balanță beneficiile și riscurile fiecărei opțiuni terapeutice.

Referințe

1. Greenberg MS. Handbook of Neurosurgery. Thieme. Pp 763-765

2. Pintea B, Florian IS. Craniofaringiomul. In: Popescu I, Ciuce C, redactori. Tratat de Chirurgie, Volum VI: Neurochirurgie. Ediția a II-a. Editura Academiei Române. București. 2014; p 226-232

3. Morisako H, Goto T, Goto H, Bohoun CA, Tamrakar S, Ohata K. Aggressive surgery based on an anatomical subclassification of craniopharyngiomas. Neurosurg Focus. 2016;41(6):E10.

4. Zhao X, Yi X, Wang H, Zhao H. An analysis of related factors of surgical results for patients with craniopharyngiomas. Clin Neurol Neurosurg. 2012;114(2):149-155.

5. Ozgural O, Kahilogullari G, Dogan I, et al. Single-Center Surgical Experience of the Treatment of Craniopharyngiomas With Emphasis on the Operative Approach: Endoscopic Endonasal and Open Microscopic Transcranial Approaches. J Craniofac Surg. 2018;29(6):e572-e578

6. Graffeo CS, Perry A, Link MJ, Daniels DJ. Pediatric Craniopharyngiomas: A Primer for the Skull Base Surgeon. J Neurol Surg B Skull Base. 2018;79(1):65-80. doi:10.1055/s-0037-1621738

7. Zygourakis CC, Kaur G, Kunwar S, et al. Modern treatment of 84 newly diagnosed craniopharyngiomas. J Clin Neurosci. 2014;21(9):1558-1566. doi:10.1016/j.jocn.2014.03.005

8. Hofmann BM, Höllig A, Strauss C, Buslei R, Buchfelder M, Fahlbusch R. Results after treatment of craniopharyngiomas: further experiences with 73 patients since 1997. J Neurosurg. 2012;116(2):373-384. doi:10.3171/2011.6.JNS081451

9. Flitsch J, Aberle J, Burkhardt T. Surgery for pediatric craniopharyngiomas: is less more?. J Pediatr Endocrinol Metab. 2015;28(1-2):27-33. doi:10.1515/jpem-2014-0417

10. Ali ZS, Bailey RL, Daniels LB, et al. Comparative effectiveness of treatment options for pediatric craniopharyngiomas. J Neurosurg Pediatr. 2014;13(2):178-188. doi:10.3171/2013.11.PEDS1320

11. Clark AJ, Cage TA, Aranda D, et al. A systematic review of the results of surgery and radiotherapy on tumor control for pediatric craniopharyngioma. Childs Nerv Syst. 2013;29(2):231-238. doi:10.1007/s00381-012-1926-2

12. Cohen M, Bartels U, Branson H, Kulkarni AV, Hamilton J. Trends in treatment and outcomes of pediatric craniopharyngioma, 1975-2011. Neuro Oncol. 2013;15(6):767-774. doi:10.1093/neuonc/not026

13. Schoenfeld A, Pekmezci M, Barnes MJ, et al. The superiority of conservative resection and adjuvant radiation for craniopharyngiomas. J Neurooncol. 2012;108(1):133-139. doi:10.1007/s11060-012-0806-7

14. Feng SY, Zhou T, Sun ZH, Bu B, Jiang JL. Anterior interhemispheric approach for removing large sellar region tumor. Medicine (Baltimore). 2018;97(24):e10840. doi:10.1097/MD.0000000000010840

15. Patel VS, Thamboo A, Quon J, et al. Outcomes After Endoscopic Endonasal Resection of Craniopharyngiomas in the Pediatric Population. World Neurosurg. 2017;108:6-14. doi:10.1016/j.wneu.2017.08.058

16. Koumas C, Laibangyang A, Barron SL, Mittler MA, Schneider SJ, Rodgers SD. Outcomes following endoscopic endonasal resection of sellar and supresellar lesions in pediatric patients. Childs Nerv Syst. 2019;35(11):2099-2105. doi:10.1007/s00381-019-04258-1

17. Zhu W, Li X, He J, Sun T, Li C, Gong J. A reformed surgical treatment modality for children with giant cystic craniopharyngioma. Childs Nerv Syst. 2017;33(9):1491-1500. doi:10.1007/s00381-017-3473-3

18. Moussa AH, Kerasha AA, Mahmoud ME. Surprising outcome of ommaya reservoir in treating cystic craniopharyngioma: a retrospective study. Br J Neurosurg. 2013;27(3):370-373. doi:10.3109/02688697.2012.741732

19. Hill TK, Baine MJ, Verma V, et al. Patterns of Care in Pediatric Craniopharyngioma: Outcomes Following Definitive Radiotherapy. Anticancer Res. 2019;39(2):803-807. doi:10.21873/anticanres.13178

20. Zhang C, Verma V, Lyden ER, et al. The Role of Definitive Radiotherapy in Craniopharyngioma: A SEER Analysis. Am J Clin Oncol. 2018;41(8):807-812. doi:10.1097/COC.0000000000000378

21. Wijnen M, van den Heuvel-Eibrink MM, Janssen JAMJL, et al. Very long-term sequelae of craniopharyngioma. Eur J Endocrinol. 2017;176(6):755-767. doi:10.1530/EJE-17-0044

22. Wan MJ, Zapotocky M, Bouffet E, Bartels U, Kulkarni AV, Drake JM. Long-term visual outcomes of craniopharyngioma in children. J Neurooncol. 2018;137(3):645-651. doi:10.1007/s11060-018-2762-3

23. Jacobsen MF, Thomsen ASS, Bach-Holm D, et al. Predictors of visual outcome in patients operated for craniopharyngioma - a Danish national study. Acta Ophthalmol. 2018;96(1):39-45. doi:10.1111/aos.13483

24. Amayiri N, Swaidan M, Yousef Y, et al. Review of management and morbidity of pediatric craniopharyngioma patients in a low-middle-income country: a 12-year experience. Childs Nerv Syst. 2017;33(6):941-950. doi:10.1007/s00381-017-3411-4

25. Wang KW, Fleming A, Johnston DL, et al. Overweight, obesity and adiposity in survivors of childhood brain tumours: a systematic review and meta-analysis. Clin Obes. 2018;8(1):55-67. doi:10.1111/cob.12224

26. Jung SY, Lee YJ, Lee HJ, et al. Nonalcoholic fatty liver disease in long-term survivors of childhood-onset craniopharyngioma. Ann Pediatr Endocrinol Metab. 2017;22(3):189-196. doi:10.6065/apem.2017.22.3.189

27. Boekhoff S, Bogusz A, Sterkenburg AS, Eveslage M, Müller HL. Long-term Effects of Growth Hormone Replacement Therapy in Childhood-onset Craniopharyngioma: Results of the German Craniopharyngioma Registry (HIT-Endo). Eur J Endocrinol. 2018;179(5):331-341. Published 2018 Oct 12. doi:10.1530/EJE-18-0505

28. Alotaibi NM, Noormohamed N, Cote DJ, et al. Physiologic Growth Hormone-Replacement Therapy and Craniopharyngioma Recurrence in Pediatric Patients: A Meta-Analysis. World Neurosurg. 2018;109:487-496.e1. doi:10.1016/j.wneu.2017.09.164

29. Heinks K, Boekhoff S, Hoffmann A, et al. Quality of life and growth after childhood craniopharyngioma: results of the multinational trial KRANIOPHARYNGEOM 2007. Endocrine. 2018;59(2):364-372. doi:10.1007/s12020-017-1489-9

30. Bogusz A, Boekhoff S, Warmuth-Metz M, Calaminus G, Eveslage M, Müller HL. Posterior hypothalamus-sparing surgery improves outcome after childhood craniopharyngioma. Endocr Connect. 2019;8(5):481-492. doi:10.1530/EC-19-0074

31. Klimo P Jr, Venable GT, Boop FA, Merchant TE. Recurrent craniopharyngioma after conformal radiation in children and the burden of treatment. J Neurosurg Pediatr. 2015;15(5):499-505. doi:10.3171/2014.10.PEDS14384

32. Guadagno E, de Divitiis O, Solari D, et al. Can recurrences be predicted in craniopharyngiomas? β-catenin coexisting with stem cells markers and p-ATM in a clinicopathologic study of 45cases. J Exp Clin Cancer Res. 2017;36(1):95. Published 2017 Jul 14. doi:10.1186/s13046-017-0562-9

Infecție acută cu CMV în sarcină

[1]Iulian Gabriel Goidescu, [1]Georgiana Nemeti, [2]Cerasela Mihaela Goidescu, [1]Gheorghe Cruciat, [1]Daniel Mureșan

[1] Disciplina Obstetrică și Ginecologie 1, Universitatea de Medicină și Farmacie "Iuliu Hațieganu" Cluj-Napoca

[2] Disciplina Medicală I, Medicină internă, Cardiologie și Gastroenterologie, Universitatea de Medicină și Farmacie "Iuliu Hațieganu" Cluj-Napoca

Introducere

Citomegalovirusul (CMV) este un membru al familiei Herpesviridae, care aparține virusurilor ADN și este frecvent întâlnit în populația generală (1), infecția cu CMV în sarcină fiind cea mai frecventă cauză nongenetică de surditate neuro-senzorială în copilărie (2).

Infecția primară cu CMV apare în urma unui contact personal strâns și este transmisă prin fluide, secreții corporale între indivizi sau vertical, transplacentar, ceea ce duce la infecție congenitală la făt (3).

Infecția cu CMV este cea mai frecventă infecție intrauterină, afectând 0,3% -2% dintre nou-născuții vii (4), fiind definită ca infecție activă CMV detectabilă în primele 3 săptămâni de viață (5).

În trecut, se considera că infecția congenitală CMV (cCMV) simptomatică apare doar după infecția primară a mamei în timpul sarcinii, iar imunitatea maternă preexistentă împiedică fătul să fie supus unui risc infecțios în cazul infecției materne recurente (3). Aceste supoziții au dus la concluzia că populațiile cu rate crescute de seroprevalență pot avea un risc mai mic de infecție primară cu CMV matern și, prin urmare, riscuri mai mici de cCMV. Cu toate acestea, s-a observat că populațiile cu statut socio-economic scăzut și rate seropozitivitate ridicate la femeile în vârstă fertilă

au, de obicei, rate globale mai mari de infecție congenitală cu CMV (1–2%), comparativ cu media globală (0,4–0,7%) (3).

În cazul unei infecții materne primare cu CMV, dar fără infecție fetală confirmată, riscul de sechele fetale severe este de aproximativ 3%, iar riscul global de afectare fetală este de aproximativ 8% (18), motiv pentru care detectarea posibilelor infecții congenitale este esențială.

Prezentarea de caz

Pacientul în vârstă de 31 de ani cu amenoree anamnestică de 26 de săptămâni, se prezintă la un consult obstetrical de rutină, fiind supravegheată în alt serviciu .

Din antecedentele personale fiziologice reținem menarha la 14 ani, pacienta având cicluri regulate 28/4 zile , fără fenomene de acompaniament.

Pacienta nu prezintă antecedente obstetricale, iar antecedentele heredo-colaterale și personale patologice nu sunt semnificative.

Pacienta a fost corect dispensarizată, fiind Rh pozitivă, grup de sânge B, screening genetic (dublu test cu risc de 1/15000 pentru Trisomie 21) și ecografic în limite normale, serologie negativă pentru Hepatită B, C, HIV, sifilis, neimunizată pentru Toxoplasmoză și CMV, imunizată pentru Rubeola și Herpes.

Repetarea anticorpilor IgM CMV și IgG CMV la 25 de săptămâni releva pozitivarea ambilor și se ridică suspiciunea de Infecție acută cu CMV.

Examenul clinic general și obstetrical în limite normale. Tonus uterin normal, contracții uterine absente, fundul uterin la 3 degete supraombilical, fără sângerare vaginală, fără pierdere de lichid amniotic, col uterin posterior, cu orificiul cervical extern închis.

Examenul ecografic relevă o sarcină monofetală în evoluție, biometrie de 27 de săptămâni, greutate estimată 1000g, fără modificări structurale cerebrale (Figura 1A și 1B), fără ascită sau alte colecții lichidiene (Figura 2A). Duct venos trifazic, de aspect normal, fără semne de decompensare cardiacă (Figura 2B). Lichid amniotic normal,

placenta anterior și la nivelul fundului uterin, fără semne de decolare sau hematom retroplacentar în momentul examinării, grosime maximă de 2,3 cm (Figura 3A), Lungimea utilă a canalului cervical 3,71 cm (Figura 3B).

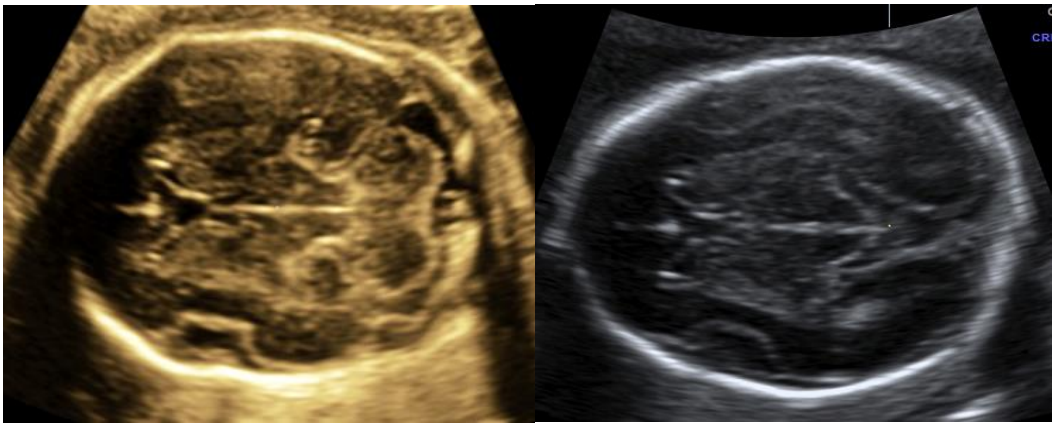

Figura 1 A Secțiune transcerebelară ; B Secțiune transtalamică a craniului fetal

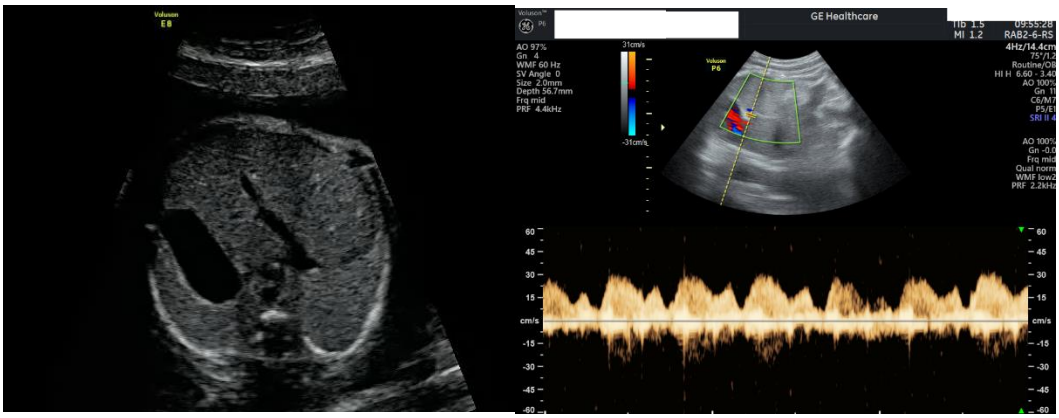

Figura 2 A Secțiune transabdominală a abdomenului fetal, fără ascită; B Duct venos trifazic de aspect normal

Figura 3 A Grosimea placentară normală, de 2,3 cm; B Lungimea utilă a canalului cervical de 3,71 cm

Având în vedere că infecția cu CMV este relativ recentă s-a recomandat: determinarea avidității IgG CMV, a viremiei, consult de specialitate boli infecțioase și repetarea ecografiei peste 3 săptămâni, efectuarea unui RMN cerebral fetal la 31-32 de săptămâni de sarcină (minim 6 săptămâni de la infecția primară maternă). S-a discutat posibilitatea efectuării amniocentezei și stabilirea viremiei din lichid amniotic, dar având în vedere că legislația din România nu permite avort terapeutic după 24 de săptămâni de amenoree, iar procedura nu este lipsită de riscuri și complicații și nu oferă valoare prognostică, pacienta a refuzat această manoperă.

Aviditatea IgG a fost scăzută sugerând o infecția maternă primară recentă, viremia fiind 25227 UI/ml (rată de detecție a metodei folosite de laborator fiind 750UI/ml, 1UI/ml=1 copie/ml).

Consultul de boli infecțioase confirmă infecția primară cu CMV, recomandă supravegherea imagistică a sarcinii, repetarea la alt laborator a anticorpilor IgM CMV și IgG CMV precum și efectuarea serologiei pentru virusul Epstein Barr, herpes simplex și varicelo-zosterian. De asemenea nu se recomandă începerea tratamentului antiviral cu Ganciclovir datorită lipsei de dovezi ale beneficiului utilizării acestuia în infecția congenitală cu CMV.

Reevaluarea ecografică de la 29 de săptămâni relevă o sarcină monofetală în evoluție, biometrie de concordantă, greutate estimată 1300g, lichid amniotic normal, placenta anterior și la nivelul fundului uterin, grosime maximă de 3 cm, Doppler ombilical și cerebral normal, duct venos trifazic, de aspect normal. Fără colecții lichidiene fetale, fără modificări de structură cerebrală. Se programează efectuarea RMN-ului cerebral la 31 de săptămâni de sarcină.

Examinarea RMN efectuată la 31 de săptămâni a fost fără elemente patologice notabile. Prezentație cefalică. Placenta inserată la nivelul peretelui uterin anterior, grosime maximă 3,1 cm. Lichid amniotic în cantitate normală. Cordon ombilical cu trei vase. Nu se evidențiază anomalii de semnal la nivelul parenchimului cerebral, supra- și infratentorial, inclusiv la nivelul lobilor temporali. Fără imagini patologice pe secvența de difuzie. Corpul calos, septul pelucid, chiasma optica, hipofiza si bulbii olfactivi sunt prezenți. Sistem ventricular simetric, nedilatat. Girația cerebrală este corespunzătoare vârstei gestaționale. Bilateral, ureche externă și internă prezentă. Ficatul, colecistul, splina, suprarenalele și ambii rinichi au aspect normal. Stomacul și ansele intestinale au calibru și semnal in limite normale. Vezica urinară se vizualizează. Fără lichid liber intraabdominal. (Figura 4 și 5)

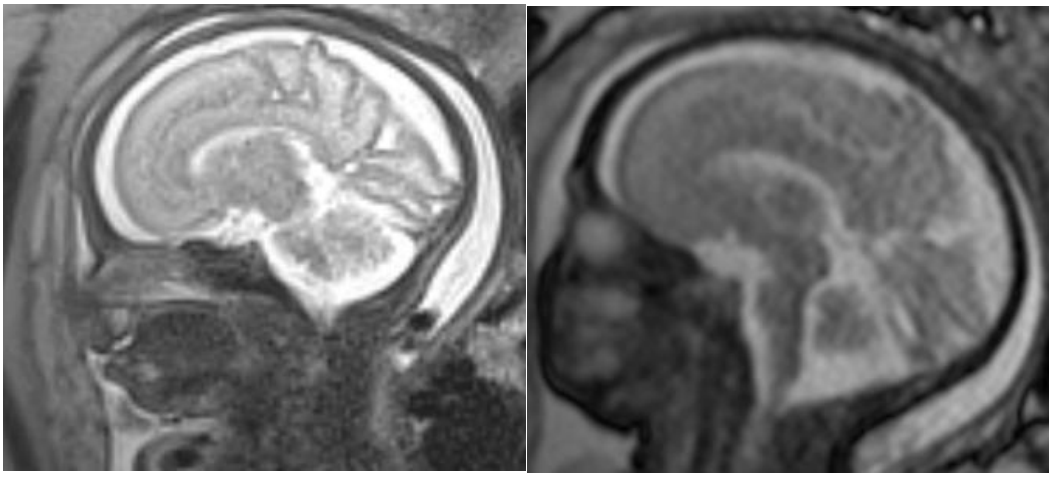

Figura 4. Secțiuni sagitale cu profilul fetal și mediosagitală la nivelul corpului calos și trunchiului cerebral

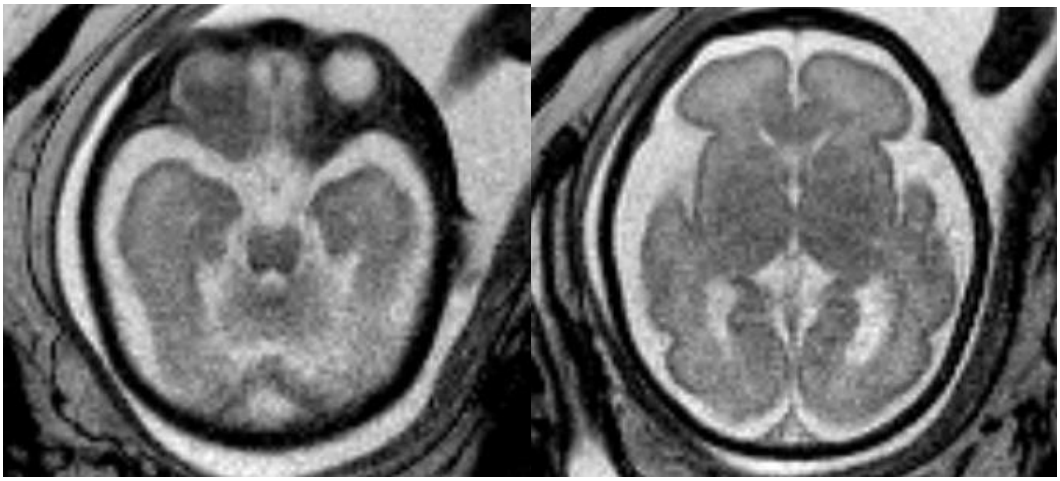

Figura 5. Secțiuni axiale are craniului fetal

Examinările ecografice ulterioare au constatat o evoluție fetală normală, fără modificări patologice, biometrie corespunzătoare, prezentație craniană, fiind efectuate din 2 în 2 săptămâni.

Pacienta s-a internat în serviciul nostru la 40 de săptămâni de amenoree pentru inducerea travaliului. Examinarea ecografică confirmă o sarcină monofetală în

evoluție, biometrie de concordantă, greutate estimată 3400g, lichid amniotic normal, placenta anterior și la nivelul fundului uterin, doppler ombilical și cerebral normale.

Examenul obstetrical local relevă un col uterin moale, scurtat, centrat, permeabil 2 degete, prezentație craniană fixată, membrane intacte, scor Bishop 6 (favorabil declanșării farmacodinamice).

Travaliul este declanșat cu perfuzie Occitocică 5UI în 500 ml ser fiziologic, pacienta naște după aproximativ 7 ore, din craniană, un făt de sex masculin, 3500g, IA=10.

Evoluția ulterioară a lăuziei a fost în parametrii fiziologici. De asemenea evoluția neonatală a fost bună, ecografia transfontanelară nu a evidențiat elemente notabile din punct de vedere patologice, testele auditive au fost în limite normale, iar viremia efectuată din sângele fetal a fost negativă.

Discuții

La femeile însărcinate, infecția cu CMV este adesea asimptomatică sau se prezintă sub forme clinice ușoare ceea ce face dificilă diagnosticarea, mai ales în lipsa unor teste de screening infecțios în primul trimestru de sarcină (1).

Un număr foarte mic de gravide cu infecție cu CMV primară prezintă simptome, de obicei ușoare pseudogripale, manifestate prin febră, faringită, fatigabilitate, mialgii, cefalee sau rinoree (6,7). Din aceste motive diagnosticul se stabilește de cele mai multe ori serologic și/sau imagistic, examinările imagistice oferind informații suplimentare asupra afectării fetale și asupra prognosticului neuro-comportamental neonatal.

Screeningul serologic infecțios în România este obligatoriu in primul trimestru de sarcină, fiind încorporat în profilul TORCH, alături de Hepatite B,C, VDRL și sifilis este esențial pentru depistarea precoce a infecției CMV. În țări precum Australia, Noua Zeelandă, SUA, țările Vest-Europene (3) acesta nu se mai efectuează de rutină, fiind oferit doar pentru anumite grupe de risc (8).

Diagnosticul de infecție primară cu CMV se realizează prin documentarea seroconversiei și apariția de novo a anticorpilor IgG specifici virusului în serul unei femei însărcinate cunoscute anterior ca seronegativă. Prezența anticorpilor IgG indică o infecție trecută, însă intervalul de timp de la această infecție, mai ales dacă și IgM sunt pozitivi variază de la 2 săptămâni până la 1 an (9). 1-4% dintre femeile seronegative vor dobândi o infecție primară în timpul sarcinii, iar majoritatea acestor femei vor fi asimptomatice (10).

Testul de aviditate al IgG CMV este cel care poate stabili cu certitudine dacă infecția este recentă. Nivelurile de aviditate sunt raportate ca indicele de aviditate, un marker sensibil al infecției cu CMV primară în ultimele 4 luni (10),

Dozarea viremiei din sângele matern, prin PCR cantitativ (PCR în timp real) permite atât stabilirea diagnosticului cât și supravegherea tratamentului în formele severe de boală, însă nu a putut fi stabilit un prag peste care riscul de transmitere verticală este mai mare (11,12) (Figura 6).

Diagnosticul prenatal al infecției CMV

Metodele de evaluare a infecției primare cu CMV pot fi invazive (amniocenteză, cordocenteză) și nonivazive (imagistice). Investigațiile imagistice au un dezavantaj major din punct de vedere al diagnosticului deoarece anumite modificări pot să nu fie vizibile inițial, mai ales dacă infecție e recentă însă au un rol important în apreciere gravității leziunilor neurologice (13).

Diagnosticul prenatal al cCMV poate fi realizat fie prin cultura virală, fie prin detectarea ADN-ului CMV într-un eșantion de lichid amniotic utilizând PCT sau Real time PCR (14). Asociația de medicină materno-fetală recomandă efectuarea amniocentezei diagnostice pentru detectarea CMV după 21 de săptămâni de sarcină sau la mai mult de 6 săptămâni de la infecția primară maternă (18).

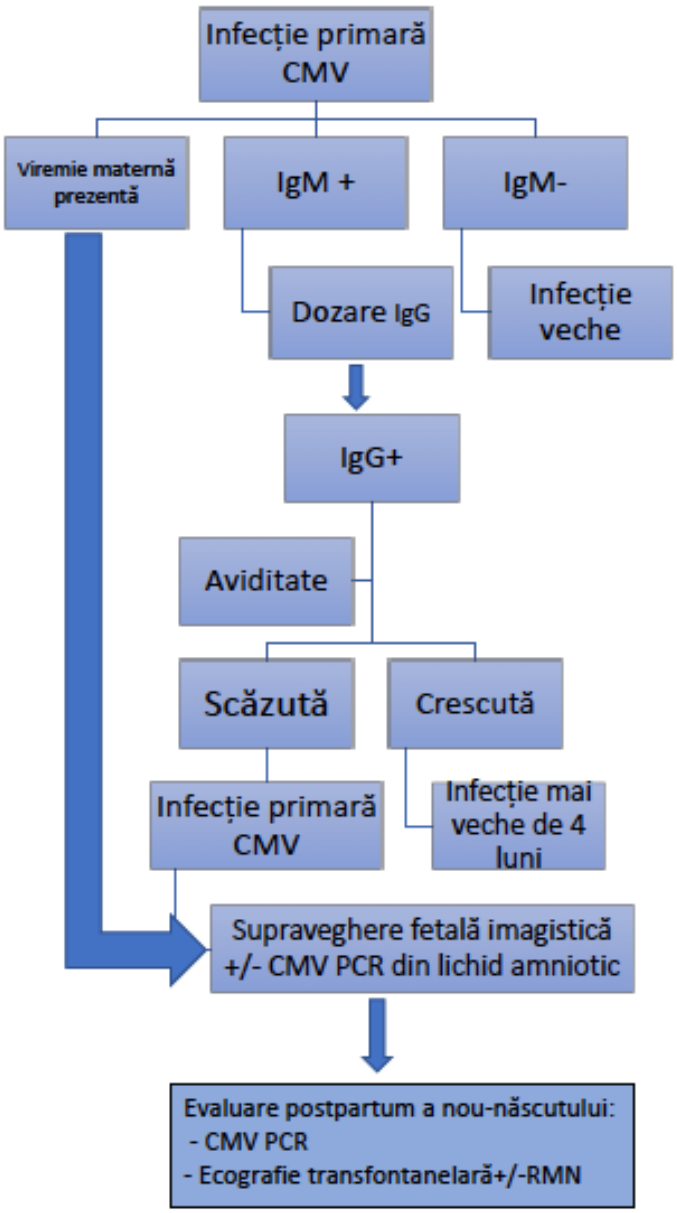

Figura 6. Diagnosticul infecției primare CMV

Investigațiile imagistice în cCMV au două obiective principale: detectarea anomaliilor structurale fetale pentru confirmarea afectării fetale și furnizarea de informații asupra prognosticului fetal (15).

Modificările structurale fetale identificabile ecografic prenatal sunt: anomalii cerebrale, precum ventriculomegalie cerebrală, calcificări ale creierului, microcefalie și anomalii noncerebrale, precum intestinul hiperecogen, restricția de creștere intrauterină (IUGR), hepatosplenomegalie, ascită și cardiomegalie (13,16), creșterea grosimii placentare (datorită inflamației placentare) (17), oligoamnios și mai rar polihidramnios (18).

RMN-ul fetal poate fi utilizat la examinarea feților cu anomalii (19,20) neurologice identificate ecografic, realizând o caracterizare mai bună a acestor leziuni. Are un rol esențial în realizarea unui prognostic fetal dar și în depistarea unor leziuni care nu pot fi identificate ecografic, precum anomaliile de girație cerebrală și de mielinizare anormală (19,21).

Momentul optim de efectuare al RMN-ului fetal în cCMV, nu este bine stabilit, fiind preferat începutul trimestrului 3 (săptămânile 27-33), pentru că anumite leziuni precum cele de migrare neuronală sunt mai greu evidențiabile în primele 2 trimestre (22,23).

Leziunile identificate de RMN în cCMV pot fi uneori nespecifice, cele mai frecvente anomalii observate fiind ventriculomegalia ,anomaliile de semnal ale materiei albe (WM) și hipoplazia cerebeloasă (15,24). Alte leziuni cerebrale care mai pot fi observate pe RMN sunt chisturi cerebrale, dilatarea coarnelor temporale, ventriculită și calcifieri intracraniane (19,23).

Imagistica cerebrală normală nu exclude complet apariția unor tulburări ale neurodezvoltării în copilărie, mai ales că pierderea auzului este frecvent progresivă în CMV congenitală (4).

Aproximativ 5-10% dintre nou-născuții cu infecție cu cCMV vor avea o formă simptomatică a bolii, cu afectare preponderentă a sistemului nervos central (SNC) (25). Majoritatea sugarilor cu infecție cCMV asimptomatică nu sunt identificați din cauza absenței constatărilor clinice, însă sunt diagnosticați ulterior retroactiv datorită hipoacuziei sau surdității neurosenzoriale (26).

Simptomele infecției neonatale cu CMV cel mai frecvent întâlnite sunt: icterul, petețiile, hepato-splenomegalia și anomaliile neurologice (microcefalia și calcificările intracraniană) și pot apărea în până la 75% din cazuri (3,27). Alte semne mai rare, descrise în literatura de specialitate, care pot fi observate sunt cataracta, microftalmia, malformații cardiace și miocardite (3,27).

Eficacitatea tratamentului antiviral în timpul sarcinii este încă un subiect disputat, datorită eficienței îndoielnice și a potențialului risc teratogen al medicamentelor. De asemenea beneficiile clinice ale tratamentului cu globulină hiperimună specifică CMV sunt contestate, din cauza rezultatelor discordante obținute din diferite studii (28,29).

Concluzii

CMV rămâne principala cauză infecțioasă care produce anomalii congenitale atât la făt cât și la nou-născut, fiind cea mai frecventă cauză nongenetică de surditate neuro-senzorială în copilărie.

Reinfecția cu CMV în timpul sarcinii contribuie la o proporție mult mai mare de cCMV simptomatic decât s-a presupus anterior, motiv pentru care screeningul serologic ar trebui recomandat atât gravidelor seronegative, precum și celor seropozitive.

Diagnosticul și supravegherea imagistică a leziunilor determinate de CMV sunt esențiale în stabilirea unui prognostic fetal adecvat, însă lipsa identificării unor leziuni specifice nu exclude complet infecția congenitală și riscul de sechele neurologice, care pot fi apreciate doar postpartum.

Pacienta și-a dat acordul de utilizare a datelor clinice în scop academic, cu respectarea normelor în vigoare de utilizarea a datelor cu caracter personal.

Referințe

1. Porobic-Jahic H, Skokic F, Ahmetagic S, Piljic D, Jahic R, Petrovic J. Cytomegalovirus Infection in Pregnancy - Our Experiences. Med Arch (Sarajevo, Bosnia Herzegovina). iunie 2019;73(3):149-53.

2. Morton CC, Nance WE. Newborn hearing screening--a silent revolution. N Engl J Med. mai 2006;354(20):2151-64.

3. Naing ZW, Scott GM, Shand A, Hamilton ST, van Zuylen WJ, Basha J, et al. Congenital cytomegalovirus infection in pregnancy: a review of prevalence, clinical features, diagnosis and prevention. Aust N Z J Obstet Gynaecol. februarie 2016;56(1):9-18.

4. Grinberg A, Katorza E, Hoffman D, Ber R, Mayer A, Lipitz S. Volumetric MRI Study of the Brain in Fetuses with Intrauterine Cytomegalovirus Infection and Its Correlation to Neurodevelopmental Outcome. AJNR Am J Neuroradiol. februarie 2019;40(2):353-8.

5. Dollard SC, Grosse SD, Ross DS. New estimates of the prevalence of neurological and sensory sequelae and mortality associated with congenital cytomegalovirus infection. Rev Med Virol. 2007;17(5):355-63.

6. Nigro G, Anceschi MM, Cosmi E V. Clinical manifestations and abnormal laboratory findings in pregnant women with primary cytomegalovirus infection. BJOG. iunie 2003;110(6):572-7.

7. Pourrat O, Roblot F, Gombert JM, Pierre F. Clinical manifestations and abnormal laboratory findings in pregnant women with primary cytomegalovirus infection. Vol. 110, BJOG : an international journal of obstetrics and gynaecology. England; 2003. p. 1139-40.

8. Forsgren M. Prevention of congenital and perinatal infections. Vol. 14, Euro surveillance : bulletin Europeen sur les maladies transmissibles = European communicable disease bulletin. Sweden; 2009. p. 2-4.

9. Stagno S, Pass RF, Cloud G, Britt WJ, Henderson RE, Walton PD, et al. Primary cytomegalovirus infection in pregnancy. Incidence, transmission to fetus, and clinical outcome. JAMA. octombrie 1986;256(14):1904-8.

10. Hughes BL, Gyamfi-Bannerman C. Diagnosis and antenatal management of congenital cytomegalovirus infection. Am J Obstet Gynecol. iunie 2016;214(6):B5-11.

11. Kim DJ, Kim SJ, Park J, Choi GS, Lee S, Kwon CD, et al. Real-time PCR assay compared with antigenemia assay for detecting cytomegalovirus infection in kidney transplant recipients. Transplant Proc. iunie 2007;39(5):1458-60.

12. Seehofer D, Meisel H, Rayes N, Stein A, Langrehr JM, Settmacher U, et al. Prospective evaluation of the clinical utility of different methods for the detection of human cytomegalovirus disease after liver transplantation. Am J Transplant. august 2004;4(8):1331-7.

13. Benoist G, Salomon LJ, Jacquemard F, Daffos F, Ville Y. The prognostic value of ultrasound abnormalities and biological parameters in blood of fetuses infected with cytomegalovirus. BJOG. iunie 2008;115(7):823-9.

14. Saldan A, Forner G, Mengoli C, Gussetti N, Palu G, Abate D. Testing for Cytomegalovirus in Pregnancy. J Clin Microbiol. martie 2017;55(3):693-702.

15. Diogo MC, Glatter S, Binder J, Kiss H, Prayer D. The MRI spectrum of congenital cytomegalovirus infection. Prenat Diagn. ianuarie 2020;40(1):110-24.

16. Picone O, Teissier N, Cordier AG, Vauloup-Fellous C, Adle-Biassette H, Martinovic J, et al. Detailed in utero ultrasound description of 30 cases of congenital cytomegalovirus infection. Prenat Diagn. iunie 2014;34(6):518-24.

17. La Torre R, Nigro G, Mazzocco M, Best AM, Adler SP. Placental enlargement in women with primary maternal cytomegalovirus infection is associated with fetal and neonatal disease. Clin Infect Dis. octombrie 2006;43(8):994-1000.

18. Leruez-Ville M, Ville Y. Fetal cytomegalovirus infection. Best Pract Res Clin Obstet Gynaecol. ianuarie 2017;38:97-107.

19. Doneda C, Parazzini C, Righini A, Rustico M, Tassis B, Fabbri E, et al. Early cerebral lesions in cytomegalovirus infection: prenatal MR imaging. Radiology. mai 2010;255(2):613-21.

20. Goidescu I, Nemeti G, Caracostea G, Eniu DT, Chiorean A, Pintican R, et al. The role of imaging techniques in the diagnosis, staging and choice of therapeutic conduct in pregnancy associated breast cancer. Med Ultrason [Internet]. 31 august 2019;21(3):336-43. Valabil la: https://www.ncbi.nlm.nih.gov/pubmed/31476214

21. Glenn OA, Cuneo AA, Barkovich AJ, Hashemi Z, Bartha AI, Xu D. Malformations of cortical development: diagnostic accuracy of fetal MR imaging. Radiology. iunie 2012;263(3):843-55.

22. Cannie MM, Devlieger R, Leyder M, Claus F, Leus A, De Catte L, et al. Congenital cytomegalovirus infection: contribution and best timing of prenatal MR imaging. Eur Radiol. octombrie 2016;26(10):3760-9.

23. Averill LW, Kandula VVR, Akyol Y, Epelman M. Fetal Brain Magnetic Resonance Imaging Findings In Congenital Cytomegalovirus Infection With Postnatal Imaging Correlation. Semin Ultrasound CT MR. decembrie 2015;36(6):476-86.

24. van der Knaap MS, Vermeulen G, Barkhof F, Hart AAM, Loeber JG, Weel JFL. Pattern of white matter abnormalities at MR imaging: use of polymerase chain reaction testing of Guthrie cards to link pattern with congenital cytomegalovirus infection. Radiology. februarie 2004;230(2):529-36.

25. Ho M. The history of cytomegalovirus and its diseases. Med Microbiol Immunol. iunie 2008;197(2):65-73.

26. Ross SA, Novak Z, Pati S, Boppana SB. Overview of the diagnosis of cytomegalovirus infection. Infect Disord Drug Targets. octombrie 2011;11(5):466-74.

27. Kylat RI, Kelly EN, Ford-Jones EL. Clinical findings and adverse outcome in neonates with symptomatic congenital cytomegalovirus (SCCMV) infection. Eur J Pediatr. noiembrie 2006;165(11):773-8.

28. Nigro G, Adler SP, La Torre R, Best AM. Passive immunization during pregnancy for congenital cytomegalovirus infection. N Engl J Med. septembrie 2005;353(13):1350-62.

29. Revello MG, Lazzarotto T, Guerra B, Spinillo A, Ferrazzi E, Kustermann A, et al. A randomized trial of hyperimmune globulin to prevent congenital cytomegalovirus. N Engl J Med. aprilie 2014;370(14):1316-26.

Particularități clinico-imagistice în chistul arahnoidian cervical

[1,2]Silvina Iluț, [1,2]Imelda Rahovan, [1,2]Markus Ungureanu, [1,2]Bianca Oana Nemeș

[1]Disciplina Neurologie, Universitatea de Medicină și Farmacie „Iuliu Hațieganu”, Cluj-Napoca, România

2

Introducere

Chistul arahnoidian este o pungă discretă de LCR sau fluid asemănător LCR, adiacent spațiilor LCR normale. Chistul arahnoidian poate fi cranial sau spinal. Majoritatea chisturilor apar spontan, dar sunt descrise în literatură și chisturi arahnoidiene secundare traumatismelor sau hemoragiilor intraspinale(1). Din punct de vedere al localizării acestea pot fi epidurale, intradurale, perineurale și intramedulare(2,3). Regiunea toracică este cel mai frecvent afectată(65%), dar acestea pot să apară în orice regiune a măduvei spinării, urmând ca frecvență cele de la nivel lombar și lombo-sacrat(13%), toraco-lombare(12%), sacrate(6,6%) și cervicale(3,3%)(4). În unele cazuri pacienții pot fi asimptomatici, însă datorită compresiei medulare majoritatea prezintă disfuncții senzitive și motorii(5).

Patogeneza chisturilor arahnoidiene nu este pe deplin înțeleasă și este considerată multifactorială. Una dintre teorii sugerează existența unui diverticul sau a unui defect de sac dural prin care herniază arahnoida, datorită asocierii chisturilor arahnoidiene cu defectele de tub neural(6,7). În încercarea de a explica existența chisturilor arahnoidiene independent de localizare, o altă teorie propune posibilitatea blocării unor granulații arahnoidiene în diferite locații cu formarea chisturilor ca urmare a secreției și sechestrării LCR în zonele de țesut cu cea mai mică rezistență(8).

Prezentare de caz

Pacienta R.S. în vârstă de 48 de ani, din mediul urban se prezintă în ambulatoriul de Neurologie pentru o durere de tip nevralgic la nivelul coloanei vertebrale cervicale cu iradiere la nivelul membrului superior drept, simptomatologie debutată de aproximativ 1 lună, în condiții de afebrilitate, după un ușor efort fizic.

Antecedentele heredo-colaterale sunt nesemnificative. Din antecedentele patologice reținem că în urmă cu aproximativ un an, pacienta se prezintă cu o durere la nivelul coloanei vertebrale dorso-lombare, motiv pentru care îi este indicat să efectueze un IRM coloană vertebrală dorso-lombară care decelează o fisură anulară la nivel L4(Figura 1), postero-mediană, neprezentând compresiuni duro-radiculare la nivel dorso-lombar, durere care remite sub tratament cu antialgice și relaxante musculare. În momentul examinării pacienta nu este sub o medicație cronică, neagă consumul de toxice și este casnică.

Figura 1. Fisură anulară la nivel L4

La examenul general pacienta prezintă un facies anxios, plâns facil, tegumente și mucoase normal colorate, TA=130/90 mmHg, AV=70 bpm, SaO2=97%, torace normal conformat, liber stetacustic, zgomote cardiace ritmice, sincrone cu pulsul, sistem osteo-articular aparent integru, mobil, cu minimă sensibilitate la percuția coloanei cervicale, abdomen mobil cu respirația, nedureros la palparea superficială și profundă.

Examenul neurologic este în limite normale cu excepția unei minime limitări la aproximativ 70 grade la mobilizarea membrului superior drept spre anterior, la aproximativ 80 de grade la abducția laterală a membrului superior drept, iar spre posterior o limitare la aproximativ 60 grade.

Din punct de vedere biologic pacienta se află în parametrii normali, cu excepția leucocituriei și hematuriei microscopice.

După prima evaluare a pacientei este direcționată spre IRM coloană cervicală. De asemenea pacienta prezenta tendințe depresive și anxioase motiv pentru care este trimisă și în serviciul de psihiatrie, unde este luată în evidență pentru tulburare mixtă anxios-depresivă cu tratament specific cu Mitrazepină 30 mg și Imovane 7,5 mg.

La examinarea IRM coloană vertebrală cervicală fără substanță de contrast se decelează un chist arahnoidian posterior de 23/4 mm, la nivel C7-D1, fără afectare medulară (Figura 2, Figura 2.1, Figura 2.2).

La examenul electroneuromiografic se evidențiază radiculopatie C7 dreaptă subacută/cronică de intensitate moderată și C8-D1 dreaptă cronică de intensitate ușoară; nu există elemente electrofiziologice de compresiune a nervilor ulnari și median bilateral de tip canal carpian sau cubital(Figura 3.1, Figura 3.2).

Figura 2.1 Chist arahnoidian posterior la nivel C7-D1 – secțiune sagitală

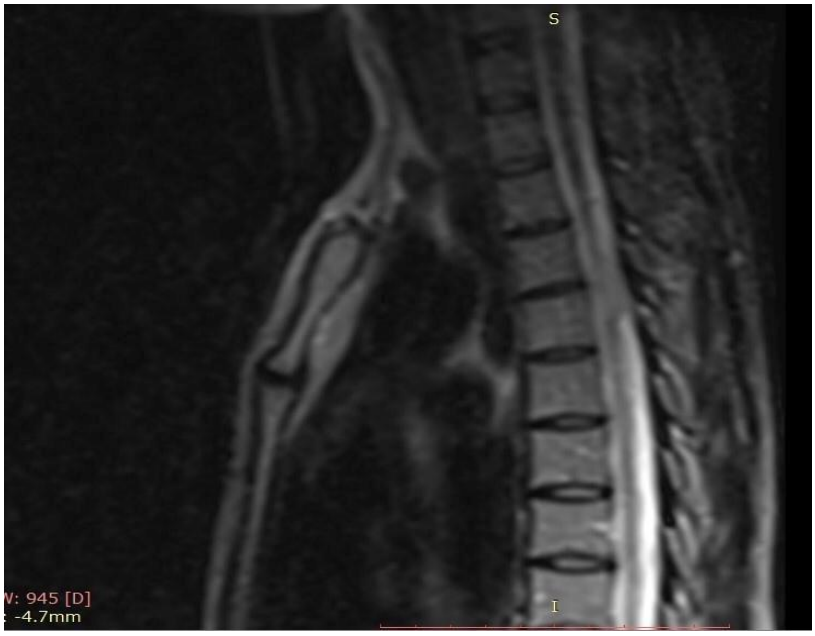

Figura 2.2 Chist arahnoidian posterior la nivel C7-D1 -secțiune sagitală

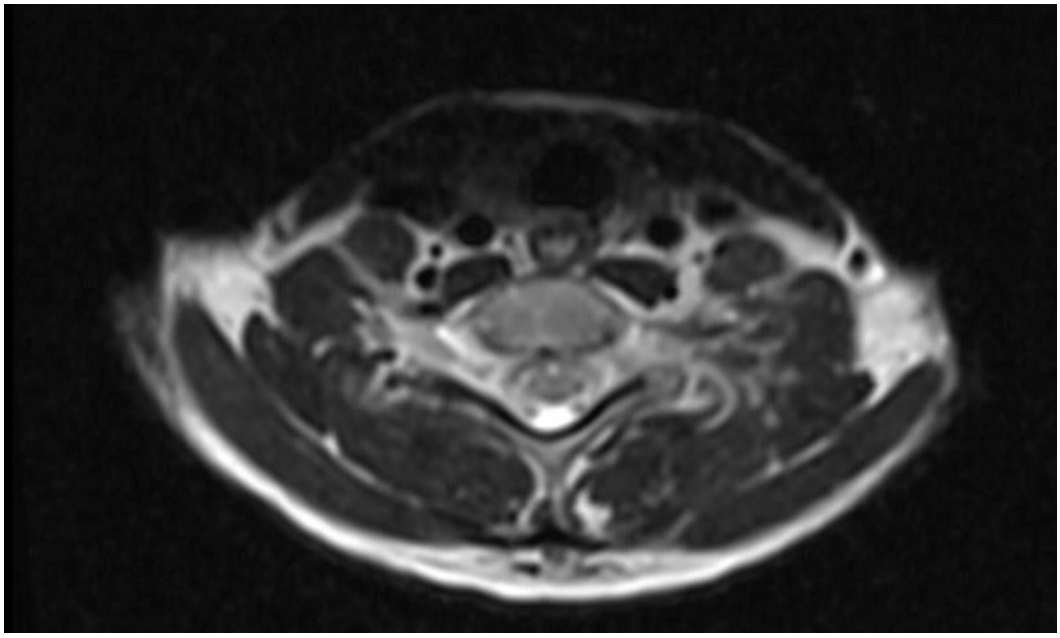

Figura 2.3 Chist arahnoidian posterior la nivel C7-D1 -secțiune transversală

Motor CV

Test	Stimulation site	Lat., ms	Ampl., mV	Dur., ms	Area, mV×ms	Stim., mA	Stim., ms	Dist., mm	Time, ms	Vel., m/s
right, Abductor digiti minimi, Ulnaris, C8 T1										
3	wrist	3.4	**4.46**	11.5	19.0	100	0.3	45		
	elbow	7.3	9.96	10.8	39.4	100	0.3	200	3.9	51.2
	arm	8.04	10.2	11.0	44.3	100	0.3	70	0.741	**94.5**
left, Abductor digiti minimi, Ulnaris, C8 T1										
11	wrist	3.0	6.53	10.3	32.6	66	0.2	60		
	elbow	6.7	9.25	11.0	42.4	100	1	190	3.7	51.4
	arm	7.8	9.37	10.9	42.2	100	1	70	1.1	63.6
right, Abductor pollicis brevis, Medianus, C8 T1										
1	wrist	4.5	4.74	7.4	17.2	100	0.3	60		
	elbow	8.0	4.78	8.3	17.8	100	0.3	220	3.5	62.9
left, Abductor pollicis brevis, Medianus, C8 T1										
10	wrist	3.85	7.79	10.6	40.8	10	0.2	50		
	elbow	7.7	7.19	9.87	32.4	49	0.2	210	3.85	54.5
right, Interosseus, Ulnaris, C8 T1										
9	WRIST	4.97	6.1	6.03	16.3	100	0.2	135		
	ELBOW	8.89	7.01	6.03	19.1	100	0.3	200	3.92	51.1
	ARM	9.63	7.6	5.82	20.4	100	0.3	65	0.741	87.7

Figura 3.1 Examen electromiografic- radiculopatie C7 subacută/cronică și C8-D1 cronică

Sensory CV

Test	Stimulation (recording) sites	Lat., ms	Ampl., µV	Dur., ms	Area, nV×s	Stim., mA	Stim., ms	Dist., mm	Time, ms	Vel., m/s
right, Ramus superficialis n. radialis, C5 C6										
8	1	1.8	14.7	13.1	8.7	100	0.3	100	1.8	55.6
right, n. Medianus II dig.										
5	1	2.65	12.8	3.1	21.3	30	0.1	115	2.65	**43.5**
left, n. Medianus II dig.										
12	1	0.9	10.4	7.2	48.8	60	0.1	120	0.9	**133**
right, n. Ulnaris V dig.										
6	1	2.38	2.3	1.17	1.6	47	0.1	0	2.38	
	2	2.75	2.0	3.95	5.8	79	0.1	0	0.37	
	3	2.96	1.2	2.74	2.3	79	0.1	0	0.212	
right, n. Ulnaris V dig.										
7	1	4.97	18.3	9.93	35.8	87	0.1	55	4.97	**11.1**
	2	5.19	17.1	5.16	44.9	87	0.1	0	0.212	
left, n. Ulnaris V dig.										
13	1	1.0	16.5	3.65	44.9	30	0.1	110	1.0	**110**

F-wave parameters

Test	Fmin lat., ms	F ampl., µV	M lat., ms	Fmin-M lat., ms	Fmean/M ampl., %	Max Vprox, m/s	V prox. diff., m/s
right, Abductor digiti minimi, Ulnaris, C8 T1							
4	25.9	420	3.45	22.5	2.4	49.3	5.6
right, Abductor pollicis brevis, Medianus, C8 T1							
2	28.3	146	4.65	23.7	2.1	46.8	10.1

Figura 3.2 Examen electromiografic- Fără elemente de compresiune pe nervul ulnar și median bilateral

Se solicită un examen neurochirurgical, care la momentul examinării nu indică intervenție chirurgicală, ci tratament conservator cu reevaluare peste 6 săptămâni.

Evoluția pacientei sub tratament medicamentos cu glucocorticoizi, masaj terapeutic, fizioterapie și tratament specific pentru durere este una favorabilă.

Cauzele frecvente de nevralgie cervico-brahială care au fost luate în considerare ca și diagnostic diferențial au fost hernia de disc cervicală, care a fost infirmată de examenul IRM cervical, modificări degenerative ale coloanei vertebrale cervicale de tip artrozic care de asemenea au fost infirmate de IRM cervical, formațiune tumorală la nivelul coloanei vertebrale cervicale infirmată de investigația IRM cervical, sindromul de tunel carpian sau cubital, infirmate de electroneuromiografie.

Discuții

Expansiunea chisturilor arahnoidiene nu are un mecanism clar definit. Se presupune existența unui canal de comunicare între chist și spațiul subarahnoidian care acționează ca o valvă unidirecțională. Când există o creștere a presiunii LCR (cum ar fi în tuse sau strănut) canalul se deschide, permițând trecerea lichidului cefalorahidian din spațiul subarahnoidian în chist. Ulterior, când presiunea LCR scade, canalul se închide sechestrând lichidul cefalorahidian în chist(9). O altă teorie sugerează existența unui gradient osmotic între chist și spațiul subarahnoidian, ceea ce va duce la expansiunea chistului(10). Unii autori au propus hipersecreția LCR de către celulele care tapetează fața internă a chistului(11). Imagistic diagnosticul se poate pune pe CT sau IRM. La CT cordonul apare comprimat, fiind deplasat anterior. O parte din chisturile arahnoidiene se pot opacifia cu substanță de contrast. Scanarea timpurie este recomandabilă, pentru a „prinde" chistul înainte de a deveni izodens ca lichidul cefalorahidian (LCR). La examinarea IRM de coloană vertebrală, deoarece chisturile urmează intensitatea LCR și pereții lor nu sunt în general vizibili, s-ar putea să nu fie identificate decât dacă cordonul apare deplasat. În secvența T1 acestea apar de intensitatea LCR, în secvența T2 apare la fel de intensitatea LCR-ului, putând fi chiar mai strălucitoare decât acesta, deoarece nu există pierderi de semnal din impulsuri. Tratamentul constă: fie în gestionarea lor conservatoare în cazul chisturilor asimptomatice; fie în excizia lor chirurgicală în cazul celor simptomatice. O componentă importantă a tratamentului chirurgical al chisturilor epidurale include închiderea defectului de la nivelul arahnoidei, dacă este cazul, deoarece acest defect ar putea deveni o sursă de scurgere a LCR-ului.

Sub tratamentul farmacologic și non-farmacologic, evoluția clinică a pacientei este una favorabilă, dar aceasta necesită evaluarea periodică a formațiunii chistice pentru a nu prezenta complicații.

Concluzie

Particularitatea este dată de apariția radiculopatiei ca o consecință a unei cauze rar întâlnită, și anume chistul arahnoidian cu localizare la nivelul coloanei vertebrale cervicale. Tratamentul este individualizat în funcție de prezentarea clinică, imagistică și evoluția simptomatologiei dată de chist.

De menționat că s-a obținut **consimțământul** informat din partea pacientului si aparținătorilor pentru folosirea datelor medicale in scopul prezentării acestui articol.

Bibliografie

1. Congia S, Coraddu M, Tronci S, et al. Myelographic and MRI appearances of a thoracic spinal extradural arachnoid cyst of the spine with extra- and intraspinal extension. Neuroradiology 1992;34:444–6.
2. Kanwaljeet Garg, Sachin Anil Borkar, Shashank Sharad Kale & Bhawani Shankar Sharma (2016): Spinal arachnoid cysts – our experience and review of literature,British Journal of Neurosurgery, DOI: 10.1080/02688697.2016.1229747
3. Goyal A, Singh AK, Singh D, et al. Intramedullary arachnoid cyst. Case report. J Neurosurg 2002;96:104–6.
4. Cloward RB. Congenital spinal extradural cysts: case report with review of literature. Ann Surg. 1968;168(5):851-864.
5. McCrum C, Williams B. Spinal extradural arachnoid pouches. Report of two cases. J Neurosurg 1982;57:849–52.
6. Elsberg CA, Dyke CG, Brewer ED. The symptoms and diagnosis of extradural cysts. Bull Neurol Inst NY 1934;3:395–417.
7. Rabb CH, McComb JG, Raffel C, Kennedy JG. Spinal arachnoid cysts in the pediatric age group: an association with neural tube defects. J Neurosurg 1992;77:369–72.

8. Fortuna A, La Torre E, Ciappetta P. Arachnoid diverticula: a unitary approach to spinal cysts communicating with the subarachnoid space. Acta Neurochirurgica 1977;39:259–68.

9. Brooks ML, Jolesz FA, Patz S. MRI of pulsatile CSF motion within arachnoid cysts. Magn Reson Imag 1988;6:575–84.

10. Basaldella L, Orvieto E, Dei Tos AP, et al. Causes of arachnoid cyst development and expansion. Neurosurg Focus 2007;22:E4.

11. Wang MY, Levi AD, Green BA. Intradural spinal arachnoid cysts in adults. Surg Neurol 2003;60:49–55.

Sarcina pe cicatricea de cezariana- prezentare de caz

[1,2]Rotar Ioana Cristina, [1]Dumitru Andreea, [1]Staicu Adelina, [1,2]Nemeti Georgiana Irina, [1,2]Levai Antonia Mihaela, [1,2]Mureșan Daniel

[1] Catedra de Obstetrică Ginecologie 1, Universitatea de Medicină și Farmacie "Iuliu Hațieganu" Cluj Napoca

[2] Clinica Obstetrică Ginecologie 1, Spitalul Clinic Județean de Urgență, Cluj Napoca

Introducere

Cea mai frecventă cauză de amenoree secundară la o pacientă de vârstă reproductivă este reprezentată de sarcină. Efectuarea unei ecografii pe cale endovaginală la această categorie de paciente, în special în prezența unor acuze de tipul durere în etajul abdominal inferior însoțită de metroragie permite confirmarea precoce a unei sarcinii, respectiv a localizării acesteia [1].

Localizarea unei sarcini în afara cavității uterine este cunoscută sub denumirea de sarcină ectopică, un termen sinonim folosit alternativ este cel de sarcină extrauterină. Pentru a ajunge la termen și a rezulta un nou-născut viabil este necesar ca sacul gestațional și ulterior embrionul să se insereze la nivelul fundului cavității uterine care permite un aflux suficient de nutrienți și expansiunea mecanică necesară dezvoltării sarcinii. Sunt cunoscute localizări ectopice situate la nivelul cavității uterine care nu permit o dezvoltare corespunzătoare a sarcinii: sarcina cervicală, cornuală și sarcina dezvoltată pe cicatricea uterină [1].

Sarcina dezvoltată pe cicatricea uterină este o formă particulară de sarcină ectopică. Ea prezintă o incidență în creștere, direct proporțională creșterii frecvenței

nașterii prin secțiune cezariană. Un alt motiv al creșterii numărului de cazuri pe cicatricea uterină raportate poate fii reprezentat și de creșterea rezoluției și a calității imaginilor ecografice, precum și a formării specialiștilor. Primul caz de sarcină pe cicatricea de cezariană a fost raportat în 1978 de Larsen și Solomon [2]. Pînă în anul 2007 au fost raportate 161 de cazuri [3-5], ca ulterior numărul acestora să crească [6].

Suspiciunea unei sarcini ectopice este obligatoriu a fi pusă în discuție în fața unor paciente de vârsta reproductivă, cu amenoree secundară, test de sarcină pozitiv (seric sau urinar), durere abdominală cu sau fără sângerare vaginală în primul trimestru de sarcină [1,5,6] în absența vizualizării ecografice a unui sac ovular intrauterin. Suspiciunea este cu atât mai mare în fața prezenței concomitente a unor factori de risc cum ar fii existența unei sarcini extrauterine în antecedentele personale patologice, chirurgie tubară anterioară, istoric de boală inflamatorie pelvină, dispozitiv intrauterin, sarcină obținută prin tehnici de reproducere umană asistată precum și în cazul unor intervenții chirurgicale anterioare la nivel cervical sau uterin [1,5,6].

Sarcina inserată pe cicatricea post-secțiune cezariană este o localizare rară ce prezintă un risc foarte crescut de sângerare, necesitând uneori histerectomie în scop vital pentru pacientă [7]. Diagnosticul cât mai precoce este esențial pentru succesul terapeutic, scăzând astfel șansele de pierdere a fertilității, morbiditatea și chiar mortalitatea [5-7].

Absența unor studii prospective mari pentru managementul acestora ridică probleme de conduită clinicianului, fiind posibile atât tratamente medicale cât și chirurgicale sau chiar conduita expectativă în situații selectate [5-9].

În cele ce urmează vom prezenta cazul unei paciente cu sarcină ectopică localizată pe cicatricea uterină la care s-a încercat un management medicamentos inițial care a eșuat fiind urmat de un tratament chirurgical care a permis cu succes prezervarea fertilității. Pe parcursul prezentării au fost detaliate problemele de conduită ridicate de caz.

Prezentare de caz

Pacienta AI, în vârsta de 32 ani, din mediul urban, căsătorită, lucrător pe cont propriu în mediu comercial, se prezintă într-un serviciu de Obstetrică-Ginecologie din cadrul unui spital universitar în regim de urgență, acuzând metroragie redusă și durere în etajul abdominal inferior. Menționăm că pacienta are o amenoree de 7 SA (săptămâni de amenoree) și zero zile, în absența utilizării unor metode contraceptive.

Antecedentele personale fiziologice relevă menarha la 14 ani, cicluri menstruale regulate la 28-30 zile, cu flux și aspect normal.

Din antecedentele obstetricale, reținem faptul că prima sarcină a pacientei a fost un avort spontan survenit la 8 săptămâni în urmă cu 5 ani, completat prin dilatare și chiuretaj uterin cu evoluție fără complicații. Ulterior avortului pacienta a prezentat istoric de sterilitate secundară urmând tratamente specifice: stimulare ovariană cu inseminare intrauterină (trei încercări soldate cu eșec) și fertilizare in vitro finalizată prin obținerea unei sarcini gemelare cu 3 ani anterior internării actuale. Cea de a doua sarcină se termină cu succes prin nașterea prin secțiune cezariană a doi feți eutrofici. Postoperator evoluția este favorabilă până în ziua a 16-a când în contextul unei endometrite (metroragii la o pacientă subfebrilă, conținut uterin decelat ecografic) se efectuează un chiuretaj uterin evacuator și ulterior sub tratament antibiotic, stiptic și antiinflamator evoluția fiind favorabilă. Sarcina actuală (amenoree 7 SA și zero zile) a fost obținută spontan în absența oricărui tratament de fertilitate.

Antecedentele personale patologice sunt fără relevanță pentru caz: formațiune mamară fără semne suspecte de malignitate aflată sub supraveghere ecografică și microlitiază renală fără tratament în momentul internării. De asemenea, pacienta neagă existența unor alergii. În ceea ce privește consumul de toxice: pacienta este fumătoare, afirmativ 2-3 țigări cu filtru/zi, consumă o cafea pe zi și ocazional alcool.

Condițiile de viața și muncă sunt normale, fără relevanță pentru patologia actuală.

Istoricul bolii actuale: Pacienta AI cu amenoree secundara de 7 SA și zero zile se prezintă în serviciul nostru pentru durere în etajul abdominal inferior debutată de aproximativ două săptămâni. Suplimentar pacienta prezintă o metroragie, maronie în cantitate redusă debutată de doua săptămâni. Pacienta se internează de urgență, fiind preocupată de persistența sângerării vaginale și de creșterea afirmativă a intensității durerii cu 48 ore anterior internării.

Clinic, la internare, pacienta prezintă stare generală bună, fiind orientată temporo-spatial, afebrilă, stabilă hemodinamic și respirator, tegumente normal colorate (TA=100/60 mmHg, AV=85 bpm, IMC=20,9, T- 36,6°). Examenul clinic general pe aparate și sisteme nu relevă modificări patologice.

Examenul ginecologic la internare relevă la inspecție organe genitale externe de aspect normal, col fără leziuni, sângerare vaginală maronie redusă exteriorizată prin orificiul extern cervical, col de aspect normal. La tușeul vaginal uter ușor sensibil la palpare, loje anexiale suple, Douglas insensibil.

Examinările de laborator au fost în limite normale. Menționăm:

- linie eritrocitară - Hb=13,4g/dL- VN laborator 12-15,5; Ht=38,4%-VN laborator-37-47

- funcția hepatică - ASAT=12 U/L-VN laborator <35; ALAT=12 U/L-VN laborator <35

- funcție renală - uree=27 mg/dL, VN laborator-17-43; creatinină=0,68 mg/dL, VN laborator-0,51-0,95

- parametrii de coagulare - INR=1,05, VN laborator=0,8-1,22;IP -95% - VN 80-120

- grupa de sânge AII, Rh pozitiv.

Având în vedere amenoreea de 7 SA + 0 zile s-a efectuat beta-HCG care cu o zi anterior internării a avut valoarea de 2295 UI/ml (valoare de referință laborator in afara sarcinii <5.3 UI/mL).

Ecografia din momentul internării arată la o amenoree de 7 SA+0z: uter în anteversie flexie de 7,6/4,4 cm, cu endometru decidualizat 11mm cu prezența unui posibil sac gestațional la nivel istmic anterior de 7/0,5 mm (figura 1). Ecografic sacul prezinta dublu contur, dar nu se vizualizează structuri embrionare (veziculă ombilicală sau embrion). Ambele ovare sunt de aspect normal fără imagini patologice anexiale. Fundul de sac Douglas este fără conținut, spațiu Morrison de aspect normal.

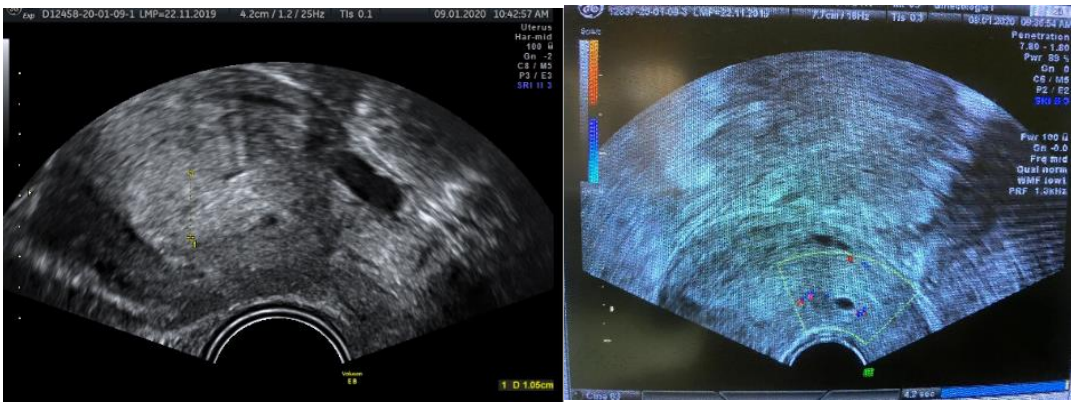

Figura 1. a. Ecografie endovaginală modul B –corp uterin fără sac gestațional vizibil cu endometru secretor; Douglas fără conținut. b. CFM (Colour Flow Map) – sac gestațional vizibil situat istmic anterior cu semnal vascular periferic

Pe baza anamnezei, examenului obiectiv și examinărilor paraclinice se ridică suspiciunea de sarcină cu evolutivitate incertă localizată la nivelul cicatricii uterine.

În fața unei cavități uterine fără sac gestațional prezent, diagnosticul diferențial ia în discuție orice localizare extrauterină a unei sarcini: tubară, ovariană, abdominală, cervicală, interstițială, dar imagistica, în cazul de față, ecografia transvaginală Doppler a exclus variantele amintite mai sus.

Având în vedere faptul că imaginea ecografică este înalt sugestivă pentru o sarcină inserată pe cicatricea uterină care se găsește în afara resurselor terapeutice se optează pentru tratament medicamentos. Astfel după obținerea acordului pacientei se administrează Metotrexat 90 mg intramuscular doză unică calculată pe baza formulei 50 mg/m2 conform nomogramelor [9-10].

Evoluția ulterioară pe parcursul internării este favorabilă, pacienta fiind stabilă hemodinamic și respirator, cu persistența acuzelor dureroase de intensitate redusă și a metroragiei reduse. Dar valorile beta-HCG efectuat în dinamică au fost în creștere de la 2295 mUI/ml la 2640 mUI/ml la 48 ore de prima recoltare și respectiv 2900 mUI/ml 96h . Mai mult ecografic se remarcă după administrarea de Metotrexat creșterea în diametru a sacului gestațional de la 7/5 mm la 8/6 mm (ecografie efectuată la 3 zile după administrarea de Metotrexat) (figura 2). Din nou nu se vizualizează vezicula ombilicală sau embrionul.

Figura 2. Ecografie endovaginală, secțiune sagitală uter în AVF cu o imagine transonică situată istmic anterior

Având în vedere aspectul ecografic (creșterea în dimensiuni a sacului gestațional) și valorile în creștere ale beta-HCG- ului, în ziua a 4-a de la administrarea Metotrexatului, cu acordul informat al pacientei, se decide aspirarea sarcinii sub ghidaj ecografic, extrăgându-se material necaracteristic cu aspect de resturi ovulare, care se trimit la examen histopatologic. La sfârșitul intervenției se montează o sonda Foley intrauterin în scop hemostatic care se suprimă după 24 ore.

Evoluția postintervenție a fost favorabilă sub tratament antibiotic, stiptic și antialgic (Arthrotec 75mg 3x1cpr/zi, Ergomet 2x1fiola/z, Algocalmin 2x1fiola/zi).

Pacienta se externează la 48 ore după intervenție în stare generala bună, afebrilă, stabilă hemodinamic și respirator. Evaluarea ecografică din ziua externării arată dispariția sacului ovular de la nivelul cicatricii, perete uterin intact, Douglas fără conținut. De menționat ca beta-HCG în ziua a 2-a post-intervenție a avut valoarea de 414,6 UI/mL. La externare pacienta a continuat tratamentul antibiotic, stiptic și antiantialgic (administrat de rutină postchiuretaj). Valorile beta-HCG-ului au fost urmărite în dinamică după externare (de două ori pe săptămână) fiind în scădere până la normalizarea valorii care a survenit după trei săptămâni. Pacientei i s-a recomandat o perioadă de contracepție de 3 luni.

Evoluția pe termen lung a fost una favorabilă, fără complicații. Prognosticul vital al pacientei este bun, prognosticul reproductiv în schimb este rezervat datorită posibilității unei recurențe la nivelul cicatricii. Rezultatul examenului histopatologic a arătat elemente specifice unei sarcini intrauterine corespunzătoare trimestrului I fără alte detalii notabile.

Discuții

Capitolul de față prezintă un caz rar de sarcină ectopică inserată la nivelul cicatricii post-secțiune cezariană, tratat atât medicamentos cât și chirurgical, cu evoluție favorabilă, fără nici un fel de complicație post-intervențională imediată.

Din punct de vedere clinic pacienta a prezentat elementele tipice ale sarcinii ectopice – triada amenoree, metroragie, durere care au determinat-o să se prezinte la spital. Totuși în literatură au fost descrise paciente asimptomatice [11] sau din contră cazuri în care pacientele s-au prezentat în stare de șoc hipovolemic [5,12].

Diagnosticul ecografic s-a pus prin decelarea unui sac gestațional localizat la nivelul cicatricei uterine .

Principalul diagnostic diferențial care trebuie făcut este cu sarcina intrauterină situație în care localizarea este corporeală la fundul uterului. Odată exclusă sarcina intrauterină o altă patologie care trebuie exclusă este sarcina extrauterină cu alte localizări, cel mai frecvent cea tubară situație în care uterul are un endometru secretor cu un posibil pseudosac, dar într-una din anexe se poate evidenția un sac ovular sau o formațiune inomogenă în contact cu ovarul [13]. Ecografic pseudosacul este o colecție anecogenă (sânge proaspăt) ce este delimitată de endometru de o parte și de alta și nu prezintă semnal vascular periferic. Spre deosebire de pseudosac sacul gestațional prezintă semnal Doppler periferic și este de obicei tonic, sferic [13]. O altă patologie care trebuie exclusă este sarcina cervicală situație în care colul are aspect de butoiaș sacul gestațional fiind situat în interiorul canalului cervical, ceea ce nu era cazul la cazul prezentat [13].

Un element interesant a fost lipsa vizualizării structurilor embrionare : veziculă ombilică sau embrion la o valoare inițială de β-HCG de peste 2000 UI/mL. Având în vedere localizarea s-a considerat sarcina neviabilă și după informarea pacientei s-a luat decizia realizării unui tratament medicamentos care a eșuat și ulterior a unui tratament chirurgical. Datele din literatură, analize limitate pe serii reduse, arată în anumite situații posibilitatea de dezvoltare înspre cavitatea uterină cu atingerea termenului, ruptură în primul trimestru [5] sau spre dezvoltarea unor placente de tip percreta necesitând histerectomie la naștere [8].

Datorită numărului relativ redus de cazuri raportate nu există în prezent date suficiente privind tratamentul optim al sarcinii ectopice inserate la nivelul cicatricii post-secțiune cezariană [9,14]. Posibilitățile terapeutice sunt reprezentate de tratament medicamentos cu Metotrexat pe cale generală [15] sau tratament local de Clorură de potasiu sau Metotrexat sau tratament chirurgical care să permită îndepărtarea sarcinii pe cicatricea uterină (dilatare și chiuretaj, histeroscopie, laparoscopie sau laparotomie). Tratamentul chirurgical de primă intenție este indicat în situația în care există hemoragie abundentă sau se suspicionează ruptura peretelui uterin sau pacienta este

instabilă hemodinamic [9,14]. În situația dată s-a preferat administrarea de Metotrexat. Injectarea locală suplimentară de 5mEG de clorură de potasiu nu a fost necesară deoarece embrionul nu era vizibil, această substanță toxică cardiac având rolul de a opri activitatea inimii embrionare [9,14].

Deși sunt citate cazuri de tratament conservativ cu Metotrexat în situațiile în care tratam o sarcina de 6-8 săptămâni de gestatie, cu sau fără embrion vizibil și valori ale beta-HCG-scăzute-<5000 UI/ml [9,16], în cazul prezentat, medicația nu a fost suficientă, aceasta fiind urmată de chiuretajul aspirativ. Totuși în literatură există studii care au tratat cu succes sarcina pe cicatricea uterină prin administrarea de Metotrexat, uneori fiind necesare mai multe doze [15], în situația de față nu s-a optat pentru repetarea dozei de Metotrexat, ea fiind refuzată de pacientă.

Chiuretajul aspirativ ecoghidat nu a fost prima opțiune terapeutică deoarece grosimea peretelui anterior la nivelul sarcinii era extrem de subțire existând pericolul apariției unei soluții de continuitate care în funcție de gravitate putea conduce la suturarea acesteia prin laparoscopie/laparotomie sau chiar la histerectomie de necesitate [17] (înaintea intervenției chirurgicale pacienta a fost informată privind toate complicațiile potențiale). Mai mult plasarea profilactică a sondei Foley a evitat apariția unei hemoragii prin compresia mecanică efectuată [6,18].

Pacienta a fost externată fără complicații. Consilierea privind prognosticul reproductiv este dificilă existând risc de recidivă – reimplantare la nivelul cicatricii, riscul de a dezvolta o placentație aderentă, risc de avort, naștere prematură, dar pe de altă parte există și posibilitatea ca sarcina următoare să decurgă normal la o pacientă ce a avut în antecedente o sarcină pe cicatricea uterină [11]. În cazul particular al pacientei prezentate riscurile pentru sarcinile ulterioare sunt mai mari pacienta prezentând pe lângă nașterea prin secțiune cezariană și multiple chiuretaje/aspirării ale cavității uterine cu ocazia primei sarcini –avort spontan, după naștere – endometrită (infecția din antecedente este un factor agravant pentru calitatea endometrului) și acum pentru sarcina pe cicatricea uterină. Din păcate în prezent nu există suficiente evidențe

pentru a elucida managementul optim al acestor paciente. Oricum într-o metaanaliză [11] recentă procentul pacientelor care au reușit într-o sarcină subsecventă să nască la termen a fost încurajator 67%.

Cazul prezentat a avut mai multe particularități. În primul rând istoricul reproductiv încărcat, cu multiple intervenții la nivel uterin și istoricul de sterilitate. În al doilea rând răspunsul suboptimal la terapia medicamentoasă: creșterea β-HCG –ului după administrarea de Metotrexat urmată de tratamentul chirurgical. Răspunsul la tratamentul chirurgical minim invaziv a fost bun ceea ce a permis externarea pacientei cu păstrarea funcției reproductive.

Concluzii

Apariția unei sarcini pe cicatricea de cezariană reprezintă o patologie cu o frecvență în creștere ce reprezintă o provocare pentru clinicieni.

Scăderea frecvenței acesteia se poate realiza doar prin limitarea nașterilor prin secțiune cezariană, deziderat dificil de atins datorită dorinței atât a viitoarei mame, cât și a obstetricianului de a avea un copil fără probleme medicale imputabile actului nașterii.

Diagnosticarea sarcinii localizate pe cicatricea uterină nu ridică probleme deosebite pentru majoritatea clinicienilor, evidențierea unui sac gestațional cu elemente de tip dublu contur, veziculă ombilicală, embrion (nu a fost cazul la pacienta prezentată) în zona istmică anterioară în condițiile unor valori semnificative ale β-HCG-ului permițând diagnosticul.

În schimb alegerea conduitei terapeutice optime: tratament medicamentos versus tratament chirurgical este dificilă, fiind dependentă de dorința pacientei, de posibilitățile tehnice ale serviciului, precum și de abilitățile tehnice ale clinicianului.

Prognosticul vital al pacientelor este bun, prognosticul reproductiv poate fii ameliorat operator (datele sunt limitate) prin creșterea calității cicatricii uterine, dar

rămâne rezervat orice cicatrice alterând calitatea endometrului existând oricând posibilitatea inserării unei viitoare sarcini la nivelul cicatricii uterine anterioare.

Consimțământ informat

Pacienta și-a dat acordul de utilizare a datelor clinice în scop academic, cu respectarea normelor în vigoare de utilizarea a datelor cu caracter personal.

Referințe

1. Zhang Y, Gu Y, Wang JM, Li Y. Analysis of cases with caesarean scar pregnancy. J Obstet Gynaecol Res 2013;39:195–202.

2. Larsen JV, Solomon MH. Pregnancy in a uterine scar sacculus--an unusual cause of postabortal haemorrhage. A case report. S Afr Med J. 1978;53(4):142-143.

3. Fylstra DL. Ectopic pregnancy within a caesarean scar: a review. Obstet Gynecol Surv 2002;57:537–43

4. Ash A, Smith A. Maxwell. Caesarean scar pregnancy. BJOG 2007;114: 253–63

5. Harb HM, Knight M, Bottomley C, et al. Caesarean scar pregnancy in the UK: a national cohort study. BJOG. 2018;125:1663-1670.

6. Jayaram PM, Okunoye GO, Konje J. Caesarean scar ectopic pregnancy: diagnostic challenges and management options.The Obstetrician& Gynaecologist 2017;19:13–20

7. Goynumer G, Gokcen C, Senturk B, Turkgeldi E. Treatment of a viable caesarean scar pregnancy with transvaginal methotrexate and potassium chloride injection. Arch Gynecol Obstet 2009;280:869–72.

8. Timor-Tritsch IE, Monteagudo A, Cali G, et al. Cesarean scar pregnancy is a precursor of morbidly adherent placenta. Ultrasound Obstet Gynecol. 2014;44:346-353.

9. Maheux-Lacroix S, Li F, Bujold E, et al. Cesarean scar pregnancies: a systematic review of treatment options. J Minim Invasive Gynecol. 2017;24:915–925

10. Elson CJ, Salim R, Potdar N, Chetty M, Ross JA, Kirk EJ on behalf of the Royal College ofObstetricians and Gynaecologists. Diagnosis and management of ectopic pregnancy. BJOG 2016;.123:e15–e55.

11. Morlando M, Buca D, Timor-Tritsch I, et al. Reproductive outcome after cesarean scar pregnancy: A systematic review and meta-analysis [published online ahead of print, 2020 May 18]. Acta Obstet Gynecol Scand. 2020;10.1111/aogs.13918. doi:10.1111/aogs.13918

12. Vial Y, Petignat P, Hohlfeld P. Pregnancy in a cesarean scar. Ultrasound Obstet Gynecol. 2000;16:592-593.

13. Winder S, Reid S, Condous G. Ultrasound diagnosis of ectopic pregnancy. Australas J Ultrasound Med. 2011;14:29-33.

14. Rotas MA, Haberman S, Levgur M. Cesarean scar ectopic pregnancies: etiology, diagnosis, and management. Obstet Gynecol. 2006;107:1373-1381.

15. Muraji M, Mabuchi S, Hisamoto K, et al. Cesarean scar pregnancies successfully treated with methotrexate. Acta Obstet Gynecol Scand. 2009;88:720-723.

16. Gonzalez N, Tulandi T. Cesarean scar pregnancy: a systematic review. J Minim Invasive Gynecol. 2017;24:731–738

17. Fuchs N, Manoucheri E, Verbaan M, Einarsson JI. Laparoscopic management of extrauterine pregnancy in cesarean section scar: description of a surgical technique and review of the literature. BJOG Int J Obstet Gynaecol. 2015;122:137–40

18. Jiang T, Liu G, Huang L, Ma H, Zhang S. Methotrexate therapy followed by suction curettage followed by Foley tamponade for caesarean scar pregnancy. Eur J Obstet Gynecol Reprod Biol. 2011;156(2):209-211.

Amiloidoză cutanată maculară

[1]Adela-Viviana Sitar-Tăut, [2]Andrada Lazar, [1]Sorina Cezara Coste, [1]Simina Țărmure, [1]Vasile Negrean, [3]Gabriel Petre, [4]Fodor Adriana, [1]Olga Hilda Orășan, [1]Angela Cozma

[1] Universitatea de Medicină şi Farmacie „Iuliu Hațieganu”, Facultatea de Medicină, Departamentul Medicină Internă, Disciplina Medicală IV

[2] Spitalul Clinic Județean, Clinica de Dermatologie

[3] Universitatea de Medicină şi Farmacie „Iuliu Hațieganu”, Facultatea de Medicină, Departamentul Chirurgie, Disciplina Chirurgie IV

[4] Universitatea de Medicină şi Farmacie „Iuliu Hațieganu”, Facultatea de Medicină, Departamentul Specialități Medicale, Disciplina Diabet și boli de nutriție

Introducere

Amiloidoza cuprinde un spectru larg de afecțiuni, a căror trăsătură comună este reprezentată de depunerea de amiloid la nivelul diferitelor țesuturi. Amiloidoza cutanată poate să reprezinte atât o afecțiune de sine stătătoare, dar şi o componentă a tabloului clinic al amiloidozei sistemice (cel mai frecvent fiind descrisă la pacienții cu amiloidoza tip AA, tip AL sau amiloidoza asociată cu dializa cronică).

Amiloidoza cutanată primară reprezintă forma localizată de amiloidoză, implicând doar pielea, depozitele de amiloid fiind limitate doar la acest nivel (1,2). La ora actuală sunt descrise mai multe forme de amiloidoză cutanată (3,4) în funcție de modul de dispunere a amiloidului la nivel cutanat: * amiloidoza cutanată maculară prezentând plăci pruriginoase hiperpigmentate, confluente sau sub formă de benzi, implicând mai frecvent zona posterioară a toracelui, caracterizată prin depunerea

amiloidului la nivelul dermului papilar (5); * lichen amiloidoza descrisă ca papule sau plăci pruriginoase pe suprafețele extensoare ale extremităților; * amiloidoza nodulară; * amiloidoza cutanată discromică reprezentând un tip rar de amiloidoză cutanată primară caracterizată prin macule hiperpigmentate alternând cu zone de hipopigmentație, distribuite pe întreaga suprafață a corpului; * respectiv amiloidoza „bifazică" asociind atât amiloidoză maculară cât şi lichen amiloidoza (2,6,7).

Majoritatea cazurilor de amiloidoză cutanată au fost raportate în Asia, America de Sud și Orientul Mijlociu (4,8,9,10). Frecvența cea mai înaltă a fost descrisă în rândul femeilor (1), cu vârsta cuprinsă între 21 și 50 de ani, cel mai frecvent primele manifestări apărând în jurul pubertății (9). Dintre tipurile menționate de amiloidoză cutanată, cea maculară este cel mai frecvent întâlnită (10).

Amiloidoza maculară are un impact semnificativ asupra calității vieții pacienților, responsabile fiind atât alterarea cosmetică a pielii, cât şi pruritul sever cronic.

Prezentăm cazul unei paciente în vârstă de 67 ani, din arealul nostru geografic cu amiloidoză cutanată maculară. Incidența amiloidozei cutanate maculare este relativ scăzută în regiunea noastră geografică, iar vârsta de debut a bolii în cazul pacientei este de asemenea neobișnuită.

Prezentare de caz

Pacienta s-a prezentat în secția de cardiologie pentru durere precordială cu caracter de apăsare și iradiere la nivelul umărului stâng, declanșată de efort și ameliorată de repaus după aproximativ 3-5 minute. Asociat, la internare acuza prurit sever la nivelul toracelui posterior și anterior şi la nivelul gambelor și antebrațelor, care a debutat în urmă cu 3-4 luni, cu tendință la agravare progresivă, pentru care până la momentul examinării nu s-au efectuat explorări suplimentare.

Din antecedentele personale patologice ale pacientei menționăm hipertensiunea arterială esențială grad III cu risc adițional foarte înalt, cardiopatia ischemică, angina

pectorală de efort, insuficiența mitrală grad II, fibrilația atrială paroxistică, obezitatea grad I.

Medicația de fond administrată anterior internării a fost reprezentată de Betaloc-zok 50mg 1-0-0 cpr/zi, Valsartan 160mg 1-0-0 cpr/zi, Preductal 35mg 1-0-1 cpr/zi, Rosuvastatină 10mg 0-0-1 cpr/zi, Gabaran 400mg 1-0-0 cpr/zi şi tratament cu anticoagulante orale tip NOAC (anticoagulant oral nou - inhibitor al factorului Xa).

Pacienta nega consumul de tutun, iar alcool susținea că consumă doar ocazional (3-4 ori pe an), dar consuma 1-2 cești de cafea pe zi. Pacienta nu se cunoaște cu alergii la medicamente sau alți alergeni din mediul înconjurător. În ceea ce privește condițiile de viată și de muncă ale pacientei, acestea erau corespunzătoare, pacienta fiind pensionară de vârstă.

La examenul obiectiv, la nivelul toracelui posterior s-au decelat: 1. o leziune extinsă maculară, hiperpigmentată, slab delimitată cu multiple leziuni de grataj, pielea în regiunile menționate mai sus fiind de consistentă normală, fără îngroşări sau scuame; 2. la nivelul regiunii anterioare a antebrațelor și gambelor s-au observat leziuni de grataj, dar fără hiperpigmentări; 3. obezitate gr I; 4. valori ale tensiunii arteriale egale cu 140/80 mm Hg; 5. alura ventriculară egală cu 87 bpm, zgomote cardiace aritmice, cu aritmie completă, suflu sistolic mitral gradul II/VI cu iradiere în axilă, caracter de „țâşnitură de vapori”; 6. abdomen crescut în volum pe seama excesului de țesut adipos, fără sensibilitate spontană, dar prezentând la palparea profundă durere la nivelul hipocondrului drept, fără hepatosplenomegalie.

Diagnosticul clinic de etapă a fost: Sindrom pruriginos persistent. Leziune hiperpigmentată torace posterior de etiologie neprecizată. Hipertensiune arterială esențială grad III cu risc adițional foarte înalt. Cardiopatie ischemică. Angină pectorală de efort. Insuficiență mitrală grad II. Fibrilație atrială paroxistică. Obezitate grad I.

Pruritul cronic reprezintă un simptom frecvent întâlnit în populația generală, atât în boli sistemice, cât şi în cadrul unor afecțiuni dermatologice, alterând în mod semnificativ calitatea vieții pacienților. Evaluarea pacienților cu sindrom pruriginos

trebuie făcută ținând cont de durata simptomelor (prurit acut sau cronic, peste 6 săptămâni) (11,12). În anumite cazuri, pruritul precede diagnosticul bolii de bază, prurit premonitor, iar în alte cazuri poate reprezenta un semn precoce chiar al unei afecțiuni neoplazice, fiind încadrat în categoria sindroamelor paraneoplazice (12). Conform European Guideline on Chronic Pruritus din 2012 şi varianta actualizată din 2019 (11,12), algoritmul de diagnostic în cazul pacienților care prezintă prurit cronic presupune: *realizarea unei anamneze complete, urmărindu-se istoricul medical, durata simptomelor, localizarea, prezența modificărilor cutanate şi a altor simptome, precum scăderea în greutate, febra, astenia; *examen complet al tegumentelor, incluzând biopsie şi teste serologice dacă acestea sunt necesare, insistând asupra relației temporare dintre apariția pruritului şi prezența leziunilor cutanate; *identificarea unor posibile boli sistemice şi utilizare de substanțe (medicamente, droguri) care ar putea fi responsabile pentru apariția pruritului (anamneză, examen clinic, teste de laborator specifice, imagistică); *nu în ultimul rând evaluarea psihiatrică.

Pacienta a fost investigată, urmărindu-se:

- excluderea unor afecțiuni sistemice – *boli renale în stadiul de insuficiență renală cronică (în cazul prezentat, ureea, creatinina, clearance-ul creatininei au fost în limite normale, ecografia renală nu prezenta modificări sugestive unei boli renale cronice); *afecțiuni hepatice (în cazul prezentat, probele hepatice erau în limite normale, nu s-a decelat sindrom de colestază, s-au exclus hepatita cronică virală B şi C - antigenul Hbs, anticorpii anti HCV negativi-, ecografia abdominală nu a relevat alte modificări hepatice sau la nivel posthepatic); *afecțiuni tumorale precum tumorile gastrointestinale, de sân, pulmonare (la pacienta prezentată anamneza a fost negativă, examenul obiectiv negativ, fără modificări biochimice sau ultrasonografice sugestive); *afecțiuni hematologice de tipul policitemiei vera, anemiei, limfoamelor (examenul clinic şi evaluarea ultrasonografică nereliefând elemente sugestive, fără modificări ale hemoleucogramei la evaluarea pacientei, fierul seric normal, VSH în limite normale,

puncția medulară efectuată nu a decelat elemente patologice); *afecțiuni endocrinologice precum hiper- sau hipotiroidismul, hiperparatiroidismul (hormoni tiroidieni au fost în limite normale, ecografia tiroidiană a relevat prezența unui nodul hipoecogen de 4 mm, fără caractere suspecte, calciu seric a fost în limite normale); *diabet zaharat (pacienta a prezentat glicemii constant în limite normale); *boli autoimune (în cazul prezentat nu au fost decelate anamnestic şi la examenul obiectiv date care să orienteze investigațiile în acest sens); *afecțiuni neurologice (anamneză negativă şi fără modificări la examenul obiectiv sugestive pentru scleroză multiplă, tumori cerebrale); *patologie infecțioasă (fără elemente sugestive pentru o posibilă infecție HIV);

- reacțiile cutanate la medicamente s-au exclus anamnestic (neexistând o legătură temporală între momentul inițierii unei anumite terapii şi apariția pruritului);
- excluderea afecțiunilor cutanate - dermatite atopice, dermatite de contact, dermatite seboreice, dermatite buloase, psoriazis, sindroame parapsoriazice, lichen plan, mastocitoză, urticarie, bolii infecțioase sau parazitare, limfoame cutanate, boli genetice sau cu componentă autoimună.

Consultul de specialitate dermatologic a ridicat suspiciunea de prurigo senil (recomandându-se tratament cu dermatocorticoizi) sau de prurit psihogen, cu recomandarea efectuării consultului psihiatric, care nu exclude cu certitudine o cauză psihogenă a pruritului.

Totuși având în vedere leziunea hiperpigmentată de la nivelul zonei posterioare a toracelui și caracteristicile acesteia s-a decis efectuarea unui consult chirurgical cu prelevarea unei biopsii cutanate și subcutanate de la acest nivel.

La examinarea morfopatologică a fragmentului prelevat s-a descris fragment de tegument cu epiderm de aspect obișnuit, derm papilar omogenizat și minim infiltrat inflamator limfocitar dispus perivascular în dermul reticulat superficial.

Fig. 1. Leziune maculară, hiperpigmentată, slab delimitată, cu leziuni de grataj, localizată la nivelul toracelui posterior

La colorația Roșu Congo, examinată în lumină polarizată, s-au evidențiat depozite de amiloid în derm. Astfel, analiza histopatologică a biopsiei cutanate a stabilit diagnosticul de amiloidoză cutanată.

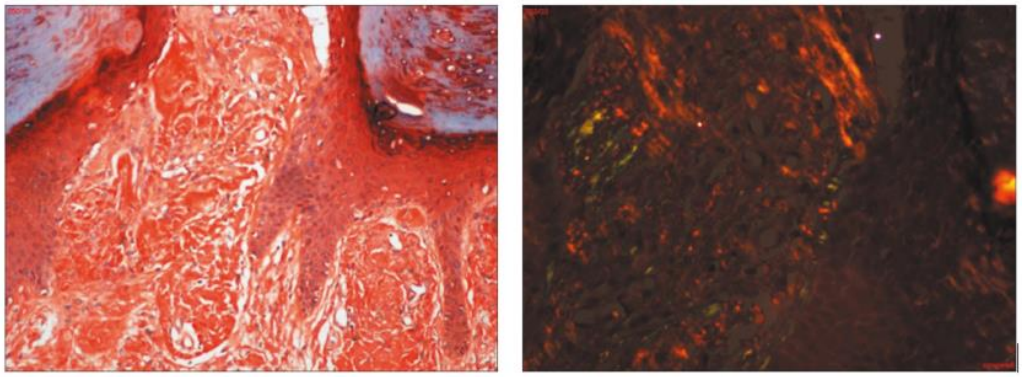

Fig. 2. Examen anatomopatologic cu colorație Roșu Congo, examinare în lumină polarizată

Ulterior, s-a decis efectuarea explorărilor suplimentare cu scopul identificării unei posibile amiloidoze sistemice.

Menționăm că pacienta nu prezenta alte modificări cutanate sau ale mucoaselor mai frecvent întâlnite în amiloidoză de tipul papulelor, nodulilor la nivel facial, la nivelul pleoapelor, cu tendință la sângerare, modificărilor la nivelul cavității bucale, macroglosie. Electrocardiograma nu a decelat modificări compatibile cu amiloidoza (evidențiind fibrilație atrială cu alură ventriculară medie, dar nu s-au evidențiat hipovoltaj sau tulburări de conducere). Ecocardiografia transtoracică a descris hipertrofie ventriculară stângă cu disfuncție diastolică (aspectul nefiind însă unul de tip restrictiv), cu funcție sistolică prezervată, fără dilatare semnificativă a atriilor, fără modificarea ecogenității pereților (nefiind prezent aspectul "strălucitor" caracteristic); asociat ecocardiografic s-au decelat insuficiență tricuspidiană gradul II, hipertensiune pulmonară medie. Prin examinarea spackle–tracking, nu s-a evidențiat reducerea

strainului cardiac în segmentele bazale ale VS, cu cruțarea apexului (aspect „ochi de bour”).

Biochimic şi ultrasonografic au fot reevaluate și organele intra-abdominale care au fost în limite normale, fiind excluse afectarea renală, hepatică şi vasculară.

Astfel pe baza datelor clinice și paraclinice a fost stabilit diagnosticul pozitiv: Amiloidoză cutanată maculară. Hipertensiune arterială esențială grad III cu risc adițional foarte înalt. Cardiopatie ischemică. Angină pectorală de efort. Insuficiență mitrală grad II. Insuficiență tricuspidiană grad II. Hipertensiune pulmonară medie. Fibrilație atrială persistentă cu alură ventriculară medie. Obezitate grad I. Nodul tiroidian.

Pe perioada internării s-a continuat tratamentul afecțiunilor cardiologice cu betablocante, sartan, statină, medicație antitrombotică la care s-a asociat tratament cu glucocorticoizi topic, conform recomandărilor medicului specialist dermatolog. După externarea din serviciul nostru pacienta a fost îndrumată spre o clinică de dermatologie pentru continuarea tratamentului amiloidozei cutanate maculare.

Discuții

Amiloidoza reprezintă depunerea anormală a fibrelor insolubile de amiloid în diferite țesuturi, extracelular determinând afectarea funcțiilor acestor țesuturi. Multiple tipuri de proteine, cu structură normală sau modificată (precum Apo serumAA, apolipoproteina A-I, apolipoproteina A-II, apolipoproteina A-IV, apolipoproteina C-II, apolipoproteina C-III, imunglobuline, beta-2 microglobulina, procalcitonina, gelsolin, keratina, transthyretin, cystatin, galectin 7, semenogelin 1 etc.) pot determina formarea diverselor tipuri de amiloid prin modificări ale conformației (2). Prognosticul şi tratamentului pacienților diferă în funcție atât de paternul de structură, cât şi de cel de depunere a amiloidului (13-16). Dintre multiplele variante de amiloid descrise, doar câteva au fost asociate cu apariția unor manifestări cutanate, precum amyloidul K

[AK], amyloid light chain [AL], amyloidul A [AA], A beta-2 microglobulin şi amyloid transthyretin [ATTR].

Amiloidoza cutanată se recunoaște prin prezența depunerilor de amiloid la nivel cutanat, dar fără depuneri la nivelul altor structuri sau organe interne (4,10).

Diagnosticul amiloidozei cutanate - indiferent de tipul său - se bazează pe coroborarea datelor clinice cu examenul morfopatologic al biopsiei cutanate, care relevă prezența hiperkeratozei, a keratinocitelor necrozate în stratul bazal, a melanofagelor şi a depozitelor de amiloid (material eozinofilic, omogen, hialin) (2). Modul de dispunere a amiloidului, precum şi colorațiile imunohistochimice fac diferența între diferitele tipuri de amiloidoză cutanată, diferențierea doar pe criterii clinice fiind dificilă (10).

Amiloidoza maculară reprezintă o formă a amiloidozei cutanate (implicând amiloid de tip AK) în care cel mai frecvent leziunile cutanate apar la nivelul toracelui posterior, interscapular și la nivelul extremităților. Rar pot fi decelate leziuni cu un aspect „reticulat” la nivelul toracelui anterior, la nivelul sânilor și la nivelul feței (1,17-18). În mod uzual, se prezintă sub forma unor plăci hiperpigmentate, cel mai frecvent pruriginoase (10). Recent însă au fost descrise un număr semnificativ de cazuri, până la aproximativ 20 % dintre pacienții cu această patologie, care nu prezentau prurit (1,4,9). Se consideră la ora actuală, că pruritul este determinat de prezența neuropatiei (small-fibre neuropathy), de hipersensibilitatea fibrelor nervoase cutanate, mai probabil în relație cu creşterea expresiei intradermale a receptorului IL 31 (19). În timp, plăcile confluează, afectând zone extinse ale tegumentului. Leziunile sunt localizate doar la nivel tegumentar, fără afectare la nivelul altor organe.

Patogeneza amiloidozei maculare nu este complet elucidată, existând ipoteze că ar putea fi implicate agresiunile externe repetate (traumatisme locale), dar şi factorii de mediu precum expuneri repetate la soare (20). De asemenea au fost incriminați factori genetici (10), sexul feminin, factori rasiali, factori hormonali, atopia, autoimunitatea fiind descrise cazuri de asociere cu boala Addison, cu sclerodermia, ciroza biliară

primitivă, lupusul eritematos sistemic, sindromul Sjogren (21,22) sau cu infecțiile virale (virusul Ebstein-Barr fiind incriminat ca fiind implicat în degenerarea keratinocitelor) (1,2,9,23,24,25). Au fost descrise în literatură şi asocieri între amiloidoză şi diferite afecțiuni tumorale de tipul carcinoamelor bazocelulare, tumorilor glandelor sebacee, trichoblastomului, sindromului MEN tip 2a şi carcinomului tiroidian (1,26-27). La pacienții din familii cu prevalență crescută a amiloidozei cutanate, studiile din literatură au raportat şi prezența mutațiilor la nivelul genei OSMR – codificarea receptorului β al oncostatin M (OSMR- β), mutații de tip K615N, G618A, I691T, P694L şi G723V (28-30). Mutația genei receptorului A al IL 31 a fost raportată ca putând fi implicată în apariția leziunilor cutanate (31-35). Noi căi de elucidare a patogenezei amiloidozei cutanate cu ajutorul tehnologiilor proteomice au fost prezentate în ultimii ani, identificându-se proteine up-regulate, responsabile de creşterea adeziunii focale şi care intervin în activitățile de vindecare locală, de hiperplazie locală (36).

Morfopatologic, prin intermediul biopsiei cutanate, se evidențiază degenerarea keratinocitelor bazale, vacuolizarea citoplasmei, afectarea melanofagelor care dobândesc o morfologie pseudo-dendritică. Depunerea de amiloid nu se regăseşte în jurul vaselor sau profund la nivelul dermului, spre deosebire de amiloidoza sistemică cu afectare cutanată în care depozitele se regăsesc la nivelul pereților vaselor din derm, determinând o fragilitate excesivă şi sângerări (1). Colorațiile cel mai frecvent utilizate pentru identificarea amiloidului sunt reprezentate de hematoxilină eozină (material eozinofilic hialin), Roşu Congo – „congophilia with apple-green birefringence” (1), Crystal Violet, cu thioflavină T sau S (colorație mai puțin specifică, dar mai sensibilă). O parte din aceste tehnici au pierdut din importanță, datorită utilizării pe scară largă a tehnicilor de imunofluorescență (amiloidul determină fluorescența pozitivă pentru IgM şi complement C3) şi imunohistochimie (colorația pentru cytokeratină). Datorită faptului că amiloidul K (keratinic) are în structura sa o cantitate importantă de cytokeratină CK 5, poate fi detectat cu uşurință de anticorpii anti CK 5/6. Alți anticorpi

care au fost utilizați sunt EAB-903, 34betaE12, MNF116 şi LP34; în paralel însă EAB-904 şi MAK-6 nu şi-au dovedit utilitatea (1). Microscopia electronică poate fi utilizată doar în cazuri atent selecționate pentru diagnosticul amiloidozei, decelând fibrile agregate, liniare (1). Cristalografia de difracție cu raze X şi spectroscopia cu infraroşu pot releva fibrilele de amiloid, cu dispoziție antiparalelă, cu lanțurile de polipeptide aranjate perpendicular pe axul lung al fibrilelor.

Diagnosticul diferențial al amiloidozei cutanate impune excluderea altor patologii dermatologice precum lichen scleros (plăci eritematoase inflamatorii cu centrul atrofic), lichen simplex cronic (plăci cutanate cu leziuni de grataj și accentuarea pliurilor cutanate), prurigo nodularis (leziuni papuloase de dimensiuni mari care în centru prezintă o crustă hemoragică), tinea versicolor, lichen plan, papilomatoze cutanate, alte discromatoze cutanate, mycosis fungoides, dermatomiozită şi sclerodermie, afectare determinată de diferite clase de medicamente.

Conform studiilor publicate, nu există tratament curativ pentru amiloidoza cutanată, tratamentul fiind o provocare pentru medicul dermatolog. Nu există ghiduri de bună practică medicală referitor la această patologie (4). Tratamentul vizează în general reducerea pruritului, încercându-se şi obținerea unui efect cosmetic. Nu există tratament specific pentru îndepărtarea depozitelor de amiloid (3). Pacienții trebuie educați să evite traumatismele locale. Terapii sistemice şi locale sunt în curs de evaluare: corticoizi cu aplicare locală – intralezională, retinoizi în administrare topică sau sistemică, ciclosporină şi tacrolimus – inhibitor de calcineurină cu administrare locală, ciclofosfamidă în doză redusă, amitriptilină, fototerapie (PUVA), dermabraziune, tratament laser şi/sau excizie chirurgicală a leziunilor (4,37-47). Până în prezent însă, niciuna dintre aceste terapii nu are o eficiență dovedită prin studii clinice randomizate, tratamentul nefiind standardizat.

Amiloidoza cutanată are prognostic bun pe termen lung, chiar dacă determină o importantă alterare a calității vieții, dar trebuie luat în considerare riscul (chiar dacă extrem de redus) de evoluție către amiloidoza sistemică (7). Chiar şi după tratamentul

radical, conform studiilor publicate până în prezent, există un risc de recidivă locală (7).

Consimțământul informat al pacientei pentru utilizarea datelor medicale prezentate a fost obținut.

Referințe

1. Fernandez-Flores A. Cutaneous Amyloidosis: A Concept Review. The American Journal of Dermatopathology 2012; 34(1):1–17
2. https://www.uptodate.com/contents/search
3. Neff AG, McCuin JB, Mutasim DF. Papular amyloidosis limited to the ears. J Am Acad Dermatol 2010; 62:1078-9
4. Weidner T, Illing T, Elsner P. Primary Localized Cutaneous Amyloidosis: A Systematic Treatment Review. Am J Clin Dermatol 2017; 18(5):629-42
5. Chang YT, Wong CK, Chow KC, Tsai CH. Apoptosis in primary cutaneous amyloidosis. Br J Dermatol 1999; 140:210–5
6. Qiao J, Fang H, Yao H. Amyloidosis cutis dyschromica. Orphanet J Rare Dis 2012; 7:95.
7. Kaltoft B, Schmidt G, Lauritzen AF, Gimsing P. Primary localised cutaneous amyloidosis--a systematic review. Dan Med J 2013; 60 (11):A4727
8. Anshu B, Asok A, Ravinder VK. A Clinico-Epidemiological Study of Macular Amyloidosis from North India. Indian J Dermatol 2012; 57(4): 269
9. Rasi A, Khatami A, Javaheri SM. Macular amyloidosis: An assessment of prevalence, sex, and age. Int J Dermatol 2004; 43:898-899
10. Mehrotra K. Primary Cutaneous Amyloidosis: A Clinical, Histopathological and Immunofluorescence Study. Journal of Clinical and Diagnostic Research 2017; 11(8):1-5

11. Weisshaar E, Szepietowski JC, Darsow U, Misery L, Wallengren J, Mettang T et al. European Guideline on Chronic Pruritus. Acta Derm Venereol 2012; 92 (5): 563-81

12. Weisshaar E, Szepietowski JC, Dalgard FJ, Garcovich S, Gieler U, Giménez-Arnau AM et al. European S2k Guideline on Chronic Pruritus. Acta Derm Venereol 2019; 99 (5):469-506

13. Wechalekar AD, Gillmore JD, Hawkins PN. Systemic amyloidosis. Lancet 2016; 387:2641

14. Molina-Ruiz AM, Cerroni L, Kutzner H, Requena L. Cutaneous deposits. Am J Dermatopathol 2014; 36:1

15. Schreml S, Szeimies RM, Vogt T, et al. Cutaneous amyloidoses and systemic amyloidoses with cutaneous involvement. Eur J Dermatol 2010; 20:152

16. Pande M, Srivastava R.. Molecular and clinical insights into protein misfolding and associated amyloidosis. European Journal of Medicinal Chemistry 2019; 184:111753

17. Yalda Ni, Naser TM, Zahra M, Narges N. Macular Amyloidosis and Epstein-Barr Virus. Dermatol Res Pract 2016:6089102

18. Matsumoto ME, Collins MK, Raptis A, Jedrych J, Patton T. Multifocal primary cutaneous nodular amyloidosis. Dermatol Online J 2017; 23(5):3

19. Tey HL, Cao T, Nattkemper LA, Tan VW, Pramono ZA, Yosipovitch G. Pathophysiology of pruritus in primary localized cutaneous amyloidosis. Br J Dermatol 2016; 174(6):1345-50

20. Eswaramoorthy V., Kaur I., Das A., Kumar B. Macular amyloidosis: etiological factors. The Journal of Dermatology. 1999; 26(5):305–10

21. Mazori DR, Femia AN. Primary cutaneous nodular amyloidosis in association with Sjögren’s syndrome. Joint Bone Spine 2016; 83(3):350

22. Kuseyri O, Haas D, Lang N, Schäkel K, Bettendorf M. Amyloidosis Cutis Dyschromica, a Rare Cause of Hyperpigmentation: A New Case and Literature Review. Pediatrics 2017; 139(5): e20160170

23. Yoshida A, Takahashi K, Tagami H, Akasaka T. Lichen amyloidosis induced on the upper back by long-term friction with a nylon towel. J Dermatol 2009; 36:56

24. Chang YT, Liu HN, Wong CK, et al. Detection of Epstein-Barr virus in primary cutaneous amyloidosis. Br J Dermatol 1997; 136:823

25. Bandhlish A, Aggarwal A, Koranne RV. A clinico-epidemiological study of macular amyloidosis from north India. Indian J Dermatol 2012; 57:269

26. Yang JE, Kim KM, Kang H, et al. Multiple trichoepithelioma with secondary localized amyloidosis. Br J Dermatol 2000; 143:1343–4

27. Sangen Y, Kawada A, Maeda A, Aragane Y, Tezuka T. Primary localized cutaneous amyloidosis in association with papillary thyroid carcinoma. J Cutan Med Surg 2002; 6(4):332-4

28. Saeedi M, Ebrahim-Habibi A, Haghighi A, Zarrabi F, Amoli MM, Robati RM. A Novel Missense Mutation in Oncostatin M Receptor Beta Causing Primary Localized Cutaneous Amyloidosis. BioMed Res Int 2014; 2014:653724

29. Wang WH, Li LF, Huang ES, Zhang Q, Sun TT, Song QH, Xu ML, Chen XR. A new c.1845A→T of oncostatin M receptor-β mutation and slightly enhanced oncostatin M receptor-β expression in a Chinese family with primary localized cutaneous amyloidosis. Eur J Dermatol 2012; 22(1):29-33

30. Adams R, Colmont C, Mukhtar A, Morgan H, Patel GK. A novel oncostatin M/interleukin-31 receptor mutation in familial primary localized cutaneous amyloidosis. Clin Exp Dermatol 2019; doi: 10.1111/ced.14059

31. Tanaka A, Arita K, Lai-Cheong JE, Palisson F, Hide M, McGrath JA. New insight into mechanisms of pruritus from molecular studies on familial primary localized cutaneous amyloidosis. Br J Dermatol 2009; 161(6):1217-24

32. Qi XP, Zhao JQ, Chen ZG, et al. RET mutation p.S891A in a Chinese family with familial medullary thyroid carcinoma and associated cutaneous amyloidosis binding OSMR variant p.G513D. Oncotarget 2015; 6(32):33993-4003

33. Wali A, Liu L, Takeichi T, et al. Familial primary localized cutaneous amyloidosis results from either dominant or recessive mutations in OSMR. Acta Derm Venereol 2015; 95(8):1005-7

34. Lin MW, Lee DD, Liu TT, et al. Novel IL31RA gene mutation and ancestral OSMR mutant allele in familial primary cutaneous amyloidosis. Eur J Hum Genet 2010; 18(1):26-32

35. Chang YT, Lin CH, Lee CT, Lin MW, Liu LY, Chen CC, Lee DD, Liu HN, Tsai SF, Matsuura I. Detection of common mutations in sporadic primary localized cutaneous amyloidosis by DNA mass spectrometry. Br J Dermatol 2014; 170(4):974-6

36. Cai D, Li Y, Zhou C, Jiang Y, Jiao J, Lin W. Comparative proteomics analysis of primary cutaneous amyloidosis Experimental and Therapeutic Medicine 2017; 14 (4):3004-12

37. Castanedo-Cazares JP, Lepe V, Moncada B. Lichen amyloidosis improved by 0.1% topical tacrolimus. Dermatology 2002; 205:420

38. Carlesimo M, Narcisi A, Orsini D, et al. A case of lichen amyloidosus treated with acitretin. Clin Ter 2011; 162:e59.

39. An Q, Zhang L, Zheng S, et al. Thalidomide improves clinical symptoms of primary cutaneous amyloidosis: report of familiar and sporadic cases. Dermatol Ther 2013; 26:263

40. Behr FD, Levine N, Bangert J. Lichen amyloidosis associated with atopic dermatitis: clinical resolution with cyclosporine. Arch Dermatol 2001; 137:553

41. Grimmer J, Weiss T, Weber L, et al. Successful treatment of lichen amyloidosis with combined bath PUVA photochemotherapy and oral acitretin. Clin Exp Dermatol 2007; 32:39

42. Wong CK, Li WM. Dermabrasion for lichen amyloidosus. Report of a long-term study. Arch Dermatol 1982; 118:302.

43. Savant SS. Therapeutic regional dermabrasion in papular lichen amyloidosis of shins. Indian J Dermatol Venereol Leprol 1995; 61:196

44. Hernández-Núñez A, Daudén E, Moreno de Vega MJ, et al. Widespread biphasic amyloidosis: response to acitretin. Clin Exp Dermatol 2001; 26:256

45. Teraki Y, Katsuta M, Shiohara T. Lichen amyloidosus associated with Kimura's disease: successful treatment with cyclosporine. Dermatology 2002; 204:133

46. Das J, Gogoi RK. Treatment of primary localised cutaneous amyloidosis with cyclophosphamide. Indian J Dermatol Venereol Leprol 2003; 69:163

47. Al Yahya RS. Treatment of primary cutaneous amyloidosis with laser: a review of the literature. Lasers Med Sci. 2016; 31(5):1027-35

Carcinom nediferențiat al sinusului etmoid. Prezentare de caz

Cristina Țiple[1,2], Mirela Stamate[1], Renata Zahu[3] , Magdalena Chirilă[1,2]

[1.] Disciplina Otorinolaringologie, Universitatea de Medicină și Farmacie „Iuliu Hațieganu”, Cluj-Napoca, România

[2.] Clinica ORL, Spitalul Județean de Urgență Cluj-Napoca, România

[3.] Centrul de Radioterapie Amethyst Cluj-Napoca, România

Introducere

Neoplasmele maligne ale sinusurilor paranazale și ale foselor nazale reprezintă 3% din toate tumorile maligne ale capului și gâtului. (1) Carcinomul cu celule scuamoase este cea mai frecventă tumoră de la nivelul sinsurilor paranazale și a cavității nazale, urmată de adenocarcinom, limfom malign, carcinom nediferențiat sinonazal, melanom malign și neuroblastom olfactiv. (2) Tumorile cavității nazale și a sinusurilor paranazale sunt cel mai frecvent întâlnite la bărbații, cu vârsta cuprinsă între 40-60 de ani, (3) iar cele mai frecvente simptome întâlnite sunt: cefaleea, obstrucția nazală, rinoreea și epistaxisul, urmate de tumefacția și deformarea facială. (3, 4) Sinusul maxilar este cel mai afectat (aproximativ 60%), urmat de cavitatea nazală (aproximativ 22%), sinusul etmoid (aproximativ 15%), sinusul frontal și sfenoid (3%). (5) Carcinomul nediferențiat sinonazal (CNS) este o tumoră malignă epitelială, rară și cu grad înalt de agresivitate, pentru care nu există protocoale clar definite. (3, 6) A fost diagnosticat pentru prima dată în 1986, fiind descris mai întâi de Frierson și se credea că provine din epiteliul Schneiderian al foselor nazale și a sinusurilor paranazale. (4, 7, 8) CNS este caracterizat prin evoluție rapidă cu tendință la recidivă loco-regională, metastaze la distanță și un prognostic nefavorabil. (9) Examinările imagistice (tomografia computerizată (CT) și rezonanța magnetică nucleară (RMN)) se

completează reciproc, fiind necesare pentru a preciza localizarea și extensia locală a tumorii, precum și prezența adenopatiilor metastatice. Pentru a evalua determinările secundare la distanță se poate efectua examen CT de torace și abdomen sau tomografia cu emisie de pozitron (PET/CT). (8) La momentul diagnosticului frecvent se constată prezența tumorii în stadiu deja avansat cu invazia bazei de craniu, a orbitei și extensia intracraniană a tumorii nazo-sinusale. (3,8) Este important diferențierea cancerului nediferențiat sinonazal de alte tumori maligne nazo-sinusale, pentru alegerea tratamentului optim. Carcinomul nediferențiat sinonazal este dificil de tratat. Tratamentul acestor tumori este polimodal constând în radioterapie combinată cu chimioterapie și/sau chirurgie. (3) Prezentăm cazul unei paciente cu carcinom nediferențiat al sinusului etmoid cu invazia bazei de craniu și cu răspuns complet la chimioterapie și terapie cu protoni.

Prezentare de caz

Pacientă în vârstă de 43 de ani, fără antecedente personale patologice semnificative, se prezintă în serviciul ORL pentru obstrucție nazală bilaterală, dar mai accentuată la nivelul fosei nazale stângi, hiposmie, epistaxis recidivant de la nivelul fosei nazale stângi și cefalee intermitentă severă care nu cedează la antialgicele obișnuite. Simptomatologie a debutat în mod insidios de aproximativ 7 luni. Examenul endoscopic al foselor nazale evidențiază o formațiune tumorală infiltro-vegetantă roșie-violacee, la nivelul tavanului fosei nazale stângi, care obstruează parțial fosa nazală, de consistență friabilă, sângerândă la atingere cu extensie până la nivelul orificiului coanal, dar fără ocuparea acestuia sau a rinofaringelui. Formațiunea pare să infiltreze cornetul mijlociu, dar meatul mijlociu este liber. Fosa nazală dreaptă este liberă. S-au recoltat de fragmente bioptice de la nivelul formațiunii tumorale fosă nazală stângă, care s-au trimis pentru examen histopatologic. Rezultatul examenului histologic în corelație cu imunomarcajul efectuat pledează în favoarea unui carcinom sinonazal nediferențiat. Imunohistochimia exclude un carcinom cu celule mici -

CKAE1/AE3 intens pozitivă difuz circumferențial pe celulele tumorale, NSE intens pozitivă difuz, CD56 pozitiv zonal, cromogranina și sinaptofizina slab pozitive izolat, Ki67 - 70%, DES marcaj aberant; CDX2, CK7, CK20 și p63 exclud adenocarcinomul, respectiv carcinomul scuamos, S100 nu evidențiază celule sustentaculare (Chomogranina și Synaptofizina negative), LCA negativ pe celulele tumorale. Examenul RMN cranian cu substanță de contrast a evidențiat un conținut izohipodens la nivelul sinusului etmoid stâng cu extensie la nivelul fosei nazale, a cornetului mijlociu, a sinusului frontal și cu invazia bazei de craniu. (Fig.1) Examenul CT de gât și torace-abdomen efectuat nu pune în evidență adenopatii sau determinări secundare la distanță. În urma examenului histopatologic și imagistic s-a stabilit diagnosticul de Carcinom nediferențiat sinus etmoid stâng cT3N0M0. Având în vedere invazia bazei de craniu la momentul diagnosticului, s-a decis și s-a inițiat chimioterapie de inducție în serviciul de oncologie cu (Etoposid/Cisplatin). Pacienta a efectuat patru cicluri de chimioterapie, urmată de reevaluare imagistică (RMN) în vederea stabilirii conduitei terapeutice ulterioare a tratamentului local; chimioradioterapie sau chirurgie. Răspunsul la chimioterapie a fost de foarte bună calitate, examenul RMN cranian cu substanță de contrast a evidențiat un mic relicvat tumoral la nivel etmoidal anterior extins în sinusul frontal stg și în baza de craniu. (Fig.2) Cazul a fost discutat în cadrul comitetului oncologic de tumori de cap și gât, unde s-a recomandat efectuarea de radioterapie locală cu 60-70 Gray(Gy)/33-35 fracțiuni(fr) concomitent cu Cisplatin, preferabil cu protoni dat fiind proximitatea față de orbită, de nervul optic și parenchimul cerebral. Terapia cu protoni este un tip avansat de radioterapie utilizată pentru tratarea anumitor tipuri de cancer. Transferul liniar de energie crescut asigurat de fascicolul de protoni și distribuția de doză extrem de precisă, permite o iradiere mai eficientă cu mai puține complicații secundare tardive comparativ cu radioterapia clasică cu fotoni.

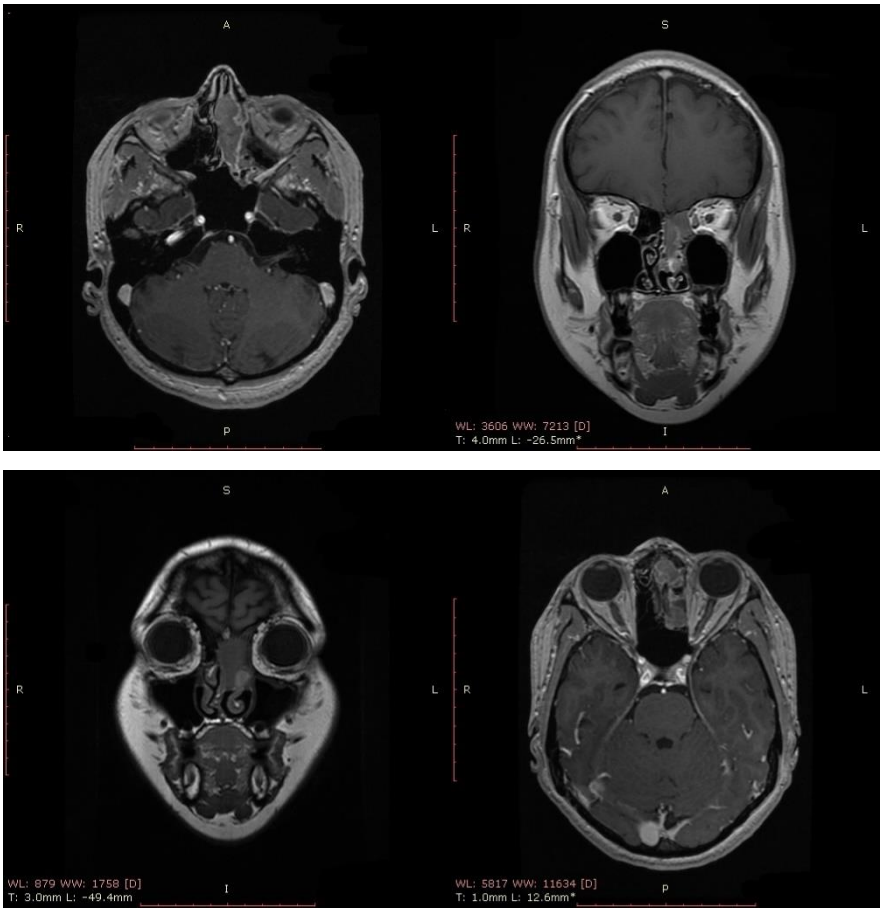

Fig. 1. Examen RMN cranian cu substanță de contrast – masa tumorală localizată la nivelul sinsului etmoid stâng cu extensie la nivelul fosei nazale, a sinusului frontal infiltrarea cornetului mijlociu și cu invazia bazei de craniu.

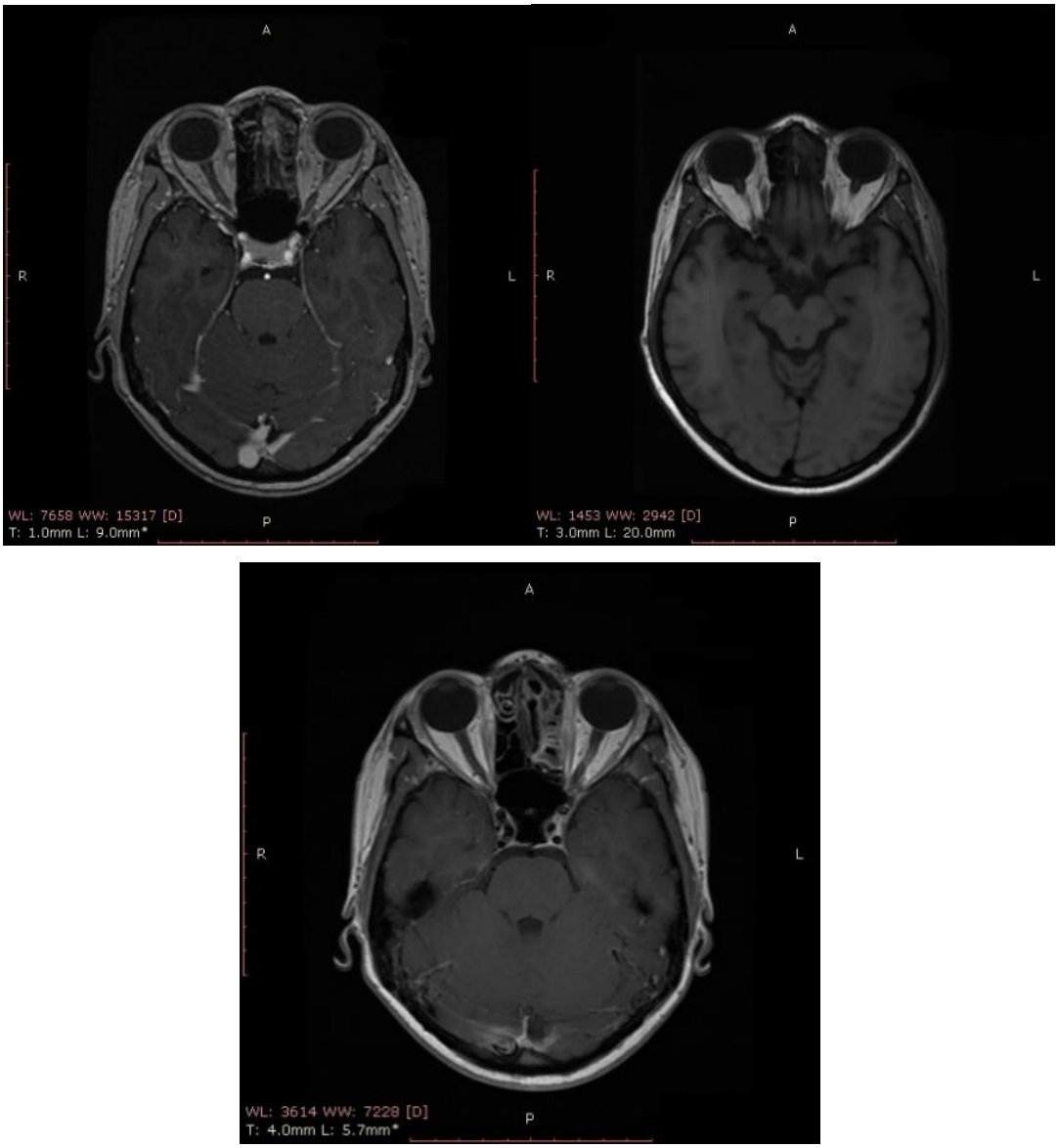

Fig. 2 Examen RMN cranian cu substanță de contrast - mic relicvat tumoral la nivel sinusului etmoid anterior extins în sinusul frontal stg și în baza de craniu.

Protonoterapia nefiind disponibilă în România, pacienta a efectuat tratamentul cu protoni la o clinică din străinătate. Înainte de efectuarea tratamentului cu protoni (PT) examenul oftalmologic, auditiv și funcția hipofizară au fost în relații normale. A urmat terapie cu protoni 70 Gy la nivelul patului tumoral primar concomitent cu

Cisplatin și 54 Gy/27 fr de 2 Gy/doză la nivelul ganglionilor cervicali bilateral, retrofaringieni și infraorbitari. Răspuns complet la chimioradioterapie, cu dispariția completă a tumorii. Examenul RMN cranian cu substanță de contrast și examenul endoscopic a foselor nazale, la două luni după finalizarea tratamentului cu protoni, nu au pus în evidență formațiuni tumorale sau mase înlocuitoare de spațiu. (Fig.3) Examenul oftalmologic, auditiv și funcția hipofizară în relații normale după finalizarea tratamentului.

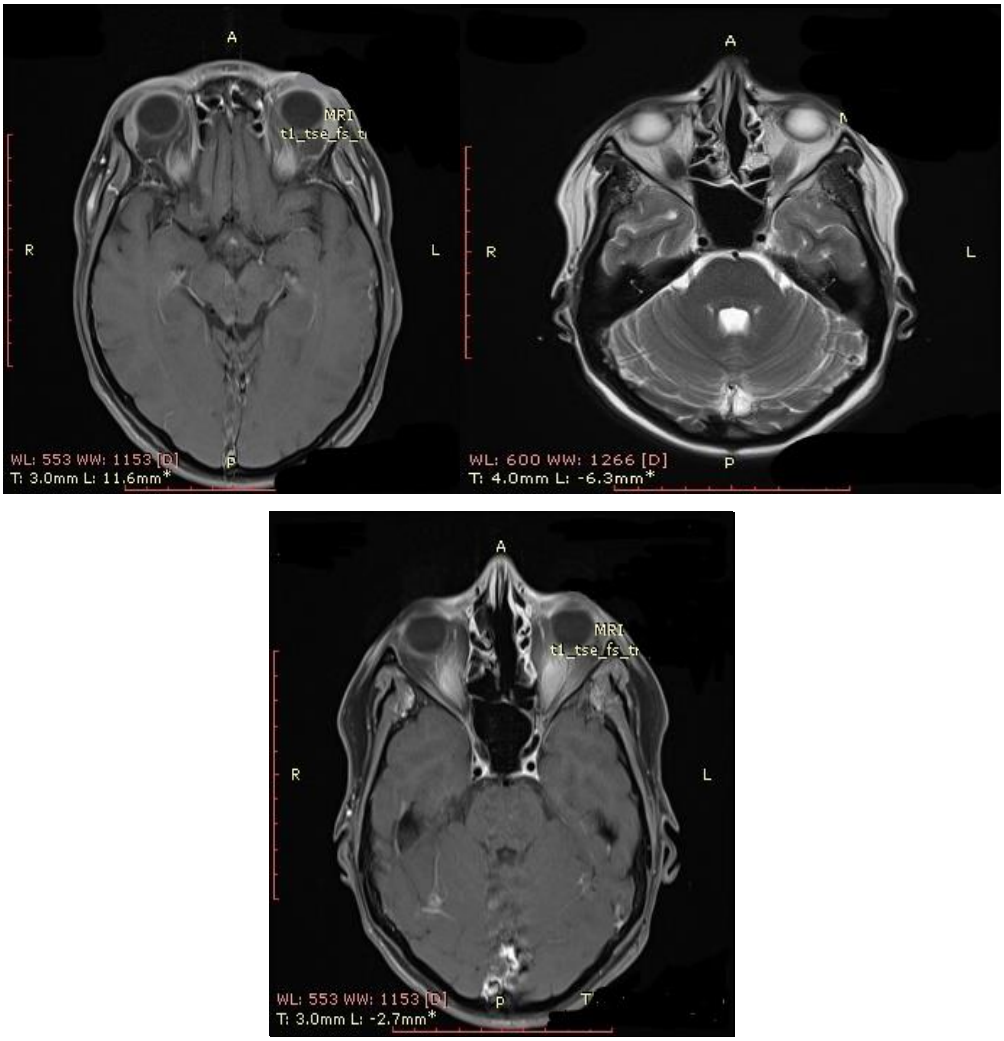

Fig. 3. Examen RMN cranian cu substanță de contrast – fără a se vizualiza mase tumorale restante.

Discuții

Natura agresivă a carcinomului nediferențiat sinonazal asociată cu stadiul avansat al bolii la momentul prezentării duce la o rată slabă de răspuns la tratament și o supraviețuire redusă. (3, 9) Examenele imagistice (CT cranian și examenul RMN cranian) se completează reciproc, au un rol primordial în stabilirea diagnosticului, în localizarea tumorii și permit precizarea extensiei tumorale. Examenul CT cranian este de elecție în demonstrarea distrucției pereților osoși (osteolizei), iar examenul RMN cranian este extrem de util în precizarea invaziei bazei de craniu, extensiei intracraniene și prezența metastazelor, precum și în evaluarea postterapeutică. (5)

Mulți autori consideră că CNS face parte din tumorile maligne sinonazale neuroendocrine.(8) Carcinomul neuroendocrin nazo-sinusal și carcinomul nediferențiat nazo-sinusal sunt două tumori agresive, prezentând caracteristici histologice asemănătoare. (10) Markerii imunohistochimici sunt cruciali pentru diferențierea acestuia. (8) Imunohistochimia evidențiază pozitivitate pentru citokeratină, antigeni ai membranei epiteliale. (10) Carcinomul cu celule scuamoase care exprimă citokeratina 5/6 și 13, este negativ la CK 5, 6 și 14. Există reactivitate variabilă la p63, antigenul membranei epiteliale (EMA) și enolază neuronspecifică. Sinaptofizina, cromogranina, S100 și Leu-7 sunt negative. Vimentin, HMB-45, Melan-A și CD99 (marker pentru Ewing) sunt negativi. În cazul nostru, cromogranina și sinaptofizina fiind negative, s-a exclus estezioneuroblastomul. LCA negativ, exclude o proliferare limfoidă. EBV este negativ pentru carcinomul nediferențiat sinonazal, ceea ce este important în diferențierea acestuia de carcinomul nazofaringian nediferențiat, care este de obicei pozitiv pentru virusul EBV, ceea ce confirmă că sunt două entități separate.(10)Terapia optimă pentru carcinomul nediferențiat sinonazal este terapia multimodală agresivă, constând dintr-o combinație de tratament chirurgical, radioterapie și chimioterapie. (8) Tratamentul CNS cuprinde două abordări diferite, fie chirurgie urmată de radioterapie adjuvantă sau chimioradioterapie, fie chimioradioterapie definitivă cu sau fără chimioterapie neoadjuvantă. (8) Agenții

chimioterapici utilizați sunt: Carboplatin, Cisplatin și Etoposid. Tratmentul chirurgical poate fi extern, endonazal sau combinat. Chirurgia bazei de craniu prin rezecția craniofacială (transorbitală) cu maxilectomie, exenterație de orbită și ocazional combinația abordului cu cel neurochirurgical. (11)

Într-un studiu recent referitor la carcinomul nediferențiat sinonazal, autorii de la MD Anderson (8) preferă debutul terapiei cu chimioterapie de inducție sau neoadjuvantă, din cauza riscului crescut de metastaze la distanță. Aceasta fiind cauza majoră a eșecului tratamentului și a decesului cauzat de acest tip de cancer. La pacienții cu răspuns bun la chimioterapia de inducție, recomandă radioterapia definitivă asociată cu chimioterapie concomitentă, iar la pacienții cu răspuns nefavorabil la chimioterpia de inducție, se recomandă rezecția chirurgicală, ca tratament primar, urmată de radioterapie adjuvantă postoperatorie. Astfel, conform studiului lor, rata de supraviețuire la 5 ani a fost de 59%. La pacienții cu răspuns cel puțin parțial la chimioterapia de inducție, rata de supraviețuire la 5 ani a fost de 81% după tratamentul cu chimioradioterapie concomitentă și chimioterapie de inducție și de 54% la cei cu intervenție chirurgicală după chimioterapia de inducție. La pacienții fără răspuns la chimioterapia de inducție, la cei care au urmat chimioradioterapie concomitentă, rata de supraviețuire la 5 ani a fost 0%, comparativ cu 39% la pacienții care au fost tratați chirurgical și asociat radioterapie sau chimioradioterapie concomitentă. (8) Conform studiului lui Takahashi Y., din nefereicire un procent de 30% din pacienți cu CNS care au urmat chimioterapie de inducție, nu au răspuns la tratament. Astfel, este esențial identificarea biomarkerilor predictivi ai răspunsului la chimioterapia de inducție la pacienții cu CNS. Însă biomarkerii pentru predicția răspunsului chimioterapiei de inducție nu au fost încă identificați. (9) Alți autori au propus ca tratamentul pacienților cu CNS, să includă intervenția chirurgicală asociată cu terapie adjuvantă (chimioradioterapie). Conform rezultatelor lor, (11, 12) intervenția chirurgicală inițială urmată de chimioterapie și radioterapie, a adus beneficii suplimentare în ceea ce privește supraviețuirea. (11, 12)

În comparație cu alte tumori maligne neuroendocrine, CNS prezintă o rată mai mare de recurență locoregională și o tendință mai mare pentru metastaze la distanță cu invazie frecventă vasculară și neurală.(8, 13) O analiză recentă privind supraviețuirea globală la 5 ani, demonstrează o rată de supraviețuire de 6, 25 și 74%. (8, 14) Aceste rezultate se pot datora stadiului avansat la momentul diagnosticului, majoritatea cazurilor fiind considerate nerezecabile la momentul diagnosticului.

Am decis prezentarea acestui caz pentru a atrage atenția asupra acestui tip de tumoră, care deși este rară, are un caracter agresiv și prognostic de supraviețuire prost. Ca în majoritatea cazurilor din literatură și pacienta noastră la momentul diagnosticului prezintă invazie în baza de craniu, motiv pentru care s-a decis efectuarea inițial a chimioterapiei neoadjuvante. Fiind cu răspuns de bună caliatate, s-a decis continuarea terapiei cu terapie cu protoni concomitent cu chimioterapie. În prezent, la trei luni după chimioterapie și terapie cu protoni, pacienta este fără continuare de evoluție a tumorii, însă rămâne sub monitorizare clinică și imagistică atentă, periodică.

Pentru publicarea acestui caz clinic s-a obținut consimțământul informat al pacientei.

Concluzie

Carcinomul nediferențiat sinonazal este o tumoră rară, dar cu caracter agresiv și un prognostic prost. Pentru alegerea tratamentului optim, este necesar să se acorde o atenție specială în diferențierea carcinomului sinonazal de alte tumori maligne nazo-sinusale și precizarea cu exactitate a extensiei tumorale, precum și evaluarea metastazelor la distanță. Se recomandă tratament polimodal care include radioterapia combinată cu chimioterapie și/sau chirurgie.

Referințe

1. Goel R, Ramalingam K, Ramani P, Chandrasekar T. Sino nasal undifferentiated carcinoma: A rare entity. J Nat Sci Biol Med. 2012 Jan; 3(1):101-4.

2. Nagesh T., Sirsath K., Govind Babu, Umesh Das and C. S. Premlatha. Paranasal Sinus Neuroendocrine Carcinoma: A Case Report and Review of the Literature. Case Rep Oncol Med. 2013; 2013: 728479.

3. Lopez F, Suárez V, Vivanco B, Suárez C, Llorente JL. Current management of sinonasal undifferentiated carcinoma. Rhinology. 2015 Sep; 53(3):212-20. Doi: 10.4193/Rhin14.054.

4. Devi CP, Devi KM, Kumar P, Amrutha Sindhu RV. Diagnostic challenges in malignant tumors of nasal cavity and paranasal sinuses. J Oral Maxillofac Pathol. 2019 Sep-Dec; 23(3):378-382. Doi: 10.4103/jomfp.JOMFP_300_18.

5. Lester D.R. Thompson. Sinonasal carcinomas. Current Diagnostic Pathology (2006) 12, 40–53.

6. Faisal M., Seemann R., Lill C., Hamzavi S., Wutzl A., Erovic B. M., & Janik S. (2020). Elective neck treatment in sinonasal undifferentiated carcinoma: Systematic review and meta-analysis. Head & Neck. doi:10.1002/hed.26077.

7. Franchi A, Moroni M, Massi D, Paglierani M, Santucci M. Sinonasal undifferentiated carcinoma, nasopharyngeal-type undifferentiated carcinoma, and keratinizing and nonkeratinizing squamous cell carcinoma express different cytokeratin patterns. Am J Surg Pathol. 2002 Dec; 26(12):1597-604.

8. Ahmed S.Abdelmeguid, Diana Bell, Ehab Y.Hanna. Sinonasal Undifferentiated Carcinoma. Curent Oncology Report (2019)21:26.

9. Takahashi Y., Gleber-Netto F. O., Bell D., Roberts D., Xie T.-X., Abdelmeguid A. S. Hanna E. Y. (2019). Identification of markers predictive for response to induction chemotherapy in patients with sinonasal undifferentiated carcinoma. Oral Oncology, 97, 5, 61. doi:10.1016/j.oraloncology.2019.07.028.

10. Agaimy A., Franchi A., Lund, V. J., Skálová A., Bishop, J. A., Triantafyllou A., Ferlito A. (2019). Sinonasal Undifferentiated Carcinoma (SNUC). Advances in Anatomic Pathology, 1. doi:10.1097/pap.0000000000000258.

11. Xu C. C., Dziegielewski P. T., McGaw W. T., & Seikaly H. (2013). Sinonasal Undifferentiated Carcinoma (SNUC): the Alberta experience and literature review. Journal of Otolaryngology - Head and Neck Surgery, 42(1), 2. Doi: 10.1186/1916-0216-42-2

12. Reiersen DA, Pahilan ME, Devaiah AK. Meta-analysis of treatment outcomes for sinonasal undifferentiated carcinoma. Otolaryngol Head Neck Surg. 2012 Jul; 147(1):7-14. Doi: 10.1177/0194599812440932. Epub 2012 Mar 29.

13. Rosenthal DI, Barker JL, El-Naggar AK, Glisson BS, Kies MS, Diaz EM, et al. Sinonasal malignancies with neuroendocrine differentiation. Cancer. 2004; 101(11):2567–73.

14. Mourad WF, Hauerstock D, Shourbaji RA, Hu KS, Culliney B, Li Z, et al. Trimodality management of sinonasal undifferentiated carcinoma and review of the literature. Am J Clin Oncol. 2013; 36(6): 584–8.

Neuromielita optică (Boala Devic) cu numeroase episoade de nevrită optică

[1,2]Văcăraș Vitalie, [2]Radu Roxana, [2]Nistor Cristina, [1,2]Mureșanu Fior Dafin

[1]Universitatea de Medicină și Farmacie „Iuliu Hațieganu“ Cluj-Napoca
[2]Spitalul Județean de Urgență Cluj-Napoca, Neurologie II

Introducere

Neuromielita optică, cunoscută și ca boală Devic reprezintă o patologie inflamatorie a sistemului nervos central, caracterizată printr-o demielinizare severă, mediată imun, cu distrucție axonală, ce țintește în mod specific nervii optici și măduva spinării (1). Caracteristicile clinice prevalente sunt reprezentate de scăderea bruscă a acuității vizuale la unul sau ambii ochi, asociată cu mielita transversă (2).

Boala Devic reprezintă o patologie rară, cu incidența variind între 0,5 – 10 la 100.000 locuitori (2). Spre deosebire de scleroza multiplă, altă boală demielinizantă, neuromielita optică nu prezintă variații în incidență în funcție de locația geografică, fiind aproximativ egală la nivel mondial. De asemenea, variația anotimpurilor, factorii meteorologici și infecțiile de natură virală nu influențează incidența bolii sau frecvența recăderilor (3). Vârsta medie de debut a bolii este cuprinsă în intervalul 32 – 41 ani, cu o incidență de 10 ori mai mare la sexul feminin (1)(4).

Principalele semne și simptome ce alcătuiesc tabloul clinic sunt:

- Nevrita optică: atacurile se manifestă prin vedere neclară asociată cu durere la mișcarea globului ocular (5), se poate manifesta atât uni- cât și bilateral, cauzând sechele cu pierderea vederii sau defect altitudinal de câmp vizual (1)(6)(7).

- Mielita transversă: simptomele sunt deficit motor, tulburări de sensibilitate și disfuncție sfincteriană. Atacurile de mielită transversă sunt adesea simetrice, pacientul dezvoltând para- sau tetrapareză (1)(6).
- Sindroame de trunchi cerebral: cel mai frecvent este sindromul de area postrema (regiune din cadrul bulbului rahidian, centrul reflexului de vomă, ce conține și neuroni chemo-senzitivi ce mediază sughițul) (8) care se manifestă prin episoade de vomă și sughiț, frecvent necontrolabile (5).

Investigațiile paraclinice necesare diagnosticului se împart în două categorii: neuroimagistice și testare serologică (6). IRM de coloană vertebrală este esențială, preponderent în faza de puseu, cel mai important criteriu fiind decelarea unei leziuni centrale ce se extinde de-a lungul a trei sau mai multe vertebre, hiperintensă pe secvența T2 și cu priză de contrast (1)(5)(6). Din punct de vedere serologic este importantă testarea pentru anticorpi anti Aquaporina 4, testare recomandată a se efectua în cadrul puseului, anterior administrării tratamentului imunomodulator (1). AQP4-IgG (cunoscute și ca NMO-IgG) țintesc receptorul aquaporinei 4 și reprezintă marker specific neuromielitei optice (1).

Prezentare de caz

Pacientă în vârstă de 40 de ani, din mediul rural, de lateralitate dreaptă, se prezintă pe secția de neurologie prin transfer de la oftalmologie cu următoarele acuze: scădere importantă a acuității vizuale bilateral, predominant la ochiul drept, scăderea forței musculare și hipoestezie la nivelul hemicorpului drept și a membrului superior stâng.

Antecedentele personale patologice și heredocolaterale sunt nesemnificative, condițiile de viață și de muncă sunt corespunzătoare, neagă consumul de toxice și nu se cunoaște cu alergii.

Boala actuală a debutat brusc în 2015 prin pierderea bruscă a acuității vizuale la ochiul drept, episod care a fost interpretat ca și nevrită optică. S-a instituit

corticoterapie intravenoasă timp de 5 zile, cu recuperarea completă a funcției vizuale. După episodul inițial, pacienta a mai prezentat 15 episoade similare de nevrită optică, cu recuperare incompletă a acuității vizuale în ciuda tratamentului cortizonic. În evoluția patologiei, pacientei i s-au efectuat repetate investigații imagistice cerebrale și analize biologice, pe care le vom prezenta sintetizat în rândurile următoare.

Primul RMN cerebral efectuat la debutul patologiei în 2015 relevă o îngroșare a nervului optic drept și hipersemnal posterior pe secvența FLAIR, alături de două leziuni demielinizante nespecifice parietal dreapta (figura 1). RMN-ul de coloană cervicală relevă discopatii nesemnificative (figura 2). S-a efectuat puncție lombară, iar analiza lichidului cefalorahidian nu arată alterarea barierei hemato-encefalice, fără sinteză intratecală de imunoglobuline, o valoare scăzută a albuminei (3350 mg/dL). La două luni după debut, imunoglobulina G anti-aquaporină 4 și anticorpii antinucleari nu erau prezenți în ser. Repetarea angio-RM relevă o nouă leziune demielinizantă parietal stânga.

În 2017, pacienta a efectuat un RMN cerebral cu contrast, care evidențiază edemul nervului optic drept pe secvența T2 (figura 3). Anticorpii anti glicoproteină asociată mielinei (MOG-IgG) au fost absenți.

În 2018, serologia pentru Herpes Simplex tip1,2, Citomagalovirus, Rubeolă, Toxoplasma, Borrelia burgdorferi, Toxocara canis, HIV, Sifilis și Ebstein Barr nu a depistat infecții acute.

În ianuarie 2019, anticorpii antinucleari au devenit pozitivi cu un titru scăzut de 1:100, cu aspect granular citoplasmatic și absența complexelor imune circulante. S-a repetat puncția lombară, de data aceasta relevând alterarea masivă a barierei hemato-encefalice, cu sinteză intratecală masivă a IgG, IgA, IgM, nivel crescut al albuminei (353.9 mg/dL), benzi oligoclonale negative.

În februarie 2019, pacienta s-a prezentat în secția de neurologie pentru un episod acut de scădere a forței musculare la nivelul membrelor superioare bilateral, membrului inferior drept, incontinență urinară și scăderea acuității vizuale la nivelul ochiului

stâng, cu ușoară ameliorare progresivă dar incompletă. Investigațiile imagistice au relevat modificări importante față de episoadele precedente. La nivel cerebral, leziunile demielinizante s-au extins la nivel frontal bilateral, cea mai mare având dimensiunea de 3 mm, se mențin hiperintensitățile T2 și FLAIR fără restricție de difuzie sau priză de contrast (figura 4). La nivel medular cervical, se observă pe RMN o zonă de hipersemnal T2 și FLAIR cu edem, la nivelul C4-D2, predominant C6-C7. Există priză de contrast cu discontinuitate și edem perilezional (figura 5).

Au fost dozați diverși markeri pentru boli autoimune, incluzând anticorpii anticardiolipină, beta2glicoproteina1, profilul anticorpilor antinucleari, cu rezultate negative. S-a repetat dozarea anticorpilor anti-aquaporină 4, cu rezultat pozitiv de această dată. S-a stabilit diagnosticul de neuromielită optică și s-a instituit tratament cu azatioprină 50 mg de 3 ori pe zi, adițional tratamentului cortizonic de fond.

După o lună, pacienta a prezentat mialgii care au fost interpretate ca o posibilă miopatie în contextul corticoterapiei prelungite, deși LDH, transaminazele, CK, CK-MB au fost normale. S-a decis reducerea dozei de corticoizi la 8 mg/zi.

În iulie 2019, pacienta a fost internată pe secția de oftalmologie datorită tulburărilor de vedere importante bilateral care au progresat. S-a administrat metilprednisolon intravenos 500 mg/zi, 5 zile. În condițiile lipsei unei cauze oftalmologice identificate, pacienta a fost transferată pe secția de neurologie.

La momentul prezentării pe secția de neurologie, examenul obiectiv general relevă o pacientă supraponderală (IMC=27), fără alte modificări patologice decelate.

Examenul obiectiv neurologic la internare a indicat scăderea acuității vizuale la nivelul ambilor ochi (predominant la ochiul drept), îngustarea câmpului vizual la nivelul ochiului drept, tulburări de mers, deficit motor membre superioare și inferioare, FMS/MAS 3/5 membrul superior stâng și inferior drept, FMS/MAS 4/5 la nivelul membrului superior drept și inferior stâng, reflexe osteo-tendinoase diminuate la nivelul membrelor superioare și abolite la nivelul membrelor inferioare, Babinski prezent pe dreapta. Pacienta prezenta de asemenea spasme tonice la nivelul membrului

inferior stâng, parestezii, hipoestezie termică asociată cu disestezie la nivelul membrelor inferioare, incontinență urinară.

Biologic, pacienta prezenta hipoproteinemie cu hipoalbuminemie, hipertrigliceridemie și scăderea acidului folic, vitamina B12 în limite normale. Potențialele evocate vizuale (PEV) au confirmat nevrita optică bilaterală, cu o latență a P100.

Starea pacientei s-a ameliorat ușor pe parcursul internării. La externare s-a recomandat tratament cu azatioprină 50 mg de 2 ori pe zi și carbamazepină 150 mg de 3 ori pe zi.

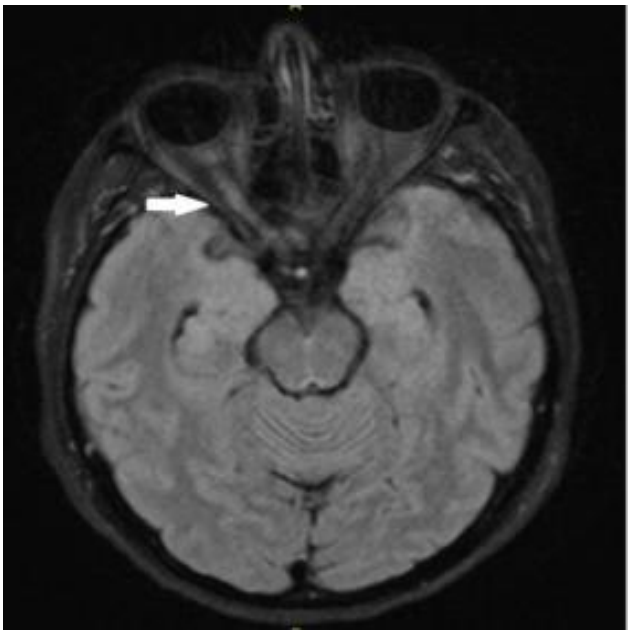

Figura 1. RMN cerebral nativ, secțiune axială, secvență FLAIR: îngroșarea nervului optic drept cu hiperintensități la nivel posterior (2015, la debutul patologiei)

Figura 2. RMN coloană cervicală, secțiune sagitală, secvență T2: protruzii discale minore, fără leziuni

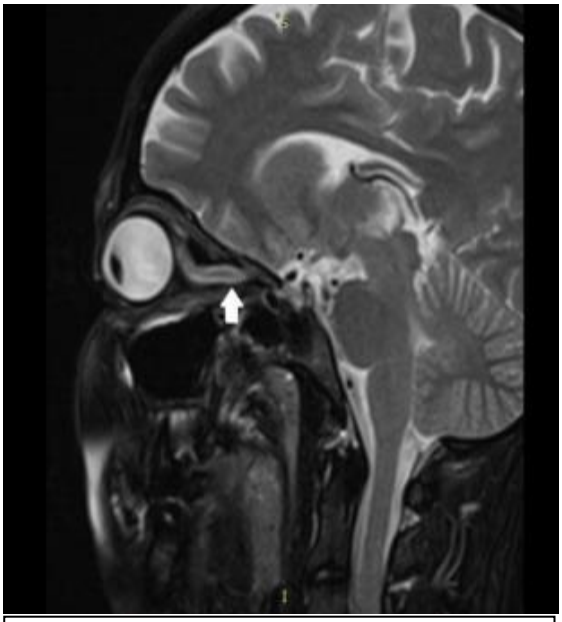

Figura 3a. RMN cerebral, secțiune sagitală, secvență T2: edemul nervului optic drept (2017)

Figura 3b. RMN cerebral, secțiune sagitală, secvență T2: nervul optic stâng, comparativ cu cel drept din figura 3a

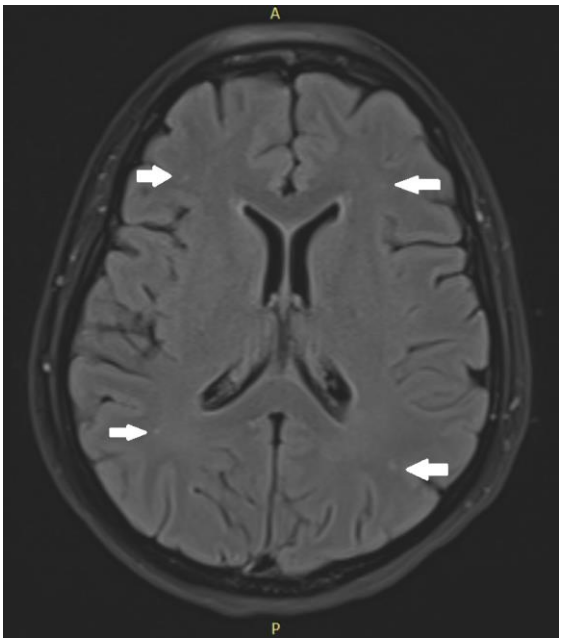

Figura 4. RMN cerebral, secțiune axială, secvență FLAIR: leziuni demielinizante multiple

Figura 5. RMN coloană cervico-toracică, secțiune sagitală, secvență T2: hiperintensitate la nivel C4-D2.

Discuții

Neuromielita optică este o boală demielinizantă cu incidență scăzută în cadrul populației (1)(2), care frecvent pune probleme de diagnostic diferențial cu alte patologii cu manifestări asemănătoare. Astfel, se consideră că în multe cazuri patologia nu este recunoscută, fiind interpretată incorect, cel mai frecvent, ca fiind scleroză multiplă (6).

În cadrul cazului nostru, tabloul clinic a fost dominat de episoadele repetate de nevrită optică, inițial unilaterală, cu bilateralizare ulterioară în cadrul evoluției, asociate cu scăderea forței musculare, conturând aspectul de tetrapareză, și tulburarea de sensibilitate manifestată prin paresteziile resimțite de pacientă la nivelul membrului inferior drept (manifestare asimetrică, atipică mielitei transverse) (6).

În vederea stabilirii diagnosticului, în cazul nostru s-a vizat în principal diferențierea de scleroza multiplă și ulterior de alte patologii mai puțin frecvente.

Diferența dintre cele două patologii se bazează pe evoluția clinică, investigațiile imagistice și cele biologice.

1. IRM cerebral secvența T2: în cazul pacientei noastre, IRM-ul nu evidențiază leziunile specifice sclerozei multiple (leziunile ovoide periventriculare “Dawson fingers”);
2. Anticorpii anti Aquaporina 4 sunt pozitivi, detecția acestora fiind specifică bolii Devic.

Leziunea longitudinală extensivă situată la nivelul coloanei cervicale, deși nu este specifică neuromielitei optice, asociată cu episoadele repetate de nevrită optică de severitate crescută, îndreaptă diagnosticul spre boala Devic (leziunile extensive ale măduvei spinării mai pot apărea și în alte boli autoimune sau inflamatorii precum: lupus eritematos sistemic, sindrom Sjongren, sarcoidoză, encefalomielită acută diseminată (ADEM), tumori, malformații arterio-venoase, deficit de vitamină B12 asociată cu degenerare a măduvei, radioterapie și infecții virale cu diferiți patogeni –

patologiile fiind excluse fie de manifestările clinice, fie de investigațiile paraclinice efectuate).

Criteriile de diagnostic pentru neuromielita optică au fost revizuite în 2015:

A. Criterii de diagnostic pentru pacienții cu NMO-IgG pozitivi:

1. Cel puțin un criteriu clinic absolut present;

2. NMO-IgG pozitivi;

3. Excluderea altor diagnostice.

B. Criterii de diagnostic pentru NMO-IgG negative sau status serologic necunoscut:

1. Cel puțin două criterii clinice absolute prezente, rezultate în urma unuia sau a mai multor pusee, plus toate criteriile de mai jos îndeplinite:

a. Cel puțin unul dintre criteriile clinice absolute să fie: nevrită optică, mielită acută cu leziuni extensive de mielită transversă sau sindrom de area postrema;

b. Diseminare în spațiu;

c. Cerințele IRM îndeplinite.

2. NMO-IgG negative (folosind cele mai bune metode de detecție disponibile);

3. Excluderea altor diagnostice.

Criterii clinice absolute: nevrita optică, mielita acută, sindrom de area postrema, sindrom de trunchi cerebral, narcolepsie simptomatică, sindrom cerebral simptomatic asociat cu leziuni cerebrale specifice.

Criterii IRM cu NMO-IgG negative:

1. Nevrita optică: IRM cerebral normal, leziuni nespecifice de materie albă sau leziune la nivelul nervilor optici: T2 – hipersemnal sau T1 cu SDC – captare, cu extindere peste ½ din lungimea nervului sau afectând chiasma optică;

2. Mielita acută: leziune la nivelul măduvei cu extindere pe 3 sau mai multe segmente vertebrale;

3. Sindrom de area postrema: leziuni situate în bulbul rahidian sau area postrema;

4. Sindrom de trunchi cerebral: leziuni periependimale (7).

Având în vedere prezența a două criterii clinice absolute, a statusului serologic pozitiv, a prezenței pe IRM de coloană vertebrală a unei leziuni captante de SDC, cu hipersemnal pe secvența T2, cu extindere pe 5 segmente vertebrale, se poate stabili diagnosticul definitiv de boală Devic.

În lipsa tratamentului, prognosticul neuromielitei optice este nefavorabil, cu probabilitatea de pierdere a vederii, apariției deficitului motor, tulburărilor sfincteriene cu incontinență urinară și pentru materii fecale și tulburări de sensibilitate (adesea manifestate prin disestezii) (5).

Tratamentul bolii presupune două etape:

1. Tratamentul puseului prin administrare iv de corticosteroizi – metilprednisolon 1 g/zi asociat cu protector gastric (9).

2. Tratamentul pe termen lung care trebuie inițiat imediat după stabilirea diagnosticului, având în vedere caracterul recurent al patologiei. Acesta constă în folosirea unui produs imunomodulator/imunosupresiv precum azatioprină, rituximab, micofenolat de mofetil, mitoxantronă, ciclofosfamidă, glatiramer acetat, metotrexat, natalizumab, fingolimod, terapie combinată (folosită în cazul pacienților refractari la monoterapie). Ca regulă, terapia de prima linie este reprezentată de azatioprină/rituximab, cea de linia a doua, micofenolat de mofetil/mitoxantronă/metotrexat, iar tocilizumab și terapia combinată reprezintă linia a treia de tratament (9).

Motivul pentru care am ales prezentarea acestui caz este raritatea acestei patologii și numărul impresionant de episode de nevrită optică prezentate anterior

exprimării unui diagnostic. Implicarea nervului optic s-a menținut mult timp unilaterală până s-a bilateralizat.

Pacienta noastră a prezentat leziuni demielinizante nespecifice care nu sunt caracteristice neuromielitei optice.

O altă particularitate a cazului este faptul că anticorpii anti-aquaporina 4 specifici acestei patologii au fost inițial negativi, cu pozitivare doar la 4 ani după debutul simptomatologiei.

Mialgiile pe care le-a relatat pacienta, deși au fost interpretate ca și miopatie cortizonică, pot fi explicate și de o miopatie autoimună determinată de anticorpii anti AQP4 în mușchii scheletici, o entitate rar întâlnită.

De asemenea, o altă particularitate este reprezentată de dificultatea diagnosticului diferențial între boala Devic și scleroza multiplă.

Concluzii:

Boala Devic reprezintă o boală autoimună demielinizantă rară, cu manifestări clinice specifice, caracterizate prin asocierea tulburărilor de vedere cu deficitul motor, cu leziunile tipice pe investigațiile neuroimagistice și cu markerul serologic specific. Astfel, în cazul suspiciunii, examenul neurologic trebuie efectuat cu minuțiozitate și însoțit de IRM și testarea serologică pentru stabilirea diagnosticului cât mai curând în vederea instituirii tratamentului imunomodulator și a prevenirii sechelelor.

Bibliografie:

1. Glisson CC. Neuromyelitis optica spectrum disorders. Post TW, ed. UpToDate. Waltham, MA: UpToDate Inc. https://www.uptodate.com (Accessed on 05 September 2019.).

2. Ropper AH., Samuels MA., Klein JP. Adams and Victor's Principles of Neurology 10th ed. 2014. P 936 – 937.

3. Uzawa A., Mori M., Kuwabara S. Neuromyelitis optica: Concept, immunology and treatment. J Clin Neuroscience. 2014 Jan;21(1):12-21

4. Kim Sh., Kim W., Li XF. Et al. Clinical spectrum of CNS aquaporin-4 autoimmunity. Neurology 2012; 78:1179.

5. Louis ED., Mayer SA., Rowland LP. Merritt's Neurology 13th ed. 2015.

6. Matiello M., Weinshenker BG. Diagnosis and Treatment of Neuromyelitis Optica. US Neurology, 2009;5(1):56-58

7. Wingerchuk DM , Banwell B, Bennett JL, Cabre P, Carroll W, Chitnis T et al. International consensus diagnostic criteria for neuromyelitis optica spectrum disorders. Neurology. 2015 Jul 14;85(2):177-89

8. Shosha E, Dubey D, Palace J, Nakashima I, Jacob A, Fujihara K, Takahashi T. et al. Area postrema syndrome. Frequency, criteria, and severity in AQP4-IgG–positive NMOSD. Neurology. 2018 Oct 23; 91(17): e1642–e1651.

9. Trebst C, Jarius S, Berthele A, Friedemann P, Schippling S, Wildemann B. et al. Update on the diagnosis and treatment of neuromyelitis optica: Recommendations of the Neuromyelitis Optica Study Group (NEMOS). J Neurol, 2014; 261:1-16