Ștefan Cristian Vesa, Silvina Iluț

Coordonatori

Cazuri clinice. Prezentări de medicală și chirurgie. Volumul XIV

Editura Bioflux, Cluj-Napoca, 2020

ISBN 978-606-8887-32-6; ISBN 978-606-8887-84-5

Referenți științifici

Dr. Miana–Gabriela Pop – Disciplina Anatomie și Embriologie, Universitatea de Medicină și Farmacie „Iuliu Hațieganu”, Cluj-Napoca, România

Dr. Sonia Irina Vlaicu, Disciplina Medicală I - medicină internă, Universitatea de Medicină și Farmacie „Iuliu Hațieganu”, Cluj-Napoca, România

Toate drepturile asupra acestei cărți aparțin Editurii Bioflux.

Cazuri clinice. Prezentări de medicală și chirurgie. Volumul XIV

Coordonatori: Ștefan Cristian Vesa, Silvina Iluț

Coordonatori

Ștefan Cristian Vesa - Medic specialist Medicină internă, Asistent Universitar, Doctor în științe medicale, Disciplina Farmacologie, Toxicologie și Farmacologie clinică, Facultatea de Medicină, Universitatea de Medicină și Farmacie „Iuliu Hațieganu"; Spitalul Clinic de Boli Infecțioase, Cluj-Napoca, România

Silvina Iluț – Medic Primar Neurologie, Asistent Universitar, Doctor în științe medicale, Disciplina Neurologie și Neurologie Pediatrică, Facultatea de Medicină, Universitatea de Medicină și Farmacie „Iuliu Hațieganu", Cluj-Napoca, România

Autori

Anida-Maria Băbțan - Medic specialist Chirurgie Dento-Alveolară, Asistent universitar, Doctor în științe medicale, Disciplina de Reabilitare Orală, Facultatea de Medicină Dentară, Universitatea de Medicină și Farmacie "Iuliu Hațieganu", Cluj-Napoca, România

Gabriela Caracostea - Medic primar Obstetrică şi Ginecologie, Şef de lucrări, Doctor în științe medicale, Disciplina Obstetrică şi Ginecologie 1, Facultatea de Medicină, Universitatea de Medicină și Farmacie „Iuliu Hațieganu", Cluj-Napoca, România

Lorena Ciumărnean – Medic primar Medicină Internă, Medic specialist Gastroenterologie, Şef de lucrări, Doctor în științe medicale, Disciplina Medicala IV, Facultatea de Medicină, Universitatea de Medicină și Farmacie „Iuliu Hațieganu", Cluj-Napoca, România

Nicolae Crișan - Medic primar Urologie, Conferențiar universitar, Doctor în științe medicale, Disciplina Urologie, Facultatea de Medicină Universitatea de Medicină și

Farmacie „Iuliu Haţieganu”, Cluj-Napoca, România; Secţia Urologie, Spitalul Clinic Municipal, Cluj-Napoca

Valer Donca - Medic primar Medicină Internă, Medic Primar Geriatrie-Gerontologie, Şef de lucrări, Doctor în ştiinţe medicale, Disciplina Geriatrie-Gerontologie, Departament 6, Facultatea de Medicină, Universitatea de Medicină şi Farmacie „Iuliu Haţieganu”

Cerasela Goidescu - Medic Specialist Cardiologie, Asistent Universitar, Disciplina Medicală I, Medicină internă, Cardiologie şi Gastroenterologie, Facultatea de Medicină, Universitatea de Medicină şi Farmacie “Iuliu Haţieganu” Cluj-Napoca; Spitalul Militar de Urgenţa "C. Papilian" Cluj Napoca

Florentina Claudia Militaru – Medic primar Oncologie, Şef de lucrări, Doctor în ştiinţe medicale, Disciplina Farmacologie, Toxicologie şi Farmacologie clinică, Facultatea de Medicină, Universitatea de Medicină şi Farmacie „Iuliu Haţieganu” Cluj-Napoca, România

Lăcrămioara Perju Dumbravă - Medic primar Neurologie, Profesor universitar, Doctor în ştiinţe medicale, Disciplina Neurologie şi Neurologie Pediatrică, Facultatea de Medicină, Universitatea de Medicină şi Farmacie „Iuliu Haţieganu”, Cluj-Napoca, România

Mihai Surcel - Medic Primar Obstetrică-Ginecologie, Şef de lucrări, Doctor în ştiinţe medicale, Disciplina Obstetrică şi Ginecologie 1, Universitatea de Medicină şi Farmacie “Iuliu Haţieganu”, Cluj-Napoca, România

Cristina Ţiple – Medic specialist Otorinolaringologie, Asistent universitar, Doctor în ştiinţe medicale, Disciplina Otorinolaringologie, Facultatea de Medicină, Universitatea de Medicină şi Farmacie „Iuliu Haţieganu”, Cluj-Napoca, România

Vitalie Văcăraş - Medic primar Neurologie, Şef de lucrări, Doctor în ştiinţe medicale, Disciplina Neurologie şi Neurologie Pediatrică, Facultatea de Medicină, Universitatea de Medicină şi Farmacie „Iuliu Haţieganu”, Cluj-Napoca, România

Cuprins

Utilizarea derivaților plachetari în tratamentul complicațiilor traumatismelor dento-parodontale 6

Bloc atrioventricular fetal complet la o pacientă cu sindrom Sjögren 19

Pancreatită acută diagnosticată în absența durerii abdominale 36

Abordul laparoscopic 3D pentru tumoră renală dreaptă cu adenopatii pericave.....50

Trombembolism venos cu etiologie plurifactoriala- un caz intricat.....61

Fibrom cardiac la adult asimptomatic 80

Rezultatele imunoterapiei în tratamentul de primă linie a carcinomului bronho-pulmonar fără celule mici avansat, cu expresie PD-L1 crescută 90

Tromboză venoasă cerebrală profundă complicată cu infarct cerebral venos bitalamic cu transformare hemoragică 97

Metaplazia osoasă endometrială – o patologie rară, sau o patologie rar diagnosticată? 112

Managementul cancerului laringian glotic în stadiu precoce 126

Sindromul Tolosa-Hunt – un diagnostic de excludere 137

Utilizarea derivaților plachetari în tratamentul complicațiilor traumatismelor dento-parodontale

[1]Băbțan Anida-Maria, [2]Boșca Adina Bianca, [3]Rațiu Cristian Adrian, [1]Feurdean Nicoleta Claudia, [1]Ilea Aranka

1 Disciplina de Reabilitare Orală, Facultatea de Medicină Dentară, Universitatea de Medicină și Farmacie "Iuliu Hațieganu" Cluj-Napoca

2 Disciplina de Histologie, Facultatea de Medicină, Universitatea de Medicină și Farmacie "Iuliu Hațieganu" Cluj-Napoca

3 Disciplina de Implantologie, Facultatea de Medicină Dentară, Universitatea de Medicină și Farmacie Oradea

Introducere

Literatura de specialitate atestă că un procent variabil între 8 % - 30 % din pacienții pediatrici prezintă un eveniment traumatic la nivelul extremității cervicale (cel mai frecvent traumatism prin cădere pe menton) [1]. Repercusiunile acestor traumatisme accidentale sunt reprezentate de leziuni ale părților moi exoorale și endoorale, luxații sau fracturi dentare, ale procesului alveolar, ale oaselor maxilare, care pot fi urmate de vindecare fiziologică sau procese ankilotice, infecțioase [2]. Leziunile dentare sunt reprezentate de luxații parțiale, totale cu intruzie sau extruzie alveolară, avulsie dentară; raportat la linia de fractură, traumatismele dentare sunt clasificate în coronare (implică structura smalțului, dentinei sau a pulpei dentare) și radiculare (în treimea cervicală, medie sau apicală) [3]. Incidența este mai mare la pacienții de gen masculin, iar etiologia frecvent asociată este căderea, primele etape ale mersului la copii, lipsa de coordonare motorie și inconștiența vârstei; accidentele sportive reprezintă de asemenea o cauză adesea întîlnită [4]. Datorită poziționării și expunerii la nivelul maxilarului, incisivii superiori sunt cel mai susceptibili în patologia traumatică, atît în dentiția primară cât și cea definitivă [5].

Clinica luxațiilor dentare asociate fracturii radiculare cu intruzie este variată, și include mobilitate dentară, necroză pulpară, discolorarea smalțului spre gri, sensibilitate la percuție, rezorbție radiculară internă/externă, obliterarea canalelor radiculare, retracții gingivale, procese inflamatorii cronice periapicale [4]. Datorită lungimii porțiunii

radiculare și a impactului, cazurile de granulom și chisturi periapicale asociate rezorbției radiculare sunt mai frecvente la pacienții adulți [6]. Asociat examenului clinic, tehnicile radiologice sunt utile în identificarea localizării liniei de fractură, a afectării parodonțiului și a osului alveolar.

Dacă sunt identificate imediat după accident, traumatismele dentare pot fi tratate prin repoziționare, imobilizare temporară (aproximativ patru luni) și urmărirea vitalității dentare prin testare periodică. Dispensarizarea se realizează clinic la 4, 8 săptămâni și radiologic, cu îndepărtarea sistemului de imobilizare la patru luni, reexaminare clinică și radiologică la șase luni, unu și cinci ani [7]. Parte din traumatismele dentare și ale oaselor maxilare rămân nediagnosticate, ceea ce atrage anumite complicații. Un studiu retrospectiv recent a arătata că fracturile radiculare cu intruzie generează rezorbție radiculară externă în 70%, ankiloză în 10%, necroză în 26.9% din cazuri [8].

Contaminarea bacteriană concomitentă traumatismului dentar generează afectarea inflamatorie periapicală, prin activitatea macrofagelor, a enzimelor proteolitice, a activării osteoclastelor. Evoluția este exprimată clinic prin granulom periapical (diametru ≤ 0.5 cm) sau chist periapical (diametru >0.5 cm); aspectul radiologic al acestor formațiuni patologice este de radiotransparențe bine delimitate localizate în jurul rădăcinii dintelui afectat, asociat sau nu proceselor de rezorbție radiculară/fracturi [3]. Diagnosticul și tratamentul precoce prin chistectomie, terapie endodontică (tratament mecanico-antiseptic, obturație radiculară cu substanțe pe bază de calciu, mineral trioxide aggregate) reduce procesul fagocitotic, stimulează activitatea fibroblaștilor care produc colagen, epiteliul liniar (aflat la interfața os alveolar-cement) este restabilit iar țesutul osos se formează de la periferia formațiunii patologice spre apex [9].

În lipsa abordării timpurii, formațiunea crește în dimensiune, ceea ce implică o pierdere de țesut osos care nu mai poate fi restabilit prin tratament endodontic și necesită utilizarea materialelor de adiție osoasă osteoinductoare (stimulează diferențierea celulelor mezenchimale în osteoblaste) sau osteoconductoare (stimulează proliferarea, migrarea celulară, apoziția osoasă), clasificate în autogene, homogene și alogene (xenografe, derivați de hidroxiapatită, fosfați de calciu) [10]. Aceste materiale reprezintă o abordare corespunzătoare în cazurile în care pacienții refuză o intervenție chirurgicală secundară în vederea prelevării cantității necesare de țesut osos în vederea grefării defectului osos. Pentru a stimula formarea țesutului osos și angiogeneza dinspre periferie spre centrul materialului de adiție, este necesară utilizarea unei bariere împotriva celulelor epiteliale și a țesutului conjunctiv fibroblaștilor din mucoasa orală, ce a pus bazele Guided Bone

Regeneration (GBR). Protecția cheagului și a materialului de adiție se realizează prin membrane rezorbabile sau non-rezorbabile, care respectă aceleași reguli – biocompatibilitate, stabilitate tridimensională și menținerea spațiului [11]. Alături de aceste tratamente convenționale, tot mai frecvent sunt utilizații factorii de creștere [Tumoral Growth Factor - β (TGF-β), insulin-like growth factor (IGFs), fibroblast growth factor (FGFs), plateled-derived growth factor (PDGFs)] [12], parte din ei fiind obținuți din prelevarea de probe sangvine de la pacient. Platelet-rich-plasma (PRP) se obține prin separarea de fracția hematocitară în urma centrifugării sângelui. Studiile din literatura de specialitate au demonstrat că PRP este o sursă bogată în factori de creștere autogeni și adăugarea PRP la grefele osoase a dus la o formare mai rapidă și o densitate mai mare a țesutului osos, comparativ cu simpla adiție osoasă [13, 14]. Monitorizarea proceselor de angiogeneză și osteogeneză poate fi realizată atât prin radiologie convențională (OPT - ortopantomogramă, CBCT – Cone Beam Computer Tomograph) cât și prin intermediul High Frequency Ultrasound (HFU), care datorită funcției Doppler, permite evidențierea în timp real a fluxului sangvin la nivelul situsului postoperator [15]. Studiul de față are scopul de a ilustra complexitatea clinicii și tratamentul complicațiilor periapicale asociate traumatismelor dento-parodontale.

Prezentare de caz

Pacientă în vârstă de 23 de ani, din mediu urban, de profesie fizioterapeut s-a prezentat la Disciplina de Reabilitare Orală pentru durere la nivelul 2.1, tulburări ale funcției masticatorii, autoîntreținere și estetică. Neagă consumul de tutun și alcool. Din antecedentele personale patologice menționăm traumatism cranio-facial prin cădere accidentală (de la același nivel) pe menton, (în copilărie, perioadă neprecizată).

Examen clinic general- IMC= 21,2 tip constituțional hiposom, stare generală bună, afebrilă (t°- 36,5°C), TA- 120/75 mmHg, puls- 75 bpm, respirații-19/min.

Tegumente și mucoase vizibile- aspect normal.

Sistem musculo-adipos - slab reprezentat.

Sistem osos- mobil și integru.

Aparat digestiv: abdomen elastic, participa la mișcările respiratorii, ficat la rebord, tranzit intestinal normal.

Aparat respirator: torace normal conformat, respirație fiziologică.

Aparatul circulator: șoc apexian prezent în spatial V intercostal stâng, pe linia medioclaviculară; zgomote cardiace ritmice.

Sistemul nervos: ROT prezente, pacientă orientată temporo-spațial la momentul examinării.

Aparat uro-genital: loji renale libere, Giordano negativ bilateral, micțiuni spontane nedureroase.

Examen clinic loco-regional

Exooral- facies oval, simetric, tegumente normal colorate, șanțuri nazo-labial și mentonier normal reprezentate, fante palpebrale și labială simetrice. Contururi osoase integre, puncte de emergență trigeminale nedureroase, puncte sinusale maxilare discret sensibile bilateral. Lanț ganglionar cervico-facial nepalpabil, nedureros. Amplitudinea deschiderii gurii în limite normale (4 cm). Fără crepitații sau durere la palparea articulației temporo-mandibulare (ATM).

Endooral- mucoasă jugală, labială, fund de șanț vestibular superior și inferior de aspect și colorație normală, fren labial superior și inferior normal inserate. Igienă orală corespunzătoare. Boltă palatină medie, fără torus, mucoasă linguală de aspect și colorație normală, tonus și mobilitate linguală normale. Mucoasa planșeului, palatului, pilierilor amigdalieni, de aspect și colorație normale. Planșeu suplu, elastic. Papilele Wharton de aspect și dimensiune normală. Saliva calitativ și cantitativ normală. Se constată prezența unei fistule mucoase la nivelul lui 2.1, cu eliminarea de secreție purulentă la palparea vestibulului în dreptul 2.1.

Oglinda dentară- absența 4.6 și 2.1 – discolorare coronară spre gri. Înghesuiri dentare regiune 1.2 – 2.2, 3.3 – 4.3. Abrazie generalizată de gradul 1 cu retracție gingivală vestibulară clasa I Miller la nivelul grupului frontal inferior. Test de vitalitate negativ la nivelul 1.2 și 2.1.

Examenul paraclinic (Fig. 1A, 1B), OPT evidențiază la nivelul lui 2.1, fractura în 1/3 apicală cu deviere apexului fracturat spre distal, canal radicular cu diametru mărit cu resorbție radiculară internă, formațiune radiotransparentă bine delimitată periapicală de aproximativ 6 mm diametru, ce înconjoară fragmentul fracturat. La nivelul regiunii interradiculare 1.2 – 1.3 se evidențiază o formațiune radiotransparentă rotundă, bine delimitată, de aproximativ 4 mm diametru.

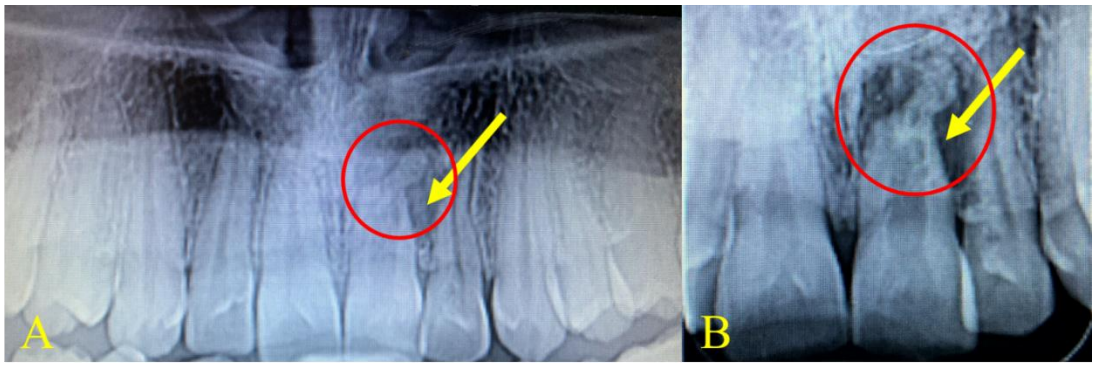

Fig. 1. Aspect paraclinic radiologic - Ortopantomogramă (OPT) regiunea 1.5 – 2.5 maxilară (A), regiune 1.1 – 2.1. Săgeată galbenă - chist periapical 2.1, cerc roșu – fractură 1/3 radiculară 2.1. S-a obținut **consimțământul** scris și informat al pacientei pentru utilizarea fotografiilor în publicarea acestui caz.

După examinarea clinică și paraclinică se stabilesc următoarele diagnostice:

1. Odontal – 2.1- gangrenă pulpară cu resorbție radiculară internă complicată cu chist periapical fistulizat vestibular; 1.2 – gangrenă pulpară complicată cu parodontită apicală cronică; 3.3 – 4.3 – abrazie dentară grad I.
2. Chirurgical – 2.1 - fractură dentară în 1/3 apicală postraumatică.
3. Parodontal – 3.3, 4.3 – retracție gingivală vestibulară clasa I Miller.
4. Edental - Edentație mandibulară clasa III Kennedy neprotezată, de etiologie carioasă.
5. Ortodontic – Dizarmonie dento-maxilară cu înghesuiri dentare regiune 1.2 – 2.2, 3.3 – 4.3.
6. Funcțional – Afectarea funcției estetice, masticatorii și de autoîntreținere

Se propune următorul plan de tratament: pregătirea canalului radicular în vederea realizării tratamentului chirurgical prin terapie endodontică la nivelul lui 2.1, rezecție apicală (precedată de obturație canalară anterogradă) și chistectomie 2.1, reconstrucție osoasă a defectului postchistectomie cu material de adiție osos allogen și PRP, albire dentară internă 2.1 pentru reabilitatea funcției estetice, tratament implanto-protetic pentru edentația mandibulară dreaptă (supraprotezare implantară cu coroană integral ceramică înșurubată). Din planul de tratament propus, pacienta acceptă etapa de terapie chirurgicală de îndepărtare a formațiunii chistice și adiție osoasă cu xenografă și albire dentară.

Se realizează aseptizarea cavității orale cu apă de gură cu clorhexidină 0,2% și se aplică sistem de izolare dentară (digă), crampon cervical pe 2.1, se realizează accesul la canalul radicular prin trepanarea smalțului în zona palatinală supracingulară. Se practică extirparea țesutului pulpar gangrenat, tratamentul mecanico-antiseptic (irigații cu hipoclorit de sodiu 2%, EDTA), obturarea canalului radicular prin tehnica de condensare laterală la rece cu conuri de gutapercă și pastă sigilant pe bază de rășină (Adseal dual). Apoi se realizează anestezia locală prin badijonaj cu xilină 4%, anestezie plexală în regiunea 1.3 – 2.3 și anestezie de completare la gaura incisivă cu articaină 1/100000 (Septanest). Se prelevează sânge venos periferic în tuburi sterile cu vacuum, și se centrifughează la 1700 rpm/14 min. Se practică o incizie orizontală intrasulculară de pe fața mezială a lui 1.2 până pe fața mezială a lui 2.3, și două incizii verticale distale divergente de descărcare, cu ridicarea unui lambou trapezoidal mucoperiostal total. Se excizează traiectul fistulos de pe fața internă a lamboului. Se continuă cu îndepărtarea procesului patologic periapical de la nivelul lui 2.1 (Fig. 2A). Defectul osos (aproximativ 15/10 mm) se grefează cu os bovin granulație S (Bioteck ©0,5 g) (Fig. 2B). Se preiau din centrifugă tuburile cu sânge separat, se îndepărtează porțiunea inferioară, iar PRP se aplică peste osul bovin (Fig. 2C). Se suturează plaga postperatorie cu fir 4.0 nerezorbabil, în puncte separate (Fig. 2D). Pacientei i se dau indicațiile postoperatorii și se recomandă tratament antialgic și antiinflamator la nevoie (Celecoxib 100 mg, 2x1 tablete/zi, la nevoie).

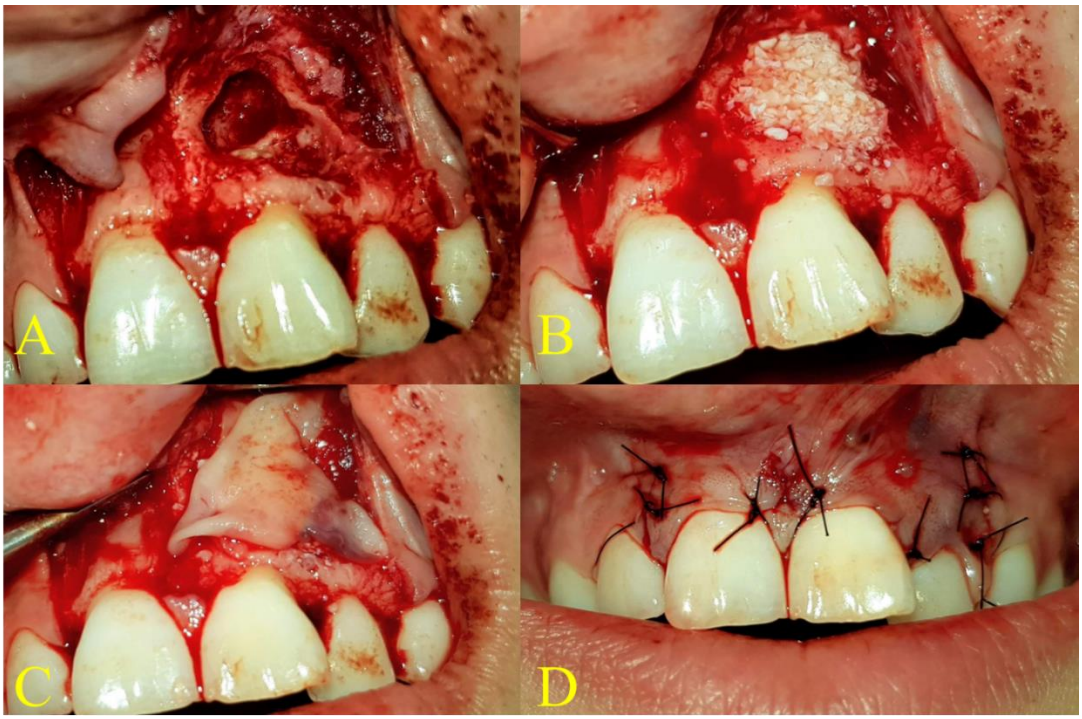

Fig. 2. Etapele intervenției chirurgicale. Plagă operatorie postchistectomie (A), grefarea defectului cu os artificial (B), aplicarea PRP-ului (C), sutura în puncte separate (D).

Pacienta revine după 10 zile de la intervenție pentru control clinic, radiologic, și suprimarea firelor de sutură. Se constată vindecarea fiziologică a plăgii postoperatorii (Fig. 3A), radiologic obturația corespunzătoare a canalului radicular și lipsa radiotransparenței periapicale (Fig. 3B). Se îndepărtează firele de sutură și se programează pacienta pentru ședința de albire internă la nivelul 2.1.

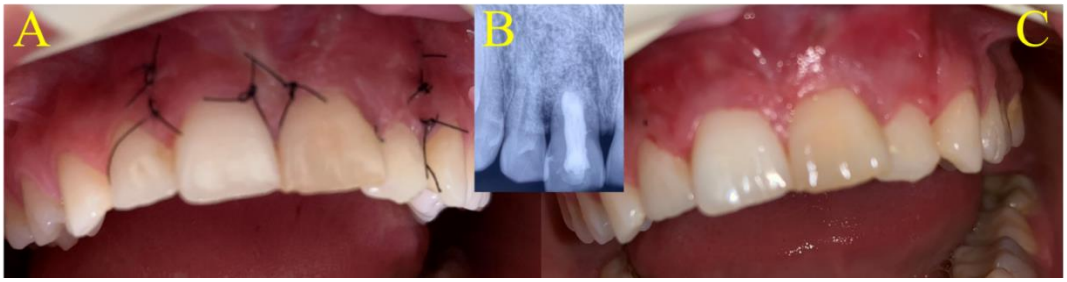

Fig. 3. Aspect clinic endooral al plăgii la 10 zile postintervenție (A), control radiologic retroalveolar (B), aspectul clinic după suprimarea firelor de sutură (C).

Pacienta revine pentru control clinic la 2 luni de la intervenție și se realizează examinarea ecografică intraorală. Ecografia de frecvență înaltă (Hitachi Noblus Arrieta©) s-a efectuat cu ajutorul unei sonde de tip hockey-stick EUP 64, cu o frecvență utilizabilă de 13-14 MHz și s-a evidențiat integrarea grefei osoase bovine acoperite de PRF la nivelul situsului operator, lipsa rezorbției osoase, (Fig. 4A) și neovascularizația intratisulară bogată (Fig. 4B).

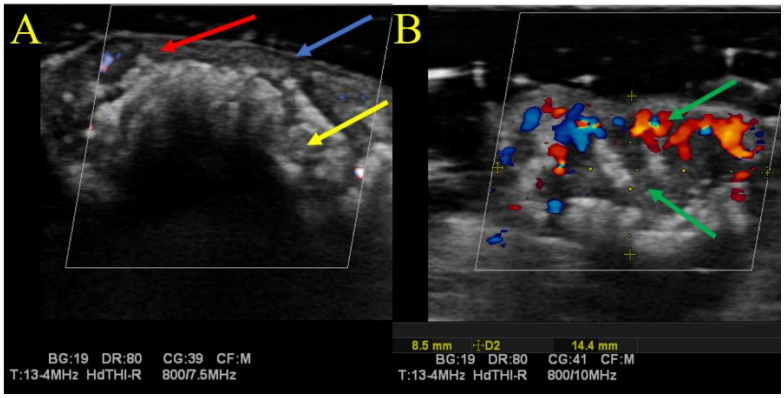

Fig. 4. Evaluare ecografică a grefei osoase cu sondă de tip hockey-stick – săgeată albastră – mucoasa vestibulară regiunea 2.1 – 2.2, săgeată roșie – corion mucoasă vestibulară, săgeată galbenă – grefă osoasă (A), evaluarea dimensiunii grefei osoase regiune 2.1 – 2.2, eco Doppler săgeată verde - prezența vascularizației intratisulare și peritisulare (B)

Discuții

Trauma dentară are o frecvență de 17% în dentiția primară, în timp ce la cea permanentă este de 58,6 %, pentru ambele tipuri, grupul frontal superior fiind cel mai afectat [16]. Aspectele anatomice (precum overjet crescut > 3 mm, inocluzie dentară sau labială) precum și cele legate de mediul înconjurător, diversitate culturală, status socio-economic scăzut pot influența frecvența și gravitatea leziunilor dentare accidentale [17]. Vârsta influențează severitatea traumatismului și a dislocării dentare prin condiționarea densității osoase și a gradului de mineralizare, care este redusă la pacienții pediatrici și duce la o mai mare incidență a luxației și avulsiei dentare, în timp ce la adulți există o prevalență mai ridicată a fracturilor dentare și de proces alveolar, prin stabilitatea parodonțiului și rezistența osoasă crescută [18].

În cazul prezentat, pacienta a suferit în copilărie un traumatism dento-parodontal prin cădere pe menton. Din relatarea pacientei, menționăm absența unui consult și a unui diagnostic de specialitate în urma accidentării, ceea ce adus la următoarea evoluție: rezorbție radiculară internă la nivelul 2.1, gangrena pulpară și discolorarea spre gri a unității dentare. Evaluarea radiologică prezentă a confirmat diagnosticul de fractură a 1/3 radiculare și a prezenței unei formațiuni chistice periradiculare 2.1. Diagnosticul și tratamentul precoce prin pulpotomie parțială și conservarea vitalității dentare ar fi putut preveni necroza pulpară și instalarea ulterioară a gangrenei pulpare complicată cu chist radicular periapical. Raportat la leziunile traumatice, există două tipuri de necroză pulpară: prima de tip steril-ischemică (prin obstrucția fluxului sangvin spre foramenul apical) și cea de-a doua de tip infecțios – necroză de lichefacție [19]. Datorită integrității coronare, lipsa pungilor parodontale și a prezenței fracturii apexului am considerat ca factor etiologic al necrozei pulpare, lipsa vascularizației, ce a evoluat asimptomatic. Totuși, la examinarea clinică inițială s-a constatat prezența unei fistule cronice vestibulare în dreptul lui 2.1 (din anamneză menționăm pusee cronice de eliminare de conținut purulent prin fistula vestibulară, neînsoțite de semne celsiene), ceea ce implică contaminare bacteriană. Cel mai probabil, în momentul impactului, s-a produs o fractură nedecelabilă la nivelul corticalei vestibulare, ce a permis infiltrarea bacteriană periradiculară pe cale retrogradă. Lipsa simptomatologiei clinice a permis evoluția procesului de osteoliză și constituirea formațiunii chistice. Cea mai frecventă cauză a fistulei mucoase odontogene este parodontita apicală cronică [20], însă în cazul de față cel mai probabil este vorba de o infiltrare bacteriană retrogradă, ce a permis constituirea conținutului inflamator și menținerea tractului fistulos vestibular.

Datorită complexității cazului, abordarea este una multidisciplinară, și implică tratament endodontic, chirurgical și de restabilire a funcției estetice. Terapia endodontică vizează îndepărtarea țesutului gangrenat și a asigurării unui mediu aseptic prin tratament mecanico-antiseptic, urmat de obturarea canalului radicular cu scopul de a opri infiltrarea bacteriană retrogradă. Defectul osos secundar chistectomiei poate urma un proces de vindecare, prin remodelare osoasă. Țesutul osos este format din celule precursoare (hematopoetice, osteoblaste, oteocite), matrice anorganică (hidroxiapatită) și organică (colagen tip I), respectiv proteine noncolagenice (Bone Morphogenic Protein – BMP, Insulin-like growth factor – IGF1 și IGF2, osteopontin, sialoproteine) [21]. Regenerarea osoasă poate avea loc prin procese de osteogeneză, osteoconducție sau osteoinducție. În absența unei grefe osoase, formarea de țesut osos de novo are loc prin intermediul osului

adiacent și a periostului, care se comportă ca o matrice de care aderă fibrina, fibronectina și fibrele de colagen. Neajunsul mecanismului este acela de a forma un țesut osteoid, cu o rezistență inferioară celui inițial. Mai mult, prin vecinătatea mucoasei vestibulare – bogată în fibroblaști, se vor forma bride chirurgicale fibroase, motiv pentru care devine necesară adiția osoasă. Materialul de substituție osoasă ideal trebuie să îndeplinească următoarele condiții: să fie biocompatibil, să promoveze osteogeneza, să fie sterilizabil, să aibă stabilitate tridimensională, să se integreze la nivelul organismului-gazdă, să aibă aceleași proprietăți mecanice cu al țesutului receptor [22]. Pentru defectele osoase de ≤ 5 cm, cele mai bune rezultate sunt obținute prin utilizarea de autografe (rata de integrare de 91%), datorită multiplelor avantaje: ușor de prelevat din situsuri variate, nu induc răspuns imun sau patologii, au proprietăți osteoinductive și osteoconductive deopotrivă [23]. În cazul prezentat, pacienta a refuzat o intervenție secundară de prelevare a țesutului osos cortical, rămânând opțiunea de grefare a defectului cu material osos cortical alogen care este supus unor cicluri de ”freeze-dry” pentru a eliminina riscul de transmitere a anumitor boli infecțioase. Procesul de demineralizare reduce conținutul structurilor antigenice ce pot induce răspuns imunologic și permite realizarea a variate forme de prezentare a produsului, precum granule, chips sau pastă [24]. Dezavantajul acestor tipuri de materiale este reprezentat de vascularizația precară din interiorul materialului de adiție, cea ce le poate periclita rata de integrare. Biomaterialele, substitutele celulare și factorii de creștere influențează în mod pozitiv regenerarea osoasă; PRP-ul are o activitate biologică antimicrobiană, de stimulare a proceselor de vindecare osoasă și cresc capacitatea de proliferare a celulelor stem hematopoetice, de control al inflamației și modulare a permeabilității membranare [25]. Odată preparat, PRP-ul are datorită fibrinei, o consistență crescută, ”sticky-like”, și acționează ca o substanță hemostatică, stabilizând cheagul sangvin și materialul de grefare osoasă [26]. Mai mult, prin conținutul în factori de creștere precum BMP-2, TGF-1, VEGF, PDGF, promovează neovascularizația și osteogeneza. Controlul ecografic la 2 luni al situsului operator confirmă rezultatele studiilor din literatura de specialitate [13, 25, 27], care au arătat că adăugarea PRP-ului grefelor osoase favorizează și accelerează procesele de vindecare, osteconductive, de osteogeneză și de diferențiere celulară.

Concluzii

Traumatismele dento-alveolare sunt frecvent întâlnite în dentiția temporară și definitivă, mai ales cele cu localizare la nivelul grupului frontal superior. Lipsa

diagnosticului și a tratamentului precoce pot duce la complicații precum necroză pulpară, gangrena pulpară, discolorare și liză osoasă periapicală. În regenerarea defectelor osoase post-traumatice, prepararea și utilizarea PRP-ului autogen este rapidă, fără risc de rejet, favorizează neovascularizația și o regenerare rapidă a țesutului osos.

Aknowledgements

Cazul prezentat a fost susținut de COUND-ERA-HDHL ERANET Project, European and International Cooperation - Subprogram 3.2 – Horizon 2020, PNCDI III Program – Biomarkers for Nutrition and Health – "Innovative technological approaches for validation of salivary AGEs as novel biomarkers in evaluation of risk factors in diet-related diseases", grant no 25/01.09.2017.

Referințe

1. Croll T, Pascon E, Langeland K (1987) Traumatically injured primary incisors: a clinical and histological study. ASDC J Dent Child 54:401–422

2. Anchlia S, Dhuvad J, Shah JC (2019) Temporomandibular Joint Ankylosis Release: 17 Years of Experience with 521 Joints. J Maxillofac Oral Surg 18:190–196. https://doi.org/10.1007/s12663-018-1115-2

3. Bucur A (2003) Compendiu de chirurgie oro-maxilo-facială. București

4. Soares TRC, Silva LP, Salazar SL de A, et al (2018) Profile of intrusive luxation and healing complications in deciduous and permanent teeth–a retrospective study. Acta Odontol Scand 76:567–571. https://doi.org/10.1080/00016357.2018.1481226

5. Paoloni V, Pavoni C, Mucedero M, et al (2013) Post-traumatic impaction of maxillary incisors: diagnosis and treatment. Ann Stomatol (Roma) 4:174–83. https://doi.org/10.11138/ads/2013.4.2.174

6. Hecova H, Tzigkounakis V, Merglova V (2010) A retrospective study of 889 injured permanent teeth. Dent Traumatol 26:466–475

7. Association DTG (2020) IADT Treatment Guidelines – Dental Trauma Guide. Univ. Hosp. Copenhagen

8. Kallel I, Douki N, Amaidi S, Ben Amor F (2020) The Incidence of Complications of Dental Trauma and Associated Factors: A Retrospective Study. Int J Dent 2020:. https://doi.org/10.1155/2020/2968174

9. Khayat Prof. A (2005) Histological observations of periradicular healing following root canal treatment. Aust Endod J 31:101–105. https://doi.org/10.1111/j.1747-4477.2005.tb00313.x

10. McAllister BS, Haghighat K (2007) Bone Augmentation Techniques. J Periodontol 78:377–396. https://doi.org/10.1902/jop.2007.060048

11. Dahlin C, Lekholm U, Linde A (1991) Membrane-induced bone augmentation at titanium implants. A report on ten fixtures followed from 1 to 3 years after loading. Int J Periodontics Restor Dent 11:273–281

12. Muschler G, Lane J (1999) Spine fusion: Principles of Bone Fusion. The Spine. In: Herkowitz HN, Garfin SR BR (ed). Saunders WB, Philadelphia, pp 1573–1589

13. Pappalardo S, Guarnieri R (2013) Efficacy of Platelet-Rich-Plasma (PRP) and Highly Purified Bovine Xenograft (Laddec®) Combination in Bone Regeneration after Cyst Enucleation: Radiological and Histological Evaluation. J Oral Maxillofac Res 4:1–10. https://doi.org/10.5037/jomr.2013.4303

14. Marx R, Carlson E, Eichstaedt R, et al (1998) Platelet-rich plasma: Growth factor enhancement for bone grafts. Oral Surg Oral Med Oral Pathol Oral Radiol Endod 85:638–646

15. Băbțan A, Boșca A, Petrescu B, et al (2019) Use of Ultrasound Investigation in the Treatment Plan of Apical Surgery Relapse. Biomed J Sci Tech Res 19:13983–13987. https://doi.org/10.26717/bjstr.2019.19.003230

16. Zaleckiene V, Peciuliene V, Brukiene V, Drukteinis S (2014) Traumatic dental injuries: etiology, prevalence and possible outcomes. Stomatologija 16:7–14

17. Artun J, Behbehani F, Al-Jame B, Kerosuo H (2005) Incisor trauma in an adolescent arab population. Prevalence, severity and occlusal risk factors. Am J Orthod Dentofac Orthop 128:347–352

18. Diaz J, Bustos L, Brandt A, Fernandez B (2010) Dental injuries among children and adolescence aged 1-15 years attending to public hospital in Temuco. Dent Traumatol 26:254–261

19. Ferranzzini Pozzi E, von Arx T (2008) Pulp and periodontal healing of laterally luxated permanent teeth. results after 4 years. Dent Traumatol 24:658–662

20. Watanabe S, Tanaka M, Dekio I, et al (2018) Dermoscopic features of a case of external dental fistula. Australas J Dermatol 59:e146–e148. https://doi.org/10.1111/ajd.12613

21. Marx RE (2007) Bone and Bone Graft Healing. Oral Maxillofac Surg Clin North Am 19:455–466. https://doi.org/10.1016/j.coms.2007.07.008

22. Pereira RS, Menezes JD, Bonardi JP, et al (2018) Comparative study of volumetric changes and trabecular microarchitecture in human maxillary sinus bone augmentation with bioactive glass and autogenous bone graft: a prospective and randomized assessment. Int J Oral Maxillofac Surg 47:665–671. https://doi.org/10.1016/j.ijom.2017.11.016

23. Azi ML, Aprato A, Santi I, et al (2016) Autologous bone graft in the treatment of post-traumatic bone defects: a systematic review and meta-analysis. BMC Musculoskelet Disord 17:1–10. https://doi.org/10.1186/s12891-016-1312-4

24. Bow A, Anderson DE, Dhar M (2019) Commercially available bone graft substitutes: the impact of origin and processing on graft functionality. Drug Metab Rev 51:533–544. https://doi.org/10.1080/03602532.2019.1671860

25. Marcazzan S, Taschieri S, Weinstein RL, Del Fabbro M (2018) Efficacy of platelet concentrates in bone healing: A systematic review on animal studies–Part B: Large-size animal models. Platelets 29:338–346. https://doi.org/10.1080/09537104.2017.1384537

26. Nagaveni N, Reddy BP, Umashankar K, et al (2010) Efficacy of platelet-rich-plasma (PRP) in bone regeneration after cyst enucleation in pediatric patients - A clinical study. J Clin Pediatr Dent 35:81–87. https://doi.org/10.17796/jcpd.35.1.q69168v5268234k9

27. Garg A, Gargenese D, Peace I (2000) Using platelet-rich plasma to develop an autologous membrane for growth factor delivery in dental implant therapy. Dent Implant Updat 11:41–44

Bloc atrioventricular fetal complet la o pacientă cu sindrom Sjögren

[1]Gabriela Caracostea, [2]Maria Magdalena Tamas, [1]Teodora Turtă, [3]Gabriel Cismaru, [4]Elena Buzdugan, [1]Daniel Mureșan, [5]Liliana Gozar

1 Disciplina Obstetrică-Ginecologie I, Universitatea de Medicină și Farmacie "Iuliu Hațieganu", Cluj-Napoca; Spitalul Clinic Județean de Urgență, Cluj-Napoca, România

2 Disciplina Reumatologie, Universitatea de Medicină și Farmacie "Iuliu Hațieganu", Cluj-Napoca; Clinica Reumatologie, Spitalul Clinic Județean de Urgență, Cluj-Napoca, România

3 Departamentul V de Medicină Internă, Universitatea de Medicină și Farmacie "Iuliu Hațieganu", Cluj-Napoca; Clinica de Recuperare Cardiologică, Cluj-Napoca, România

4 Disciplina Medicală V, Universitatea de Medicină și Farmacie „Iuliu Hațieganu" Cluj-Napoca; Secția de Cardiologie, Spitalul Clinic Municipal Cluj-Napoca

5 Institutul de Boli Cardiovasculare și Transplant, Universitatea de Medicină, Farmacie și Științe Tehnice "Gheorghe Emil Palade", Târgu-Mureș, România

Introducere

Blocul atrioventricular (BAV), diagnosticat prenatal, este rar întâlnit în practica clinică, având o incidență de aproximativ 1 caz la 20000 de nașteri cu feți vii. Mai mult, cazurile cu BAV fetal complet (gradul III) sunt asociate cu o afectare severă a prognosticului obstetrical, fiind însoțite de un risc major de deces fetal intrauterin sau imediat postpartum. Această aritmie cardiacă determină o scădere importantă a frecvenței ventriculare care conduce în ultimă instanță la apariția hidropsului, ca expresie clinică a insuficienței cardiace fetale in utero [1].

Procesul fiziopatologic care determină un BAV complet poate avea la bază mecanisme imune sau non-imune. Acestea din urmă sunt de obicei asociate unor anomalii structurale cardiace fetale [2]. Pe de altă parte, se consideră însă că BAV complet de cauză imună este o patologie cu determinism multifactorial, având ca numitor comun transferul

transplacentar de autoanticorpi materni (anti-Ro/SSA și/sau anti-La/SSB). Acești autoanticorpi sunt responsabili de afectarea importantă, uneori chiar ireversibilă a miocitelor și a sistemului excito-conductor fetal. Prezența tulburării de conducere cardiace fetale a fost raportată în general la 8% dintre pacientele Ro pozitive și în 5% din cazurile cu colagenoză maternă și/sau sindrom Sjögren asociat [3]. În 53% dintre cazuri diagnosticul este stabilit între 16 și 24 săptămâni de gestație, în timp ce la 24% dintre feți BAV apare mai târziu, între 25 și 30 de săptămâni de gestație [4]. Sunt puține surse în literatură care descriu acest tip de asociere fiziopatologică materno-fetală, dar există un consens în ceea ce privește mortalitatea crescută a copiilor diagnosticați prenatal comparativ cu cei diagnosticați imediat după naștere sau mai târziu, în copilărie [5]. Riscul de deces este semnificativ influențat de prezența hidropsului fetal, frecvența ventriculară joasă (< 55bătăi/minut) sau nașterea prematură [6].

Prezentare de caz

Prezentăm cazul unei paciente primipare, în vârstă de 30 ani, care a fost adresată serviciului nostru la 22 săptămâni de gestație, în urma decelării la un control de rutină a unei aritmii cardiace fetale. Menționăm că, pacienta a fost diagnosticată, cu aproximativ 10 ani înainte de momentul sarcinii, cu artrită precoce seropozitivă pentru factorul reumatoid, acuzele principale fiind cele articulare. În evoluție s-au asociat manifestări clinice și paraclinice sugestive pentru o colagenoză nediferențiată, iar după 10 ani de la debutul bolii a întrunit criteriile pentru Sindrom Sjögren (conform clasificării din 2016) [7]. Pe tot parcursul supravegherii reumatologice, anterior sarcinii dar și pe durata acesteia, nu au fost prezente alte modificări specifice de organ sau manifestări sistemice ale bolii. Din punct de vedere al profilului imunologic, au fost determinate titruri mari ale factorului reumatoid (>100 UI/ml) încă de la debutul patologiei autoimune, cu anticorpi anti-peptid ciclic citrulinat negativi, iar în evoluție cu titruri mari ale anticorpilor antinucleari (cu valoare maximă de 1/2560 aspect pătat, fin granular), cu anticorpi anti-U1RNP/Sm negativi, anti ADNdc negativi, cu hipocomplementemie C3 și titru crescut pentru anticorpii anti-Ro 91 U/ml. Anticorpii anticardiolipină și anti-beta2 glicoproteină1 au fost negativi.

Trebuie menționat faptul că medicația inițială cu Metotrexat a fost sistată cu aproximativ 2 ani înainte de obținerea sarcinii, la acel moment boala articulară fiind în remisie. Prin consiliere preconcepțională pacientei i s-au oferit informații privind planificarea unei sarcini în perioada de inactivitate a bolii, necesitatea continuării

medicației cu Hidroxiclorochină pe tot parcursul sarcinii precum și riscurile semnificative de patologie fetală și neonatală (BAV și respectiv lupus neonatal).

La debutul sarcinii, profilul pentru sindrom antifosfolipidic a fost negativ, dar s-a pus în evidență un titru important al anticorpilor anti-Ro (160 U/ml), a cărui valoare a rămas neschimbată pe perioada gravidității.

Prima examinare ecografică efectuată la 22 săptămâni și 3 zile de amenoree relevă o sarcină monofetală, în evoluție, cu o dezvoltare fetală concordantă, corespunzătoare pentru vârsta gestațională. Lichidul amniotic este normal, iar placenta este situată la fundul uterului și pe peretele anterior.

Examinarea morfologică nu pune în evidență anomalii structurale fetale. Ecocardiografia fetală identifică un cord fetal cu situs normal, fără anomalii structurale, cu concordanță atrio-ventriculară și ventriculo-arterială. Au fost evaluate căile de ejecție, ductul arterial și arcul aortic care sunt de aspect normal. Din punct de vedere hemodinamic direcția fluxului este dreapta-stânga atât la nivelul foramen-ului ovale cât și al ductului aortic. Este prezentă însă o tulburare de ritm cardiac fetal precum și colecții fine (< 3 mm grosime) intrapericardic și intrapleural (Figura 1 a,b). Ambele cavități ventriculare sunt ușor dilate și hipotone, suprafața endocardiacă fiind difuz hiperecogenă, mai ales în regiunea planșeului atrio-ventricular, modificări sugestive pentru o fibroelastoză ventriculară (Figura 2). Nu au fost evidențiate regurgitări la nivel valvular atrio-ventricular. Raportul cardio-toracic este 0.47, sugestiv pentru o cardiomegalie ușoară. Fluxul la nivelul vaselor ombilicale este de aspect normal, fiind absente pulsațiile atriale la nivelul venei ombilicale. Starea de bine fetal este susținută și de scorul de risc cardio-vascular >7. Interogarea în modul M a conducerii atrio-atriale, ventriculo-ventriculare precum și atrio-ventriculare relevă o discordanță completă între frecvența atrială (între 103-125 bătăi/minut) și frecvența ventriculară (între 52-57 bătăi/minut) (Figura 3). Această tulburare de conducere este pusă în evidență și prin analiza Doppler simultană a fluxului prin aorta și vena cavă superioară (Figura 4). De menționat că încă de la această vârstă de sarcină prin Doppler tisular s-a putut evidenția disfuncția contractilă cardiacă fetală (Figura 5).

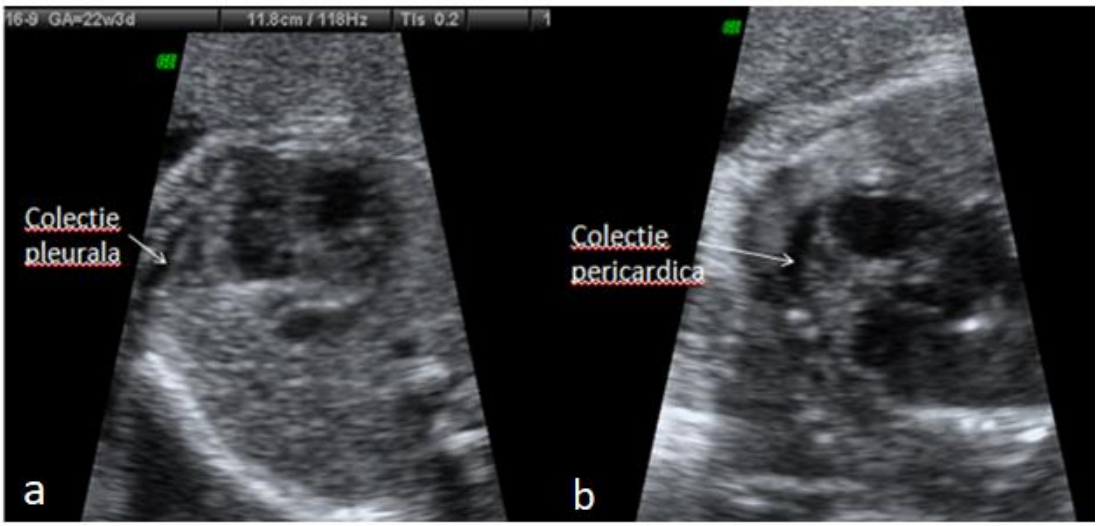

Figura1. Fină colecție pleurală (a) și pericardică (b) la 22 săptămâni de gestație

Figura 2. Pereții cordului difuz îngroșați, cu hiperecogenitate circumferențială (săgeți) la nivelul endocardului atrial (a. atriu stâng-AS, b. atriu drept - AD) dar mai ales la nivel ventricular (c. ventricul stâng-VS, ventricul drept-VD)

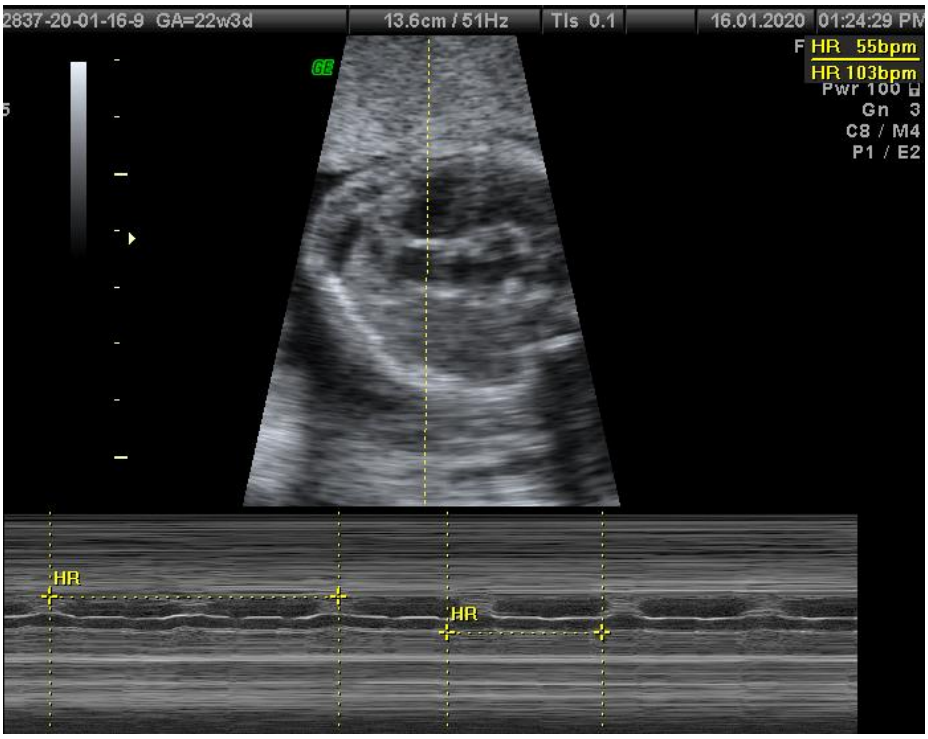

Figura 3. Evaluarea în modul M a tulburării de conducere la nivelul cordului fetal. Se observă o disociere completă a conducerii atrio-ventriculare, cu o frecvență atrială de 103 bătăi/minut și o frecvență ventriculară de 55 bătăi/minut.

Figura 4. Secțiune în axul scurt al cordului fetal cu înregistrarea simultană a fluxului în aortă (ca și marker al contracției ventriculare - V) și vena cavă superioară (ca și marker al contracției atriale - A)

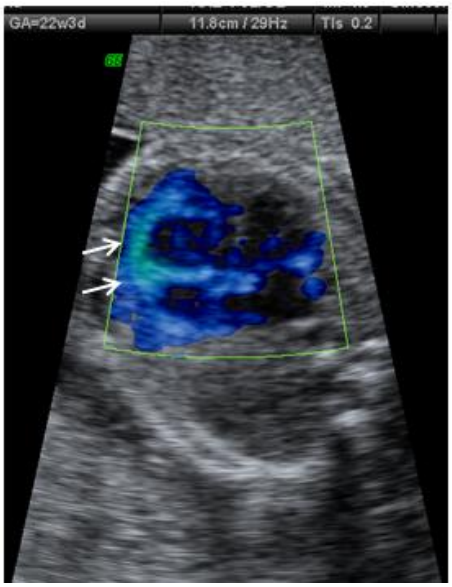

Figura 5. Examinare prin Doppler tisular a cordului fetal. Se observă colorația verde a peretelui ventricular drept (săgeți) indicând aria disfuncțională a peretelui cardiac.

Ca și conduită medicamentoasă, având în vedere patologia autoimună a pacientei, s-a considerat oportună asocierea la medicația cronică cu Hidroxiclorochină a Dexametazonei în doză de 4mg/zi timp de o săptămână urmată apoi de scăderea dozei la 2mg/zi.

Evaluarea ecocardiografică fetală după 3 săptămâni nu relevă o îmbunătățire a contractilității ventriculare. Ritmul ventricular este constant între 52-57 bătăi/minut în condițiile persistenței blocului atrio-ventricular complet. Se observă însă dispariția colecției pleurale. Colecția pericardică este de aspect similar examinării anterioare. Nu sunt prezente regurgitări atrio-ventriculare sau la nivelul vaselor mari. În condițiile modificărilor cardio-vasculare fetale, valoarea scorului de risc cardio-vascular se menține >7. Dezvoltarea fetală este normală, corespunzătoare vârstei de gestație, iar lichidul amniotic este în cantitate normală.

Se decide administrarea de betamimetic, medicație cu efect inotrop pozitiv cunoscut asupra cordului fetal. Evaluarea maternă prealabilă documentează o funcție cardio-vasculară normală, traseu electrocardiografic normal, ionogramă și glicemie în limite normale. Administrarea de Salbutamol s-a realizat prin perfuzie continuă cu un ritm inițial de 4 µg/minut (3 ml/oră). Doza a fost crescută treptat la fiecare 6 ore cu câte 4 µg/minut, în condițiile monitorizării tensiunii și alurii ventriculare materne, precum și a frecvenței ventriculare fetale la fiecare 3 ore. La un ritm de administrare a Salbutamolului de 32 µg/minut alura ventriculară maternă a ajuns la 130-140 bătăi/minut moment în care nu a mai fost crescută doza de Salbutamol. În aceste condiții, s-a obținut creșterea alurii

ventriculare fetale la un ritm constant între 55-60 bătăi/minut, cea mai mare valoare înregistrată fiind de 67 bătăi/minut, fără semne ecografice de insuficiență cardiacă. S-a păstrat acest ritm de administrare pentru următoarele 72 ore, calea intravenoasă fiind înlocuită ulterior cu administrarea orală. Doza de betamimetic a fost scăzută treptat. În condițiile unei toleranțe cardio-vasculare materne bune (valori tensionale în limite normale, alura ventriculară <110 bătăi/minut) s-a continuat cu administrarea a 15 mg Salbutamol zilnic până la 36 săptămâni de gestație.

Examinarea ecografică de la 30 de săptămâni și 4 zile constată pentru prima dată în evoluția sarcinii o întârziere în creșterea intrauterină a fătului. Biometria concordantă pentru 29 de săptămâni corespunde percentilei 35 de dezvoltare fetală, cu o greutate estimată la aproximativ 1400g. Lichidul amniotic se păstrează în limite normale. Nu sunt prezente modificări patologice ale parametrilor vasculari fetali, raportul cerebro-ombilical fiind supraunitar. La nivelul cordului fetal, alura ventriculară este de 56 bătăi/minut în timp ce alura atrială este în limite normale (135 bătăi/minut). Se menține conducerea de tip bloc atrio-ventricular complet, fără a fi decelate și alte aritmii. Raportul cardiotoracic se menține corespunzător unei cardiomegalii ușoare, iar colecția lichidiană la nivel pericardic are aspect nemodificat. Nu sunt prezente alte semne ecografice de hidrops fetal. Se decide continuarea tratamentului cu Salbutamol în doza de 15 mg/zi asociat cu Hidroxiclorochină 2x200 mg/zi. Având în vedere persistența tulburării de conducere și a valorii constante a titrului de Ac anti-Ro se decide sistarea tratamentului cu Dexametazonă. S-a considerat că riscurile materno-fetale induse de administrarea cronică de corticosteroizi depășesc beneficiile reprezentate fie de o posibilă ameliorare a tulburării de ritm, fie de o scădere a transmiterii transplacentare a Ac anti-Ro.

Evaluarea fetală în dinamică la 34 săptămâni de gestație relevă accentuarea întârzierii de creștere intrauterină, cu o dezvoltare fetală corespunzătoare percentilei 20, cu o greutate estimată de aproximativ 2000g. De asemenea, se constată o scădere a nivelului lichidului amniotic (indice amniotic 8), dar fără modificări adaptative vasculare fetale (raport cerebro-placentar normal >1, ductul venos cu anvelopă de flux normală, cu undă a pozitivă). Se păstrează aspectul de cardiomegalie ușoară cu un raport cardiotoracic de 0.53. Velocitățile maxime atât la nivel aortic cât și pulmonar sunt normale (< 100 cm/s) și corespunzătoare vârstei gestaționale. Sunt prezente însă regurgitări funcționale protosistolice la nivel atrio-ventricular bilateral. De asemenea, se constată un grad de progresie a colecției pericardice, în condițiile păstrării funcției contractile (Figura 6a). Scorul cardiovascular fetal este >7, ceea ce susține un prognostic fetal satisfăcător. Din

punct de vedere al tulburării de ritm, se păstrează aspectul de BAV complet cu alură ventriculară între 51-54 bătăi/minut, în condițiile unei frecvențe atriale de 133 bătăi/minut la momentul examinării. Se recomandă continuarea tratamentului cu Salbutamol și Hidroxiclorochină, cu reevaluarea pacientei peste 3 săptămâni.

Examinarea de la 36 săptămâni și 6 zile evidențiază o dezvoltare corespunzătoare percentilei 20 pe curba de creștere fetală, cu o greutate estimată de aproximativ 2700g. Indicele de lichid amniotic rămâne nemodificat față de examinarea anterioară. Din punct de vedere ecocardiografic fetal nu există modificări semnificative față de evaluarea anterioară, cu excepția unei ușoare creșteri a nivelului colecției pericardice (Figura 6b). Subliniem menținerea scorului cardiovascular fetal constant >7 până la această vârstă de gestație, cu valoare prognostică fetală importantă în contextul clinic prezentat.

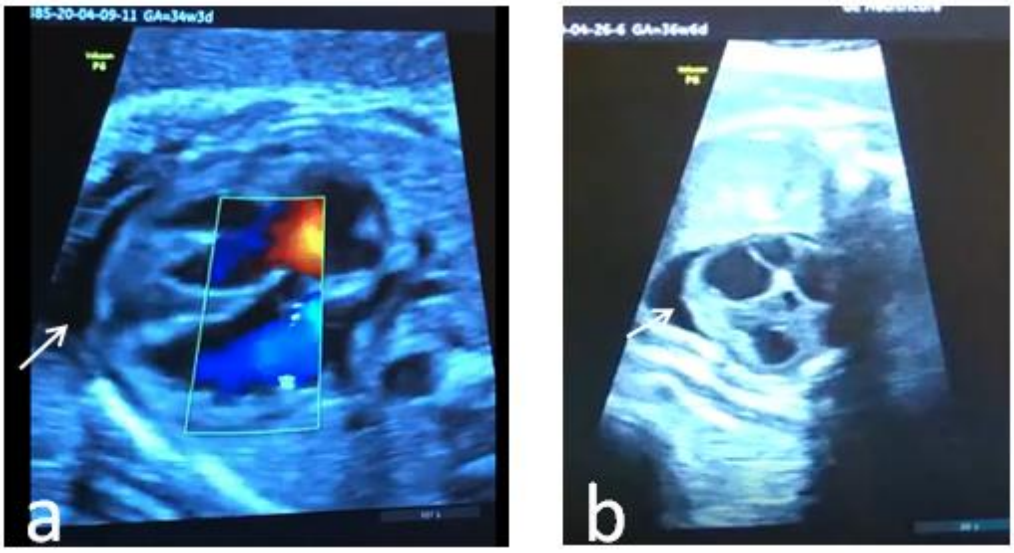

Figura 6. Regurgitare tricuspidiană la 34 săptămâni de gestație (a). Colecție lichidiană pericardică (săgeți) evaluată în dinamică la 34 și 36 săptămâni de gestație (a,b)

La 38 de săptămâni și 6 zile are loc ruptura precoce a membranelor. Având în vedere alura ventriculară fetală (52-55 bătăi/minut) și prezența disfuncției cardiace se decide, în scop vital pentru făt, nașterea prin secțiune cezariană. Se extrage un făt viu, de sex masculin, cu o greutate de 2710g, scor Apgar 8 la 5 minute și adaptare postnatală bună. Alura ventriculară este de 55 bătăi/minut, cu zgomote cardiace aritmice, fără sufluri patologice, tensiunea arterială medie 48 mmHg și pulsuri periferice palpabile. Examinarea electrocardiografică (EKG) a nou-născutului pune în evidență un BAV complet, cu focar de înlocuire infrahisian, cu microvoltaj și extrasistole ventriculare (Figura 7). În urma examinării clinice, ecografice și EKG se stabilește diagnosticul post-partum de BAV congenital gradul III cu cardiomiopatie dilatativă secundară. Având în

vedere disfuncția ventriculară secundară disritmiei, imediat post-partum, se inițiază tratamentul cu suport inotrop (Dopamină în doza de 7µg/kgc/minut).

Postoperator, sub tratament hemostatic, antialgic și antiinflamator starea maternă este bună, parametrii lăuziei încadrându-se în limite normale.

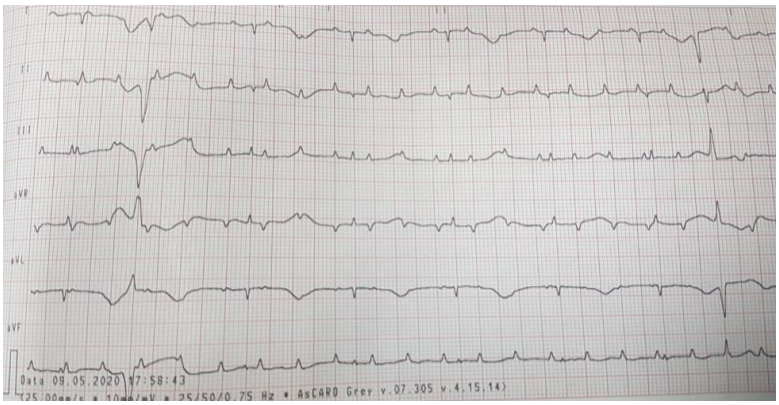

Figura 7. Ritm sinusal, ax QRS=120 grd (59-192), BAV grad III - activare atrială normală, cu frecvența undelor P=130/min (VN=93-154/min), ritm ventricular lent, disociat, cu frecvența complexelor QRS=60/min, complexe QRS suple sistematic (durata QRS=0,04 s; VN=0,002-0,08s), sugestiv pentru focar de scăpare suprahisian, cu excepția complexelor 2 și 8, largi (sugestive de focar infrahisian asociat intermitent, mai probabil ventricular stâng) [8]

În ziua a 6-a de la naștere se intervine chirurgical și se montează un pacemaker unicameral Medtronic Sensia (setat în mod VVIr) cu electrod epicardic bipolar la nivelul apical al ventriculului stâng programat la o frecvență de 120 bătăi/minut (Figura 8). Postoperator evoluția este favorabilă. Clinic, nou-născutul este stabil hemodinamic (tensiune arterială 73/18 mmHg, saturația în oxigen 98%), cu pulsuri femurale prezente, zgomote cardiace ritmice și un ritm de pace-maker de 120 bătăi/minut.

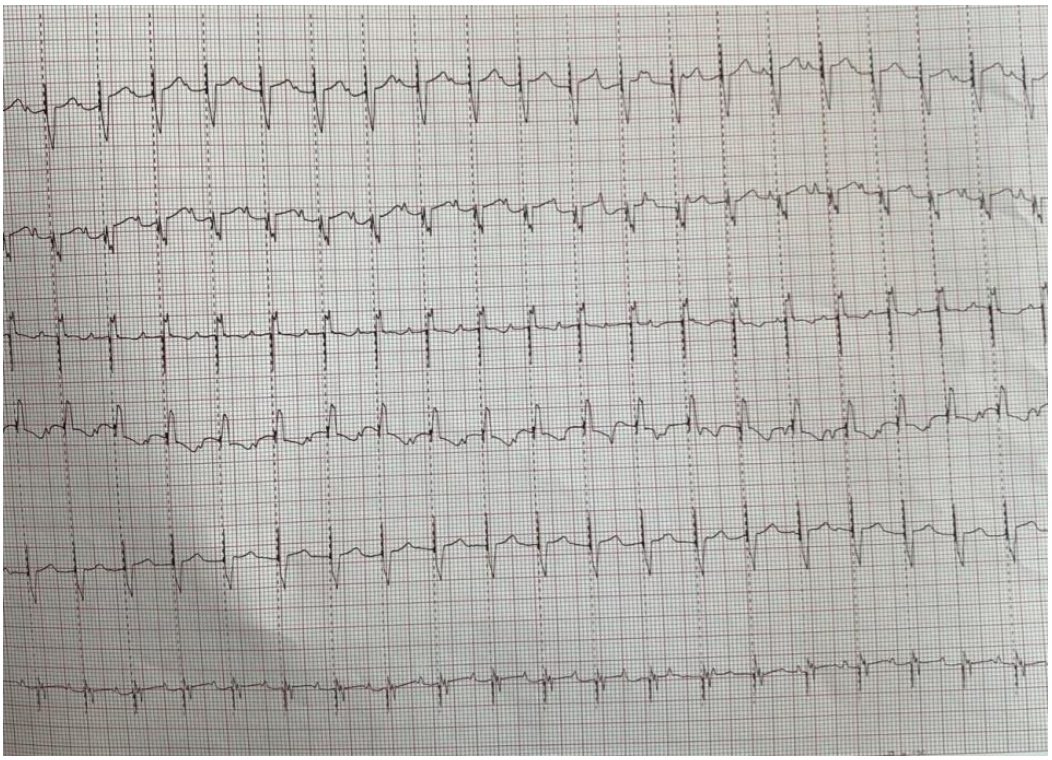

Figura 8. Ritm ventricular electroantrenat cu AV=120/min – ritm de cardiostimulare eficient [8]

Examinarea ecografică post-intervențională relevă: Situs solitus atrial și abdominal. Conexiuni atrio-ventriculare și ventriculo-arteriale normale. Vena cavă inferioară și superioară de aspect normal. Întoarcere venoasă pulmonară și sistemică normală. Ambele cavități atriale ușor dilatate. Ventriculul stâng cu hipertrofie concentric moderată. Tractele de ejecție ventriculare libere. Mică discontinuitate de sept interatrial de tip ostium secundum cu șunt stânga-dreapta. Sept interventricular intact, rotund. Valve atrio-ventriculare normal inserate. Insuficiența mitrală și tricuspidiană minoră. Valvă aortică tricuspă, competentă. Aorta ascendentă ușor dilatată. Emergența arterelor coronare normală. Crosa aortică de aspect normal, poziționată la stânga coloanei vertebrale. Flux laminar în artera pulmonară și ramurile acesteia. Fără flux de canal arterial. Contractilitate globală bună. Fracție de ejecție normală (72,9%). Fără colecție la nivel pericardic sau pleural.

În ziua a 5-a postimplantare, controlul pacemaker-ului evidențiază funcționarea acestuia în parametrii optimi și se decide modificarea setărilor din modul VVI în modul VVIr (rate adaptative).

Nou-născutul a fost externat în ziua a 14-a de viață (ziua a 7-a postintervențional) în stare generală bună, stabil hemodinamic cu alură ventriculară de 120 bătăi/minut (ritm

de pacemaker), cu recomandările de continuare a tratamentului cu Spironolactonă 125 mg/zi și reevaluare la 6 săptămâni postoperator.

Discuții

BAV congenital complet de cauză autoimună reprezintă o afecțiune dobândită de făt prin transferul transplacentar al autoanticorpilor materni, începând cu săptămâna a 10-a de sarcină [9,10]. Din punct de vedere fiziopatogenetic, particulele proteice ale ribonucleotidelor prezente pe suprafața cardiomiocitelor fetale (în special anticorpii de tip 52 kD Ro/SSA sau Ro52, 60 kD Ro/SSA sau Ro60 și 48 kD La/SSB sau La48) sunt afectate direct, prin blocarea expresiei acestora de către autoanticorpii materni [11]. Sunt vizate în primul rând subunitățile α1 ale canalelor de calciu de tip L, care sunt implicate în propagarea impulsului electric de la nivelul nodulului atrio-ventricular către rețeaua Purkinje. Aceaste canale se găsesc în număr mai mic în structura cordului fetal imatur, ceea ce explică riscul mare de afectare fetală în condițiile în care miocardul matern rămâne indemn [12]. Aceasta va determina un proces inflamator atât la nivelul țesutului excito-conductor cât și la nivel miocardic care va avea ca manifestare pe de o parte apariția tulburării de conducere, iar pe de altă parte, instalarea unui fenomen progresiv și ireversibil de fibroză.

Prezența anticorpilor anti-Ro/SSA și La/SSB este de obicei asociată cu prezența unei patologii autoimune materne. Pe de altă parte, acești anticorpi au fost identificați și în populația generală, la paciente asimptomatice. La această categorie de paciente, nașterea unui copil cu BAV poate reprezenta prima "manifestare clinică" a unei colagenoze, seroconversia autoanticorpilor putând fi identificată câțiva ani mai târziu [13].

În populația seropozitivă pentru anti-Ro/SSA și anti-La/SSB este estimat un risc de aproximativ 2-3% de afectare cardiacă fetală (BAV complet asociat sau nu cu un proces de fibroelastoză endocardică) [14]. Mai mult, riscul de apariție a acestei patologii crește semnificativ, până la 17-20%, la sarcinile următoare. Este evident că simpla prezență a autoanticorpilor în sângele matern, nu este singurul factor determinant în apariția afectării ireversibile a cordului fetal. O anumită susceptibilitate genetică maternă sau fetală și chiar factori de mediu ar putea avea o implicație fiziopatogenetică. Jaeggi și colab. susțin această ipoteză, 98% din pacientele cu feți cu BAV congenital la momentul includerii în studiu, având în antecedente copii sănătoși, fără tulburări de ritm cardiac [1].

Titrul seric matern de anticorpi anti-Ro/SSA pot ajuta la stratificarea riscului individual de afectare cardiacă congenitală. S-a demonstrat o relație directă între valorile crescute > 100U/ml și apariția BAV complet, în timp ce nivelele serice < 50U/ml nu au fost asociate cu riscul de afectare cardiacă fetală [10].

În cazul prezentat de noi, valoarea acestor anticorpi a fost mult crescută (160U/ml) pe tot parcursul sarcinii, nefiind influențată de medicația administrată. Acest nivel seric constant ridicat a fost cel mai probabil responsabil de transferul transplacentar masiv de anticorpi materni în circulația fetală.

Tratamentul in utero al acestor cazuri are ca obiectiv stoparea proceselor inflamatorii și de fibroză prin administrarea unei medicații antiinflamatoare sau imunomodulatoare. Cele mai des folosite terapii au inclus administrarea maternă de corticosteroizi, beta-mimetice de tipul Salbutamolului, imunoglobuline nespecifice și Hidroxiclorochină [15]. Medicațiile cu acțiune imunomodulatoare de tipul Azatioprinei, Ciclofosfamidei și chiar al plasmaferezei au fost mai rar folosite în practica clinică [1].

În funcție de gradul BAV, conduita terapeutică are o componentă profilactică și una terapeutică. Datele din literatură nu susțin ipoteza conform căreia un BAV complet este întotdeauna precedat de un BAV de grad inferior. În plus, trebuie avut în vedere că această progresie a gradului de BAV se poate produce foarte rapid, uneori în decursul a câteva zile. Din acest punct de vedere, pentru pacientele seropozitive ecocardiografia fetală între 18-24 săptămâni de gestație este foarte importantă. Această examinare va cuprinde o evaluare complexă (2D, Doppler color, Doppler pulsat, modul M) aducând informații privind atât structura cordului fetal cât și sincronismul atrio-ventricular. Detectarea precoce a unui BAV de grad II reprezintă momentul inițierii tratamentului profilactic cu corticosteroizi (Dexametazonă în doza inițială de 4 mg, cu reducerea ulterioară a acesteia) având ca scop regresia către un BAV de grad inferior [16].

În cazul identificării unui BAV complet, decizia terapeutică va avea în considerare prezența sau absența hidropsului fetal, al disfuncției ventriculare sau al hiperecogenicității miocardului ventricular, sugestive pentru o fibroelastoză. Prezența acestor elemente impune inițierea sau continuarea terapiei cu Dexametazonă în asociere cu Salbutamol (mai ales în condițiile unei frecvențe ventriculare <55 bătăi/minut) [1]. Eficiența acestei conduite este evaluată prin examinarea cardiologică și obstetricală fetală în dinamică, care va urmări atât prezența elementelor de disfuncție cardiacă, frecvența ventriculară, parametrii de adaptare vasculară cât și curba de creștere in utero. Factorii de risc care determină afectarea prognosticului obstetrical sunt reprezentați de frecvența ventriculară

< 50 bătăi/minut, vârsta gestațională < 20 de săptămâni la momentul diagnosticului, hidropsul fetal precum și de disfuncția ventriculară. În prezența acestor criterii riscul de deces intrauterin este de 22% iar mortalitatea neonatală este de 18% în comparație cu 2% și respectiv 3% în condițiile absenței factorilor de risc mai sus menționați [17].

În cazul nostru, examinarea inițială efectuată în serviciul nostru la 22 săptămâni de sarcină a detectat prezența unui BAV fetal complet cu o alură ventriculară la limită (55 bătăi/minut) asociat cu un aspect ecografic sugestiv pentru fibroelastoză miocardică. În plus, prezența colecției lichidiene la nivel pericardic și pleural ca și elemente de disfuncție ventriculară au orientat conduita către un tratament în asociere corticosteroizi-betamimetic-hidroxiclorochină. Deși inițial am obținut o creștere a frecvenței ventriculare până la 67 bătăi/minut, continuarea administrării de beta-mimetic nu a asigurat menținerea acestei valori. Odată cu scăderea treptată a dozei de Salbutamol (ajustare terapeutică necesară pentru scăderea riscului de efecte adverse materne) pe de o parte, asociat cu posibila instalare a unui fenomen de tahifilaxie al receptorilor adrenergici miocardici pe de altă parte, alura ventriculară a revenit la valorile inițiale. După 34 săptămâni de gestație, în prezența unei frecvențe constante între 52-56 bătăi/minut, în absența unor semne ecografice de progresie a disfuncției cardiace, dar și în condițiile unui titru constant al anticorpilor anti-Ro materni, am decis suprimarea tratamentului cu Dexametazonă. La acel moment s-a considerat că în absența unor beneficii terapeutice clare, riscurile asociate administrării îndelungate de coricosteroizi ar fi putut influența semnificativ prognosticul materno-fetal.

Unul dintre cei mai importanți factori de supraviețuire neonatală îl reprezintă vârsta gestațională la naștere. Riscul de deces în primele zile de viață este semnificativ influențat de vârsta gestațională la naștere. Nașterea prematură implică o greutate fetală mică dar și complicații specifice neonatale (necesitatea de urmărire în terapie intensivă neonatală prin detresă respiratorie, hemoragie intraventriculară, enterocolită ulcero-necrotică, etc). Toate acestea fac dificilă și uneori chiar imposibilă intervenția de corectare a frecvenței ventriculare prin montarea unui pacemaker. În acest sens, pentru a asigura succesul unei manopere chirurgicale post-partum este importantă nașterea cât mai aproape de termen pentru a asigura un context clinic favorabil (greutate la naștere > 2800g, maturitate pulmonară corespunzătoare, adaptare neonatală bună).

La cazul nostru, asocierea terapeutică betamimetic (Salbutamol 15mg/zi) – Hidroxiclorochină (2x200 mg/zi) a fost continuată până la naștere, luându-se în considerare și efectul tocolitic al Salbutamolului. În aceste condiții, nașterea a avut loc la

termen (38 săptămâni și 6 zile) fiind asigurate condițiile obstetricale favorabile unui bun prognostic neonatal.

Chiar și în condițiile montării adecvate a unui pacemaker după naștere, riscul unei insuficiențe cardiace prin dezvoltarea unei cardiomiopatii ventriculare stângi dilatative este semnificativ crescut la acești copii, cel puțin în primii doi ani de viață.

Din punct de vedere al creșterii și dezvoltării in utero, în literatură este menționată greutatea mică la naștere în special la feții cu BAV complet [1]. Și în cazul nostru, greutatea fetală la naștere (2700g) corespunzătoare percentilei 30, indică o hipotrofie fetală ușoară. Nu au fost puse în evidență semne de insuficiență placentară, întârzierea de creștere intrauterină datorându-se cel mai probabil adaptării metabolice fetale în cadrul scăderii constante a debitului cardiac. În condițiile unei funcții cardiace recuperate postintervențional, creșterea în greutate a acestor copii în primii ani de viață, precum și dezvoltarea cognitivă se vor desfășura însă, în parametrii corespunzători vârstei [18].

Procesul de injurie tisulară fetală autoimună, determinat de prezența anticorpilor anti-Ro, poate reprezenta, de fapt, manifestarea in utero a unui lupus neonatal. Acest sindrom afectează copiii născuți din mamele, fie diagnosticate cu boli sistemice de țesut conjunctiv (lupus eritematos sistemic, Sindrom Sjögren sau altele), fie aparent sănătoase, dar cu titruri variabile ale acestor autoanticorpi [19]. În cazurile cu titruri moderate-mari de anticorpi anti-Ro riscul de LN este de 10 ori mai mare în comparație cu pacientele sănătoase [20]. Prezența concomitentă a semnelor ecografice de BAV și fibroelastoza endocardică ridică suspiciunea unui LN [21]. Diagnosticul este stabilit însă, post-partum, în primele săptămâni de viață atât pe baza criteriilor clinice cît și a celor imunologice.

La pacienta noastră, evaluarea ecografică fetală antepartum sugera existența LN. Momentul prezentării acestui caz coincide cu încheierea primelor 2 săptămâni de viață postnatal, în această perioadă nefiind însă obiectivate semne clinice sugestive pentru un LN. Mama a fost consiliata privind menținerea riscului crescut de apariție a acestei patologii în următoarea perioadă.

În evoluția patologiei autoimune materne, sunt descrise agravări ale sindromului Sjögren în perioada post-partum, mai ales la pacientele cu hipertensiune pulmonară diagnosticată anterior și agravată pe parcursul sarcinii [3]. De fapt, aprecierea prognosticului materno-fetal, atât din punct de vedere obstetrical cât și autoimun, este influențată de câteva particularități ale bolii de bază: tipul de colagenoză, prezența unei perioade clinic active, severitatea leziunilor de organ, profilul imunologic dar și tipul de medicație [4,22].

În cazul nostru, manifestările care au dominat tabloul clinic au fost artritele simetrice în principal ale articulațiilor mici ale mâinilor, asociind fenomenul Raynaud și livedo reticularis. Simptomatologia Sicca (xerostomia și xeroftalmia) nu s-a asociat cu manifestări sistemice (extraglandulare) ale sindromului Sjögren.

Una dintre particularitățile acestui caz, din punct de vedere matern, este reprezentată de absența apariției leziunilor de organ, în prezența unui titru de anticorpi anti-Ro semnificativ crescut pe tot parcursul sarcinii. Particularitatea cazului din punct de vedere fetal constă în buna adaptare metabolică și vasculară în condițiile unei frecvențe ventriculare constant <55 bătăi/minut. Nu s-au evidențiat fenomene de vasodilatație la nivel cerebral, declanșate în condițiile unui status hipoxic intrauterin, sugerând capacitatea fătului de a păstra în limite normale statusul acido-bazic la nivel tisular. Aceasta a permis asigurarea unei curbe de creștere fetală satisfăcătoare, cu instalarea unei hipotrofii ușoare doar după 34 săptămâni de gestație.

Concluzii

Screening-ul și diagnosticarea prenatală a BAV fetal este dificilă, mai ales în cazul pacientelor seropozitive pentru anticorpi anti-Ro dar asimptomatice sau care nu au avut în antecedente alte sarcini complicate cu tulburări de conducere cardiacă fetală. Este imperios necesar ca supravegherea materno-fetală în aceste cazuri să fie realizată de o echipă interdisciplinară (obstetrician, reumatolog, cardiolog pediatru) care să poată stabili conduita terapeutică și obstetricală optimală atât antepartum cât și la momentul nașterii și ulterior post-partum. Din punct de vedere neonatal, evoluția post-operatorie favorabilă a nou-născutului este foarte importantă dar prognosticul va fi semnificativ influențat de potențiala dezvoltare, pe termen mediu sau lung, a unei insuficiențe cardiace congestive.

De menționat că pacienta a semnat **consimțământul** informat referitor la utilizarea în scop științific, a informațiilor medicale referitoare la starea sa de sănătate precum și a fătului și nou-născutului.

Bibliografie

1. Lindsey E. Hunter, John M. Simpson. Atrioventricular block during fetal life. J Saudi Heart Assoc. 2015 Jul; 27(3): 164–178.

2. Matyas M, Kari O, Obada V, et al. Prevalence and Early Out Come of Congenital Heart Disease. 2018; ISI Proceedings:750-756.

3. Gupta S, Gupta N. Sjögren Syndrome and Pregnancy: A Literature Review. Perm J. 2017;21:16-047.

4. Marder W, Littlejohn EA, Somers EC. Pregnancy and autoimmune connective tissue diseases. Best Pract Res ClinRheumatol. 2016;30(1):63-80.

5. Brucato A, Cimaz R, Caporali R, Ramoni V, Buyon J. Pregnancy outcomes in patients with autoimmune diseases and anti-Ro/SSA antibodies. Clin Rev Allergy Immunol. 2011;40(1):27-41.

6. Sara De Carolis, Silvia Salvi, Angela Botta, et al. The impact of primary Sjogren's syndrome on pregnancy outcome: Our series and review of the literature, Autoimmunity Reviews. 2014;13(2):103-107.

7. Shiboski CH, Shiboski SC, Seror R, et al. 2016 American College of Rheumatology/European League Against Rheumatism Classification Criteria for Primary Sjögren's Syndrome: A Consensus and Data-Driven Methodology Involving Three International Patient Cohorts. Arthritis Rheumatol. 2017;69(1):35-45.

8. Brockmeier K, Nazal R, Sreeram N. The electrocardiogram of the neonate and infant. Journal of Electrocardiology. 2016; 49(6):814-816.

9. Martínez-Sánchez N, Pérez-Pinto S, Robles-Marhuenda Á, et al. Obstetric and perinatal outcome in anti-Ro/SSA-positive pregnant women: a prospective cohort study. Immunol Res. 2017;65(2):487-494.

10. Jaeggi E, Laskin C, Hamilton R, Kingdom J, Silverman E. The Importance of the Level of Maternal Anti-Ro/SSA Antibodies as a Prognostic Marker of the Development of Cardiac Neonatal Lupus Erythematosus. Journal of the American College of Cardiology. 2010;55(24):2778-2784.

11. Friedman DM, Llanos C, Izmirly PM, et al.. Evaluation of fetuses in a study of intravenous immunoglobulin as preventive therapy for congenital heart block: Results of a multicenter, prospective, open-label clinical trial. Arthritis Rheum 2010;62(4):1138–46.

12. Doti PI, Escoda O, Cesar-Díaz S, et al. Congenital heart block related to maternal autoantibodies: descriptive analysis of a series of 18 cases from a single center. Clin Rheumatol. 2016;35(2):351-356. doi:10.1007/s10067-016-3174-4

13. Levesque K, Morel N, Maltret A, et al. Description of 214 cases of autoimmune congenital heart block: Results of the French neonatal lupus syndrome. Autoimmun Rev. 2015;14(12):1154-1160. doi:10.1016/j.autrev.2015.08.005

14. Jaeggi ET, Silverman ED, Laskin C, Kingdom J, Golding F, Weber R. Prolongation of the atrioventricular conduction in fetuses exposed to maternal anti-Ro/SSA and anti-La/SSB antibodies did not predict progressive heart block. A prospective observational study on the effects of maternal antibodies on 165 fetuses. J Am Coll Cardiol. 2011;57(13):1487-1492. doi:10.1016/j.jacc.2010.12.014

15. Izmirly PM, Costedoat-Chalumeau N, Pisoni CN, et al. Maternal use of hydroxychloroquine is associated with a reduced risk of recurrent anti-SSA/Ro-antibody-associated cardiac manifestations of neonatal lupus. Circulation. 2012;126(1):76-82.

16. Gleicher N, Elkayam U. Preventing congenital neonatal heart block in offspring of mothers with anti-SSA/Ro and SSB/La antibodies: a review of published literature and registered clinical trials. Autoimmun Rev 2013;12(11):1039–45.

17. Eliasson H, Sonesson SE, Sharland G, Granath F, Simpson JM, Carvalho JS, et al.. Isolated atrioventricular block in the fetus: a retrospective, multinational, multicenter study of 175 patients. Circulation 2011;124(18):1919–26.

18. Zuppa AA, Riccardi R, Frezza S, et al. Neonatal lupus: Follow-up in infants with anti-SSA/Ro antibodies and review of the literature. Autoimmun Rev. 2017;16(4):427-432.

19. Diaz-Frias J, Badri T. Neonatal Lupus Erythematosus. In: StatPearls. Treasure Island (FL): StatPearls Publishing; 2020.

20. Vanoni F, Lava SAG, Fossali EF, et al. Neonatal Systemic Lupus Erythematosus Syndrome: a Comprehensive Review. Clin Rev Allergy Immunol. 2017;53(3):469-476.

21. Izmirly PM, Buyon JP, Saxena A. Neonatal lupus: advances in understanding pathogenesis and identifying treatments of cardiac disease. Curr Opin Rheumatol 2012;24(5):466–72.

22. Carvalheiras G, Faria R, Braga J, Vasconcelos C. Fetal outcome in autoimmune diseases. Autoimmun Rev. 2012;11(6-7):A520-30.

Pancreatită acută diagnosticată în absența durerii abdominale

[1,2]Lorena Ciumărnean, [2]Cristina Nistor, [1,2]Mircea Vasile Milaciu

[1]Universitatea de Medicină şi Farmacie" Iuliu Haţieganu" Cluj-Napoca

[2]Clinica Medicală IV, Spitalul Clinic CF Cluj-Napoca

Introducere

Pancreatita acută reprezintă o afecțiune gastrointestinală frecvent întâlnită la nivel mondial, care prezintă în continuare mortalitate și morbiditate crescute, deși beneficiază în ultimii ani de metode suplimentare de diagnostic și management a complicațiilor (1).

Cei mai frecvenți factori etiologici implicați sunt litiaza biliară și consumul excesiv de alcool. Clinic, pacientul se prezintă în mod tipic cu durere abdominală severă, grețuri și vărsături. Durerea abdominală este simptomul major al pancreatitelor acute, indiferent de etiologia acestora, și este prezentă la mai mult de 95% dintre pacienți (2). Biologic, prezintă creșterea enzimelor pancreatice serice. În primă etapă, în procesul de diagnostic se efectuează ecografia abdominală, ulterior CT abdominal cu contrast. Tratamentul este în principal unul conservator, de suprimare a alimentației orale, de echilibrare hidro-electrolitică și prevenire a complicațiilor (3).

În continuare vom prezenta un caz de pancreatită acută cu posibili factori etiologici litiaza biliară și consumul excesiv de alcool, care s-a prezentat fără durere abdominală tipică.

Prezentare de caz

Pacient în vârstă de 51 ani din mediu urban, salariat, consumator cronic de alcool în cantități mari (320 g alcool pur pe zi), fumător (10 pachete-an), se prezintă pe secția de medicină internă pentru durere la nivelul etajului abdominal inferior de intensitate mică asociată cu pirozis, grețuri, inapetență și scădere în greutate. Simptomele au debutat insidios în urmă cu o lună, după o perioadă de tratament cu antiinflamatoare recomandate pentru o nevralgie cervico-brahială.

Pacientul este cunoscut cu hipertensiune arterială esențială grad I sub tratament, bronșită cronică tabagică și spondiloză cervico-dorso-lombară. Din antecedentele heredo-colaterale nu reținem patologii semnificative.

Obiectiv la internare, pacient cu stare generală moderat influențată, agitație psihomotorie ușoară, tremor al membrelor superioare în contextul sevrajului de alcool, icter, torace cifotic, la auscultația pulmonară murmur vezicular prezent bilateral, simetric, fără raluri supraadaugate, SaO_2=97%, la auscultația cardiacă se decelează zgomote cardiace ritmice, sincrone cu pulsul, tahicardie AV=138 b/min, fără sufluri patologice, TA=120/80 mmHg, abdomen destins, mobil cu mișcările respiratorii, disconfort ușor la palparea profundă în epigastru, tranzit intestinal prezent pentru materii fecale și gaze, afirmativ de consistență scăzută și decolorat, ficat palpabil la 6 cm sub rebordul costal, de consistență crescută, marginea inferioară neregulată, splina nepalpabilă, fără edeme ale membrelor inferioare.

Datele biologice la momentul internării relevă neutrofilie 74,2% (VN 50-70%), trombocitopenie moderată 79 000/ul (VN 150-350 000/ul), macrocitoză cu hipercromie, VSH crescut 50 mm/1h (VN 1-10 mm/1h) și PCR cu valori crescute de 32mg/l (VN<10 mg/l), hepatocitoliză cu predominanța ASAT 169 UI/L (VN 5-37 UI/L), sindrom de colestază cu FA 598 U/L (VN 98-279 UI/L), GGT 1173 U/L (VN 11-50 U/L), sindrom de retenție biliară-bilirubina totala 3,3 mg/dl (VN 0,3-1,2 mg/dl), bilirubina directă 1,8 mg/dl (VN <0,4 mg/dl), hiposodemie 131 mEq/l (VN 136-145 mEq/l) și hipopotasemie severă 2,9 mEq/l (VN 3,5-5,3 mEq/l). Examenul sumar de urină relevă leucociturie și nitriți pozitiv, dar cu bacteriurie nesemnificativă la urocultură. Dozarea amilazei serice identifică o valoare de 540 UI/L, peste 3 ori valoarea normală de 100 UI/L, amilaza urinară având valoarea de 9767 UI/L (VN 30-400 UI/L).

Se efectuează ecografie abdominală. Aceasta decelează ficat cu dimensiuni crescute, hiperecogen, difuz, inomogen, cu contur boselat. La nivelul colecistului se identifică multipli calculi de dimensiuni mici, vena portă 14mm, calea biliară principală 7 mm. Pancreasul prezintă ecogenitate redusă la nivelul capului si istmului, ductul Wirsung vizibil, cu o dilatare de 5mm. Se observă microlitiază renală bilaterală. Aspectul imagistic corespunde cu cel al unei pancreatite acute cefalice, asociat cu litiază veziculară și steatoză hepatică.

CT-ul abdomino-pelvin nativ evidențiază microlitiază veziculară și steatoză hepatică. Capul pancreasului este mărit în volum 46mm AP (figura 1), Wirsung nedilatat, hipodensitate peripancreatică la nivel cefalic cu dimenisuni de 18/7 mm, posibilă zonă de necroză sau edem perilezional (figura 2).

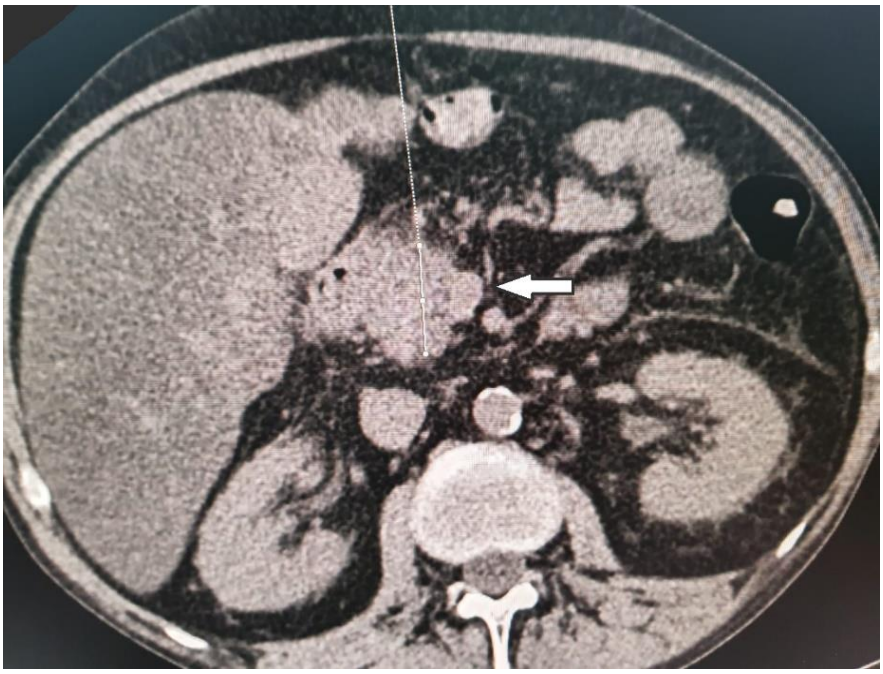

Figura1. CT abdominal nativ, secțiune transversală - capul pancreasului mărit de volum

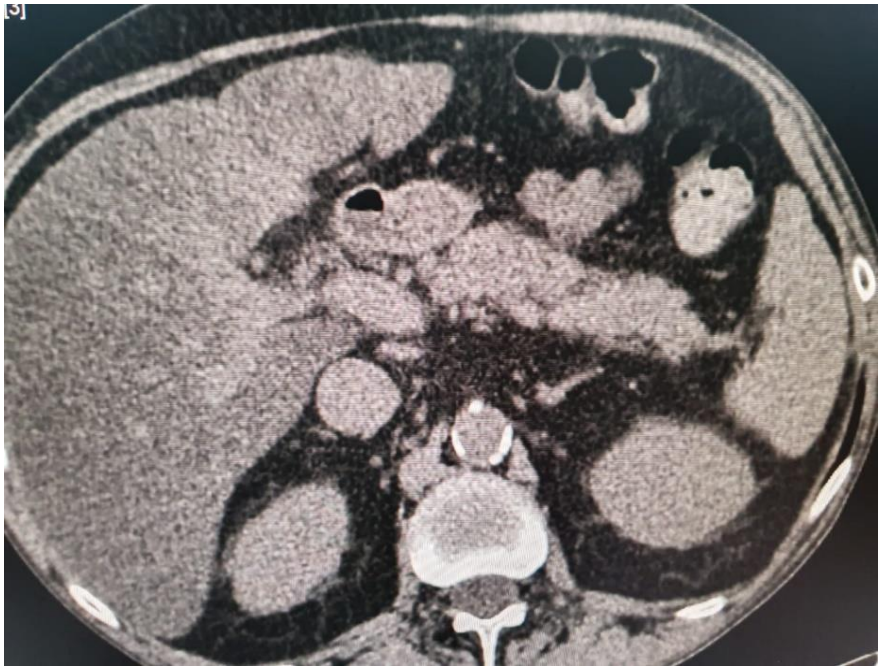

Figura 2. CT abdominal nativ, secțiune transversală - pancreasul mărit în volum, hipodensitate peripancreatică la nivel cefalic

Analizele de laborator, combinate cu cele două investigații imagistice (ecografia și CT) confirmă diagnosticul de pancreatită acută formă medie de etiologie probabil biliară.

Se inițiază terapia de reechilibrare hidro-electrolitică iv și punerea în repaus a tubului digestiv. Reechilibrarea se inițiază cu Glucoză 10% tamponată cu insulină 10 unitați, clorură de potasiu, clorura de sodiu, gluconat de calciu, soluții Ringer. De asemenea, se adaugă antibioterapie cu Cefort 1g iv 2 ori pe zi, hepatoprotector, inhibitor de pompă de protoni, inhibitor al secreției pancreatice, sedative, betablocant și vitaminoterapie.

La aproximativ o săptămână de la internare, se efectuează CT abdomino-pelvin cu substanță de contrast pentru aprecierea extensiei leziunilor. Se descrie mărirea în volum a pancreasului (45 mm), cu priză de contrast inomogenă la nivel cefalic. La nivel peripancreatic, în jurul capului pancreasului, se regăsește o hipodensitate cu dimensiuni maxime de 17/19 mm și infiltrarea grăsimii peripancreatice tot la acest nivel. Se observă multiple imagini ganglionare perilezionale de dimensiuni de până la 4,5 mm, îngroșarea fasciei perirenale anterioare stângi, colecție interileală. Aspectul imagistic corespunde cu o pancreatită necrotică (figura 3).

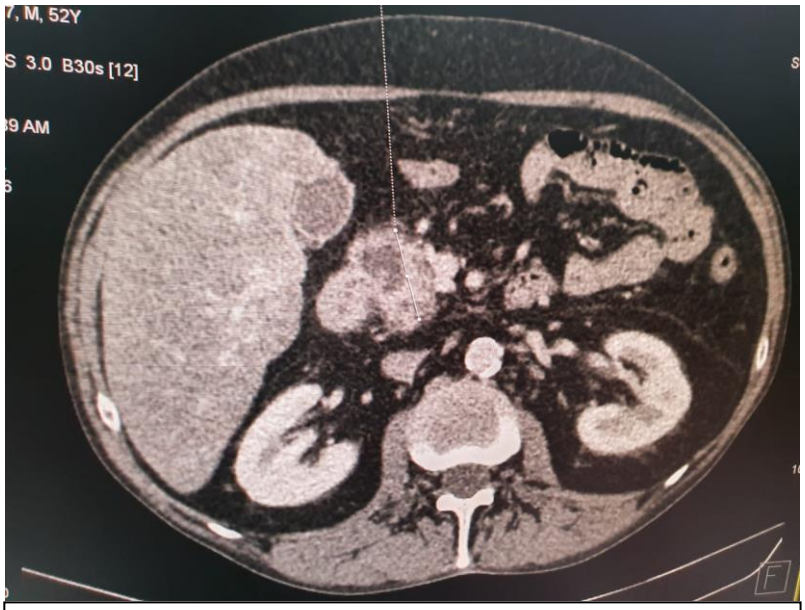

Figura 3. CT abdominal cu substanță de contrast, secțiune transversală - priză de contrast inomogenă la nivelul capului pancreatic

Având în vedere implicarea litiazei biliare în etiologia pancreatitei, pacientul este transferat pe secția de chirurgie, unde se stabilește diagnosticul de colecistită cronică litiazică și se intervine chirurgical la aproximativ 3 săptămâni după debutul reechilibrării hidro-electrolitice. Se efectuează colecistectomie laparoscopică cu drenaj subhepatic. Examenul histopatologic confirmă diagnosticul de colecistită cronică.

Pacientul prezintă evoluție clinică favorabilă, cu ameliorarea asteniei și stării generale. Biologic, se obține reducerea sindromului de hepatocitoliză și colestază, normalizarea bilirubinei totale, a amilazemiei (de la 540 UI/L la 56 UI/L) și a amilazuriei. După ameliorarea parametrilor, se reia un regim alimentar per os, cu predominanța glucidică. La aproximativ o lună după internare, pacientul este externat, având parametrii clinici și paraclinici ameliorați. Recomandările la domiciliu sunt de regim alimentar hipolipidic și hiposodat, evitarea iritanților gastro-intestinali și a toxicelor (alcool, fumat), tratament hepatoprotector cu Lagosa 1 cpr/zi și Essentiale forte 3 cpr/zi.

La aproximativ o lună după externare, pacientul este reevaluat. Clinic, nu prezintă acuze subiective. Biologic se decelează GGT crescut, sindrom infamator nespecific, macrocitoză cu hipercromie. La ecografia abdominală s-a decelat ficat de dimensiuni crescute, inomogen, cu marginea inferioară neregulată. Pacientul este externat cu stare generală bună.

Discuții

Incidența pancreatitei acute variază de la 15 la 50 cazuri/ 100000 locuitori, cu predominanța bărbaților în cazul etiologiei alcoolice și femeilor în cazul etiologiei litiazice. Aproximativ 20-30% dintre pacienții cu pancreatită acută dezvoltă o formă severă, dintre care 25% prezintă complicații care amenință viața. Mortalitatea rămâne ridicată de aproximativ 1,5% în pancreatita ușoară și 5-17% în cazurile severe (3).

Pancreatita se caracterizează printr-o inflamație a pancreasului care se poate asocia cu un răspuns inflamator sistemic. Mecanismul patogenetic se bazează pe eliberare si activare necorespunzătoare a enzimelor pancreatice. Inflamația țesutului pancreatic și cascada inflamatorie consecutivă sunt determinate de activarea a tripsinogenului în tripsină activă și incapacitatea de a elimina și metaboliza tripsina în exces. Se produce o eliberare a factorilor inflamatori precum interleukine (IL-1, IL-6, IL-8), factorul de necroză tumorală alfa (TNF-α), factorul activator al trombocitelor, ceea ce stimulează sinteza hepatică a proteinelor de fază acută: proteina C reactivă (CRP). În următoarea fază se produce migrarea leucocitelor și activarea acestora care determină complicațiile la distanță (1, 4).

Există numeroși factori etiologici implicați în apariția pancreatitei acute:

- Litiaza tractului biliar rămâne cea mai frecventă cauză a pancreatitei acute, în 28-38% cazuri, în special calculii biliari mai mici de 5 mm, prin mai multe posibile

mecanisme. În primul rând, microlitiaza determină o obstrucție funcțională a sfincterului Oddi, se produce un reflux biliar sau biliar și pancreatic care lezează ductul pancreatic. O altă posibilă explicație ar fi faptul ca obstrucția ductului pancreatic ar determina eliberarea tripsinei, ceea ce declanșează o cascadă de factori inflamatori și enzime. Se consideră că refluxul conținutului duodenal este implicat mai mult în lezarea ductului pancreatic decât refluxul biliar (1).

- Alcoolul în exces este al doilea factor etiologic al pancreatitei acute, întâlnit mai frecvent la bărbați de vârstă medie. În două treimi din cazuri ei prezintă pancreatită cronică peste care se suprapune episodul de pancreatită acută (2, 3). Mecanismul prin care consumul de alcool declanșează pancreatita acută nu este pe deplin cunoscut. Dat fiind faptul că doar 2% din marii alcoolici dezvoltă această patologie, mai probabil există și alți factori implicați în patogeneză. Alcoolul deține un efect toxic direct asupra sfincterului Oddi și a ductelor pancreatice mici, mai mult decât atât crește predispoziția de precipitare a secrețiilor pancreatice, astfel formându-se agregate proteice la nivelul ductelor pancreatice (datorită unor modificări ale litostatinei și glicoproteinei 2, două enzime non-digestive din sucul pancreatic cu proprietăți de auto-agregare). De asemenea, vâscozitatea secrețiilor pancreatice crește și datorită disfuncției genei CFTR ("cystic fibrosis transmembrane conductance regulator"), care codifică un canal transmembranar de clor. Astfel, dopurile proteice formate cresc în dimensiuni, formează calculi care determină ulcerații ale epiteliului ductal, urmate de cicatrici și obstrucție în continuare, în unele cazuri chiar atrofie și fibroză secundară (1).

Metaboliții toxici ai alcoolului (acetaldehida, speciile reactive de oxigen) acționează și asupra celulelor acinare (prin creșterea numărului de lisosomi) și a organitelor celulare cu conținut enzimatic și destabilizează echilibrul acestora. Astfel, crește potențialul de contact între enzimele digestive și cele lisosomale și facilitează activarea prematură intracelulară a enzimelor digestive (1, 2).

Alcoolul determină de asemenea și un efect toxic asupra celulelor stelate pancreatice, celule care reglează turnover-ul matricei extracelulare. Metaboliții toxici ai alcoolului activează celulele stelate în celule asemănătoare cu miofibroblaștii care sintetizează citokine proinflamatorii (1, 4).

- Se consideră că fumatul asociat consumului de alcool crește riscul de pancreatită acută. Rolul exact al fumatului în inițierea patologiei este neclar, dar efectul de accelerare a procesului patogenetic al pancreatitei alcoolice este cert dovedit (5).

- Factorii genetici cunoscuți nu au în general un rol în declanșarea pancreatitei acute. În puține cazuri se poate determina o mutație a genei care codifică un inhibitor al tripsinei (SPINK1), care ar favoriza această patologie (1).
- În etiologia pancreatitei acute sunt implicați și unii factori mai rar întâlniți. Unul dintre ei este hipertrigliceridemia. Hidroliza lipoproteinelor conduce la eliberarea acizilor grași care lezează endoteliul vascular și celulele acinare pancreatice (3, 4). Anumite mutații genetice au fost asociate cu riscul de a dezvolta pancreatită acută, printre care gene ale fibrozei chistice (CFTR) și ale tripsinogenului (PRSS1). Unele medicamente sunt implicate în favorizarea acestei patologii, precum 6-mercaptopurina, sulfonamidele, diureticele, tetraciclinele, azatioprina, estrogenul, corticoizii, prin mecanisme directe toxice, imunologice, ischemice sau trombotice (1, 3). Anumiți agenți infecțioși pot declanșa procesul patogenetic: virusul urlian, Coxsackie, hepatic B, citomegalovirus, virusul varicelo-zosterian, herpes simplex, Mycoplasma, Legionella, Leptospira, Toxoplasma. Trauma poate fi implicată în declanșarea cascadei enzimatice, în special trauma directă. Colangiopancreatografia endoscopică retrogradă este un factor de risc cunoscut al pancreatitei, această complicație apărând în 1-4% din cazuri și se suspicionează la o creștere a amilazei serice de trei ori peste valoarea normală. Persoanele la risc sunt în general femeile tinere cu disfuncția sfincterului Oddi in antecedente (3). De asemenea, alți factori incriminați sunt hipercalcemia, anomaliile anatomice ale pancreasului, ischemia din contextul unor colagenoze, patologia malignă (3, 4).
- O categorie aparte o reprezintă pancreatita autoimună asociată în general unor alte patologii autoimune. Tipul 1 (sistemic) constă în prezența a cel puțin unul din criteriile HISORt: creșterea nivelului seric IgG-4, aspect histologic caracteristic, aspect imagistic specific, implicarea altor organe, răspuns la corticoterapie. Tipul 2 apare în absența modificărilor sistemice sau a IgG-4 (6).
- În 10-40% din cazuri nu se identifică o cauză și sunt încadrate ca și idiopatice (3).

Diagnosticul pancreatitei acute se stabilește în prezența unuia din cele trei criterii: durere abdominală severă, amilaza sau lipaza serică cu valori de peste 3 ori valoarea normală, modificări imagistice abdominale caracteristice (4).

Tipic, pacientul se prezintă cu durere epigastrică intensă, durere abdominală iradiată spre posterior, grețuri, vărsături. La examenul obiectiv general modificările sunt

variate în funcție de stadiul patologiei: de la disconfort abdominal la palpare, la durere intensă și absența tranzitului intestinal în cazurile severe (2, 3).

Durerea din etajul abdominal superior este un simptom întâlnit în majoritatea cazurilor de pancreatită acută. Una dintre posibilele explicații ale durerii constă în presiunea intrapancreatică crescută, deoarece s-a observat că decompresia chirurgicală a ductului pancreatic dilatat ar reduce durerea. Însă un analog de somatostatină care inhibă secreția pancreatică, octreotidul, și care ar reduce astfel presiunea intraductală, nu reușește să reducă semnificativ durerea. O altă ipoteză stipulează prezența unui grad de ischemie pancreatică care ar determina durerea. De asemenea, fibroza care determină cicatrici intraductale poate crește presiunea intrapancreatică, însă predominant în forma cronică de pancreatită (7).

Mecanismul inflamator de la baza durerii în pancreatită este unul complex. Unele studii dovedesc prezența unui factor de creștere a celulelor nervoase, neurotropină (NGF), activat de procesul inflamator. Procentul eozinofilelor perineurale a fost corelat cu intensitatea durerii. Se identifică prezența în număr mare a unor neurotransmițători, și de asemenea, infiltrarea țesutului nervos pancreatic cu celule inflamatorii (1, 2, 7).

Analizele de laborator recomandate la pacienții cu suspiciune de pancreatită acută sunt hemoleucograma, teste ale funcției hepatice, coagulogramă, proteina C reactivă, albumina totală. În patogeneza pancreatitei, enzimele pancreatice amilaza, lipaza, elastaza, tripsina sunt eliberate simultan în sânge, dar clearance-ul lor variază, de aceea urmărirea în dinamică a valorilor acestor enzime este esențială. Amilaza serică este enzima dozată clasic, care dacă este crescută de cel puțin 3 ori față de valoarea normală este un indice de diagnostic (8). La pacienții cu hipertrigliceridemie, valoarea amilazei poate fi fals scăzută. Datorită eliminării mai lente din circulație, dozarea lipazei are o acuratețe mai bună în diagnostic. În faza acută, alanin aminotransferaza peste 150 UI/L este sugestivă pentru o cauza biliară a pancreatitei (1, 4). CRP cu o valoare peste 150 mg/l în ziua a treia de la debut este un factor de prognostic pentru pancreatită severă. Hematocritul mai mare de 44% este un factor de risc pentru necroza pancreatică. Ureea crescută peste 20 mg/dl este un predictor de asemenea pentru o formă severă. Pentru a evalua statusul infecțios pancreatic, cel mai sensibil test de laborator este procalcitonina (8).

Investigația imagistică de primă intenție este ecografia transabdominală care are cea mai mare sensibilitate în detectarea litiazei veziculei biliare dar cu o sensibilitate scăzută pentru coledocolitiază, pancreasul fiind dificil de vizualizat ecografic (3).

Recomandările studiilor clinice susțin efectuarea unei ecografii abdominale la internare pentru a orienta diagnosticul etiologic. (7).

Cea mai mare specificitate în determinarea patologiei pancreatice o are CT abdominal cu substanță de contrast, util în diagnostic, stadializare și determinarea complicațiilor. În primele 24-48h probabilitatea de apariție a necrozei este limitată, de aceea, CT-ul este indicat de obicei după 72h de la debutul simptomatologiei (3, 4).

Colangiopancreatografia magnetică are abilitatea de a detecta coledocolitiaza, modificări ale ductelor pancreatice care pot genera complicații, de a caracteriza colecții pancreatice și posibilele abcese și de a ghida managementul cazului. Ecografia endoscopică este o metodă de bază pentru detecția coledocolitiazei, în mod principal a microlitiazei în cazurile de pancreatită recurentă și nu prezintă complicațiile periprocedurale ale colangiopancreatografiei endoscopice retrograde (3).

Aproximativ 15-20% dintre pacienți pot dezvolta o formă severă cu spitalizare îndelungată sau deces. Astfel, determinarea unui prognostic cât mai precis ajută la alegerea unei conduite terapeutice corespunzătoare în timp util și implicit la reducerea mortalității (4).

Scorul de severitate Balthazar clasifică pancreatita în funcție de gradul inflamației, colecțiile peripancreatice, extensia necrozei. Scorul total se calculează prin cumularea scorului CT și a celui de necroză. Un scor mai mare este asociat cu mortalitate crescută (8).

Tabel I. Indexul de severitate CT - adaptat după Leppäniemi et al. (8)

Scor CT	
0	Aspect normal al pancreasului
1	Pancreas mărit în volum
2	Inflamația pancreasului sau a grăsimii peripancreatice
3	Colecție peripancreatică unică
4	Colecții multiple sau prezența gazelor retroperitoneal
Procent necroză	
0	Priză de contrast uniformă
1	Lipsa prizei de contrast zonă echivalentă cu zona cefalică
2	Lipsa prizei de contrast pentru 30-50% din pancreas
3	Lipsa prizei de contrast pentru mai mult de 50% din pancreas

Clasificarea Atlanta din 2012 este clasificarea standard pentru severitatea pancreatitei, precum este ilustrat în tabelul 2.

Tabelul II. Clasificarea Atlanta 2012 (4)

Forma ușoară	Fără insuficiență de organ Absența complicațiilor locale sau sistemice
Forma moderată	Insuficiență de organ tranzitorie (sub 48h) Complicații locale (necroză sterilă) fără insuficiență de organe persistentă (mai mult de 48h)
Forma severă	Insuficiență de organ persistentă (peste 48h) Necroză pancreatică infectată

Complicațiile pancreatitei acute sunt sintetizate în tabelul de mai jos (tabelul 3).

Tabelul III. Complicațiile pancreatitei acute (2)

Regiune	**Complicație**	**Descriere**	**Aspect radiologic**
Locale	**Pancreatită interstițială edematoasă**	Inflamația parenchimului și țesutului peripancreatic	Priză de contrast a parenchimului, fără semne de necroză
	Pancreatită necrozantă	Necroză a parenchimului sau țesutului peripancreatic	Colecție necrotică acută cu margini nedefinite și conținut lichidian sau necroză cu o colecție bine delimitată
	Colecții peripancreatice	Colecție în afara pancreasului fără înveliș distinct, la 4 săptămâni	Colecție omogenă lichidiană delimitată de fascii
	Pseudochist	Colecție în afara pancreasului, cu înveliș inflamator distinct, la 4 săptămâni	Colecție omogenă lichidiană încapsulată

	Colecție necrotică	Colecție lichidiană asociată cu necroză	Densitate heterogenă fără pereți proprii
	Necroză încapsulată	Necroză cu perete inflamator distinct	Densitate heterogenă cu pereți proprii
Peri-pancreatice	**Tromboză**	Tromboza venei splenice, vena portă, vena superioară mezenterică	
	Pseudoanevrism	Colecție de sânge între straturile arteriale	
	Sindrom de compartiment abdominal	Edem secundar umplerii volemice rapide, inflamației, ascitei	

Tratamentul în faza inițială se bazează pe reechilibrare hidroelectrolitică și pe prevenția și limitarea complicațiilor. Terapia durerii se poate efectua cu diverse antialgice. În funcție de severitate, în cazurile critice, se poate utiliza anestezia epidurală în cazurile extreme (9).

Pacienții prezintă depleție volemică datorită vărsăturilor, reducerea aportului oral, pierderi accentuate prin respirație și transpirație. Umplerea volemică se poate efectua cu soluții cristaloide, coloide sau combinații ale acestora. Se preferă Ringer lactat, cu excepția situațiilor de hipercalcemie. Ținta reechilibrării volemice este de a obține o diureză de 0,5 ml/kg/h, alura ventriculară de sub 120 b/min, hematocrit între 35 și 44%. Oxigenoterapia poate fi utilizată în cazul unei saturații sub 95% (1, 9).

Deoarece patologia duce la o stare de hipercatabolism, aportul caloric trebuie să fie adecvat. Indicațiile anterioare de a pune în repaus complet tubul digestiv sunt în prezent contestate de studiile noi care aduc argumente în favoarea nutriției enterale, care menține motilitatea intestinală, integritatea mucoasei, astfel reducând riscul infecțiilor care apar prin translocarea bacteriană. În cazul pancreatitei acute forma ușoară, nutriția enterală hipolipidică poate fi reluată în cazul reducerii durerii abdominale. În cazurile severe de boală, reluarea alimentației după 48h reduce semnificativ infecțiile asociate și mortalitatea în general, comparativ cu nutriția parenterală completă (3, 9).

Infecțiile secundare pancreatitei sunt asociate cu creșterea mortalității. Microorganismele implicate pot fi influențate cu imipenem, clindamicină, piperacilin, fluorochinolone, metronidazol. Penicilina, cefalosporinele de generația întâia, aminoglicozidele sunt ineficiente. Antibioterapia profilactică nu s-a dovedit că ar reduce semnificativ mortalitatea (1, 2, 9).

Intervenția chirurgicală se adresează cazurilor în care întâlnim litiază biliară sau managementul complicațiilor. În cazurile ușoare de pancreatită de etiologie litiazică, colecistectomia se efectuează în primele 2 săptămâni de la internare. În cazurile severe, se va efectua la un interval de timp (3).

În cazul pacientului nostru, există două etiologii frecvente posibil implicate în determinarea patologiei: litiaza veziculară și consumul excesiv de alcool. La ecografia abdominală s-a determinat prezența litiazei veziculei biliare, iar anamnestic pacientul este consumator de alcool în cantitate mare (320 g alcool pur/zi). Doza zilnică de alcool necesară pentru a declanșa pancreatita acută variază la nivel interpersonal, dar în general în literatură se precizează 50-80g alcool pur/zi (4).

Conform clasificării Atlanta din 2012, detaliată în tabelul 2, pacientul nostru se încadrează în forma moderată de pancreatită acută, prezentând complicații locale (necroza sterilă), fără insuficiență de organe.

Particularitatea acestui caz constă în faptul că nu a prezentat durerea severă tipică în etajul abdominal superior, pacientul prezentând doar disconfort la palpare în epigastru. Deși este un simptom important descris în pancreatită, există cazuri rare în care pacienții nu resimt durere. În literatură au fost descrise câteva situații similare, în mod special în cazurile de pancreatită acută post colangiopancreatografie endoscopică retrogradă sau în cazul administrării de analgetice în prealabil pentru alte patologii, corticosteroizilor sau în cazul diabetului zaharat. Într-un studiu din 2014 efectuat pe 91 pacienți care au efectuat colangiopancreatografie endoscopică retrogradă, 37% au prezentat pancreatită acută detectată doar prin computer tomografie (10). Pacientul nostru însă, nu a efectuat nicio investigație invazivă anterior, nu era diabetic și nu a avut medicație cronică care i-ar fi influențat percepția durerii. Un alt studiu din 2017 incriminează de asemenea diabetul zaharat ca și factor ce ar influența durerea (11), fapt ce nu se aplică însă în cazul nostru. În unele cazuri, s-a demonstrat faptul că consumul de alcool cronic combinat cu diabetul zaharat pot sta la baza scăderii senzației dureroase (12). Explicația în cazul pacientului nostru rămâne neclară.

În analiza probelor biologice în cazul pacientului nostru, amilaza serică a avut o valoare cert diagnostică de peste 3 ori valoarea normală (540 UI/L). Deși o valoare a ALAT peste 150UI/L ar indica o etiologie biliară a pancreatitei (1), pacientul a prezentat o creștere ușoară de până la 55 UI/L, ceea ce susține implicarea consumului de alcool în etiologie. Valoarea prag a hematocritului de 44% și a proteinei C reactive de 150 mg/l

care ar fi sugerat un prognostic sever încă de la început (8) nu a fost întâlnită în cazul pacientului nostru.

Complicațiile pancreatitei din cazul prezentat au fost necroza aseptică și colecția peripancreatică, fără insuficiență de organ persistentă, încadrându-se în forma medie de pancreatită acută (5). Pentru a calcula indexul CT de severitate s-au luat în considerare colecția unică peripancreatică descrisă pe CT-ul cu substanță de contrast pentru care s-au acordat 3 puncte conform tabelului 1 și necroza în regiunea cefalică de dimensiuni reduse, cu 1 punct, însumând în total 4 puncte, cu un risc de mortalitate de 6% (8).

Concluzie

Pancreatita acută este o patologie cu morbiditate și mortalitate ridicate. Diagnosticul poate fi omis la pacienții cu prezentări clinice atipice. În literatură sunt descrise cazuri fără durerea abdominală clasică, mecanismul de apariție și modulare a durerii fiind unul complex și doar parțial înțeles. Dozarea enzimelor pancreatice serice constituie primul pas în diagnostic, urmat de investigații paraclinice pentru depistarea etiologiei și a complicațiilor în cel mai scurt timp posibil. Tratamentul trebuie ghidat în funcție de scorurile de severitate pentru a acționa corespunzător în situațiile cu forme severe și astfel de a reduce mortalitatea.

Am obținut **consimțământul** informat al pacientului pentru publicarea acestor date.

Referințe

1. Shah AP, Mourad MM, Bramhall SR. Acute pancreatitis: current perspectives on diagnosis and management. J Inflamm Res. 2018 Mar 9;11:77-85. doi: 10.2147/JIR.S135751.

2. Raina S, Sunder S, Singh Rana B, Sharma GD. Massive pleural effusion as a result of painless acute pancreatitis: A rare presentation. Ind J Immunol Resp Med. 2016;1(1):16-19.

3. Chatila AT, Bilal M, Guturu P. Evaluation and management of acute pancreatitis. World J Clin Cases. 2019;7(9):1006–1020. doi:10.12998/wjcc.v7.i9.1006

4. Garber A, Frakes C, Arora Z, Chahal P. Mechanisms and Management of Acute Pancreatitis. Gastroenterol Res Pract. 2018 Mar 15;2018:6218798. doi: 10.1155/2018/6218798.

5. Lankisch PG, Apte M, Banks PA. Acute pancreatitis. Lancet. 2015;386:85-96.

6. Takuma K , Kamisawa T, Gopalakrishna R, Hara S, Tabata T, Inaba Y et al. Strategy to differentiate autoimmune pancreatitis from pancreas cancer. World J Gastroenterol 2012 March 14; 18(10): 1015-1020. doi:10.3748/wjg.v18.i10.1015

7. Di Sebastiano P, Di Mola FF, Büchler MW, Friess H. Pathogenesis of Pain in Chronic Pancreatitis. Dig Dis 2004;22:267–272. DOI: 10.1159/000082798

8. Leppäniemi, A., Tolonen, M., Tarasconi, A. et al. 2019 WSES guidelines for the management of severe acute pancreatitis. World J Emerg Surg 14, 27 (2019). doi.org/10.1186/s13017-019-0247-0

9. Stigliano S, Sternby H, De Madaria E, Capurso G, Petrov MS. Early management of acute pancreatitis: A review of the best evidence. Dig Liver Dis. 2017 Jun;49(6):585-594. doi: 10.1016/j.dld.2017.01.168.

10. Uchino R, Sasahira N, Isayama H, Tsujino T, Hirano K, Yagioka H et al. Detection of painless pancreatitis by computed tomography in patients with post-endoscopic retrograde cholangiopancreatography hyperamylasemia. Pancreatology. 2014;14(1):17-20. doi: 10.1016/j.pan.2013.11.006.

11. Amodio A, Framba V, De Pretis N, Moser L, Campagnola P, Crinò SF, et al. Painless chronic pancreatitis : epidemiological, clinical and radiological characterization. Dig Liv Dis.2017;S2:e73–e223.

12. Agarwal MP, Giri S, Gandhi V, Sharma A, Gupta R, Sharma V. Gastrointestinal: A cutaneous clue to painless acute on chronic pancreatitis. J Gastroenterol Hepatol. 2012;27:842. doi:10.1111/j.1440-1746.2012.07091.

Abordul laparoscopic 3D pentru tumoră renală dreaptă cu adenopatii pericave

[1,2]Nicolae Crișan, [1]Silvestru-Alexandru Big, [1,2]Emanuel Căta, [1,2]Iulia Andraș

[1]Disciplina Urologie, Universitatea de Medicină și Farmacie Iuliu Hațieganu, Cluj-Napoca, România

[2]Secția Urologie, Spitalul Clinic Municipal, Cluj-Napoca, România

Introducere

Cancerul renal reprezintă 3% din totalul malignităților, fiind al paisprezecelea cel mai diagnosticat tip de cancer la nivel global la ambele sexe (aproximativ 5.3% din totalul cancerelor) și al șaisprezecelea cancer în ceea ce privește mortalitatea globală. Incidența cea mai înaltă este întâlnită în intervalul de vârstă 60-70 de ani. Totuși, uneori pot fi depistate cazuri și la vârste mult mai tinere (1).

Principalii factori de risc sunt fumatul, obezitatea, hipertensiunea arterială și vârsta înaintată. Factorii genetici sunt implicați în special la pacienții tineri, aceste cazuri aparținând de obicei unor sindroame ereditare (2). Mai mult de jumătate din cazuri sunt diagnosticate incidental (imagistic), triada clasică (durere în loja renală, hematurie mascroscopică, masă palpabilă) fiind rar întâlnită astăzi (2).

Managementul chirurgical este cel de elecție pentru boala localizată și pentru cea local avansată. Odată cu dezvoltarea chirurgiei minim invazive, s-a demonstrat că aceasta aduce beneficii notabile în chirurgia oncologică a rinichiului, astfel că ghidul Asociației Europene de Urologie recomandă abordul laparoscopic de primă intenție pentru tumorile renale, acolo unde experiența chirurgului o permite (3). Preferința pentru abordul retroperitoneal sau pentru cel transperitoneal constituie un subiect mult disputat asupra căruia încă există mari dezbateri în literatura de specialitate, printre altele contribuind și preferințele chirurgului și particularitățile anatomo-clinice ale cazului.

O altă tehnică laparoscopică adusă în discuție în literatura de specialitate încă din anul 1995, însă mult mai rar utilizată este reprezentată de abordul bipolar, care constă în folosirea în cadrul aceleiași intervenții atât a abordului retroperitoneal, cât și a celui transperitoneal și se poate utiliza atunci când tumora este voluminoasă și nu permite acces

la nivelul pediculului renal sau anatomia pediculului vascular este complexă, aducând cu sine sumarea beneficiilor tehnicilor menționate (4,5,6). Abordul retroperitoneal permite acces imediat la nivelul arterei renale, iar abordul transperitoneal oferă o cameră de lucru generoasă, cu acces la nivelul venei cave si spațiului interaortocav în caz de nevoie.

Scopul acestui capitol este de a prezenta cazul unui pacient cu vârsta de 22 de ani, diagnosticat cu tumoră renală în stadiul local avansat, care a beneficiat de tratament chirurgical laparoscopic 3D - abord bipolar cu efectuarea nefrectomiei radicale cu limfadenectomie interaorto-cavă.

Prezentare de caz

Pacientul în vârstă de 22 de ani, din mediul urban, fără antecedente heredo-colaterale sau antecedente personale patologice semnificative, s-a prezentat în serviciul nostru pentru un episod de durere lombară dreaptă cu caracter colicativ asociat cu hematurie macroscopică. Tomografia computerizată abdomino-pelvină cu substanță de contrast (Figura 1) a descris prezența unei formațiuni tumorale mediorenale drepte de 67/64/55 mm, ce întrerupe corticala renală și comprimă sinusul renal, fără elemente certe de invazie a acestuia, inomogenă nativ și postcontrast, cu ștergerea parțială a planului de demarcație față de segmentul IV hepatic. Nefrograma dreaptă este întârziată, conținutul din aparatul pielo-caliceal de aceeași parte este inomogen, cu prezența de densități hematice, dar nu se identifică zone de iodofilie suspectă pielo-ureterală. Vena renală dreaptă este omogen opacifiată cu substanță de contrast, fără imagini lacunare. De asemenea, s-au mai descris adenopatii iodofile în hilul renal drept cu axul scurt de maxim 17 mm, dispuse circumferențial venei cave inferioare.

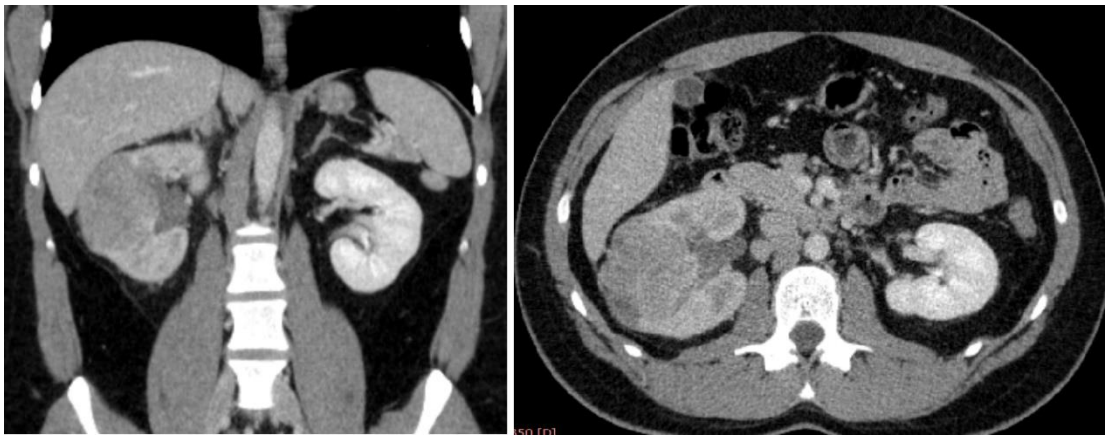

Figura 1. URO-CT, faza venoasă. Reconstrucție coronală (stânga) și secțiune transversală (dreapta) cu evidențierea tumorii renale drepte

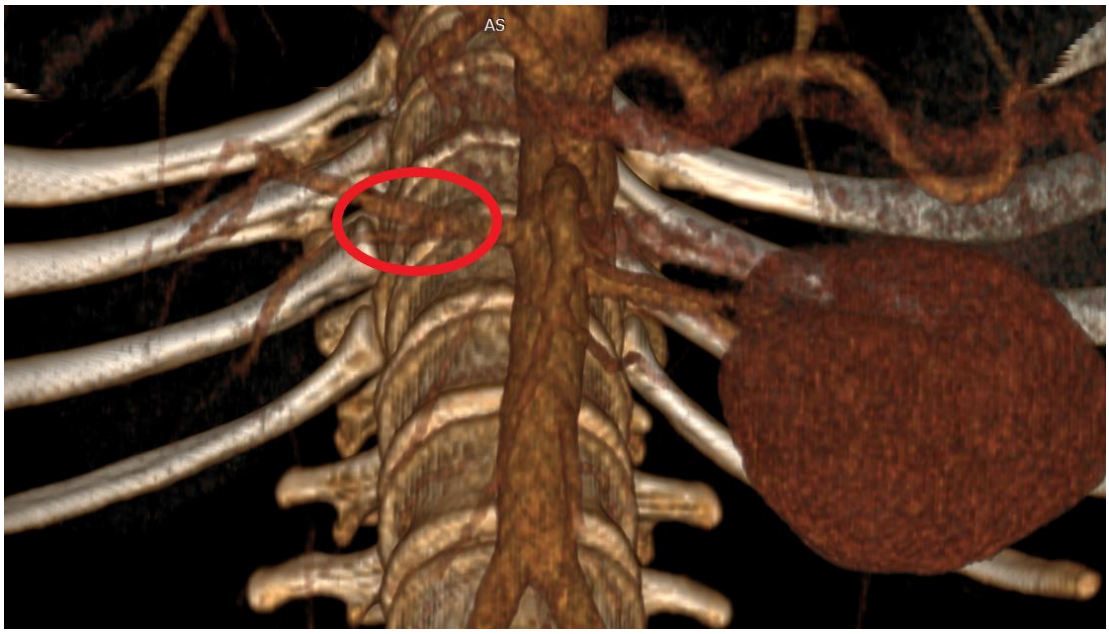

Figura 2. URO-CT faza arterială, reconstrucție Angio 3D cu evidențierea arterelor renale. Se poate vizualiza ramificarea precoce a arterei renale drepte

Bilanțul bioumoral a relevat parametrii determinați în limite normale. În cadrul diagnosticului diferențial s-a recoltat urină pentru examen citologic. Citologia urinară a exclus originea urotelială a formațiunii tumorale.

Bilanțul imagistic de stadializare (CT abdomino-pelvin și CT torace) a concluzionat stadiul cT1bN1M0.

În urma analizei cazului de către comisia uro-oncologică a spitalului, s-a decis efectuarea nefrectomiei radicale drepte cu limfadenectomie prin abord laparoscopic bipolar.

După obținerea în prealabil a consimțământului informat al pacientului, în lipsa contraindicațiilor anesteziologice și după o pregătire preoperatorie corespunzătoare, s-a realizat anestezia generală. Pacientul a fost poziționat în decubit lateral stâng cu flectarea mesei la nivelul ombilicului pentru o mai bună expunere a flancului drept.

Accesul în spațiul retroperitoneal s-a efectuat printr-o incizie în unghiul costo-muscular drept, urmată de disecție digitală și ulterior cu ajutorul balonului Gaur, pentru ca mai apoi să fie introduse 4 trocare la nivelul ariei lobare drepte. S-a identificat mușchiul psoas și s-a incizat fascia Gerota cu identificarea venei cave inferioare (VCI) (Figura 3).

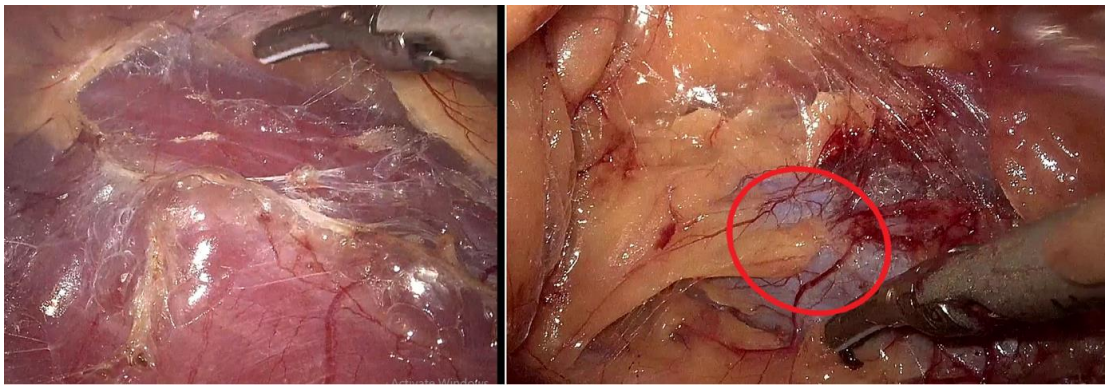

Figura 3. Muschiul psoas (stânga) și VCI (dreapta)

Au fost identificate, clipate (cu clipuri Hem-o-lock) și secționate mai multe vene lombare care au fost puse în evidență și pe examenul CT efectuat preoperator și care împiedicau accesul la pediculul renal drept. Identificarea, izolarea, cliparea (cu clipuri Hem-o-lock) și secționarea arterei renale (Figura 4) s-a realizat în segmentul retrocav, dat fiind faptul că imagistic s-a observat că artera prezenta ramificație precoce.

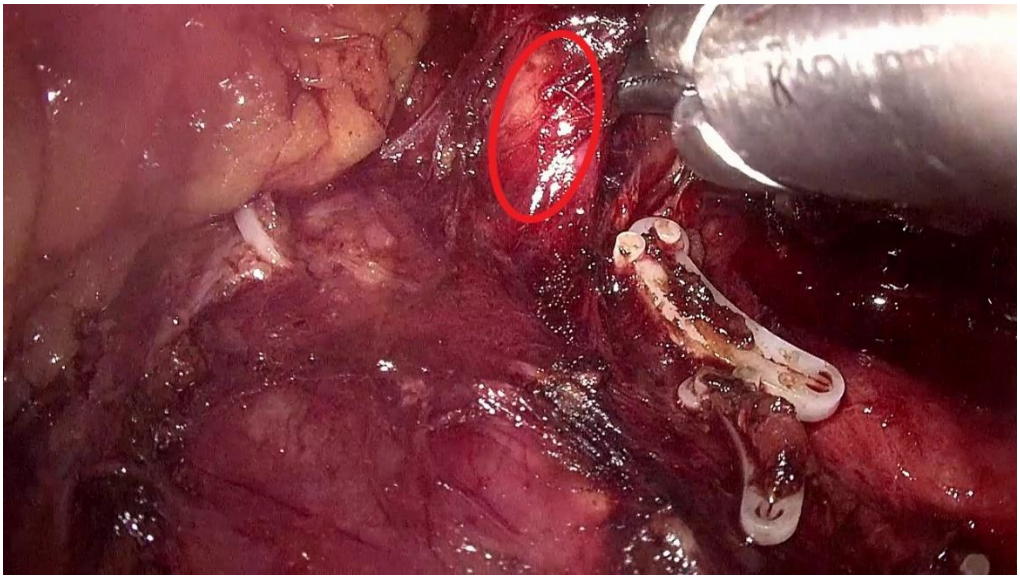

Figura 4. Identificarea și izolarea arterei renale drepte în abord retroperitoneal

La nivelul hilului renal, precum și retrocav și interaortocav, s-au identificat mai multe mase ganglionare. S-a practicat disecția acestora (Figura 5), cu extragerea piesei de limfadenectomie în punga de organ prin incizia de la nivelul unghiului costo-muscular.

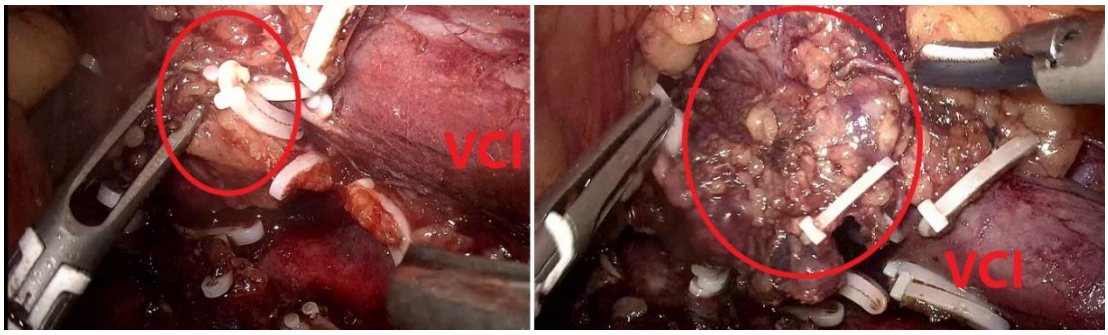

Figura 5. Imagini din timpul disecției limfoganglionilor retrocavi și interaortocavi (abord retroperitoneal)

Intervenția chirurgicală a continuat cu abordul transperitoneal, plasându-se 4 trocare la nivelul abdomenului anterior. S-a incizat peritoneul la nivelul liniei lui Toldt și s-a decolat colonul ascendent, precum și cadrul duodenal. Disecția a continuat de-a lungul mușchiului psoas, la nivelul polului renal inferior, cu identificarea ureterului drept. Disecția a continuat ascendent până la nivelul hilului renal. Vena renală dreaptă a fost identificată la abușarea ei în VCI, ulterior s-a practicat cliparea și secționarea acesteia (Figura 6).

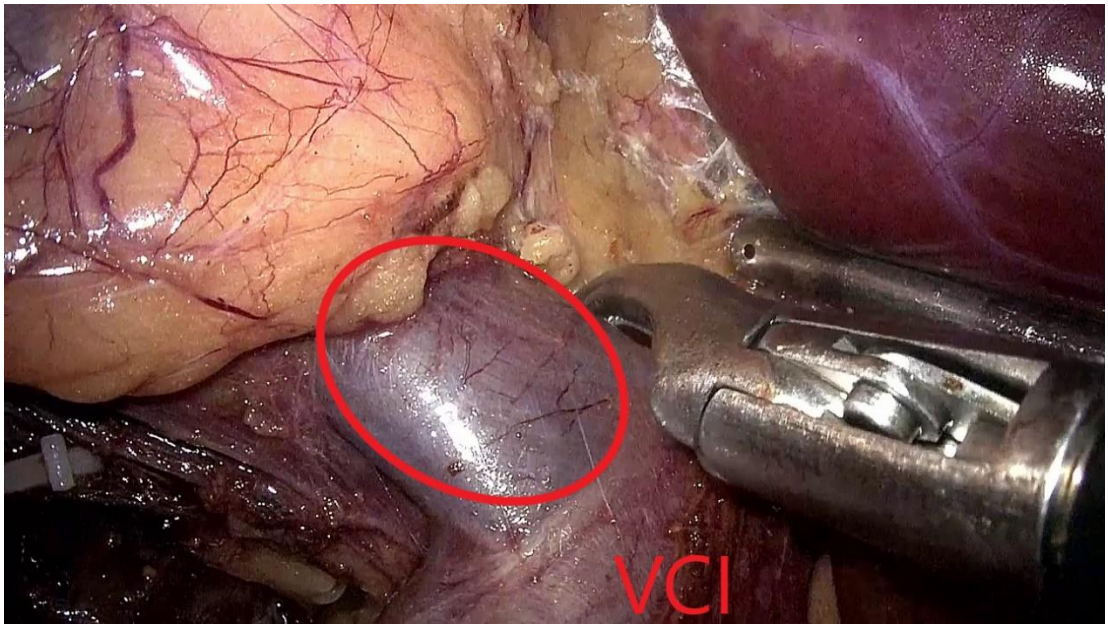

Figura 6. Identificarea și izolarea venei renale drepte la vărsarea în VCI (abord transperitoneal)

A urmat detașarea polului renal superior de glanda suprarenală ipsilaterală cu prezervarea acesteia. Disecția a continuat cu detașarea parietală a rinichiului. Ureterul drept a fost disecat, clipat cu 2 clipuri Hem-o-lock și secționat (Figura 7). Piesa de

nefrectomie radicală a fost introdusă într-un sac de organ și s-a extras printr-o incizie tip Pfannenstiel în fosa iliacă dreaptă.

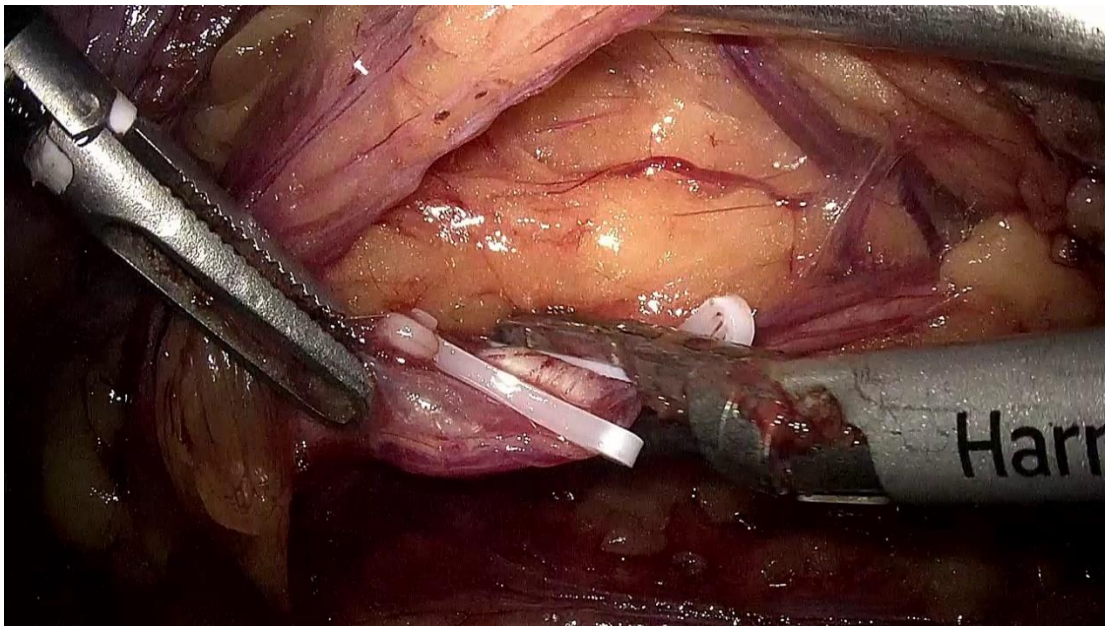

Figura 7. Cliparea și secționarea ureterului drept

La finalul operației, s-a montat un tub de dren lombar, iar peretele abdominal a fost închis în straturi anatomice.

Evoluția postoperatorie a fost favorabilă sub tratament anticoagulant profilactic și de reechilibrare hidroelectrolitică. Tubul de dren și sonda uretro-vezicală au fost suprimate în ziua 2 postoperator, cu reluarea micțiunilor spontane. Pacientul s-a externat în ziua 6 postoperator cu stare generală bună, afebril, stabil hemodinamic și respirator, cu tranzit intestinal prezent și micțiuni spontane cu urina limpede, urmând să revină în ziua 14 pentru suprimarea firelor de sutură tegumentară.

Rezultatul examenului histopatologic al piesei de nefrectomie radicală și al limfoganglionilor excizați a evidențiat carcinom renal papilar tip 2, grad ISUP 3, pT1bN1MxL1V1R0.

Discuții

Neoplaziile renale apar cu o incidență foarte redusă la adulții tineri, doar 3-7% din totalitatea carcinoamelor cu celule renale fiind diagnosticate la pacienți sub 40 de ani (7). Vârsta tânără a pacientului prezentat (22 de ani) aduce în prim plan probabilitatea crescută

ca tumora să fi apărut pe fondul unei predispoziții genetice importante, mai ales că anamneza nu a identificat alți factori de risc predispozanți pentru boală. În ciuda faptului că antecedentele heredo-colaterale ale pacientului sunt negative, nu se poate exclude posibilitatea prezenței unui sindrom ereditar cunoscându-se faptul că unele dintre acestea au penetranță incompletă, că pot apărea mutații de novo și că unele modificări caracteristice unui sindrom apar mai tardiv pe parcursul vieții (7). De asemenea, s-au descris în literatură diverse mutații responsabile pentru forme familiale non-sindromice (moștenite sau de novo), precum și pentru forme sporadice (8,9). Dintre formele genetice de boală cunoscute că pot asocia ca subtip histologic carcinomul renal papilar de tip 2, se numără în primul rând carcinomul cu celule renale asociat cu leiomiomatoză ereditară, apoi carcinomul cu celule renale asociat cu deficit de succinatdehidrogenază, sindromul Cowden și sindromul Birt-Hogg-Dubé (8,9).

Prezența simptomelor precum hematuria și durerea lombară reprezintă elemente din ce în ce mai rar întâlnite la momentul diagnosticului, întrucât a crescut numărul cazurilor de cancer renal detectate incidental. Se pare că atunci când apar, simptomele se corelează cu un stadiu mai avansat și cu o histologie mai agresivă a neoplaziei (10,11). Acest lucru s-a confirmat și în cazul nostru, dat fiind faptul că gradul histopatologic a fost ISUP 3. De asemenea, prezența adenopatiilor a sugerat, încă din evaluarea pre-operatorie prezența unei tumori agresive, în stadiul local-avansat la un pacient tânăr, ceea ce a impus o atitudine terapeutică agresivă.

Începând cu anul 1990 când a fost descrisă în literatură prima nefrectomie radicală laparoscopică, acest tip de abord a evoluat constant aducând din ce în ce mai multe avantaje comparativ cu chirurgia clasică, studiile arătând beneficii semnificative în ceea ce privește: rata complicațiilor perioperatorii, pierderile de sânge, durata spitalizării, necesarul de antialgice postoperator, convalescența după operație, rezultatele estetice (12). De asemenea, s-a arătat că abordul laparoscopic nu compromite rezultatele oncologice, astfel că ghidurile EAU recomandă chirurgia laparoscopică atunci când există indicații de efectuare a nefrectomiei radicale (3).

Dezbaterile privind alegerea abordului retroperitoneal sau cel transperitoneal în realizarea nefrectomiei continuă să existe, fiecare tehnică având avantajele ei. Astfel, abordul retroperitoneal prezintă ca avantaje: acces mai precoce la artera renală cu cliparea și secționarea mai rapidă a acesteia, un mai bun control al venelor lobare care se varsă pe fața posterioară a VCI, risc mai mic de injurie a organelor intraperitoneale, o durată mai mică a intervenției. Abordul transperitoneal aduce ca avantaje crearea unei camere mai

mari de lucru și recunoașterea mai ușoară a reperelor anatomice (12,13). Un review sistematic arată că nu există diferențe statistic semnificative între cele două tehnici în ceea ce privește pierderile de sânge, perioada de spitalizare, complicațiile perioperatorii, necesarul de analgezice perioperator (14).

Deși amintit în articolele științifice încă din anul 1995, abordul laparoscopic combinat pentru nefrectomia radicală nu este adus în discuție decât de puține ori până în prezent, probabil și prin prisma faptului că pentru cele mai multe intervenții este suficient un singur tip de abord (4,5,6). Acest ultim fapt nu a fost valabil și pentru cazul prezentat: la o analiza atentă a tuturor datelor clinice și imagistice, am concluzionat că beneficiile ar fi mai mari, atât pentru pacient cat și pentru chirurgi, dacă am combina cele două tipuri standard de abord. Datorită ramificării arterei renale drepte la nivelul segmentului retrocav, aceasta a fost identificată, clipată și secționată pe cale retroperitoneală medial și posterior de VCI, lucru care ar fi fost mult mai dificil pe cale transperitoneală. De asemenea, s-a impus cliparea și secționarea venelor lombare care îngreunau accesul la pediculul renal drept. Localizarea retrocavă a adenopatiilor a necesitat de asemenea un abord retroperitoneal pentru excizia acestora în manieră curativă. Abordul transperitoneal a făcut posibilă continuarea disecției într-un spațiu de lucru mai mare.

Am mai utilizat abordul laparoscopic bipolar și pentru cazuri de carcinom cu celule renale cu tromb tumoral în VCI (nivel I-II) pentru care s-a efectuat nefrectomie radicală cu trombectomie și cavorafie. Tehnica operatorie utilizată și primele rezultate ale unei serii de 9 pacienți operați cu succes în acest fel au fost prezentate anterior (15).

Prognosticul bolii este dat în primul rând de stadiul bolii (stadiul pN1 aducând un prognostic rezervat în cazul nostru), apoi de subtipul și gradul histopatologic al tumorii. Există o serie de alți factori prognostici clinici, anatomici, histologici și moleculari (2,3). Conform University of California Los Angeles integrated staging system (UISS), rata supraviețuirii cancer-specifică la 5 ani adaptată caracteristicilor pacientului nostru este de 32% (16).

Stabilirea unui algoritm individualizat pentru urmărirea pe termen lung a pacientului, bazat pe riscul de apariție a recurențelor și a metastazelor este necesară, întrucât acestea ar putea beneficia de tratament cu intenție curativă dacă sunt detectate precoce, crescând astfel șansele de supraviețuire. În acest sens, ghidurile EAU 2020 recomandă utilizarea nomogramelor pentru stratificarea pacienților în clase de risc și propun o schemă de urmărire în funcție de acestea. Pentru grupul de risc intermediar/înalt (în care se află și pacientul nostru), se recomandă efectuarea unei examinări CT (sau IRM)

cu substanță de contrat torace-abdomen la 6 luni - 1 an - 2 ani - 3 ani postoperator, apoi o dată la 2 ani timp nedefinit (3).

Pacienții la care suspectăm o importantă cauză genetică au un risc mai mare de a prezenta recurențe sau tumori metacrone, deci se impune o supraveghere mai atentă pe termen lung. Mai mult decât atât, formele genetice de cancer mai sus menționate care asociază carcinomul renal papilar de tip 2 au o biologie mai agresivă, pacienții dezvoltând metastaze precoce. Astfel, se recomandă efectuarea anuală a unei examinări IRM, pentru o detecție cât mai precoce a neoplaziei (2,8). De asemenea, se impune în continuare efectuarea testării genetice pentru mutațiile cunoscute și acordarea sfatului genetic în consecință.

Concluzii

Carcinomul cu celule renale la un adult tânăr ridică probleme de diagnostic, management, prognostic și follow-up în contextul unei probabilități crescute de a exista o componentă ereditară importantă. Din punct de vedere terapeutic, abordul laparoscopic combinat potențează avantajele celor două tehnici primare și reprezintă o alternativă demnă de luat în seamă în vederea efectuării nefrectomiei radicale la un pacient cu o complexitate anatomică crescută a pediculului vascular renal și cu o dimensiune mare a tumorii.

Pacientul a oferit **consimțământul** informat.

Bibliografie

1. Global Cancer Observatory [Internet]. Global Cancer Observatory. [cited 2020May15]. Available from: https://gco.iarc.fr/

2. Campbell SC, Lane BR. Malignant Renal Tumors. In: Wein AJ, Kavoussi LR, Partin AW, Peters C, editors. Campbell-Walsh Urology 11th ed. Philadelphia, PA: Elsevier; 2016. pp. 1314-1364

3. EAU Guidelines. Edn. presented at the EAU Annual Congress Amsterdam 2020. ISBN 978-94-92671-07-3.

4. de Cannière L, Lorge F, Rosière A, Joucken K, Michel LA. From laparoscopic training on an animal model to retroperitoneoscopic or coelioscopic adrenal and renal surgery in human. Surg Endosc. 1995;9(6):699-701. doi:10.1007/BF00187943

5. Dunn MD, McDougall EM, Clayman RV. Laparoscopic radical nephrectomy. J Endourol. 2000;14(10):849-857. doi:10.1089/end.2000.14.849

6. Srivastava A, Gupta M, Singh P, et al. Laparoscopic radical nephrectomy: a journey from T1 to very large T2 tumors. Urol Int. 2009;82(3):330-334. doi:10.1159/000209367

7. Daugherty M, Bratslavsky G. Renal cell carcinoma in young patients: a review of recent literature. Curr Urol Rep. 2015;16(2):1. doi:10.1007/s11934-014-0473-7

8. Maher ER. Hereditary renal cell carcinoma syndromes: diagnosis, surveillance and management. World J Urol. 2018;36(12):1891-1898. doi:10.1007/s00345-018-2288-5

9. Hsieh JJ, Purdue MP, Signoretti S, et al. Renal cell carcinoma. Nat Rev Dis Primers. 2017;3:17009. Published 2017 Mar 9. doi:10.1038/nrdp.2017.9

10. Lee CT, Katz J, Fearn PA, Russo P. Mode of presentation of renal cell carcinoma provides prognostic information. Urol Oncol. 2002;7(4):135-140. doi:10.1016/s1078-1439(01)00185-5

11. Patard JJ, Leray E, Rodriguez A, Rioux-Leclercq N, Guillé F, Lobel B. Correlation between symptom graduation, tumor characteristics and survival in renal cell carcinoma. Eur Urol. 2003;44(2):226-232. doi:10.1016/s0302-2838(03)00216-1

12. Eskicorapci SY, Teber D, Schulze M, Ates M, Stock C, Rassweiler JJ. Laparoscopic radical nephrectomy: the new gold standard surgical treatment for localized renal cell carcinoma. ScientificWorldJournal. 2007;7:825-836. Published 2007 Apr 9. doi:10.1100/tsw.2007.153

13. Taue R, Izaki H, Koizumi T, et al. Transperitoneal versus retroperitoneal laparoscopic radical nephrectomy: a comparative study. Int J Urol. 2009;16(3):263-267. doi:10.1111/j.1442-2042.2008.02219.x

14. Nabi G, Cleves A, Shelley M. Surgical management of localised renal cell carcinoma. Cochrane Database Syst Rev. 2010;(3):CD006579. Published 2010 Mar 17. doi:10.1002/14651858.CD006579.pub2

15. Crisan N, Andras I, Grad DL, et al. Dual Combined Laparoscopic Approach for Renal-Cell Carcinoma with Renal Vein and Level I-II Inferior Vena Cava Thrombus:

Our Technique and Initial Results. J Endourol. 2018;32(9):837-842. doi:10.1089/end.2018.0228

16. Kidney Cancer Diagnosis: Learn More... [Internet]. Kidney Cancer Diagnosis Continued...UCLA Urology. [cited 2020May15]. Available from: https://www.uclahealth.org/urology/body.cfm?id=443

Trombembolism venos cu etiologie plurifactoriala- un caz intricat

Valer Donca[1,3], Lucreţia Avram[1,3], Dana Crișan[2,3], Mihaela Coman[3], Sorin Crișan[2,3], Laurenţiu Stoicescu[2,3], Constantin Bodolea[3,4]

[1]Disciplina Geriatrie-Gerontologie, Departamentul Specialităţi Medicale, Universitatea de Medicină și Farmacie "Iuliu Hațieganu" Cluj-Napoca, România

[2]Disciplina Medicală V, Departamentul Medicină Internă, Universitatea de Medicină și Farmacie "Iuliu Hațieganu" Cluj-Napoca, România

[3]Spitalul Clinic Municipal, Cluj-Napoca, România

[4] Disciplina ATI II, Departamentul Chirurgie, Universitatea de Medicină și Farmacie "Iuliu Hațieganu" Cluj-Napoca, România

Introducere

Trombembolismul venos (TEV), manifestat clinic prin tromboza venoasă profundă (TVP) și embolia pulmonară (EP), este **a treia cauză cardiovasculară de deces** la nivel european, după infarctul miocardic și accidentul vascular cerebral, provocând peste 350.000 de decese anual (1). Embolia pulmonară acută este prezentarea clinică cea mai gravă a TEV. Deoarece EP este, în cele mai multe cazuri, consecinţa TVP, cea mai mare parte a datelor existente cu privire la epidemiologia sa, factorii de risc și istoria naturală sunt derivate din studii care au examinat TEV în ansamblu. Estimările pe baza unui model epidemiologic, au arătat rata incidenţei anuale a EP ca fiind între 39-115/100.000 locuitori; respectiv pentru TVP rata incidenţei anuale între 53-162/100.000 locuitori (2, 3). Epidemiologia EP este dificil de stabilit, deoarece aceasta poate rămâne asimptomatică, sau diagnosticarea ei poate fi o constatare incidentală; în unele cazuri, prima prezentare de EP poate fi moartea subită. În general, EP reprezintă o cauză majoră de mortalitate, morbiditate și spitalizare în Europa. Din punct de vedere epidemiologic, în șase ţări europene cu o populaţie totală de 454.4 milioane, mai mult de 370.000 de decese au fost legate de TEP. Dintre aceste cazuri, 34% s-au prezentat cu EP bruscă și fatală și 59% au fost decese care au rezultat din EP ce au rămas nediagnosticate în timpul vieţii; doar 7% din pacienţii care au murit precoce au fost diagnosticaţi corect cu EP, înainte de deces (4).

Tendinţa actuală în populaţia din Europa, Asia și America de Nord sugerează faptul că incidenţa cazurilor fatale de embolie pulmonară este în scădere (3, 5-8). Utilizarea crescută a terapiilor și intervenţiilor mai eficiente și eventual, o mai bună respectare a ghidurilor, a produs un efect pozitiv semnificativ asupra prognosticului emboliei pulmonare în ultimii ani (9, 10).

Tromboembolismul pulmonar se produce atunci când un tromb, cel mai frecvent de la nivelul unei vene profunde, se desprinde și ajunge la nivelul plămânilor unde se blochează la nivelul unui vas de sânge. Originea trombilor este reprezentată în 90% din cazuri de trombozele venoase ale membrelor inferioare. Fenomenul este **favorizat** de lezarea peretelui vascular, încetinirea fluxului sanguin (stază venoasă) sau creșterea vâscozității sângelui (hipercoagulabilitate). Există o gamă extinsă de factori predispozanţi, de mediu și genetici. Trombembolismul venos este considerat a fi o consecinţă a interacţiunii dintre factorii de risc ce ţin de pacient – de obicei permanenţi și factorii de risc situaţionali – de obicei temporari. Evenimentul trombembolic este considerat a fi "provocat" în prezenţa unui factor de risc temporar sau reversibil (cum ar fi chirurgia, traumatisme, imobilizarea, sarcina, utilizarea contraceptivelor orale sau terapia de substituţie hormonală) în ultimele 6 săptămâni până la 3 luni anterior diagnosticului și "neprovocat" în absenţa acestora. Embolia pulmonară se poate produce și în absenţa oricărui factor de risc cunoscut. Prezenţa factorilor de risc persistenţi (spre deosebire de cei majori, dar temporari), poate afecta decizia privind durata de tratament anticoagulant după un prim episod de EP. Traumatismele majore, intervenţiile chirurgicale, fracturile membrelor inferioare și protezările articulare, precum și leziuni invalidante ale măduvei spinării, constituie factori declanșatori importanţi pentru TEV (11, 12). Neoplazia este un factor predispozant bine cunoscut pentru TEV. Riscul de trombembolism venos variază în funcţie de diferite tipuri de cancer, bolile hematologice maligne, cancerul pulmonar, cancerul gastrointestinal, cancerul pancreatic și cel cerebral prezentând riscul cel mai crescut (13-16). Mai mult decât atât, cancerul este un factor de risc important pentru mortalitatea de orice cauză survenită în urma unui episod de TEV (17). Embolia pulmonară poate scăpa unui diagnostic prompt având în vedere că simptomele și semnele clinice sunt nespecifice sau fruste. Atunci când prezentarea clinică a cazurilor individuale ridică suspiciunea de EP, devin necesare investigaţii suplimentare. La cei mai mulţi dintre pacienţi, EP este suspectată pe baza dispneei, a durerii toracice, a presincopei sau sincopei și/sau a hemoptiziei (18, 19). Hipotensiunea arterială și șocul sunt prezentări clinice rare dar importante având în vedere

că indică EP centrală și/sau rezervă hemodinamică sever redusă. Sincopa este rară, dar poate surveni independent de prezenţa instabilităţii hemodinamice (20). În cele din urmă, EP poate fi complet asimptomatică sau poate fi descoperită întâmplător în timpul unui demers diagnostic pentru o altă patologie sau la autopsie. În ciuda sensibilităţii și a specificităţii limitate a simptomelor, semnelor și testelor uzuale considerate în mod individual, combinarea acestor elemente evaluate pe baza judecăţii clinice sau folosind scoruri de predicţie, permite clasificarea pacienţilor suspectaţi de EP în categorii de probabilitate clinică sau pre-test care corespund unei prevalenţe crescânde a EP confirmate. Având în vedere că probabilitatea post-test de EP (de ex. dupa tomografia computerizată (CT)), depinde nu doar de caracteristicile proprii ale testului diagnostic ci și de probabilitatea pre-test, acest lucru a devenit o etapă cheie în algoritmul diagnostic al EP.

Noile ghiduri oferă un algoritm de diagnostic al TEV, care începe cu suspiciunea clinică ridicată de simptomatologie, combinată cu determinarea nivelului sanguin al D-dimerilor (crescut în prezenţa trombozei acute din cauza activării simultane a coagulării și a fibrinolizei). În funcție de severitate și de urgența cu care trebuie început tratamentul, se poate realiza o tomografie computerizată (angio-CT) pentru a vizualiza vasele de sânge, sau ecografie cardiacă. Obiectivul este de a stabili diagnosticul cât mai repede și mai sigur posibil, astfel încât să poată fi iniţiată terapia salvatoare de viață și să poată fi prevenit pasajul altor trombi la nivelul plămânilor. Există noi criterii pentru a diferența trombii pulmonari proaspeți de obstrucțiile cronice din cadrul hipertensiunii pulmonare tromboembolice cronice pe baza imaginilor de la CT. Diferențierea este importantă deoarece atitudinea terapeutică diferă. Obiectivele terapeutice în TEP vizează suportul hemodinamic și respirator, anticoagularea în vederea prevenirii decesului prematur cât și trombembolismului venos recurent sau fatal, precum și tratamentul trombolitic al EP acute care restabilește perfuzia pulmonară mai rapid decât administrarea singular a anticoagulării cu heparină nefracţionată (HNF). Remiterea rapidă a obstrucţiei pulmonare duce la reducerea promptă a presiunii și rezistenţei arteriale pulmonare, cu ameliorarea concomitentă a funcţiei VD (21, 22). Prima embolectomie pulmonară chirurgicală realizată cu succes datează din 1924, cu câteva decenii înainte de introducerea tratamentului medicamentos pentru embolie pulmonară. Echipe multidisciplinare, incluzând chirurgi cardiaci, au reintrodus, recent, conceptul de embolectomie chirurgicală pentru EP cu risc crescut, dar și pentru anumite cazuri selecţionate de pacienţi cu EP cu risc intermediar, mai ales acolo unde tromboliza e contraindicată sau a eșuat. Strategia

terapeutică actuală vizează conceptul de echipe multidisciplinare cu răspuns rapid în managementul cazurilor de embolie pulmonară cu risc crescut și intermediar. Se încurajează crearea echipelor care abordează nevoile asistenţei medicale moderne, bazate pe sisteme atent prestabilite, care reunește specialist din diferite domenii: cardiologie, chirurgie cardio-vasculară, pneumologie, chirurgie toracică, hematologie, anestezie-terapie intensivă, radiologie intervenţională. Echipa se reunește în timp real sau prin conferinţe web pentru formularea unui plan de tratament, aplicarea imediată a acestuia, constatându-se în acest fel îmbunătăţirea deciziilor în managementul pacienţilor cu trombembolism pulmonar (23).

Evoluţia TEP poate fi umbrită de asocierea cu anumite comorbidități, precum și datorită riscului de recurenţă. Riscul de TEP recurentă după oprirea tratamentului anticoagulant, diferă în funcţie de asocierea cu un factor de risc tranzitor (de exemplu intervenţie chirurgicală recentă). La pacienții cu un prim episod de TEP asociat cu un factor de risc tranzitoriu major, riscul de reapariție după oprirea anticoagulantului este de 3%/ an. La cei cu un factor de risc continuu, cum ar fi o malignitate subiacentă, sau cei cu tromboză idiopatică, acest risc este de cel puțin 10% pe an, iar riscul este cel mai mare, imediat după întreruperea terapiei anticoagulante (24). De asemenea, sunt asociate anumite anomalii biochimice cu risc crescut de recidivă. Cea mai convingătoare asociere este prezența profilului sindrom antifosfolipidic (anticoagulant lupic, Atc.anticardiolipinici) care este asociat cu o creștere de 2 ori a riscului de TEV recurentă (25). Deficitul de antitrombină, proteină C și proteină S, factorul homozigot V Leiden, niveluri crescute de homocisteină și factorul de coagulare VIII (234 UI / L) au fost, de asemenea, asociate cu rate mai mari de recurență. Forme heterozigote ale factorului V Leiden și mutația genei protrombinei conferă o creștere relativ mică a riscului de recurenţă (25, 26).

În continuare, prezentăm cazul unei paciente de 47 ani, recent diagnosticată cu trombembolism pulmonar bilateral cu ocluzie completă de arteră pulmonară dreaptă. Pe lângă câteva particularități evolutive legate de boala de bază, acesta a ridicat multiple dificultăţi în decelarea etiologiei, aspect care a complicat suplimentar abordarea terapeutică a unui caz deja dificil de manageriat.

Prezentare de caz

Pacientă în vârstă de 47 ani, se prezintă în serviciul nostru în februarie 2019, pentru astenie, debutată de aproximativ 6-8 luni, agravată în ultimele 2 luni, însoţită de dispnee

la eforturi mici/medii și scăderea importantă a toleranţei la efort.

Din istoricul bolii, reţinem aspecte importante care merită menţionate. Pacienta este cunoscută cu pleurezie tuberculoasă dreaptă și meningoencefalită (2004), evoluând cu sindrom migrenos aproximativ 7 ani pe fond de arahnoidită cronică. La administrarea medicaţiei antituberculostatice - linia 1 (Rifampicin, Izoniazida, Etambutol, Pirazinamida), a dezvoltat reacţii alergice (Pirazinamida), tulburări de vedere, edem papilar bilateral, convulsii tonico-clonice, comă grad I/II, fiind internată la Spitalul de Boli Infecţioase, concomitent cu stabilirea diagnosticului de meningoencefalită. În 2010, s-a stabilit diagnosticul de spondilită anchilozantă, tratată 3 ani cu Sulfasalazină, fizio și balneo terapie, ulterior tratament sistat 3 ani, dar cu reluare în 2017 până în 2018 pentru durere dorso-lombară. În aprilie 2018, a acuzat durere laterotoracică dreaptă, însoţită de tuse seacă, astenie și scăderea toleranţei la efort; iniţial s-a interpretat simptomatologia în cadrul bolii reumatologice. Simptomele au persistat, motiv pentru care s-a efectuat radiografie toracică și CT torace nativ- la care s-a decelat colecţie pleurală dreaptă în cantitate mica și 3-4 focare de umplere alveolară ce schiţează bronhogramă aerică. De asemenea, s-a descris imagine cavitară septată de aproximativ 27/13 mm, cu perete neregulat de până la 4 mm grosime, localizat la nivelul lobului superior drept. S-a interpretat ca recidivă pleuro-pulmonară (lob superior drept cu leziuni microcavitare subpleurale), fără confirmare histopatologică sau bacteriologică a tuberculozei. S-a iniţiat tratament strict supravegheat regimul II, cu evoluţie lent nefavorabilă. Pe parcursul internării, a dezvoltat parestezii la nivelul membrelor inferioare, episod de lipotimie cu ușor deficit motor hemicorpul stâng și a persistat starea de slăbiciune. S-au completat investigaţiile cu consult neurologic și IRM cerebral, care au descris leziuni sechelare cortico-subcorticale frontal și parietal drept cu malformaţii vasculare cerebrale complexe ce asociază probabile fistule vasculare durale, în context cronic sechelar, extinse supra și infratentorial bilateral. În decembrie 2018, a încheiat tratamentul cu antituberculostatice. Dispneea la eforturi mici și scăderea importantă a toleranţei la efort s-a agravat, motiv pentru care s-a prezentat în serviciul nostru pentru investigaţii suplimentare.

Examenul obiectiv la internare a evidenţiat următoarele aspecte: stare generală ușor influenţată, pacientă conștientă, orientată temporo-spaţial, tegumente normal colorate, TA- 90/60 mmHg, AV- 60b/min, zgomote cardiace ritmice, pulmonar- fără stază, SaO2- 92-93% spontan, abdomen mobil cu respiraţia, fără sensibilitate la palpare.

Bilanţul biologic iniţial a decelat poliglobulie (Hb- 17.2g/dl, Ht- 48.1%), funcţie hepatică, renală în limite normale, hipoHDLcolesterolemie, NT-proBNP reacţionat,

enzime de citoliză miocardică în limite normale, D-dimeri în limite normale. Profil hormonal tiroidian în limite normale. Examen sumar urină- fără modificări.

S-a considerat oportună completarea investigaţiilor cu angio-CT, care a decelat ocluzie completă de la origine a arterei pulmonare drepte, fără opacifiere a ramurilor sale arteriale lobare, segmentare și subsegmentare pulmonare din dreapta, tromb parietal cronic la nivelul arterei segmentare postero-bazale a lobului inferior stâng, fără obstrucţie luminală completă, cu opacifiere în distalitate a ramurilor sale. În plus, s-a descris calibru redus al trunchiului venos brahio-cefalic stâng și a tributarelor acestuia, cu circulaţie colaterală parietală cervico-toracică.

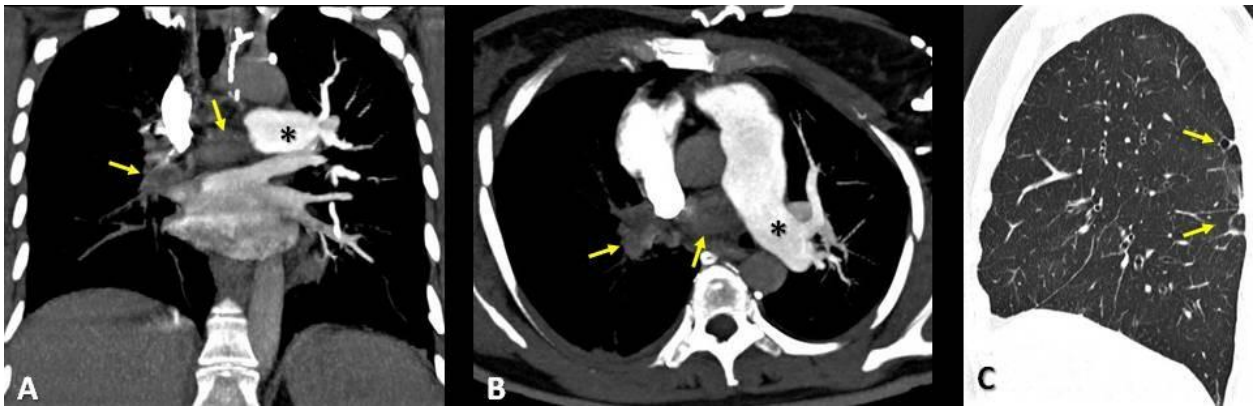

Figura 1:

Angio-CT torace din data 20.02.2019. Pe reconstrucţiile MIP în plan coronal (A) în axial (B) se observă opacifiere cu substanţă de contrast doar a arterei pulmonare stângi și ramurilor sale (asterisc), artera pulmonară dreaptă și ramurile sale intrapulmonare (săgeţi) fiind complet tombozate, fără opacifiere în aval. Pe fereastra pulmonară în plan sagital se vizualizează benzi fibrotice pulmonar periferic posterior în dreapta ce pot corespunde unor infarcte pulmonare sechelare (săgeţi).

Fără semne clinice și ecografice de tromboză venoasă la nivelul membrelor inferioare și superioare. S-a completat bilanţul diagnostic cu ecografie cardiacă, care a descris grad usor de insuficienţă tricuspidiană cu hipertensiune pulmonară moderată. S-a iniţiat tratament anticoagulant cu heparină cu greutate moleculară mica (HGMM)- Tinzaparinum 1 mg/kg/corp. La evaluarea biologică în dinamică, s-a constatat accentuarea poliglobuliei, motiv pentru care s-a solicitat consult hematologic; s-a exclus Policitemia vera prin determinarea mutaţiei JAK2 și sindromul antifosfolipidic prin dozarea anticoagulantului lupic, Ac anticardiolipina IgG și IgM, Ac anti beta2 glicoproteină IgG și IgM. Ecografia abdominală - nu a decelat modificări semnificative.

Așadar, ne-am aflat în faţa unei paciente cu TEV masiv, fără existenţa unui punct de plecare. Principalul nostru obiectiv a devenit decelarea etiologiei emboliei pulmonare. La interval de 3 luni, concomitent cu reevaluarea imagistică (angio-CT) și efectuarea screening-ului oncologic, în ciuda tratamentului anticoagulant prompt instituit, s-a regăsit aspectul de tromboză completă a arterei pulmonare drepte, în ușoară creștere dimensională faţă de examinarea precedentă, cu extensie intraluminală în artera pulmonară stângă pe o lungime de 2 cm și de-a lungul peretelui inferior al trunchiului arterei pulmonare pe o lungime de aprox 1cm. Fără aspect ocluziv al artrei pulmonare stângi sau trunchiului arterei pulmonare. Fără alte semne de tromboză nou-aparută la nivelul segmentelor arteriale pulmonare. Ecografia cardiacă a descris ventricul stâng eficient, cavităţi nedilatate, fără semne de hipertensiune pulmonară, gradient VD-AD- 25 mmHg (aspect ameliorat comparativ cu examinarea din februarie 2019). S-a efectuat suplimentar imagistică prin rezonanţă magnetică (IRM) cardiacă- fără modificări semnificative la nivelul cordului, cu excepţia unei ușoare tulburări de cinetică a septului interventricular. S-au completat investigaţiile cu CT abdomino-pelvin cu substanţă de contrast și s-au recoltat markeri tumorali (ACE, alfaFP, CA 19-9, scor ROMA, CYFRA-21-2)- în limite normale. Examinarea imagistică abdomino-pelvină a descris îngrosare parietală circumferenţială neregulată la nivelul colonului descendent cu priză de contrast mult mai intensă a peretelui și tendinţa la ștergere a stratificării parietale la acest nivel, ce se asociază cu usoară infiltrare a grăsimii din jur și câteva (5-6) imagini ganglionare milimetrice, fără determinări secundare hepatice sau osoase. S-a completat bilanţul diagnostic cu endoscopie digestivă inferioară, care a confirmat prezenţa unei formaţiuni tumorale vegetante la nivelul colonului descendent; formaţiune parţial stenozantă, dar pasabilă cu dificultate cu endoscopul. Din punct de vedere histopatologic, aspectul corespunde unui adenocarcinom de tip intestinal. Din antecedentele heredocolaterale reţinem neoplasm colonic pe linie paternă, un frate și 5 unchi.

Figura 2:

Pe examinarea CT toraco-abdomino-pelvină cu substanţă de contrast din data de 13.05.2019 se observă pe secţiunile axiale angio-CT de la nivel pulmonar (A) aspect evolutiv al trombozei arteriale pulmonare, cu extensie endoluminală parţială în artera pulmonară stângă (săgeata); artera pulmonară dreaptă rămâne complet trombozată. Pe secţiunile abdominale în plan axial (B) și coronal (C), pe timpul arterial efectuat se constată îngrosare parietală segmentară a colonului descendent (săgeţi) cu hipervascularizaţie și pierderea stratificării parietale, precum și usoară infiltrare a grăsimii din jur, ridicând suspiciunea unor modificări tumorale.

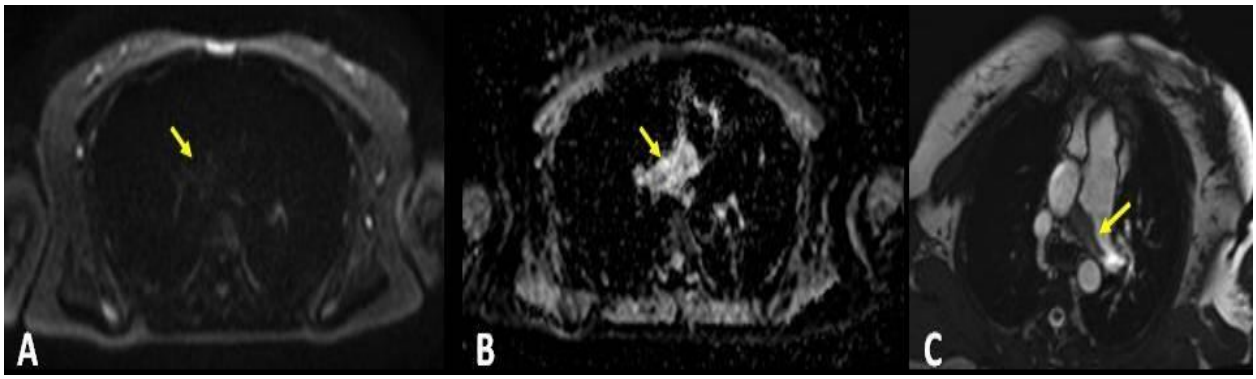

Figura 3:

S-a efectuat IRM cardiac în data de 15.05.2019 care nu pune în evidenţă restricţie de difuzie pe secvenţa DWI și harta AD (A, B) la nivelul trombozei pulmonare drepte (săgeţi) care să ridice problema unui tromb tumoral. Pe secvenţa C de la nivelul arterelor pulmonare se observă tromb flotant în artera pulmonară stângă (săgeata).

Așadar, coroborând datele clinice și paraclinice menţionate anterior, s-a stabilit diagnosticul de adenocarcinom colon descendent, parţial stenozant T2N0M0, tromboză completă artera pulmonară dreaptă, în ușoară extensie. Având în vedere riscul înalt de stenoză și ocluzie la nivelul colonului descendent, s-a întrunit echipă multidisciplinară (cardiologie, chirurgie cardio-vasculara, anestezie-terapie intensivă, chirurgie, oncologie și anatomie patologică), care au opinat pentru cura chirurgicală a formaţiunii tumorale colonice. Asociat, s-a optat pentru înlocuirea tratamentului anticoagulant injectabil-Tinzaparinum cu Enoxaparinum 1 mg/kg/corp (Clexane). La recomandarea cardiologului, s-a temporizat intervenţia chirurgicală timp de o lună și s-a reevaluat imagistic - ameliorare a aspectului angio-CT, cu persistenţa trombozei complete a arterei pulmonare drepte, însă cu dispariţia extensiei acesteia în artera pulmonară stângă și în

trunchiul arterei pulmonare.

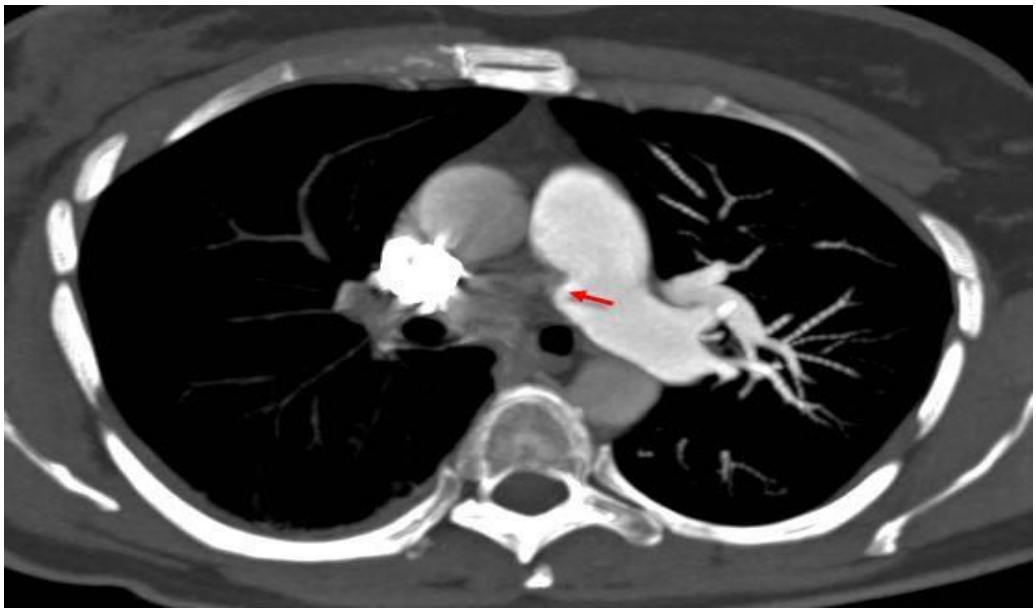

Figura 4:

Pe examinarea angio-CT toracic de control la o luna distanţă, extensia trombotică din artera pulmonară stângă descrisă anterior nu se mai vizualizează (săgeata), sugerând resorbţie a trombului recent. În schimb, rămâne tromboza completă a arterei pulmonare drepte și ramurilor sale.

În iulie 2019, s-a intervenit chirurgical, s-a efectuat rezecţie segmentară de sigmă și colon descendent cu anastomoză colo-sigmoidiană T-T. Histopatologic- adenocarcinom sigmoidian moderat diferenţiat (G2) pT3 N0 Mx Lo Vo. Consultul oncologic postoperator, a recomandat monitorizare clinică și paraclinică (endoscopie digestivă inferioară și angio-CT la 6 luni, marker tumoral la 3 luni), fără indicaţie de tratament adjuvant. În dinamică, evoluţia a fost lent favorabilă, motiv pentru care specialistul cardiolog a decis comutarea pe tratament anticoagulant oral de generaţie noua (NOAC). În ianuarie 2020, s-a reevaluat imagistic (angio CT torace si CT abdomino-pelvin cu sc.); s-a descris tromboză completă a arterei pulmonare drepte, discret ameliorată în porţiunea sa proximală endoluminală, în rest fiind staţionară. Status postrezecţie segmentară hemicolon stâng, cu minimă îngrosare parietală mai probabil reactivă în zona de anastomoză colo-colică- ce necesită însă corelare cu aspectul endoscopic. Fără leziuni suspecte de determinări secundare vizibile la nivel toraco-abdomino-pelvin. Endoscopia digestivă inferioară de follow-up- a descris stare post-

sigmoidectomie, fără semne de recidivă și hemoroizi interni grad II.

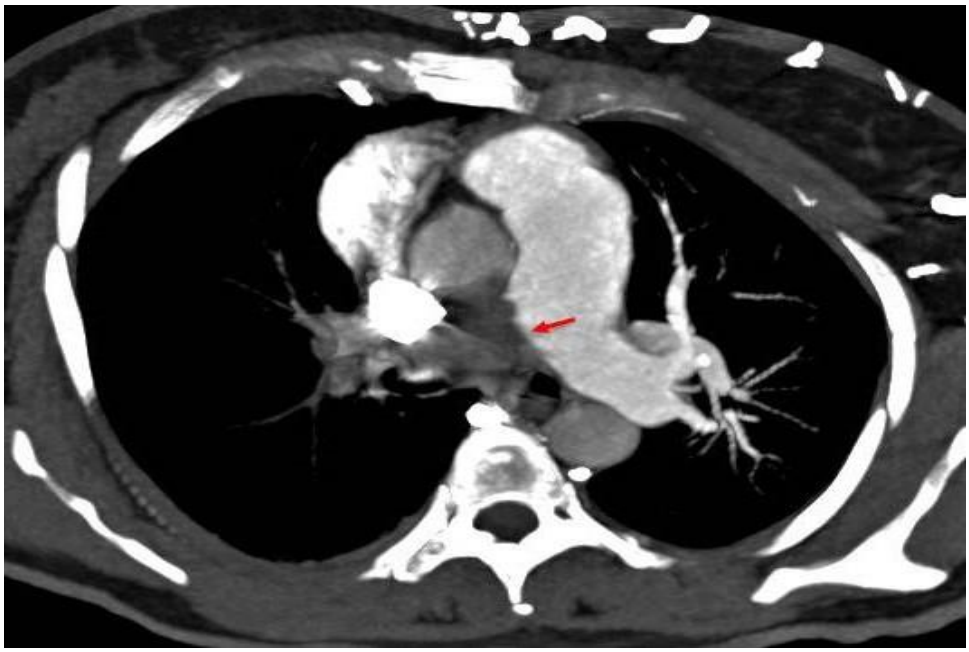

Figura5: Angio-CT torace din data de 12.09.2019 aspectul imagistic al trombozei de la nivelul arterei pulmonare drepte este staţionar (săgeata), fără extensie sau semne de recanalizare a lumenului. Nu se observă nici opacifiere a ramurilor arteriale intrapulmonare drepte.

Persistenţa poliglobuliei cu moderată agravare în ultimele luni, precum și antecedentele embolice, a impus reevaluare hematologică în vederea excluderii unei eventuale trombofilii. Astfel, s-a determinat mutaţia factorului V Leiden, mutaţia protrombinei, antitrombina III, proteina C și S, decelându-se trombofilie prin mutaţia heterozigot a factorului V Leiden. Din punct de vedere clinic, evoluţia a fost nefavorabilă (accentuarea asteniei și alterarea progresivă a toleranţei la efort, scăderea saturaţiei în aerul atmosferic până la 90%), sub tratament cu anticoagulant oral, motiv pentru care s-a reexaminat din punct de vedere cardiologic. S-a constatat agravarea hipertensiunii pulmonare (gradient VD-AD în creștere (50 mmHg). S-a revenit la tratamentul anticoagulant injectabil cu Enoxaparinum, intrând în discuţie oxigenoterapie la domiciliu și tratament cu inhibitori de fosfodiesterază.

În urma bilanţului clinic, biologic și paraclinic, efectuat la Centrul de Expertiză în Hipertensiunea Pulmonară, s-a decis oxigenoterapie la domiciliu (ochelari nazali 2-3 l/min- 5-6h/zi), continuarea tratamentului cu anticoagulant injectabil având în vedere asocierea trombembolismului venos, trombofiliei și neoplasmului colonic. De asemenea,

pacienta are indicaţie de trombendarterectomie pulmonară dreaptă. În prezent, pacienta se află în evidenţa Centrului de Expertiza in Hipertensiunea pulmonară- București, programată la cateterism cardiac drept, angiografie pulmonara (investigaţii amânate în contextul pandemiei Covid-19), precum și în așteptarea aprobării chestionarului E112, în vederea efectuării intervenţiei chirurgicale în Austria- centru cu experienţă în acest domeniu.

Discuții

Am ales să prezentăm acest caz din mai multe considerente. Între factorii decisivi au fost severitatea cazului, precum și istoricul intricat al pacientei. De asemenea, un aspect important a fost și recidiva de tuberculoză (TB) pulmonară, care a întârziat semnificativ diagnosticul final și a ridicat probleme legate de abordarea terapeutică. Nu în ultimul rând, în alegerea cazului am luat în calcul prezenţa a multiplii factori de risc, etiologia intricată, algoritmul descendent de diagnostic- pornind de la o complicaţie/factor favorizant al neoplasmului, al trombofiliei și chiar al tuberculozei pulmonare, precum și dezvoltarea hipertensiunii pulmonare post trombembolism pulmonar venos.

Trombembolismul venos este o complicație frecventă a malignității și reprezintă a doua cea mai frecventă cauză de deces - aproximativ 13% la pacientii cu cancer, prima cauză fiind progresia bolii în 70% din cazuri (27). Cea mai mare incidență a TEV se întâlnește în carcinoamele pancreasului, ale tractului gastro-intestinal, pulmonar și ovarian (28). Printre afecțiunile maligne gastrointestinale, carcinomul gastric are o incidenţă mult mai mare a TEV, comparativ cu cancerul de colon. Deși incidența cumulativă a emboliei pulmonare la pacienții cu cancer de colon nu este la fel de mare comparativ cu alte malignitati, TEV poate reflecta prezența modificărilor metabolice mai agresive, fiind un predictor semnificativ al decesul în primul an de la diagnostic (28-31). Deși există rapoarte în literatură referitoare la eficiența terapiei biologice cu HGMM pentru tromboembolismul asociat cancerului, noi dovezi sugerează că NOAC, pot fi alternative rezonabile la HGMM (32). Printre aspectele particulare ale acestui caz, subliniem agravarea clinică și lipsa ameliorării imagistice sub tratament cu anticoagulant oral.

O altă particularitate a cazului a fost legată de istoricul de infecție cu Mycobacterium tuberculosis. Tuberculoza poate duce la hipercoagulabilitate, stază venoasă crescută și disfuncție endotelială, crescând astfel susceptibilitatea la TEV. Cazul

nostru relevă embolie pulmonară bilaterală asociată cu tuberculoză pulmonară, o asociere semnificativă, dar rară, care prezintă o dilemă diagnostică ce poate avea implicații prognostice grave (33, 34). Pacienții cu tuberculoză sunt predispuși la tromboembolism venos din cauza mai multor mecanisme fiziopatologice, care afectează toate cele trei părți ale Triadei Virchow (35-37). Primul raport al unei asocieri între tuberculoză și embolie pulmonară dateaza din 1950, în care embolia pulmonară a fost identificata la 27 pacienti din 111 subiecți de tuberculoză activă (24,3%) din 634 autopsii, comparativ cu 23,1% incidență de embolie pulmonară în populatia generala (34). Asocierea dintre tuberculoză și inflamație, modificări hemostatice și hipercoagulabile a fost stabilită recent (36, 38). Deficitul de Antitrombină III, proteina C și proteina S și nivelurile crescute ale fibrinogenului plasmatic, creșterea agregării plachetare pare să inducă o stare de hipercoagulabilitate care se îmbunătățește sub tratamentul antituberculostatic în patru săptămâni (36). Prin urmare, tratamentul trebuie început timpuriu în asociere cu anticoagulare. Mai mult, anticoagularea orală trebuie supravegheată cu atenție din cauza inducerii enzimelor de citoliză hepatică prin medicamente antituberculostatice, ceea ce crește clearance-ul hepatic al anticoagulantului oral și duce la doze mai mari de medicament. Absența oricărei comorbidități și a oricărui istoric familial al unei coagulopatii, sugerează tuberculoza ca fiind cauza principală a emboliei pulmonare la pacient. Revenind la cazul nostru, considerăm că prezenţa infecţiei cu Mycobacterium tuberculosis, recidivată, merită luată în considerare ca un posibil factor de risc în apariţia evenimentului embolic.

Din punct de vedere al comorbidităților, o mențiune aparte merită făcută legat de prezența deficiențelor ereditare, cum ar fi antitrombina (AT), proteina C (PC) sau proteina S (PS), precum și factorul V Leiden (FVL) sau mutațiile protrombinei G20210A, factori de risc stabiliți pentru trombofilia de origine genetică (39, 40). Mutația FVL este un factor de risc ereditar major pentru trombofilie în populația occidentală reprezentând 20% - 25% din pacienți cu TEV (41, 42). Riscul de TEV este de 3 până la 7 ori mai mare la heterozigoţi purtători de mutație FVL și de 50 până la 100 de ori la homozigot comparativ cu indivizii fără mutații (43, 44). American College of Chest Physician- sugerează utilizarea NOAC, în defavoarea antivitaminelor K (AVK) pentru tratamentul TEV la pacienţii fără malignitate (45). Cu toate acestea, rolul NOAC în tratamentul trombofiliei ereditare rămâne necunoscut (46). Wypasek și colab. a raportat 2 cazuri cu deficiență de proteină S asociată TEV, care au arătat rezistență la efectele anticoagulante ale rivaroxaban (47). Pe de altă parte, Cook și colab. au arătat că o pacientă cu tromboză de

venă ovariană asociată cu mutația FVL a răspuns favorabil la tratamentul cu Rivaroxaban. Mai mult, o analiză subgrup efectuată de Schulman și colab. a demonstrat că dabigatran este non-inferior warfarinei la pacienții cu trombofilie moștenită. Conform datelor mai sus menţionate, NOAC pot fi alternative adecvate la AVK pentru pacienții cu trombofilie; cu toate acestea, un aspect care ne-a atras atenţia este legat de lipsa răspunsului la tratamentul cu NOAC la cazul nostru, fără a se putea exclude aportul celorlalţi factori de risc la ineficienţa tratamentului. Studii suplimentare sunt necesare în vederea elucidării dacă mutația FVL ar putea fi considerată ca fiind una dintre cauzele rare, dar plauzibile ale trombofiliei genetice.

În plus, abordând acest aspect, am întâlnit o altă particularitate: asocierea neoplasmului și a deficitului de FVL în declanșarea unui eveniment trombembolic. Impactul FVL asupra riscului de TEV la bolnavii cu malignitate rămâne incert. S-a constatat că mutația pro-trombotică a FVL este un factor de risc independent pentru tromboembolism venos la pacienții cu cancer și, prin urmare, ar putea fi luat în considerare în evaluarea riscului trombotic individual. Rolul mutației FVL în tromboza asociată cancerului rămâne neclar; avem la dispoziţie câteva studii care arată diverse rezultate. Singurul studiu prospectiv, a fost realizat pe o cohortă austriacă observațională de aproape 1000 pacienți cu cancer, care a arătat dublarea riscului de a dezvolta TVE în cazul asocierii cu mutaţia FVL (48). În mod similar, un studiu de control a constatat un risc mai mare de TEV în cadrul pacienților cu cancer și mutație FVL (Odds ratio [OR] din 12) comparativ cu malignitatea per se (OR din 7) (16). Cu toate acestea, un alt studiu de caz de control și un mic studiu prospectiv nu au reușit să demonstreze un risc crescut de tromboză în situaţia asocierii cancerului cu mutatia FVL (49, 50). În sfârșit, un efect sinergic între cancer și FVL asupra riscului de TEV a fost raportat într-un studiu de cohortă mare (51). În mai multe analize multivariate concentrate pe pacienţi cu diverse malignităţi, s-a constatat că mutația FVL a fost un factor de risc independent de TEV în randul pacienţilor cu neoplazie (52).

În ceea ce privește această observație suplimentară a riscului ridicat de TEV la pacienții care asociază cancer și mutația FVL, rezultatele noastre sugerează că această trombofilie ar putea fi luată în considerare in vederea evaluarii riscului individual de tromboză. Cu toate acestea, chiar dacă testul de mutație FVL este disponibil pe scară largă și are o sensibilitate și specificitate excelentă, aceste rezultate nu pot justifica screeningul de rutină în rândul bolnavilor cu cancer.

Concluzii

Boala tromboembolică pulmonară constituie o problemă majoră de sănătate la nivel mondial și continuă să fie asociată cu rate mari de mortalitate, prin urmare, necesită diagnosticare și tratament prompt. Cazul prezentat își dorește sublinierea importanţei identificării factorilor de risc (uneori multiplii) mai ales după un prim episod de TEV și iniţierea tratamentului maximal corespunzător, cu urmărire clinică și imagistică riguroasă. Menţionăm, de asemenea, rolul esential al abordarii multidisciplinare in abordarea diagnostică și terapeutică a pacienţilor cu particularităţi clinice și evolutive rare.

Glosar de abrevieri

TEV- trombembolism venos; TVP- tromboză venoasă profundă; EP- embolie pulmonară; CT- tomografie computerizată; IRM- imagistică rezonanţă magnetică; sc- substanţă de contrast; HNF- heparină nefracţionată; HGMM- heparină cu greutate moleculară mica; NOAC- anticoagulante de generaţie nouă; AVK- anticoagulante antivitamina K; AT- antitrombina; PC- proteina C; PS- proteina S; FVL- factor V Leiden.

Pentru prelucrarea datelor personale din foaia de observație, publicarea acestui articol și a imaginilor aferente am obținut consimțământul pacientului.

Referinţe bibliografice

1. Raskob GE, Angchaisuksiri P, Blanco AN, Buller H, Gallus A, Hunt BJ, et al. Thrombosis: a major contributor to global disease burden. Arteriosclerosis, thrombosis, and vascular biology. 2014;34(11):2363-71.

2. Wendelboe AM, Raskob GE. Global Burden of Thrombosis: Epidemiologic Aspects. Circulation research. 2016;118(9):1340-7.

3. Keller K, Hobohm L, Ebner M, Kresoja KP, Münzel T, Konstantinides SV, et al. Trends in thrombolytic treatment and outcomes of acute pulmonary embolism in Germany. European heart journal. 2020;41(4):522-9.

4. Cohen AT, Agnelli G, Anderson FA, Arcelus JI, Bergqvist D, Brecht JG, et al. Venous thromboembolism (VTE) in Europe. The number of VTE events and associated morbidity and mortality. Thrombosis and haemostasis. 2007;98(4):756-64.

5. de Miguel-Díez J, Jiménez-García R, Jiménez D, Monreal M, Guijarro R, Otero R, et al. Trends in hospital admissions for pulmonary embolism in Spain from 2002 to 2011. The European respiratory journal. 2014;44(4):942-50.

6. Dentali F, Ageno W, Pomero F, Fenoglio L, Squizzato A, Bonzini M. Time trends and case fatality rate of in-hospital treated pulmonary embolism during 11 years of observation in Northwestern Italy. Thrombosis and haemostasis. 2016;115(2):399-405.

7. Lehnert P, Lange T, Møller CH, Olsen PS, Carlsen J. Acute Pulmonary Embolism in a National Danish Cohort: Increasing Incidence and Decreasing Mortality. Thrombosis and haemostasis. 2018;118(3):539-46.

8. Agarwal S, Clark D, 3rd, Sud K, Jaber WA, Cho L, Menon V. Gender Disparities in Outcomes and Resource Utilization for Acute Pulmonary Embolism Hospitalizations in the United States. The American journal of cardiology. 2015;116(8):1270-6.

9. Roy PM, Meyer G, Vielle B, Le Gall C, Verschuren F, Carpentier F, et al. Appropriateness of diagnostic management and outcomes of suspected pulmonary embolism. Annals of internal medicine. 2006;144(3):157-64.

10. Jiménez D, Bikdeli B, Barrios D, Morillo R, Nieto R, Guerassimova I, et al. Management appropriateness and outcomes of patients with acute pulmonary embolism. The European respiratory journal. 2018;51(5).

11. Rogers MA, Levine DA, Blumberg N, Flanders SA, Chopra V, Langa KM. Triggers of hospitalization for venous thromboembolism. Circulation. 2012;125(17):2092-9.

12. Anderson FA, Jr., Spencer FA. Risk factors for venous thromboembolism. Circulation. 2003;107(23 Suppl 1):I9-16.

13. Ku GH, White RH, Chew HK, Harvey DJ, Zhou H, Wun T. Venous thromboembolism in patients with acute leukemia: incidence, risk factors, and effect on survival. Blood. 2009;113(17):3911-7.

14. Chew HK, Wun T, Harvey D, Zhou H, White RH. Incidence of venous thromboembolism and its effect on survival among patients with common cancers. Archives of internal medicine. 2006;166(4):458-64.

15. Timp JF, Braekkan SK, Versteeg HH, Cannegieter SC. Epidemiology of cancer-associated venous thrombosis. Blood. 2013;122(10):1712-23.

16. Blom JW, Doggen CJ, Osanto S, Rosendaal FR. Malignancies, prothrombotic mutations, and the risk of venous thrombosis. Jama. 2005;293(6):715-22.

17. Gussoni G, Frasson S, La Regina M, Di Micco P, Monreal M. Three-month mortality rate and clinical predictors in patients with venous thromboembolism and cancer. Findings from the RIETE registry. Thrombosis research. 2013;131(1):24-30.

18. Pollack CV, Schreiber D, Goldhaber SZ, Slattery D, Fanikos J, O'Neil BJ, et al. Clinical characteristics, management, and outcomes of patients diagnosed with acute pulmonary embolism in the emergency department: initial report of EMPEROR (Multicenter Emergency Medicine Pulmonary Embolism in the Real World Registry). Journal of the American College of Cardiology. 2011;57(6):700-6.

19. Wells PS, Ginsberg JS, Anderson DR, Kearon C, Gent M, Turpie AG, et al. Use of a clinical model for safe management of patients with suspected pulmonary embolism. Annals of internal medicine. 1998;129(12):997-1005.

20. Barco S, Ende-Verhaar YM, Becattini C, Jimenez D, Lankeit M, Huisman MV, et al. Differential impact of syncope on the prognosis of patients with acute pulmonary embolism: a systematic review and meta-analysis. European heart journal. 2018;39(47):4186-95.

21. Goldhaber SZ, Haire WD, Feldstein ML, Miller M, Toltzis R, Smith JL, et al. Alteplase versus heparin in acute pulmonary embolism: randomised trial assessing right-ventricular function and pulmonary perfusion. Lancet (London, England). 1993;341(8844):507-11.

22. Kline JA, Nordenholz KE, Courtney DM, Kabrhel C, Jones AE, Rondina MT, et al. Treatment of submassive pulmonary embolism with tenecteplase or placebo: cardiopulmonary outcomes at 3 months: multicenter double-blind, placebo-controlled randomized trial. Journal of thrombosis and haemostasis : JTH. 2014;12(4):459-68.

23. Dudzinski DM, Piazza G. Multidisciplinary Pulmonary Embolism Response Teams. Circulation. 2016;133(1):98-103.

24. Optimum duration of anticoagulation for deep-vein thrombosis and pulmonary embolism. Research Committee of the British Thoracic Society. Lancet (London, England). 1992;340(8824):873-6.

25. Kearon C, Gent M, Hirsh J, Weitz J, Kovacs MJ, Anderson DR, et al. A comparison of three months of anticoagulation with extended anticoagulation for a first episode of idiopathic venous thromboembolism. The New England journal of medicine. 1999;340(12):901-7.

26. Lindmarker P, Schulman S, Sten-Linder M, Wiman B, Egberg N, Johnsson H. The risk of recurrent venous thromboembolism in carriers and non-carriers of the

G1691A allele in the coagulation factor V gene and the G20210A allele in the prothrombin gene. DURAC Trial Study Group. Duration of Anticoagulation. Thrombosis and haemostasis. 1999;81(5):684-9.

27. Khorana AA, Francis CW, Culakova E, Kuderer NM, Lyman GH. Thromboembolism is a leading cause of death in cancer patients receiving outpatient chemotherapy. Journal of thrombosis and haemostasis : JTH. 2007;5(3):632-4.

28. Caine GJ, Stonelake PS, Lip GY, Kehoe ST. The hypercoagulable state of malignancy: pathogenesis and current debate. Neoplasia (New York, NY). 2002;4(6):465-73.

29. Lee JS, Moon T, Kim TH, Kim SY, Choi JY, Lee KB, et al. Deep Vein Thrombosis in Patients with Pulmonary Embolism: Prevalance, Clinical Significance and Outcome. Vascular specialist international. 2016;32(4):166-74.

30. Alcalay A, Wun T, Khatri V, Chew HK, Harvey D, Zhou H, et al. Venous thromboembolism in patients with colorectal cancer: incidence and effect on survival. Journal of clinical oncology : official journal of the American Society of Clinical Oncology. 2006;24(7):1112-8.

31. Wun T, White RH. Epidemiology of cancer-related venous thromboembolism. Best practice & research Clinical haematology. 2009;22(1):9-23.

32. Raskob GE, van Es N, Verhamme P, Carrier M, Di Nisio M, Garcia D, et al. Edoxaban for the Treatment of Cancer-Associated Venous Thromboembolism. The New England journal of medicine. 2018;378(7):615-24.

33. Mohan B, Kashyap A, Whig J, Mahajan V. Pulmonary Embolism in cases of Pulmonary Tuberculosis: a unique entity. The Indian journal of tuberculosis. 2011;58:84-7.

34. Moran TJ. Autopsy incidence of pulmonary embolism in tuberculosis. Diseases of the chest. 1950;18(2):171-3.

35. Robson SC, White NW, Aronson I, Woollgar R, Goodman H, Jacobs P. Acute-phase response and the hypercoagulable state in pulmonary tuberculosis. British journal of haematology. 1996;93(4):943-9.

36. Turken O, Kunter E, Sezer M, Solmazgul E, Cerrahoglu K, Bozkanat E, et al. Hemostatic changes in active pulmonary tuberculosis. The international journal of tuberculosis and lung disease : the official journal of the International Union against Tuberculosis and Lung Disease. 2002;6(10):927-32.

37. Ambrosetti M, Ferrarese M, Codecasa LR, Besozzi G, Sarassi A, Viggiani P, et al. Incidence of venous thromboembolism in tuberculosis patients. Respiration; international review of thoracic diseases. 2006;73(3):396.

38. Naithani R, Agrawal N, Choudhary VP. Deep venous thrombosis associated with tuberculosis. Blood coagulation & fibrinolysis : an international journal in haemostasis and thrombosis. 2007;18(4):377-80.

39. Seligsohn U, Lubetsky A. Genetic susceptibility to venous thrombosis. The New England journal of medicine. 2001;344(16):1222-31.

40. Goodwin AJ, Adcock DM. Thrombophilia Testing and Venous Thrombosis. The New England journal of medicine. 2017;377(23):2297-8.

41. Margaglione M, Grandone E. Population genetics of venous thromboembolism. A narrative review. Thrombosis and haemostasis. 2011;105(2):221-31.

42. Ridker PM, Hennekens CH, Lindpaintner K, Stampfer MJ, Eisenberg PR, Miletich JP. Mutation in the gene coding for coagulation factor V and the risk of myocardial infarction, stroke, and venous thrombosis in apparently healthy men. The New England journal of medicine. 1995;332(14):912-7.

43. Rosendaal FR, Koster T, Vandenbroucke JP, Reitsma PH. High risk of thrombosis in patients homozygous for factor V Leiden (activated protein C resistance). Blood. 1995;85(6):1504-8.

44. Lijfering WM, Middeldorp S, Veeger NJ, Hamulyák K, Prins MH, Büller HR, et al. Risk of recurrent venous thrombosis in homozygous carriers and double heterozygous carriers of factor V Leiden and prothrombin G20210A. Circulation. 2010;121(15):1706-12.

45. Kearon C, Akl EA, Ornelas J, Blaivas A, Jimenez D, Bounameaux H, et al. Antithrombotic Therapy for VTE Disease: CHEST Guideline and Expert Panel Report. Chest. 2016;149(2):315-52.

46. Skelley JW, White CW, Thomason AR. The use of direct oral anticoagulants in inherited thrombophilia. Journal of thrombosis and thrombolysis. 2017;43(1):24-30.

47. Wypasek E, Potaczek DP, Alhenc-Gelas M, Undas A. PROS1 mutations associated with protein S deficiency in Polish patients with residual vein obstruction on rivaroxaban therapy. Thrombosis research. 2014;134(1):199-201.

48. Pabinger I, Ay C, Dunkler D, Thaler J, Reitter EM, Marosi C, et al. Factor V Leiden mutation increases the risk for venous thromboembolism in cancer patients -

results from the Vienna Cancer And Thrombosis Study (CATS). Journal of thrombosis and haemostasis : JTH. 2015;13(1):17-22.

49. Mandalà M, Barni S, Prins M, Labianca R, Tondini C, Russo L, et al. Acquired and inherited risk factors for developing venous thromboembolism in cancer patients receiving adjuvant chemotherapy: a prospective trial. Annals of oncology : official journal of the European Society for Medical Oncology. 2010;21(4):871-6.

50. Kennedy M, Andreescu ACM, Greenblatt MS, Jiang H, Thomas CA, Chassereau L, et al. Factor V Leiden, prothrombin 20210A and the risk of venous thrombosis among cancer patients. British journal of haematology. 2005;128(3):386-8.

51. Gran OV, Smith EN, Brækkan SK, Jensvoll H, Solomon T, Hindberg K, et al. Joint effects of cancer and variants in the factor 5 gene on the risk of venous thromboembolism. Haematologica. 2016;101(9):1046-53.

52. Heraudeau A, Delluc A, Le Henaff M, Lacut K, Leroyer C, Desrues B, et al. Risk of venous thromboembolism in association with factor V leiden in cancer patients - The EDITH case-control study. PloS one. 2018;13(5):e0194973-e.

Fibrom cardiac la adult asimptomatic

[1]Cerasela M. Goidescu, [2]Maria M. Iszlai, [3]Iulian G. Goidescu

[1]Disciplina Medicală I, Medicină Internă, Cardiologie și Gastroenterologie, Universitatea de Medicină și Farmacie "Iuliu Hațieganu" Cluj-Napoca, Spitalul Militar de Urgență "C. Papilian" Cluj-Napoca

[2]Institutul Inimii "Niculae Stăncioiu" Cluj-Napoca

[3]Disciplina Obstetrică și Ginecologie 1, Universitatea de Medicină și Farmacie "Iuliu Hațieganu" Cluj-Napoca

Introducere

Tumorile cardiace cu origine în structurile cordului sunt entități foarte rare, incidența lor variind larg între 0,001% și 0,03% în studii populaționale, cu o aparentă creștere recentă, observabilă odată cu progresele metodelor neinvazive de depistare (1). Aproximativ 75% dintre tumorile cardiace primare sunt benigne. Cu mai puțin de 200 de cazuri publicate în literatură, fibromul cardiac este responsabil pentru circa 3,2 % din tumorile cardiace primare benigne, fiind însă a doua cea mai frecventă tumora cardiacă în rândul populației pediatrice după rabdomiom. Vârsta mediană la diagnostic este de 2,8 ani, cu 40,6% din cazuri diagnosticate sub vârsta de un an și cu 11,3% din cazuri depistate în perioada pre- și neonatală, fără însă a se observa o predilecție a tumorii legată de sex. Deși este considerată o patologie a copilăriei, o pătrime din fibroamele cardiace sunt descoperite la populația adultă (2,3). O atenție specială necesită pacienții cu sindrom nevoid bazocelular, cunoscut si sub numele de sindrom Gorlin-Goltz, în rândul cărora prevalența fibromului cardiac este de 3% (4).

Fibromul cardiac se prezintă de obicei ca o tumoră solitară, proeminentă, de culoare alb-cenușie, bine circumscrisă, cu dimensiuni ce pot fi cuprinse între 1 și 10 cm, uneori obliterând cavitatea ventriculară. Se diferențiază de rabdomiom prin prezența calcificărilor centrale și prin lipsa regresiei spontane. De obicei se localizează în miocardul ventriculului stâng, prezentând afinitate crescută pentru septul interventricular, însă poate afecta și celelalte cavități cardiace sau alte structuri, precum artera pulmonară. Histologic, fibromul cardiac este alcătuit îndeosebi din colagen și fibroblești care infiltrează miocardul. Tumorile tinere prezintă numeroși miofibroblești și o stromă

fibromixoidă, ocazional decelându-se activitate mitotică în rândul acestora. Odată cu maturarea tumorii, celularitatea se reduce și crește cantitatea de colagen. Nu prezintă capsulă și infiltrează miocardul din jur (5–7).

Manifestările clinice determinate de fibromul cardiac sunt polimorfe și nespecifice, fiind în general expresia localizării și dimensiunii lui și reproducând astfel un spectru larg de alte patologii, cum ar fi cardiomiopatia hipertrofică, stenoza pulmonară, stenoza tricuspidiană, sindroame coronariene acute etc (8–11). În cazul interesării septului interventricular, poate determina tulburări de conducere atrioventriculare, aritmii ventriculare, precum și moarte subită cardiacă, prin invazia sau compresia sistemului de conducere. Obstrucția valvulară, precum și cea a tractelor de ejecție ventriculare pot determina sincope, durere toracică anterioară nespecifică, instabilitate hemodinamică, insuficiență cardiacă congestivă. În cazul a aproximativ un sfert dintre pacienți descoperirea tumorii este incidentală în cadrul unor investigații clinico-paraclinice de rutină. Evoluția naturală a bolii este imprevizibilă, 10%-30% dintre pacienții asimptomatici dezvoltând o aritmie ventriculară fatală (3,6,7,12)

Similar tabloului clinic, **electrocardiograma** este de regulă nespecifică, variind de la un aspect normal, la diverse modificări incluzând deviații de ax, hipertrofii ventriculare, modificări ischemice, tulburări de conducere intraventriculare și, excepțional, blocuri de ramură, tulburări de conducere atrioventriculare și aritmii ventriculare maligne (3).

Explorările imagistice sunt indispensabile pentru diagnostic, caracterizarea tumorii, evaluarea pre-operatorie și urmărirea pacienților. **Radiografia toracică** poate evidenția unele semne indirecte, utile pentru diagnostic, cum ar fi demonstrarea unui anumit grad de cardiomegalie, decelarea unei siluete cardiace anormale sau a unor calcifieri intramiocardice (3). **Ecocardiografia** transtoracică și transesofagiană oferă numeroase informații despre morfologia și impactul funcțional ale tumorii, prezentând în schimb limitări în caracterizarea țesuturilor. În anumite situații, în funcție de resurse, tehnicile ecocardiografice uzuale se pot completa cu metode adiționale, cum ar fi ecocardiografia tridimensională, care poate oferi o caracterizare spațială a tumorii. **Rezonanța magnetică (RM)** cardiacă reprezintă metoda de elecție pentru diagnosticul și delimitarea tumorii, respectiv pentru stabilirea conduitei pre-chirurgicale. Fibromul cardiac apare ca o formațiune sau ca o îngroșare a miocardului, omogenă sau heterogenă în cazul calcificărilor, cu semnal izointens în secvența T1-concentrată și semnal hipointens în secvența T2-concentrată, comparativ țesutul miocardic adiacent. În cazul administrării substanței de contrast, priza de gadolinium este absentă sau discretă pe secvența de

perfuzie precoce, iar pe cea tardivă este difuză și foarte intensă. Aceste caracteristici sunt specifice țesuturilor fibroase. **Tomografia computerizată (CT)** relevă o densitate mai crescută a fibromului cardiac, comparativ cu țesutul miocardic adiacent și prezintă o sensibilitate crescută în detectarea calcificărilor intratumorale (12,13).

Rezecția chirurgicală este indicația princeps în cazul pacienților simptomatici, dar intră în discuție și în rândul celor asimptomatici, din cauza riscului crescut de aritmii ventriculare letale. În unele cazuri, din cauza naturii infiltrative a tumorii, se recomandă implantarea unui cardiostimulator. Dacă excizia completă nu este posibilă, rezecția subtotală poate fi benefică prin degajarea adecvată a obstrucțiilor sau a compresiilor intracavitare, cu ameliorarea calității vieții și a supraviețuirii pe termen lung. În cazul tumorilor prea mari, nerezecabile, transplantul cardiac rămâne o variantă fezabilă pentru pacienții simptomatici (6,7,12).

Prezentarea cazului

Pacientul este în vârstă de 24 ani și se prezintă la camera de gardă pentru o durere la nivelul toracelui anterior, de intensitate moderată, care a apărut la un efort ușor/moderat (mers pe stradă), cu caracter de înțepătură. Inițial durerea a apărut la trezire, de intensitate ușoară, agravându-se ulterior la mers.

Pacientul nu are antecedente patologice, nu se află sub nicio medicație cronică și nu consumă toxice. Activitatea profesională și-o desfășoară în birou, însă are activitate fizică regulată prin practicarea fotbalului de 3-4 ori/săptămână ca hobby.

Durerea pe care pacientul o descrie la momentul prezentării are un istoric mai îndelungat, însă cu o intensitate și durată mai reduse, fără o relație cu efortul fizic; în timpul exercițiilor fizice pacientul nu a prezentat niciodată simptome.

Examenul obiectiv la momentul internării nu a evidențiat modificări patologice; menționăm că durerea era remisă, iar la examenul obiectiv al peretelui toracelui nu s-au obiectivat modificări patologice și nu s-a obținut reproducerea durerii prin palpare. Parametrii clinici măsurați au fost în limite normale (TA= 120/70mmHg, Av= 75/min, Sat O2= 97%).

Electrocardiografia: RS, ax QRS intermediar, unde T negative V3-V6, DII, DIII, aVF.

Parametrii biologici evaluați în urgență au fost în limite normale, inclusiv parametrii de injurie miocardică.

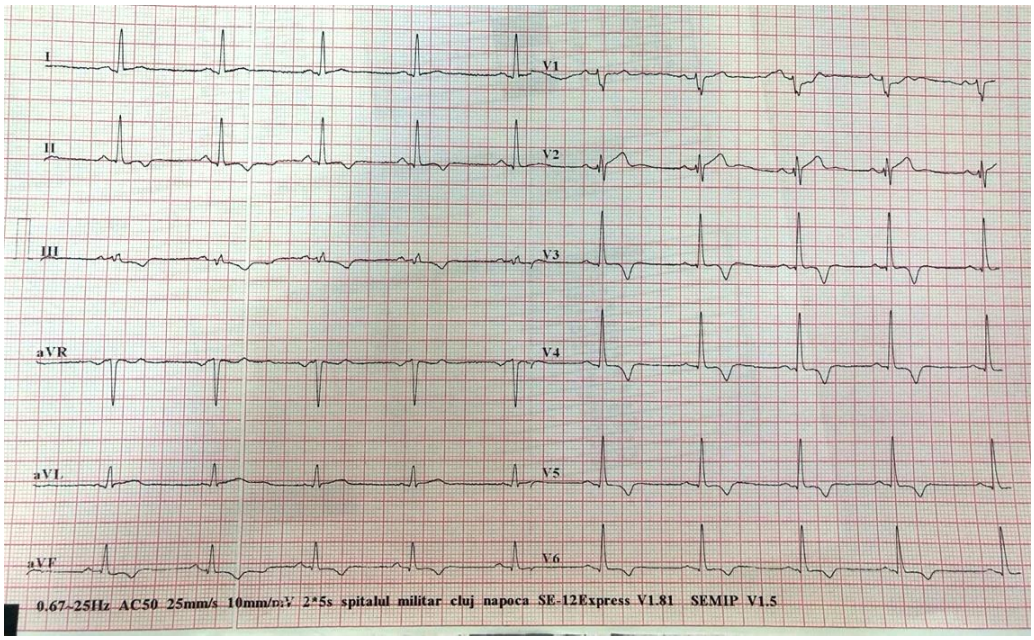

Fig. 1. Electrocardiograma înregistrată la prezentarea în urgență

Ecocardiografia efectuată în urgență evidențiază însă o hipertrofie importantă la nivelul septului interventricular, localizată în regiunea medio-apicală și inferioară a acestuia, care se prelungește spre peretele inferior, având un aspect particular, sugestiv pentru o tumoră intramiocardică. Structura acestei regiuni este inomogenă, cu zone ecogene, hipoecogene dar și hiperecogene, cu grosimea maximă măsurată la nivelul SIV de 35mm, în regiunea bazală aceasta făcând un unchi ascuțit cu septul. Nu se înregistrează gradienți presionali intracavitari sau în tractul de ieșire al ventriculului stâng. Restul structurilor cardiace sunt fără modificări patologice, funcția sistolică și diastolică a ventriculului stâng fiind în limite normale, deși regiunile afectate erau ușor hipokinetice.

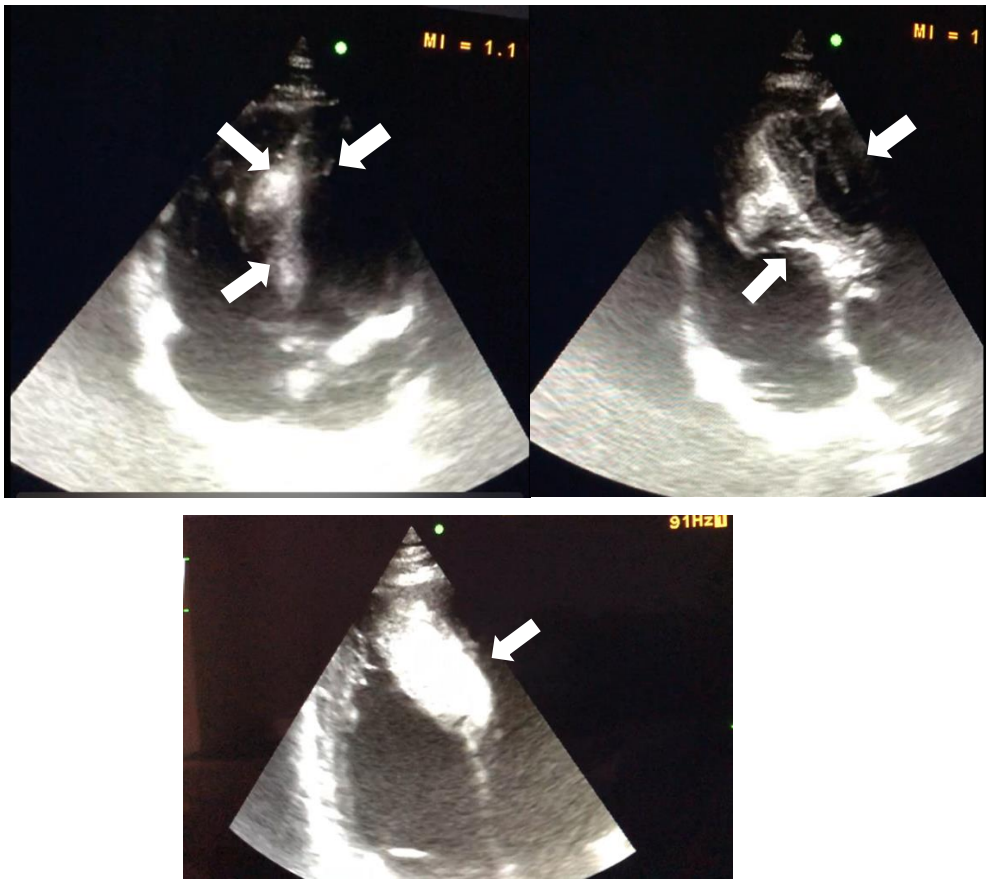

Fig. 2. Ecocardiograma efectuată în camera de gardă

Dat fiind aspectul electrocardiografic dar mai ales al celui ecocardiografic, se ridică suspiciunea unei cardiomiopatii hipertrofice asimetrice, diagnosticul diferențial fiind necesar a fi făcut însă cu o tumoră intramiocardică. Pacientul a fost spitalizat pentru completarea investigațiilor.

Monitorizarea Holter ECG/24h înregistrează ritm sinusal cu AV maximă 120/min, AV minimă 45/min nocturn, cu rare ExV izolate, fără alte tulburări de ritm sau de conducere.

Pentru completarea evaluării se efectuează imagistică prin rezonanță magnetică (IRM) care descrie o formațiune tumorală la nivel intramiocardic VS, infero-septal, care ocupă treimea medie și apicală, cu dimensiuni de 75/32/34mm, cu contur ușor boselat, relativ bine delimitat, cu hiposemnal în T1 și hiposemnal T2 față de miocardul sănătos, cu discretă priză de contrast pe secvența de perfuzie precoce și cu priză de contrast tardivă foarte intensă, omogenă, aspectul IRM fiind sugestiv pentru foarte probabil fibrom miocardic. Formațiunea are raport intim cu mușchiul papilar inferior, ce prezintă în

treimea medie priza de contrast similară. Restul anatomiei cardiace precum și funcția globală sunt în limite normale.

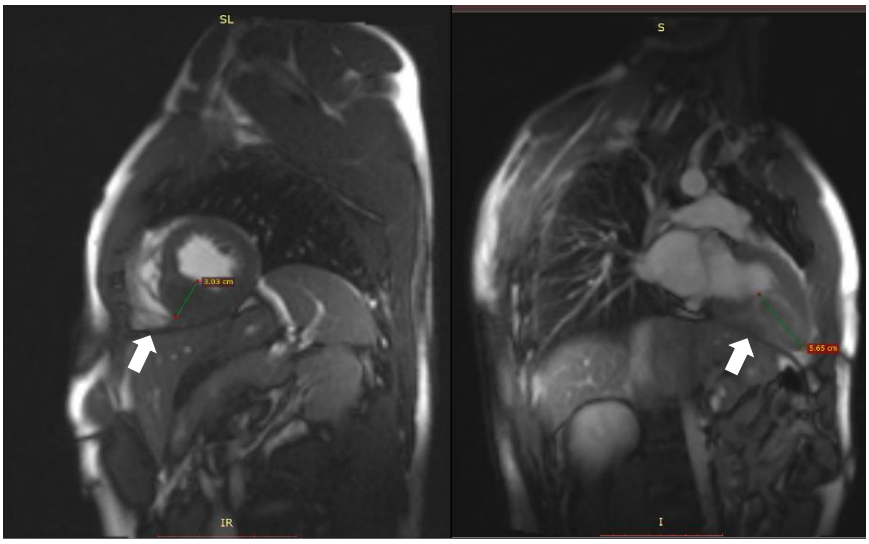

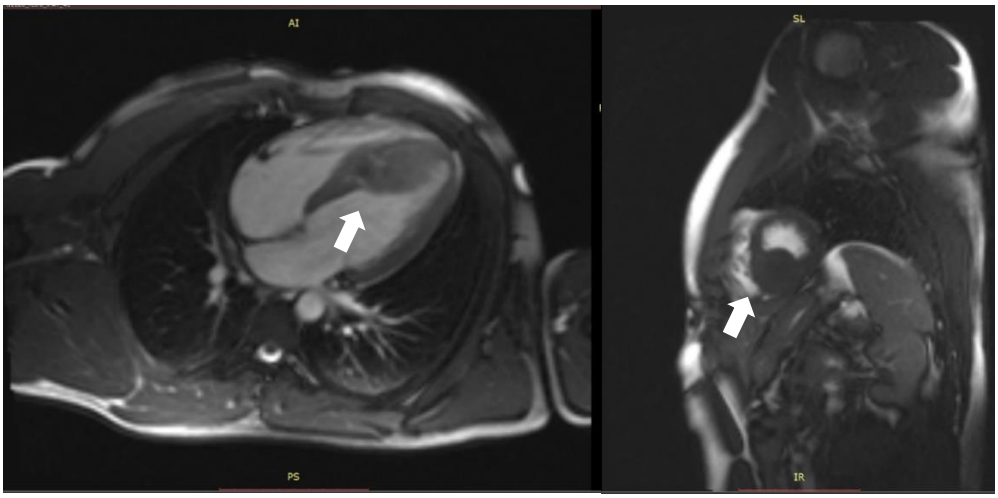

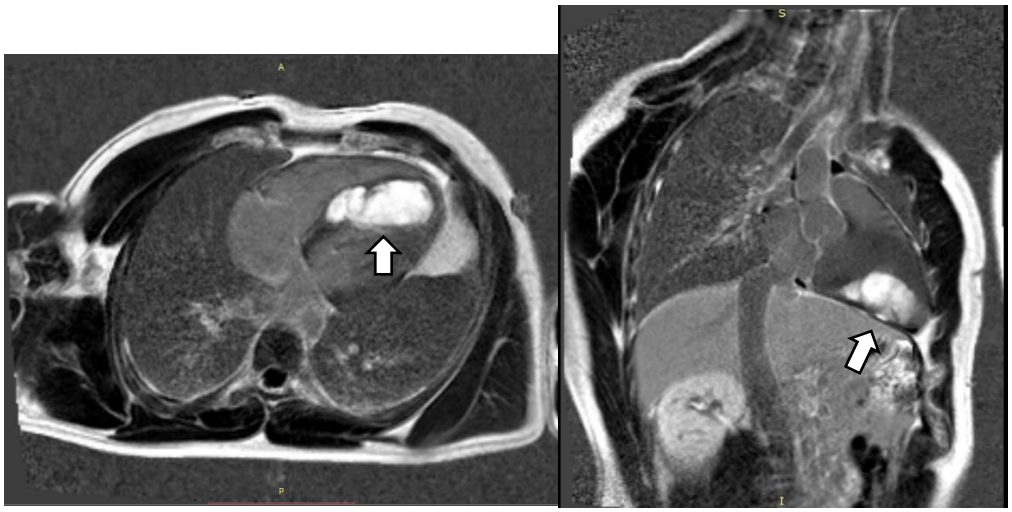

Fig. 3. Imagini de rezonanță magnetică înainte și după administrarea de contrast

Pacientul a fost externat cu recomandare de tratament cu betablocant și recomandare de limitare a activității fizice. Pacientul a fost monitorizat timp de un an, interval în care s-a menținut asimptomatic. Pentru certificarea naturii benigne a tumorii, deși aspectul IRM este înalt sugestiv pentru fibrom cardiac, este necesar efectuarea unui PET-CT.

Discuții

Patologia tumorală cardiacă este rară și puțin studiată, majoritatea datelor din literatură fiind observații de caz sau de mini-serii de cazuri. Tumorile benigne cardiace sunt descoperite mai ales la copii, vârsta medie de debut fiind 13 ani, cazurile de adulți cu fibroame cardiace fiind destul de limitate (14). Tumora cel mai frecvent depistată la adulți fiind mixomul cardiac (15,16).

Simptomele de debut variază de la simptome de insuficiență cardiacă preponderent diastolică, cu dispnee la efort, fenomene de obstrucție intracavitară, până la aritmii și moarte subită cardiacă. Uneori pacienții asociază dureri toracice atipice, fără a putea fi stabilită însă o legătură evidentă între prezența tumorii și cauza durerilor. Uneori ele pot fi depistate incidental, la evaluări cardiologice pentru alte indicații, pacienții putând rămâne mult timp asimptomatici (16,17). Evoluția fibroamelor, deși sunt tumori benigne, este imprevizibilă și uneori cu consecințe „maligne” datorită aritmiilor ventriculare și riscului de moarte subită.

Tratamentul acestor tumori este stabilit în funcție de localizarea și dimensiunile lor, elemente care stabilesc posibilitatea de rezecție a tumorii și de reconstrucție a cavității

cardiace. Tumorile relativ mici, ușor abordabile și care nu implică structuri cardiace complexe pot fi rezecate complet, spațiul rămas urmând să fie reconstruit și închis cu petec protetic. Tumorile de mari dimensiuni sau cele care au o localizare particulară, infiltrative între fibrele miocardice, cu implicarea unor zone mari de miocard și a altor structuri cardiace importante (ex: mușchi pilieri), sunt dificil sau chiar imposibil de rezecat iar reconstrucția poate pune probleme majore; unele astfel de tumori sunt nerezecabile tocmai datorită imposibilității reconstrucției cardiace astfel încât aceasta să-și păstreze funcția. Acest tip de pacienți au fost supuși transplantului cardiac (18). Majoritatea cazurilor de fibrom cardiac descrise în literatură au fost supuse intervențiilor chirurgicale de rezecție (7,14,19) câteva cazuri fiind supuse transplantului cardiac ortotopic; evoluția acestora a fost variabilă, mulți pacienți având o evoluție favorabilă, fără complicații, însă existând pacienți care nu au supraviețuit intervenției de rezecție sau de transplant (7,12). Pacientul cu transplant cardiac, o dată depășită perioada post-operatorie, rămâne un pacient la risc pentru complicații semnificative precum rejetul transplantului, afectare vasculară coronariană difuză, precum și pentru complicații date de terapia imunosupresoare cronică.

Implantarea de defibrilator pentru prevenția morții subite cardiace este justificată atunci când pacientul dezvoltă evenimente aritmice cu risc înalt. Prezența tumorii în sine nu este indicație de implantare de defibrilator în absența istoricului de aritmii ventriculare, stop cardiac resuscitat sau sincope de etiologie incertă.

Pentru cazul pacientului nostru decizia de tratament este dificilă, necesitând echilibrarea balanței între riscul aritmic, progresia către insuficiență cardiacă și administrarea unui tratament cu potențial ridicat de complicații (intervențional, medicamentos sau chiar chirurgical) la un pacient asimptomatic. La acest moment pacientul nu are istoric de tulburări de ritm, anamnestic sau depistate la monitorizările Holter ECG efectuate, astfel că nu are indicație pentru implantare de defibrilator ca metodă de prevenție a morții subite cardiace. Excizia chirurgicală completă nefiind posibilă, se poate tenta excizia chirurgicală subtotală, care însă rămâne discutabilă ca indicație atât timp cât pacientul rămâne asimptomatic. Părerile experților rămân împărțite cu privire la indicația operatorie la un pacient asimptomatic, fără aritmii documentate, tocmai datorită imprevizibilității evoluției din punct de vedere aritmic, dar și datorită alterării geometriei cardiace și disfuncțiilor valvulare care pot apărea. Transplantul cardiac este alternativa de tratament la momentul apariției simptomatologiei de insuficiență cardiacă. Tratamentul cu betablocant este o variantă de terapie antiaritmică

preventivă cu risc mic de reacții adverse (17,20). Cazurile descrise în literatură ale unor pacienți cu evoluție fără incidente pe parcursul monitorizării, în absența tratamentului chirurgical, sunt dovada că această patologie este încă incomplet cunoscută (7,12,20)

Tratamentul conservativ, împreună cu monitorizarea periodică (clinică, imagistică și Holter ECG/24h) și educația pacientului în a-și cunoaște simptomatologia, dar și a anturajului în acordarea primului ajutor în caz de complicații, va fi strategia pe termen mediu. Sprijinul psihologic este extrem de important la pacienții cu patologii rare care încă nu au o strategie terapeutică bine definită; anxietatea indusă de permanenta prezență a riscului aritmic poate fi ea însăși cauză de patologie neuro-psihiatrică sau chiar cardiovasculară și necesită terapie.

Pacienta și-a dat acordul de utilizare a datelor clinice în scop academic, cu respectarea normelor în vigoare de utilizarea a datelor cu caracter personal.

Bibliografie

1. Habertheuer A, Laufer G, Wiedemann D, Andreas M, Ehrlich M, Rath C, et al. Primary cardiac tumors on the verge of oblivion: A European experience over 15years. J Cardiothorac Surg. 2015;
2. Torimitsu S, Nemoto T, Wakayama M, Okubo Y, Yokose T, Kitahara K, et al. Literature survey on epidemiology and pathology of cardiac fibroma. European Journal of Medical Research. 2012.
3. Parmley LF, Salley RK, Williams JP, Head GB. The clinical spectrum of cardiac fibroma with diagnostic and surgical considerations: Noninvasive imaging enhances management. Ann Thorac Surg [Internet]. 1988;45(4):455–65. Available from: http://dx.doi.org/10.1016/S0003-4975(98)90028-5
4. Ritter AL, Granquist EJ, Ramesh Iyer V, Izumi K. Cardiac Fibroma with Ventricular Tachycardia: An Unusual Clinical Presentation of Nevoid Basal Cell Carcinoma Syndrome. Mol Syndromol. 2018;
5. Friesinger GC, Julian DG, Rapaport E. ESC Textbook of Cardiovascular Medicine. Circulation. 2006;
6. Elahi M, Poh CL, Krishna A, Grant P. Surgical Considerations for Large Asymptomatic Cardiac Fibromas in the context of Fatal Ventricular Arrhythmias. Hear Lung Circ [Internet]. 2012;21(11):750–3. Available from: http://dx.doi.org/10.1016/j.hlc.2012.03.005
7. Nwachukwu H, Li A, Nair V, Nguyen E, David TE, Butany J. Cardiac

fibroma in adults. Cardiovascular Pathology. 2011.

8. Veinot JP, O'Murchu B, Tazelaar HD, Orszulak TA, Seward JB. Cardiac fibroma mimicking apical hypertrophic cardiomyopathy: a case report and differential diagnosis. J Am Soc Echocardiogr. 1996;

9. Bapat VN, Varma GG, Hardikar AA, Sivaraman A, Agrawal NB, Tendolkar AG. Right-ventricular fibroma presenting as tricuspid stenosis - A case report. Thorac Cardiovasc Surg. 1996;

10. Gasparovic H, Coric V, Milicic D, Rajsman G, Burcar I, Stern-Padovan R, et al. Left Ventricular Fibroma Mimicking an Acute Coronary Syndrome. Ann Thorac Surg. 2006;

11. Valente M, Cocco P, Thiene G, Casula R, Poletti A, Milanesi O, et al. Cardiac fibroma and heart transplantation. J Thorac Cardiovasc Surg. 1993;

12. Chu ZG, Zhu ZY, Liu MQ, Lv FJ. Cardiac fibromas in the adult. J Card Surg. 2014;29(2):159–62.

13. Hasan KY, Tipoo FA. Large intra-cardiac fibroma identified on cardiac MRI — A case report and review of literature. J Pak Med Assoc. 2018;68(7):1105–7.

14. Davies B, Oppido G, Brizard CP. Surgical management of symptomatic cardiac fibromas in children. J Thorac Cardiovasc Surg. 2007;133(1):254–6.

15. Grebenc ML, Rosado De Christenson ML, Burke AP, Green CE, Galvin JR. Primary cardiac and pericardial neoplasms: Radiologic-pathologic correlation. Radiographics. 2000;

16. Bonow RO, Louis S, Mann DL, Libby P. Heart Disease Braunwald ' S. American Journal of Hypertension. 2011.

17. Yong MS, Brink J, Zimmet AD. Right ventricular reconstruction after resection of cardiac Fibroma. J Card Surg. 2015;30(8):640–2.

18. Zheng XJ, Song B. Left ventricle primary cardiac fibroma in an adult: A case report. Oncol Lett. 2018;16(4):5463–5.

19. Stéphant E, Ana S, Philippe D. Inter-ventricular septal cardiac fibroma in an adult: MR and MDCT features with pathologic correlation. Eur J Radiol Extra. 2008;67(3):103–6.

20. Pozzi M, Deux JF, Kirsch M. Conservative management of left ventricle cardiac fibroma in an adult asymptomatic patient. Int J Cardiol [Internet]. 2012;161(3):e61–2. Available from: http://dx.doi.org/10.1016/j.ijcard.2012.04.125

Rezultatele imunoterapiei în tratamentul de primă linie a carcinomului bronho-pulmonar fără celule mici avansat, cu expresie PD-L1 crescută

[1,2]Florentina Claudia Militaru, [1]Anghel Adrian Udrea, [2,3]Valentin Militaru, [2]Ioana Corina Bocșan, [1]Andrea Otilia Onisim

1-Clinica Medisprof

2-UMF Iuliu Hațieganu

3- Spitalul Clinic Municipal Cluj-Napoca

Introducere

Cancerul bronho-pulmonar reprezintă una din principalele cauze de deces prin cancer la nivel mondial. Majoritatea carcinoamelor pulmonare este alcatuită din carcinoame fără celule mici, respectiv carcinomul scuamos și adenocarcinomul (1). Apariția noilor terapii țintite, printre care și imunoterapia, a avut ca și consecință o îmbunătățire a prognosticului pacienţilor cu carcinoame pulmonare, chiar în stadii avansate de boală (2).

Imunoterapia folosește anticorpi monoclonali direcționați împotriva punctelor de control imun, cum sunt, de ex. receptorul 1 cu rol în controlul morții celulare programate (receptor programmed cell death 1, PD-1) sau ligandul acestuia (PD-L1). Actualmente se consideră că expresia PD-L1 permite celulelor canceroase să evite răspunsul imun (3).

Anticorpii monoclonali umanizați se leagă de receptorul 1 (PD-1) cu rol în controlul morții celulare programate și blochează interacțiunea acestuia cu liganzii PD-L1 şi PD-L2. Receptorul PD-1 este un reglator negativ al activității celulelor T, care s-a dovedit a fi implicat în controlul răspunsurilor imune ale celulelor T. Acești anticorpi potențează răspunsurile celulelor T, inclusiv răspunsurile anti-tumorale, prin blocarea legării PD-1 de PD-L1 și PD-L2, care sunt exprimate în celulele ce prezintă antigenul și pot fi exprimate de tumori sau alte celule din micromediul tumoral (4).

Scopul prezentării acestui caz este de a arăta răspunsul la imunoterapie în tratamentul de primă linie a carcinomului bronho-pulmonar fără celule mici avansat, cu expresie PD-L1 crescută.

Caz clinic

Pacient în vârstă de 59 de ani s-a prezentat în luna februarie 2019 în serviciul de pneumologie pentru dispnee, tuse productivă, hemoptizii repetate în cantitate mică, debutate în urmă cu cel puțin trei luni. În contextul simptomatologiei pacientului s-a efectuat computer tomograf toracic nativ care a evidențiat o formațiune pulmonară hilară dreaptă, adenopatii mediastinale și leziuni chistice hepatice multiple. În urma fibrobronhoscopiei s-a observat infiltrarea bronhiei principale drepte cu obstrucție distală parțială iar biopsiile prelevate au confirmat diagnosticul histopatologic de carcinom scuamos moderat diferențiat, susținut și de colorațiile imunohistochimice p40 pozitiv, TTF1 negativ. La momentul consultului oncologic inițial, în luna martie 2019, pacientul prezenta simptomatologie respiratorie persistentă și un status de performanță ECOG 2. Pentru o stadializare optimală s-a completat bilanțul imagistic cu computer tomograf cerebral și toraco-abdominal cu substanță de contrast care a evidențiat o formațiune pulmonară centro-hilară dreaptă cu diametrul maxim de 55 mm, cu înglobarea arterei pulmonare drepte, adenopatii mediastinale multiple, colecție pleurală dreaptă în cantitate mică, multiple determinări secundare hepatice diseminate, cu caracter chistic și diametrul maxim de 95 mm (figura 1) S-a stabilit diagnosticul final de carcinom scuamos bronho-pulmonar drept cT4N2M1c, stadiul IVB (AJCC Staging 2017). Ținând cont de extensia bolii s-a solicitat testarea expresiei imunohistochimice a ligandului morții celulare programate - PD-L1 (clona 22C3, Dako), expresie prezentă în peste 90% din celulele tumorale.

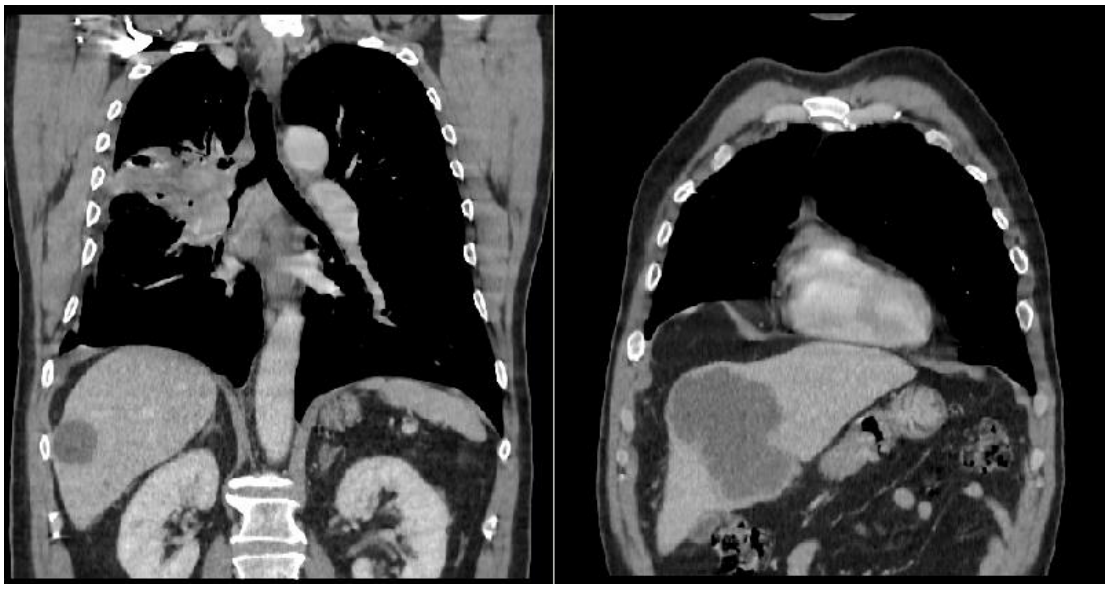

Fig. 1. Aspectul imagistic CT la diagnostic - tumora primară pulmonare și determinări secundare hepatice

Având în vedere stadiul bolii și expresia crescută a proteinei PD-L1 s-a stabilit ca strategie terapeutică imunoterapia cu pembrolizumab, în doza totală de 200 mg administrată intravenos la intervale de trei săptămâni, până la progresia bolii. Prima evaluare imagistică computer tomograf, efectuată la nouă săptămâni de la debutul tratamentului, a evidențiat un răspuns parțial cu reducerea dimensională a formațiunii tumorale pulmonare (35mm vs. 55mm) și a determinărilor secundare hepatice (60mm vs. 95mm segment IV, 28mm vs. 53mm segment VI) cu regresia globală a determinărilor secundare hepatice de mici dimensiuni și a adenopatiilor mediastinale(figura 2) În concordanță cu răspunsul imagistic simptomatologia pacientului a remis cvasicomplet după primul ciclu de tratament, cu îmbunătățirea semnificativă a statusului de performanță, ECOG PS 0 la două luni de la debutul imunoterapiei. Evaluările imagistice efectuate ulterior la intervale 3 luni au evidențiat o accentuare progresivă a răspunsului parțial la nivelul tuturor leziunilor țintă. În luna octombrie 2019, după 7 luni de tratament cu pembrolizumab, examinarea CT a evidențiat un aspect staționar al leziunilor țintă, însă cu creșterea dimensională a unor adenopatii la nivelul hilului hepatic (15mm vs. 7mm) și hilului renal stang (11mm vs. 6mm), anterior cu diametru subcentimetric, considerate nepatologice. Ținând cont de răspunsul obiectiv global, s-a considerat boala ca fiind staționară și s-a continuat administrarea tratamentului imunoterapic. Următoarea evaluare CT, efectuată după alte trei cicluri de tratament a evidențiat o scădere suplimentară a leziunilor secundare hepatice (30mm vs. 40mm, respectiv 14mm vs. 20mm), însă cu o creștere în volum a adenopatiilor mediastinale (15mm vs. 9mm, infracarinar) și infradiafragmatice (24mm vs. 15mm, 14mm vs. 11mm), precum și un aspect necrotic evolutiv la periferia tumorii primare pulmonare. Rezultatul imagistic a fost interpretat ca pseudoprogresie la nivel limfoganglionar (figura 3), însă menținerea beneficiului clinic și toleranța bună a tratamentului au motivat continuarea tratamentului cu Pembrolizumab încă două luni, până la următoarea evaluare imagistică.

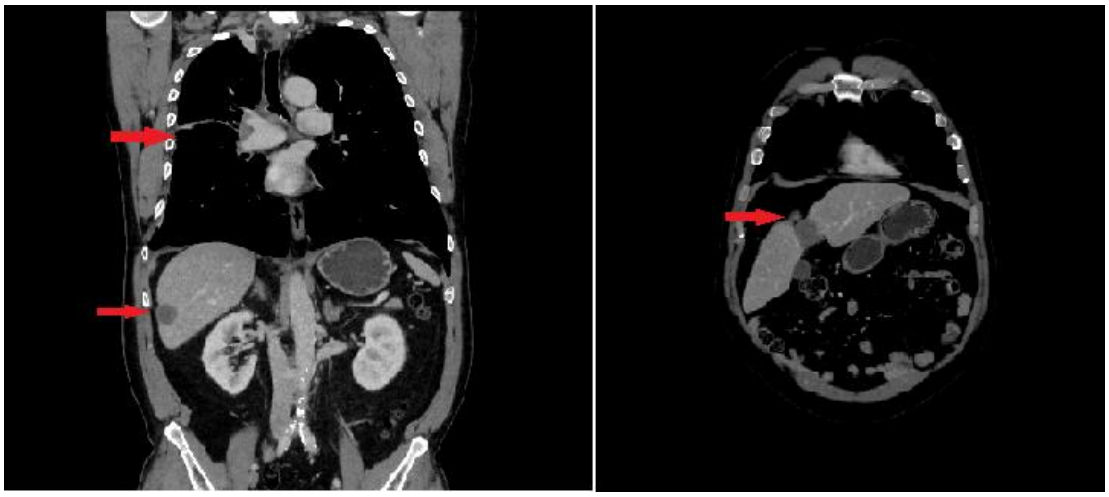

Fig. 2. Răspunsul imagistic la 3 luni de la debutul imunoterapiei cu Pembrolizumab

Fig. 3. Adenopatie lombo-aortică în (pseudo)progresie imagistică

Discuție

Am considerat ilustrativ acest caz clinic pentru răspunsul favorabil la imunoterapia cu inhibitori ai punctelor de control imun, în cancerul bronhopulmonar fără celule mici avansat, metastatic, cu expresie crescută a PD-L1 la nivelul celulelor tumorale. Decizia terapeutică pentru prima linie de tratament a pacienților cu NSCLC avansat, care nu prezintă mutații target, este încă influențată de nivelul de expresie a PD-L1. Pacienții cu nivel PD-L1 ≥50% sunt în general eligibili pentru monoterapia cu pembrolizumab, respectiv cei cu expresie PD-L1 scăzută sau absentă sunt tratați cu un inhibitor PD-(L)1 în combinație cu dubletul de chimioterapie pe bază de platină (5). În absența unei comparații directe a rezultatelor administrării pembrolizumab cu sau fără chimioterapie la pacienții cu expresie PD-L1 ≥50%, există încă discuții cu privire la strategia terapeutică optimă la acest subgrup de pacienți. Cu toate acestea, știm că răspunsul terapeutic la monoterapia cu pembrolizumab în prima linie de tratament, crește în paralel cu nivelul de expresie PD-L1 peste 75% și în mod special la cei cu expresie peste 90% (5,6). Pe parcursul tratamentului cu aceste terapii inovatoare, unii pacienți pot prezenta inițial un aspect de pseudoprogresie urmată de o stabilizare a bolii pe perioade lungi de timp, cu răspunsuri durabile (7). Criteriile RECIST sunt utilizate în mod curent pentru cuantificarea beneficiului terapeutic conferit de chimioterapie sau de terapiile țintite (8). Pattern-uri atipice de răspuns terapeutic precum pseudoprogresia sau hiperprogresia, induse ocazional de imunoterapia cu inhibitori ai punctelor de control imun, pot să nu fie apreciate corespunzător de criteriile RECIST (7,9). Pentru o caracterizare mai riguroasă a aspectelor particulare de răspuns la imunoterapie au fost introduse criteriile RECIST de răspuns imun (iRECIST). Acest sistem a adus o schimbare majoră prin introducerea noțiunilor de progresie imun-neconfirmată, care permite continuarea tratamentului la prima progresie conform RECIST, respectiv progresie imun-confirmată dacă progresia se confirmă la evaluarea imagistică subsecventă (10).

Conform datelor acumulate până în prezent din studii clinice, pseudoprogresia este raportată rar, la 2-8% dintre pacienții cu NSCLC tratați cu agenți anti-PD-1/PD-L1, și se constată cel mai frecvent în primele luni de tratament (7). La pacientul nostru, aspectul de pseudoprogresie a fost considerat la 10 luni de la debutul imunoterapiei cu Pembrolizumab. Evaluarea simptomelor legate de boală, a condiției clinice și a statusului de performanță, coroborate cu evaluarea imagistică se impun pentru a ghida decizia terapeutică la fiecare caz în parte.

Consimțământul informat

Am obținut consimțământul informat al pacientului pentru publicarea acestor date.

Referințe

1. Glatzel-Plucinska N., Piotrowska A., Grzegrzolka J., Olbromski M., Rzechonek A., Dziegiel P., Podhorska-Okolow M. SATB1 Level Correlates with Ki-67 Expression and Is a Positive Prognostic Factor in Non-small Cell Lung Carcinoma. Anticancer Res. 2018;38:723–736

2. Kanitkar A.A., Schwartz A.G., George J., Soubani A.O. Causes of death in long-term survivors of non-small cell lung cancer: A regional Surveillance, Epidemiology, and End Results study. Ann. Thorac. Med. 2018;13:76–81.

3. Shimoji M., Shimizu S., Sato K., Suda K., Kobayashi Y., Tomizawa K., Takemoto T., Mitsudomi T. Clinical and pathologic features of lung cancer expressing programmed cell death ligand 1 (PD-L1) Lung Cancer. 2016;98:69–75. doi: 10.1016/j.lungcan.2016.04.021

4. Parra E.R., Villalobos P., Mino B., Rodriguez-Canales J. Comparison of Different Antibody Clones for Immunohistochemistry Detection of Programmed Cell Death Ligand 1 (PD-L1) on Non-Small Cell Lung Carcinoma. Appl. Immunohistochem. Mol. Morphol. 2018;26:83–93. doi: 10.1097/PAI.0000000000000531

5. . Aguilar EJ, Ricciuti B, Gainor JF, et al. Outcomes to first-line pembrolizumab in patients with non-small-cell lung cancer and very high PD-L1 expression. Ann Oncol. 2019; 30(10):1653-59

6. Mok TSK, Wu YL, Kudaba I, et al. Pembrolizumab versus chemotherapy for previously untreated, PD-L1-expressing, locally advanced or metastatic non-small-cell lung cancer (KEYNOTE-042): a randomised, open-label, controlled, phase 3 trial. Lancet. 2019; 393(10183):1819-30

7. Ferrara R, Caramella C, Besse B, Champiat S. Pseudoprogression in Non-Small Cell Lung Cancer upon Immunotherapy: Few Drops in the Ocean? J Thorac Oncol. 2019;14(3):328-31

8. Therasse P, Arbuck SG, Eisenhauer EA, et al. New guidelines to evaluate the response to treatment in solid tumors. European Organization for Research and Treatment of Cancer, National Cancer Institute of the United States, National Cancer Institute of Canada. J Natl Cancer Inst. 2000;92:205–16.

9. Champiat S, Ferrara R, Massard C, et al. Hyperprogressive disease: recognizing a novel pattern to improve patient management. Nat Rev Clin Oncol. 2018;15:748–62.

10. Seymour M, Bogaerts L, Perrone J, et al. iRECIST: guidelines for response criteria for use in trials testing immunotherapeutics. Lancet Oncol. 2017;18:e143–e152.

Tromboză venoasă cerebrală profundă complicată cu infarct cerebral venos bitalamic cu transformare hemoragică

[1,2]Lăcrămioara Perju-Dumbravă, [1,2]Ioana-Cristina Bârsan, [1,2]Diana Sipos-Lascu, [2]Romana Homorodean, [1,2]Nicoleta Tohănean

[1]Universitatea de Medicină și Farmacie „Iuliu Hațieganu" Cluj-Napoca

[2]Spitalul Clinic Județean de Urgență Cluj-Napoca, Clinica Neurologie I

Introducere

Tromboza sinusurilor și a venelor cerebrale (TVC) este o localizare anatomică particulară a trombozei venoase și un tip de accident vascular cerebral mai puțin întâlnit, fiind diferit de accidentele vasculare cerebrale (AVC) arteriale (1). TVC reprezintă <1% din totalitatea accidentelor vasculare cerebrale (2). Spre deosebire de accidentele vasculare cerebrale arteriale, aceasta afectează pacienți mai tineri, cu vârsta cuprinsă între 20-50 ani, cu predominanța sexului feminin. Prezintă un spectru larg de manifestări clinice cu debut subacut, sau progresiv și persistent, iar stabilirea diagnosticului este mai dificilă, adesea întârziată sau chiar omisă (1). În prezent, incidența TVC în populația generală în țările europene vestice este estimată la 1,3-1,6/100.000/an (3,4) și 2,78/100.000/an pentru femeile cu vârsta cuprinsă între 31 și 50 ani (5). Anual, printre pacienții cu AVC internați în centre terțiare, sunt identificate aproximativ 5-8 cazuri de TVC (6).

De-a lungul istoriei, tromboza venoasă cerebrală a fost considerată o patologie clinică severă, aproape inevitabil fatală, diagnosticul în epoca anterioară angiografiei stabilindu-se de obicei post-mortem. La ora actuală, tehnicile moderne de imagistică permit diagnosticul precoce al TVC și demonstrează că această patologie este mai frecventă decât se credea. Cu intervenție terapeutică promptă, TVC are un prognostic favorabil cu o mortalitate generală de aproximativ 8%. Excepție fac cazurile de tromboză venoasă cerebrală profundă (TVCP) și cele de tromboză venoasă cerebrală septică, care prezintă o severitate crescută și o rată de mortalitate mai mare (6).

Sistemul venos cerebral este alcătuit din două grupuri distincte care se drenează în sinusurile venoase ale durei mater: venele superficiale și venele profunde ale creierului. Venele superficiale cuprind venele cerebrale superioare, vena cerebrală mijlocie

superficială (prezintă anastomoze cu venele cerebrale superioare – vena lui Trolard – și cu cele inferioare – vena lui Labbé) și venele cerebrale inferioare și se varsă în sinusul sagital superior, sinusul cavernos, respectiv sinusul drept și transvers. Acestea drenează cortexul cerebral și substanța albă adiacentă. Venele profunde cuprind vena Galen sau marea venă cerebrală care se varsă în sinusul drept, venele cerebrale interne dreaptă și stângă, venele bazale Rosenthal, vena posterioară a corpului calos, vena superioară a vermisului și vena intercoliculară. Acestea drenează ganglionii bazali și structurile profunde subcorticale (7).

Cauzele TVC sunt multiple, majoritatea fiind în legătură cu o stare de hipercoagulabilitate tranzitorie sau permanentă, deshidratarea fiind un factor precipitant frecvent (8). Un număr crescut de factori de risc au fost asociați cu tromboza venoasă cerebrală. Aceștia se pot grupa în:

1. Factori de risc tranzitori:

- factori asociați sexului feminin: contraceptivele orale, sarcina și perioada post-partum, terapia de substituție hormonală;
- factori iatrogeni: puncția lombară, intervențiile neurochirurgicale și cateterizarea venei jugulare;
- alți factori tranzitori: infecțiile, mai ales cele care implică sistemul nervos central sau sinusurile paranazale, urechea și mastoida, anemia, traumatismul cerebral, hipotensiunea intracraniană spontană și deshidratarea.

2. Factori de risc permanenți:

- afecțiuni medicale protrombotice: trombofilie ereditară, trombofilie prin mutația factorului V Leiden, deficit de antitrombină, deficit de proteină S și deficit de proteină C;
- afecțiuni sistemice: cancere, boli mieloproliferative, boli inflamatorii intestinale, boala Behçet, patologie tiroidiană, lupus eritematos sistemic, sindrom antifosfolipidic, sindrom nefrotic, sarcoidoză și hemoglobinuria paroxistică nocturnă;
- alți factori permanenți: fistulă arterio-venoasă durală, obezitate.

În aproximativ 13% din cazurile de TVC la adulți nu sunt identificați factori de risc (9,10). Cu toate acestea, fiecare caz de TVC impune investigații prompte, amănunțite, pentru stabilirea etiologiei, instituirea tratamentului și anticiparea apariției posibilelor complicații (8).

Mecanismul patogenetic al TVC implică un dezechilibru sistemic sau local între procesele protrombotice și trombolitice. Drept consecință are loc declanșarea formării

trombului și extinderea sa în venele și sinusurile cerebrale. Pe măsură ce sângele venos este forțat să treacă înapoi în vasele mici și capilare, are loc creșterea presiunii la nivelul acestora. Anatomia particulară a sistemului venos cerebral, cu lipsa valvelor de la nivelul venelor cerebrale și prezența a numeroase anastomoze, permite o circulație bidirecțională și colaterală suficientă care inițial poate compensa modificările de presiune atunci când are loc obstrucția vasului. Cu toate acestea, când recrutarea circuitelor colaterale devine insuficientă, are loc creșterea presiunii venoase și capilare, scăderea presiunii de perfuzie capilară și ischemie. Astfel are loc tulburarea metabolismului energetic și perturbarea funcției pompelor sodiu-potasiu adenozin trifosfat dependente, fapt care permite intrarea apei în celule și formarea edemului citotoxic. De asemenea, creșterea presiunii venoase și capilare duce la distrugerea barierei hemato-encefalice cu formarea edemului vasogen, prin extravazarea plasmei sanguine în spațiul interstițial. Pe măsură ce presiunea intravenoasă continuă să crească poate să apară și hemoragie venoasă din cauza rupturii capilarelor. Un alt efect al trombozei venoase este tulburarea reabsorbției lichidului cefalorahidian (LCR). În mod normal aceasta are loc în granulațiile arahnoide care drenează LCR în sinusul sagital superior. Prin creșterea presiunii venoase în urma trombozei este tulburată reabsorbția LCR și în consecință are loc creșterea presiunii intracraniene (10,11).

Simptomele prezente la pacienții cu TVC sunt foarte variabile. Cefaleea este cel mai frecvent simptom și de obicei primul care apare. De asemenea, pot să apară vărsături, tulburări de vedere, crize epileptice, precum și semne neurologice de focar, afazie, apraxie, alterarea stării de conștiență până la comă și chiar simptome psihotice (6). În funcție de localizarea trombozei, simptomele clinice pot fi grupate în patru sindroame principale: sindrom de hipertensiune intracraniană izolată, sindrom neurologic focal, encefalopatie difuză și sindrom de sinus cavernos (10).

Variabilitatea manifestărilor clinice, face ca diagnosticul TVC, în special cel de TVCP să fie dificil în condiții de urgență. Suspiciunea clinică se impune a fi confirmată imagistic prin efectuarea de urgență a unui examen de imagistică prin rezonanță magnetică (IRM) cerebrală și venografie prin rezonanță magnetică sau a unui examen de tomografie computerizată (CT) cerebrală și angiografie CT cerebrală dacă examenul IRM nu este disponibil (5). Demonstrarea certă a absenței fluxului sanguin și a prezenței trombului venos intraluminal este esențială în precizarea diagnosticului. Cu toate acestea, acest lucru nu este mereu evident, iar diagnosticul se poate stabili pe baza modificărilor găsite în urma efectuării venografiei IRM sau venografiei CT cu demonstrarea doar a

absenței fluxului într-un sinus venos sau într-o venă cerebrală. Pe lângă examinările neuroimagistice, conform ghidurilor, la pacienții suspecți de TVC se recomandă efectuarea la prezentarea clinică inițială, a examinărilor de laborator care să confirme prezența proceselor care contribuie la producerea TVC cum ar fi starea de hipercoagulabilitate, infecția sau procesul inflamator, precum și screening-ul afecțiunilor cu potențial protrombotic (5,11).

În faza acută a TVC prioritatea terapeutică este stabilizarea pacientului și prevenirea augmentării sindromului de hipertensiune intracraniană, respectiv a hernierii cerebrale, inițierea tratamentului anticoagulant și a tratamentului etiologic (6). Terapia simptomatică poate include medicamente antiepileptice, antialgice și controlul agitației psihomotorii (2).

Prezentare de caz

Pacientă în vârstă de 30 de ani, din mediul urban, s-a prezentat în secția de neurologie pentru alterarea stării de conștiență, cefalee intensă, inițial occipitală, ulterior și frontală asociată de grețuri, vărsături și fotofobie. Simptomatologia a debutat relativ brusc cu 6 zile anterior prezentării în serviciul nostru, motiv pentru care, inițial, s-a prezentat într-un serviciu de urgență dintr-un spital teritorial, fiind însărcinată în săptămâna a 7-ea. Acolo s-a opinat pentru disgravidie severă și s-a indicat tratament simptomatic la domiciliu. Evoluția pacientei fiind nefavorabilă, cu accentuarea cefaleei, vărsăturilor și alterarea stării de conștiență, a revenit în urgență în spitalul teritorial de unde a fost preluată pe o secție de ginecologie. La patru zile de la debutul simptomatologiei s-a efectuat avort terapeutic prin aspirație. Ulterior, în contextul alterării progresive a stării clinice, s-a efectuat consult neurologic. Acesta nu a decelat semne de focar sau semne meningiene dar a recomandat examen CT cerebral. S-a ridicat astfel suspiciunea de tromboză venoasă cerebrală profundă, de sinus transvers stâng și sigmoid stâng, motiv pentru care pacienta a fost trimisă în serviciul de gardă al clinicii noastre pentru precizare de diagnostic și tratament de specialitate.

Din antecedentele pacientei reținem un avort în urmă cu zece ani pentru sarcină oprită în evoluție și o sarcină cu disgravidie urmată de naștere în urmă cu patru ani. Heteroanamnestic s-a infirmat consumul de toxice (fumat, alcool), precum și administrarea vreunui tratament la domiciliu sau prezența unor alergii.

Examen clinic general la internare: pacientă cu stare generală alterată, cu tegumente umede, afebrilă, normoponderală (indice de masă corporală = 20,28 Kg/m^2),

Saturația sângelui cu oxigen (SpO_2) = 91% în aer ambiental, tensiunea arterială (TA) = 100/60 mmHg, puls periferic = 60 b/min cu perioade de tahicardie sinusală până la 110-115 b/min, fără alte modificări patologice pe aparate și sisteme.

Examen obiectiv neurologic la internare: pacientă stuporoasă – scor de comă Glasgow (GCS) = 8 (O3, V1, M4), fără semne meningiene, cu automatisme orale, crize motorii parțiale hemicorporale drepte și stângi alternative, pupile egale, reactive la stimuli luminoși, facies simetric, hipotonie musculară la nivelul hemicorpului drept, reflexe osteotendinoase (ROT) mai diminuate la nivelul membrelor inferioare distal, semn Babinski prezent pe dreapta și reflex de apucare al mâinii stângi, afazie motorie.

Se stabilește astfel **diagnosticul de etapă**: sindrom de hipertensiune intracraniană (cefalee, vărsături, fotofobie) și sindrom piramidal (hipotonie musculară a hemicorpului drept, semn Babinski pe dreapta) relativ brusc instalat, însoțite de alterarea stării de conștiență și crize epileptice focale motorii parțiale, alternative, hemicorp drept și stâng, crize vegetative cu transpirații, modificarea respirației și creșterea TA și a alurii ventriculare (AV) la o pacientă tânără post avort terapeutic în săptămâna a 7-ea de sarcină.

Atât examenul CT cranian efectuat în teritoriu, precum și examenul angio-CT cerebral cu substanță de contrast efectuat în urgență în serviciul nostru au pus în evidență aspectul de tromboză venoasă cerebrală profundă (Fig.1-2). Pe examenul CT cerebral cu substanță de contrast s-a evidențiat prezența semnului "empty delta sign" la nivelul confluentului venos, tromboză de sinus sigmoid stâng și a jumătății distale a sinusului transvers stâng, precum și dilatări corticale predominant în teritoriile tributare sinusurilor trombozate (Fig.3).

Bilanțul de laborator a decelat sindrom de hepatocitoliză: alaninaminotransferază (ALAT) 67 U/L (valori normale <35 U/L), aspartataminotransferază (ASAT) 58 U/L (valori normale <35 U/L); sindrom de colestază: Gama glutamil-transpeptidază (Gama GT) 54 U/L (valori normale <38 U/L), bilirubina directă 0,57 mg/dl (valori normale <0,2 mg/dl), bilirubină totală 1,43 mg/dl (valori normale 0,3-1,2 mg/dl); sindrom inflamator nespecific (viteză de sedimentare a hematiilor, fibrinogen, proteină C reactivă crescute); leucocitoză cu neutrofilie; hipocalcemie: calciu total 8,53 mg/dl (valori normale 8,8-10,6 mg/dl), hipopotasemie: potasiu 3,34 mmol/L (valori normale 3,5-5,1 mmol/L) și hipoglicemie: glucoză 67 mg/dl (valori normale 74-106 mg/dl).

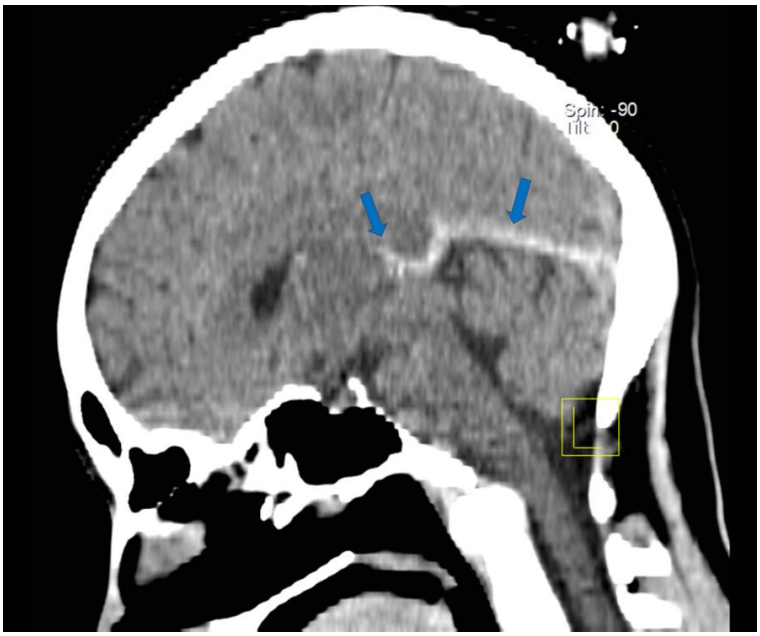

Fig. 1. Examen CT craniu nativ, secțiune sagitală. Cu săgeți – tromb hiperdens la nivelul sistemului venos profund – sinus drept și vena Galen (examen efectuat la 4 zile de la debutul simptomatologiei).

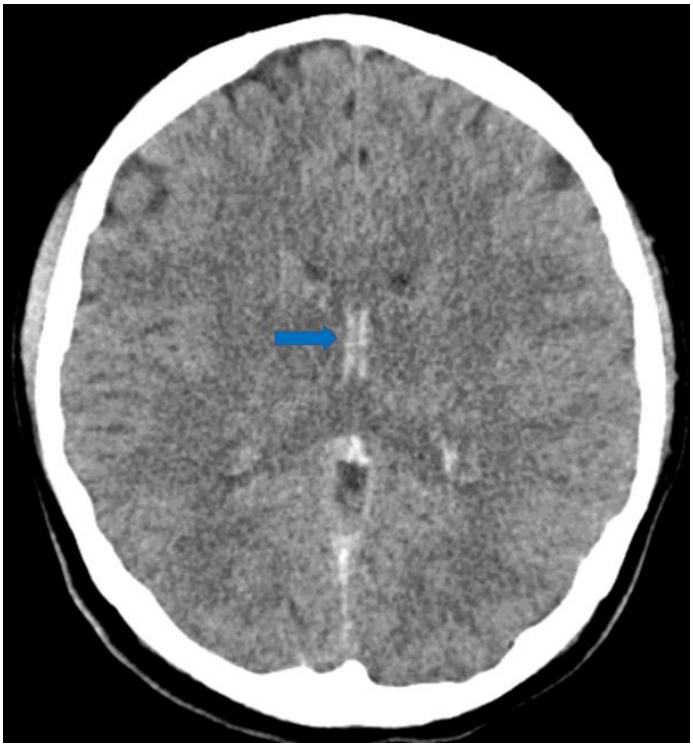

Fig. 2. Examen CT craniu nativ, secțiune transversală. Cu săgeată – semnul venei hiperdense "dense vein sign" la nivelul venelor cerebrale interne cu semnificație de tromboză venoasă acută (examen efectuat la 4 zile de la debutul simptomatologiei).

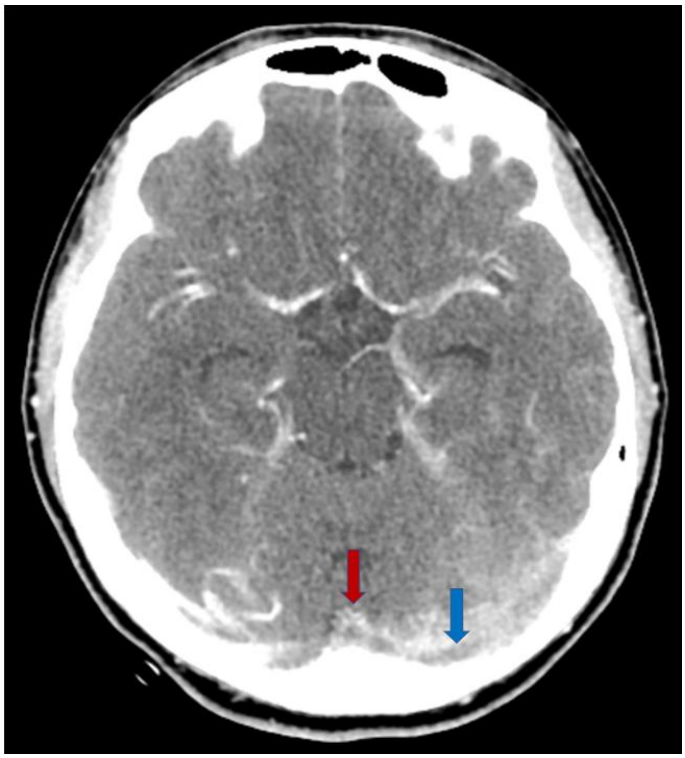

Fig. 3. Examen CT cranian cu substanță de contrast, timp venos, secțiune transversală. Săgeata roșie – "empty delta sign" la nivelul confluentului venos; Săgeata albastră - defect de umplere venoasă cu semnificație de tromboză a jumătății distale a sinusului transvers stâng (examen efectuat la 5 zile de la debutul simptomatologiei)

Probele imunologice: antigen de suprafață al virusului hepatitei B (AgHBs), anticorpi anti virusului hepatitei C (AcHCV), anticorpi anti-nucleari, anti-acid dezoxiribonucleic dublu catenar (ADN dc), anti-mitocondriali, anti-antigenelor microzomiale hepatice și renale (LKM), anti-mușchi neted, anti-cardiolipină, complexe imune circulante, autoanticorpi îndreptați împotriva proteinelor Ro (SS-A), anticorpi anti-Sclero-70, anti-peptid ciclic citrulinat (CCP), anti-mieloperoxidază (p-ANCA), anti-proteinaza 3 (c-ANCA), anticorpi anti-Borrelia – imunglobuline M și G (IgM și IgG), au fost normale. S-a decelat însă deficit de acid folic și de vitamină B12.

Evaluarea profilului trombofilic (antitrombină III, proteină C, proteină S, mutația factorului V Leiden, mutația factorului II și a genei metilentetrahidrofolat reductazei (MTHFR)) a evidențiat un deficit de proteină S (34%).

Examenul Eco-Doppler carotido-vertebral nu a decelat modificări patologice.

Consultul neurochirurgical solicitat nu a indicat tratament chirurgical.

Consultul cardiologic coroborat cu examinările electrocardiografiei (EKG) efectuate în mod repetat a opinat pentru EKG cu ritm sinusal, AV=88 b/min, ax

intermediar, fără modificări de segment ST și undă T și a indicat tratament anticoagulant cu heparină cu greutate moleculară mică (HGMM) 85 UI/Kg 2x/zi și beta-blocant 1-2 mg la nevoie dacă AV>110 b/min.

Consultul ginecologic efectuat a stabilit diagnosticul de stare post avort terapeutic, vaginoză bacteriană și infecție urinară. S-a recomandat continuarea tratamentului antibiotic post întrerupere de sarcină.

Pentru a exclude un status epileptic parțial-complex/"dormant" a efectuat **examen electroencefalografic (EEG)** care a decelat traseu de fond încetinit cu ritm alfa subdominant de 9 cicli/sec, dominat de un ritm mai lent cu predominanța undelor theta intricat cu delta izolat, predominant în derivațiile centrale și frontale bilateral, mai accentuat în stânga, fără modificări paroxistice intercritice evidente; hiperventilația a determinat o încetinire a traseului descris anterior fără alte modificări semnificative. Concluzie: Focar lezional central bilateral.

Având în vedere starea stuporoasă a pacientei și alterarea stării de conștiență cu evoluție fluctuantă, a prezenței crizelor epileptice focale motorii subintrante, care au coincis cu tahicardia sinusală evidențiată prin monitorizare, hipotensiunea (tensiune arterială sistolică (TAS) 90 mmHg), scăderea SpO_2 la 88% în aer ambiental și hipotonia hemicorpului drept, s-a indicat efectuarea **unui examen angio IRM cerebral cu substanță de contrast de urgență**. S-a decelat astfel o hemoragie intraparenchimatoasă bitalamică și la nivelul capului nucleului caudat stâng pe fond de infarct venos, tromboză de sinus transvers stâng, sigmoid stâng, sagital inferior și venă jugulară internă stângă (Fig 4-7).

Diagnosticul final: Tromboză venoasă cerebrală de sistem venos profund, sinus transvers stâng, sigmoid stâng și venă jugulară internă stângă. Infarct cerebral venos bitalamic și al capului nucleului caudat stâng, transformat hemoragic. Hemipareză dreaptă frustă remisă. Elemente de afazie motorie. Crize epileptice diencefalice cu manifestări vegetative și crize focale motorii. Stare post avort terapeutic. Trombofilie prin deficit de proteină S (34%). Deficit de vitamină B_{12} și acid folic. Vaginoză bacteriană și infecție urinară sub tratament antibiotic.

În vederea stabilirii diagnosticului final au fost excluse posibilele entități patologice cu caracter de diagnostic diferențial. S-a exclus astfel hipertensiunea intracraniană idiopatică (pseudotumor cerebri), meningita, alte patologii vasculare (AVC ischemic, hemoragic intracerebral de altă cauză, subdural sau subarahnoidian), prezența unor formațiuni tumorale sau leziunile demielinizante prin prezența multiplilor factori de risc

de tromboză venoasă (prezența sarcinii, pierdere de sarcină în antecedente, deficit de proteină S) precum și identificarea imagistică a trombozei venoase profunde și a sinusurilor care explică prezența semnelor și simptomelor pacientei.

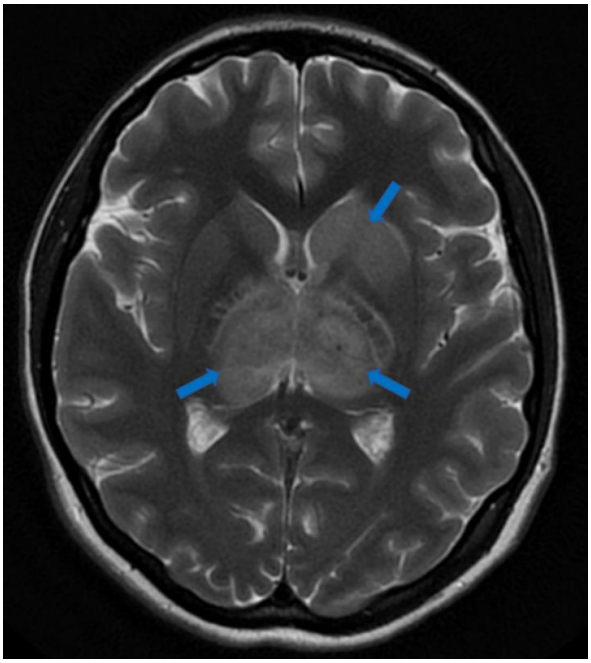

Fig. 4. IRM cerebral nativ secvență T2, secțiune axială. Cu săgeți – hemoragie intraparenchimatoasă bitalamică și a nucleului caudat stâng pe fond ischemic (examen efectuat la 8 zile de la debutul simptomatologiei)

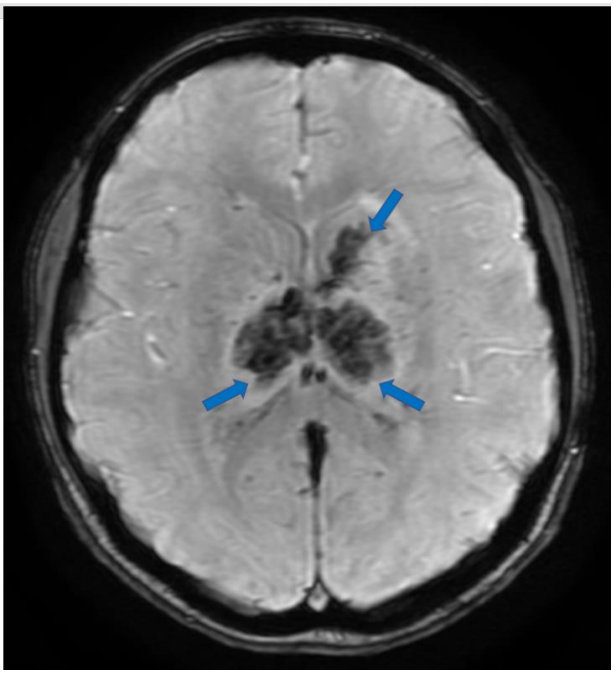

Fig. 5. IRM cerebral nativ secvență eSWAN, secțiune axială. Cu săgeți – hemoragie intraparenchimatoasă bitalamică și a nucleului caudat stâng pe fond ischemic.

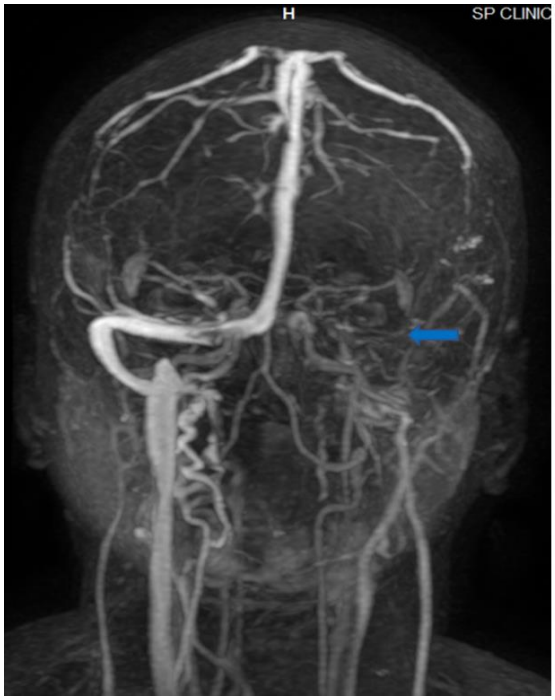

Fig. 6. Angio IRM cerebral reconstrucție venoasă, vedere frontală. Cu săgeată: absența
absența fluxului din cauza trombozei sinusurilor transvers și sigmoid stângi și a venei jugulare interne stângi

Fig. 7. Angio IRM cerebral reconstrucție venoasă, vedere laterală. Cu săgeată: fluxului din cauza trombozei sistemului venos profund – sinus sagital inferior

Tratament și evoluția bolii: S-a inițiat tratament de reechilibrare hidro-electrolitică, depletiv cerebral, antiepileptic (Levetiracetam), anticoagulant cu HGMM în doză terapeutică (Fraxiparină), înlocuit la externare cu antagonist al vitaminei K (INR țintă: 2-3), antibiotic (cefalosporină de generația a treia; fosfomicin), protector hepatic și vitaminoterapie de complex B. De asemenea, s-a efectuat masaj pentru prevenirea escarelor și kinetoterapie, iar evoluția pacientei a fost net favorabilă. Examinările angio IRM cerebrale de control efectuate la 6 luni (Fig.8) și la 1 an au decelat leziuni hemoragice cronice cu aspect ameliorat, tromb intravenos sigmoidian stâng cu dimensiuni mult reduse și repermeabilizarea sistemului venos cerebral,

respectiv, leziuni sechelare hemoragice și absența semnelor de tromboză venoasă cerebrală. În prezent, la doi ani de la eveniment, pacienta s-a recuperat în totalitate, reinserția socială fiind foarte bună.

Fig. 8. Angio IRM cerebral reconstrucție venoasă, vedere frontală. Cu săgeată: repermeabilizarea sinusurilor transvers și sigmoid stângi și a venei jugulare interne stângi.

Discuții

Tromboza venoasă cerebrală profundă este tromboza formată cu precădere la nivelul venelor cerebrale interne, venei Galen și a venelor bazale Rosenthal. Această localizare este una rară, fiind observată la doar 10-16% din totalitatea cazurilor de TVC (12,13). Complicarea acestor cazuri cu infarct cerebral talamic bilateral și transformare hemoragică este extrem de rară, doar 10 cazuri de acest fel fiind descrise în literatură (14). Ocluzia venei Galen și a venelor cerebrale interne este cel mai puțin întâlnită și

cea mai sumbră din punct de vedere clinic dintre sindroamele venoase (15). Cu toate acestea cazul prezentat face excepție de la această regulă pacienta având evoluție net favorabilă în urma instituirii tratamentului. La puținele cazuri raportate și studiate, tabloul care asociază infarct bitalamic a fost adesea întâlnit (15). Fiind o boală cu peste 100 de factori de risc descriși în literatură (13) au fost identificați o serie de factori de risc și la pacienta noastră: prezența sarcinii (cauză de status protrombotic tranzitor) la momentul debutului simptomatologiei, antecedentele de sarcină oprită în evoluție și deficitul de proteină S. Se poate ridica în acest context problema posibilității unei sarcini viitoare. În acest sens au fost realizate studii care au arătat că pacientele cu istoric de TVC par să aibă un risc mai crescut de evenimente trombotice pe parcursul sarcinilor următoare comparativ cu populația generală. Cu toate acestea, TVC nu este o contraindicație pentru viitoare sarcini, fiind posibilă profilaxia cu HGMM pe parcursul acestora și în perioada puerperală (5). Din cauza spectrului larg al cauzelor și manifestărilor clinice, TVC este o boală care ar putea fi întâlnită nu doar de medicii neurologi și neurochirurgi, dar și de medicii urgentiști, interniști, oncologi, hematologi, obstetricieni, pediatri și medicii de familie (11). Este importantă ridicarea suspiciunii și confirmarea imagistică a acestei entități patologice pentru a putea institui tratamentul în timp util.

Pacienții cu TVC fără contraindicații de anticoagulare trebuie să primească de urgență fie HGMM cu administrare subcutanată în doză ajustată în funcție de greutate, fie heparină nefracționată intravenos (nivel B de recomandare) (2). Mai multe studii recente indică faptul că tratamentul cu HGMM subcutanat este mai eficient decât heparina nefracționată și cel puțin la fel de sigur. De aceea este de preferat administrarea de HGMM dacă pacientul nu este clinic instabil, sau dacă nu urmează să efectueze proceduri invazive cum ar fi puncție lombară sau intervenții chirurgicale, sau dacă nu există o contraindicație a acestora precum insuficiența renală (16). Hemoragia intracraniană concomitentă, în legătură cu TVC, nu este o contraindicație a terapiei cu heparină. Durata optimă a tratamentului anticoagulant oral după terapia în faza acută

este încă neclară. Anticoagulantul oral se poate administra timp de 3 luni dacă TVC a fost secundară unui factor de risc tranzitor, sau între 6-12 luni la pacienții cu TVC idiopatică și la cei cu criterii de trombofilie "minoră" (mutație heterozigotă a factorului V Leiden sau a protrombinei G20210A, sau nivel plasmatic crescut de factor VIII). Tratamentul pe perioadă nedeterminată se poate lua în considerare la pacienții cu episoade recurente de TVC și la cei cu criterii de trombofilie „severă" (deficit de antitrombină, proteină C sau proteină S, mutație homozigotă a factorului V Leiden sau a protrombinei G20210A, anticorpi antifosfolipidici sau combinația celor menționate) (2). La pacienții cu hipertensiune intracraniană susținută, tratamentul cu succes al acesteia poate preveni afectarea vederii și poate remedia cefaleea. Deși tratamentul cu glucocorticoizi, în mod particular cu dexametazonă administrată intravenos, este prescris în multe centre, acesta nu este recomandat pentru tratamentul TVC în absența unei afecțiuni inflamatorii de fond cum ar fi boala Behçet sau lupusul eritematos sistemic (9,16).

Particularitatea cazului

Cazul de față scoate în evidență multitudinea de simptome care pot induce în eroare medicul, în ceea ce privește stabilirea diagnosticului în special în cazul pacientelor tinere aflate în perioada sarcinii. O particularitate de menționat pentru practica clinică curentă o reprezintă simptomatologia de la debut a pacientei, eronat interpretată drept disgravidie precoce. De asemenea important de menționat sunt complicațiile asociate TVCP prin transformarea hemoragică bitalamică a infarctului venos, fenomen rar întâlnit, precum și prezența crizelor epileptice diencefalice cu manifestări vegetative.

O altă particularitate a cazului o reprezintă faptul că în pofida prognosticului rezervat pe care tromboza venoasă cerebrală profundă îl poate avea, cu simptomatologie de agravare progresivă în primele zile de la debut, pacienta a

prezentat o evoluție net favorabilă fiind externată fără elemente sechelare neurologice și reinserție familială și socială complete

În vederea utilizării informațiilor medicale cu scopul realizării acestei prezentări de caz, s-a obținut **consimțământul** informat al pacientei.

Referințe

1. Ferro JM, Aguiar de Sousa D. Cerebral Venous Thrombosis: an Update. Vol. 19, Current Neurology and Neuroscience Reports. Current Neurology and Neuroscience Reports; 2019. p. 1–9.
2. Einhäupl K, Stam J, Bousser MG, De Bruijn SFTM, Ferro JM, Martinelli I, et al. EFNS guideline on the treatment of cerebral venous and sinus thrombosis in adult patients. Eur J Neurol. 2010;17(10):1229–35.
3. Devasagayam S, Wyatt B, Leyden J, Kleinig T. Cerebral Venous Sinus Thrombosis Incidence is Higher Than Previously Thought: A Retrospective Population-Based Study. Stroke. 2016;47(9):2180–2.
4. Coutinho JM, Zuurbier SM, Aramideh M, Stam J. The incidence of cerebral venous thrombosis: A cross-sectional study. Stroke. 2012;43(12):3375–7.
5. Gordon DL. The diagnosis and management of cerebral venous thrombosis. Handb Cerebrovasc Dis Second Ed Revis Expand. 2011;605–35.
6. Brainin M, Heiss W-D. Cerebral venous thrombosis. In: Jobst R, editor. Textbook of stroke medicine. 3rd ed. Cambridge: Cambridge Medicine; 2019. p. 250–63.
7. Kamina P. Veines de l’encéphale. In: Anatomie Clinique Tome 5 Neuroanatomie. 2nd ed. Maloine; 2013. p. 391–9.
8. Jones HR, Snirivasan J, Allam G, Baker RA. Cerebral Venous Thrombosis. In: Allam GJ, editor. Netter’s Neurology. 2nd ed. Philadelphia: Elsevier Saunders; 2012. p. 518–25.

9. Ferro JM, Bousser MG, Canhão P, Coutinho JM, Crassard I, Dentali F, et al. European Stroke Organization guideline for the diagnosis and treatment of cerebral venous thrombosis – Endorsed by the European Academy of Neurology. Eur Stroke J. 2017;2(3):195–221.

10. Silvis SM, De Sousa DA, Ferro JM, Coutinho JM. Cerebral venous thrombosis. Nat Rev Neurol. 2017;13(9):555–65.

11. Ferro J, Canhão P. Cerebral venous thrombosis: Etiology, clinical features, and diagnosis [Internet]. UpToDate [updated 2018 Aug 31]. 2018. p. 1–38. Available from: www.uptodate.com%0Awww.uptodate.com/contents/cerebral-venous-thrombosis-etiology-clinical-features-and-diagnosis

12. Kumar P, Sasmal G, Mahto SK, Gupta S, Gupta H. Deep cerebral vein thrombosis: A clinical masquerader. J Clin Diagnostic Res. 2017;11(4):OD16–8.

13. Leach JL, Fortuna RB, Jones B V., Gaskill-Shipley MF. Imaging of cerebral venous thrombosis: Current techniques, spectrum of findings, and diagnostic pitfalls. Radiographics. 2006;26(SPEC. ISS.):19–42.

14. Imai K. Bilateral simultaneous thalamic hemorrage - Case Report. Neurol Med Chir. 2000;40(7):369–71.

15. Ropper AH, Samuels MA, Klein JP, Prasad S. Stroke and Cerebrovascular Diseases. In: Adams and Victor's Principles of Neurology. 11th ed. New York: McGraw-Hill; 2019. p. 798–905.

16. Ferro JM, Canhão P, Dashe JF. Cerebral venous thrombosis : Treatment and prognosis [Internet]. UpToDate [updated 2020 Jan 07]. 2019. p. 1–33. Available from: https://www.uptodate.com/contents/cerebral-venous-thrombosis-treatment-and-prognosis?search=cerebral venous thrombosis &source =search_result&selectedTitle=2~150&usage_type=default&display_rank=2

Metaplazia osoasă endometrială – o patologie rară, sau o patologie rar diagnosticată?

Mihai Surcel[1], Cristina Oratie[1], Georgiana Nemeti[1], Iulian Gabriel Goidescu[1], Andreia Preda[1], Ioana Rotar[1], Gheorghe Cruciat[1], Daniel Mureșan[1]

[1] Disciplina Obstetrică și Ginecologie 1, Universitatea de Medicină și Farmacie "Iuliu Hațieganu", Cluj-Napoca, România

Introducere

Metaplazia osoasă endometrială este o patologie benignă, reprezentată de identificarea de țesut osos, matur sau imatur, în cavitatea endometrială (1). Literatura de specialitate menționează aproximativ 100 de astfel de cazuri până în prezent (2), incidența raportată fiind 0.3 la 1000 de paciente (3, 4). Este posibil ca frecvența raportării metaplaziei osoase să nu reflecte incidența reală a bolii, pe de o parte în contextul nerecunoașterii acestei patologii datorită unei experiențe limitate a clinicianului, pe de altă parte, datorită unei lungi perioade de evoluție asimptomatică întâlnite la majoritatea pacientelor.

Substratul etiopatogenic al metaplaziei osoase este incert, cele mai larg acceptate teorii fiind transformarea celulelor pluripotente din stroma endometrială în osteoblaste (3) și implantarea de țesut fetal post avort cu persistența și evoluția ulterioară ca și allografă (5).

Tabloul clinic poate include durere cronică pelvină, tulburări de ciclu menstrual, dismenoree sau dispareunie (6). Principala consecință nefavorabilă a prezenței de țesut osos intrauterin este infertilitatea secundară (7, 8). După îndepărtarea histeroscopică a

fragmentelor osoase pacientele își recapătă fertilitatea, majoritatea reușind concepția spontană.

Prezentăm aici cazul unei paciente multipare, având în antecedente o întrerupere de sarcină electivă, care acuză durere pelvină cronică acutizată și prezintă infertilitate asociată.

Prezentare de caz

Pacientă în vârstă de 29 de ani, IVG IIIP, fără antecedente personale patologice semnificative, se prezintă într-un serviciu de urgență de obstetrică-ginecologie acuzând durere pelvină cronică, acutizată în ultimele 48 de ore, care nu cedează la tratamentul antialgic folosit în mod uzual. Pacienta relatează asociat menometroragie redusă cantitativ debutată în urmă cu 4 ani și sângerare frecventă la contactul sexual însoțită de dispareunie, simptome apărute simultan cu tulburările de ciclu menstrual. Durerea cronică a determinat pacienta să se adreseze serviciului de urgență în repetate rânduri în ultimii 4 ani, fără ameliorarea remarcabilă a patologiei după tratament.

În istoricul obstetrical pacienta relatează patru sarcini spontane succesive. Trei sarcini s-au finalizat prin naștere pe cale vaginală la termen, fără complicații, urmate de o întrerupe de sarcină electivă. Avortul la cerere s-a efectuat prin chiuretaj uterin, cu 4 ani înaintea momentului prezentării actuale, afirmativ fără complicații postintervenționale. Pacienta nu a reușit obținerea unei alte sarcini în intervalul de 4 ani scurs de la intervenție.

Examenul clinic general la prezentarea în camera de urgență relevă pacientă conștientă, orientată temporo-spațial, cu stare generală bună, funcții vitale normale, stabilă hemodinamic, cu durere de intensitate moderată spontan și la palparea etajului abdominal inferior, mai accentuată suprapubian și în fosa iliacă stângă.

Examenul ginecologic obiectivează, la inspecție, organe genitale externe normal conformate și un cistocel de gradul II, fără pierdere involuntară de urină. La examenul cu valve se evidențiază vaginul cu sânge în cantitate redusă, de culoare roșie, col uterin

fără leziuni. La tușeul vaginal se decelează ușoară sensibilitate la palparea fundului de sac Douglas.

La examinarea ecografică transvaginală se vizualizează uterul în anteversie-flexie, de dimensiuni normale. În cavitatea endometrială se identifică o imagine hiperecogenă, anfractuoasă, cu indentații către miometru și conuri de umbră posterior, care se întinde pe întreaga lungime a cavității până la nivelul orificiului cervical intern (Figura 1). Formațiunea hiperecogenă nu prezintă semnal vascular la examinarea Doppler. Nu se pun în evidență imagini patologice anexiale.

Figura 1. Examinarea ecografică cu obiectivarea imaginii hiperecogene endometriale.

Se decide efectuarea unei histeroscopii diagnostice și terapeutice. Se explorează cavitatea endometrială identificându-se multiple structuri calcificate care se extrag cu pensa. La finalul intervenției cavitatea uterină este liberă, cu ambele ostiumuri tubare vizibile concomitent.

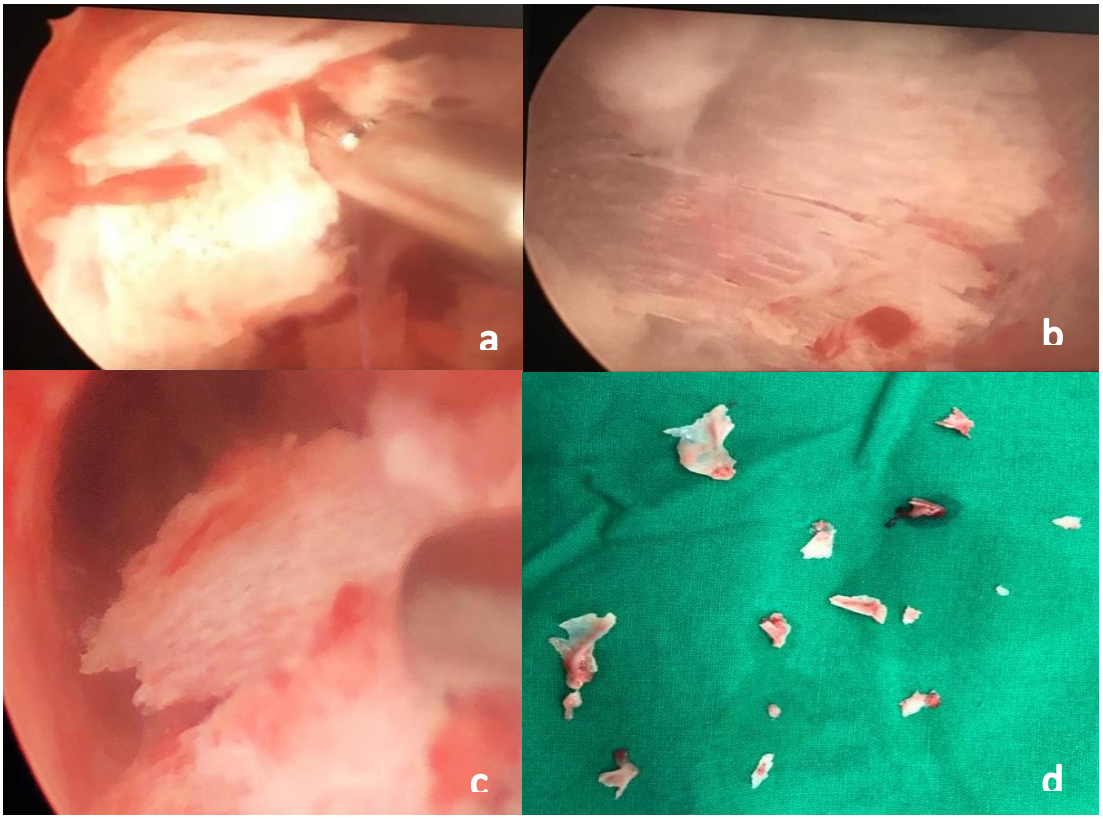

Figura 2. Aspectul histeroscopic al structurilor calcificate localizate intrauterin (a, b, c) împreună cu fragmentele extrase (d).

Rezultatul examenului histopatologic confirmă prezența țesutului osos. Examinarea microscopică pune în evidența lamele de țesut osos spongios, focal necrozat, cu fibroză intertrabeculară.

Evoluția postoperatorie a pacientei a fost favorabilă sub tratament antialgic, antiinflamator, anticoagulant și antibiotic. La controlul postoperator efectuat la 6 luni de la intervenție, pacienta prezintă amenoree de 7 săptămâni, fără acuze patologice. Examinarea ecografică diagnostichează sarcina intrauterină în evoluție cu embrion de dimensiuni corespunzătoare pentru 7 săptămâni. Sarcina a evoluat în parametri fiziologici si pacienta a născut pe cale naturala, la termen, fără complicații obstetricale.

Discuții

Metaplazia osoasă endometrială, denumită și țesut osos endometrial ectopic sau țesut osos endometrial heterotopic, este o patologie benignă, rar întâlnită, majoritatea situațiilor fiind raportate ca și cazuri izolate.

Primele relatări despre metaplazia osoasă endometrială aparțin lui Virchow care propune, în 1884, diferențierea spontană a fibroblastelor în osteoblaste ca și substrat al acestei patologii (9). În 1923 Thaler face legătura dintre prezența țesutul osos intrauterin și istoricul de avort (10), iar De Brux descrie în 1956 prima situație de osteogeneză a tractului genital (11). Bhatia & Hoshiko raportează primul caz de metaplazie osoasă localizată endometrial și endocervical (12).

Factori de risc și tablou clinic

Majoritatea pacientelor (80%) au istoric de avort spontan, electiv sau terapeutic, de regulă de prim trimestru. Alți factori precipitanți incriminați sunt manoperele endouterine, dispozitivele intrauterine, istoricul de endometrită, anomaliile uterine (13,14,15). Intervalul scurs de la întreruperea de sarcină și până la diagnosticul metaplaziei osoase variază între 8 săptămâni și 14 ani (16,17).

Pacientele cu metaplazie osoasă endometrială pot fi asimptomatice sau prezintă durere pelvină cronică, dismenoree, dispareunie, tulburări de ritm sau flux menstrual (menoragie, metroragie, oligomenoree (10,18).

Pacientele tinere se pot adresa pentru consult în context de infertilitate. Eșecul reproductiv se datorează efectului mecanic al fragmentelor osoase care împiedică implantarea, sindromului inflamator cronic endometrial sau toxicității directe a particulelor osoase embrionare (21,22). La pacientele aflate în climax metaplazia osoasă endometrială apare mult mai rar și se asociază cu atrofie chistică glandulară endometrială sau cu prezența polipilor endometriali (19).

Histogeneza metaplaziei osoase endometriale

Termenul de metaplazie se referă la procesul de transformare a unui tip de țesut diferențiat într-un alt tip de țesut diferențiat. Deși acest proces fiziologic de dezvoltare

se produce în întreg organismul, sunt situații în care metaplazia este o etapă a transformării precanceroase.

Metaplazia endometrială este de multe ori consecința unui stimul hormonal iritativ și reprezintă un factor de risc pentru apariția ulterioară a adenocarcinomului endometrial. Sunt descrise mai multe tipuri histologice de metaplazie endometrială - cu celule clare, eozinofilică, intestinală, mucinoasă, proliferativă, scuamoasă, stromală, tubară (20).

Există controverse privind procesul de apariție al țesutului osos heterotopic în cavitatea endometrială. Multiple filiere au fost propuse, fără a se cunoaște exact mecanismul lor patogenetic: heterotopia, calcificarea metastatică, transformarea celulelor stem pluripotente de la nivel endometrial în osteoblaste (21), tratament estrogenic prelungit post-abortum în condițiile retenției de oase fetale care promovează osteogeneza endometrului înconjurător (22), implantarea de țesut embrionar fără țesut osos preexistent după avorturi precoce, calcificarea distrofică și osificarea țesutului fetal necrotic reținut post-avort, inflamația endometrială cronică din endometrită sau piometrie (23, 24), tulburări de metabolism – hipercalcemia, hipervitaminoza D, hiperfosfatemia (25, 26). Un grup de autori din India citează tuberculoza genitală ca și posibil substrat al osificării endometriale (27,28).

Diferențierea între metaplazia osoasă adevărată și retenția de țesut osos fetal post avort se tranșează histologic prin absența reacției tisulare de vecinătate și a osificării endocondrale (29).

Există autori care au investigat din punct de vedere genetic materialul osos extras din cavitatea uterină pentru a preciza provenienta maternă (metaplazia adevărată) sau fetală (prin retenție de țesut post-avort). Tulandi și colab. raportează originea fetală a țesutului endoemtrial calcificat conform analizei ADN (30). Cayuela și colab. publică un caz de metaplazie osoasă adevărată, în care fragmentele calcificate sunt de origine maternă deși pacienta prezenta istoric de avort (2).

Gradul de extindere a formațiunii la nivelul cavității uterine are o mare importanță clinică. Imposibilitatea de implantare, susținere și dezvoltare a embrionului la nivelul endometrului este o cauză de eșec de implantare ca și cauză de infertilitate secundară (31).

Diagnostic diferențial

Este foarte importantă recunoașterea acestei patologii pentru a face un diagnostic corect și a consilia pacienta cu privire la prognosticul afecțiunii dar și al viitorului reproductiv. Metaplazia osoasă endometrială trebuie diferențiată de corpi străini intrauterini, dispozitive intrauterine (DIU) - integre sau fragmente din acestea, fibrom uterin submucos calcificat, sindromul Asherman, tumori Mulleriene (3, 32).

Investigații

Diagnosticul metaplaziei osoase endometriale se bazează pe examinarea imagistică a pacientei prin ecografie endovaginală, histerosalpingografie, histerosonografie, histerosocopie, rezonanță magnetică nucleară (RMN). Orice diagnostic imagistic va fi însă confirmat prin examen histopatologic după extragerea materialului intrauterin.

Examinarea ecografică transvaginală 2D este de primă intenție. Imaginea specifică acestei patologii este a unor arii hipercogene lineare la nivelul endometrului, cu umbrire acustică posterioară, care pot să mimeze prezența unui corp străin intrauterin (cel mai des un DIU). Ariile hiperecogene sunt localizate frecvent în zona mediană a cavității endometriale, dar se pot identifica și la nivelul istmului sau pot avea localizări multiple (33). Ecografia 3D în secțiuni coronale prezintă mai detaliat aspectul neregulat, hiperecogen al conținutului intrauterin și poate face diagnosticul diferențial cu prezența unui corp străin (DIU). Examinarea Doppler color poate evidenția creșterea fluxului sangvin la nivel subendometrial și miometrial (29). Ecografia este o investigație fidelă, cu sensibilitate bună, accesibilă, ușor de realizat, fără complicații/efecte adverse.

Utilizarea histerosonografiei – examinarea ecografică cu infuzie salină sau substanță de contrast poate ajuta la precizarea și rafinarea diagnosticului. Uneori însă, prezența structurilor osoase nu permite ascensionarea transcervicală a cateterului sau expansionarea cavității uterine cu mediu de distensie, așa cum a fost cazul la pacienta noastră.

Există autori care au efectuat radiografie pelvină pentru precizarea diagnosticului, mai ales pentru diferențierea calcificării endometriale de un dispozitiv intrauterin inclavat miometrial (34).

Histerosalpingografia (HSG) reprezenta metoda de primă elecție pentru diagnosticarea patologiei uterine înaintea utilizării pe scară largă a ecografiei. În prezent HSG este utilă pentru pacientele la care se dorește simultan evaluarea permemabilității tubare în cotext de infertilitate. Leziunile endometriale sunt prezentate ca defecte de umplere sau neregularități ale peretelui uterin produse de spiculii osoși. HSG permite, de asemenea, vizualizarea configurației generale a cavității uterine (35).

Histeroscopia este investigația imagistică golden standard pentru diagnosticul și tratamentul metaplaziei osoase endometriale (36). Primul caz de metaplazie osoasă endometrială diagnosticat și tratat cu succes pe cale histeroscopică a fost publicat în 1993. Alternativa era reprezentată de extragerea prin chiuretaj uterin a fragmentelor osoase, care comportă însă riscul unei perforații uterine sau al unei injurii endometriale cu formarea sechelară de sinechii (37). Histeroscopia permite vizualizarea directă a canalului cervical și cavității uterine, descrierea formei, reliefului și a modelului vascular al pereților uterului, precum și biopsia directă a leziunilor respectiv, în cazul nostru, extragerea fragmentelor calcificate. Avantajul histeroscopiei este că se poate efectua în condiții de ambulator pentru intervențiile de scurtă durată, provoaca un minim disconfort pacientei, prezervă integritatea endometrială și capacitatea de implantare (38). Aspectul histeroscopic cel mai frecvent întâlnit este al unei rețele de spiculi osoși lamelari, de culoare albă, discoidali sau în formă de evantai, de consistență

dură. Fragmentele pot fi atașate de peretele uterin (cel mai frecvent de cel posterior), proeminând către cavitatea uterină, sau pot fi libere. Alteori se vizualizează oase fetale propriu-zise: coaste, oase iliace, humerus. Materialul intrauterin se extrage cu pensa sau rezectoscopul, de regulă fiind suficientă o singură procedură pentru a se asigura vacuitatea cavității uterine. În situațiile în care fragmentele calcificate sunt inclavate în peretele uterin procedura este asistată ecografic sau celioscopic.

Examinarea RMN a pacientelor cu metaplazie osoasă endometrială este rar necesară. Se vizualizează arii de scurtare T2 pe secvențele de gradient-echo (GRE). Pe achizițiile cu secvențe rapidă Spin-Echo (SE) - T1W și T2W se înregistrează ca și arii izo sau hipointense (39).

Prognosticul reproductiv

Este esențială consilierea pacientelor privind prognosticul reproductiv după tratament, având în vedere că nu toate pacientele reușesc obținerea spontană a unei sarcini, există posibile consecințe obstetricale, iar unele paciente rămân simptomatice după evacuarea fragmentelor intrauterine (1,5).

Lloyd et al. raportează în 2012 primul caz de placentă praevia cu aderență anormală (placenta accreta) la o pacientă cu istoric de metaplazie osoasă endometrială și infertilitate primară (40). Anterior, Basu et al. și Van den Bosch et al. raportau absența unor consecințe negative asupra prognosticului obstetrical la pacientele cu antecedente de calcificări endometriale (41,42).

Pacientele cu metaplazie osoasă endometrială au obținut sarcini spontan sau prin tehnici de reproducere asistată după rezolvarea patologiei. Fiindcă majoritatea pacientelor diagnosticate cu calcificări endometriale sunt diagnosticate cu sterilitate secundară, se recomandă un interval de minim 6 luni pentru tentarea concepției spontane atunci când nu sunt asociate alte cauze de infertilitate (14).

Concluzii

Metaplazia osoasă endometrială este o patologie cu incidență redusă și tablou clinic nespecific - durere pelvină cronică, tulburări de ciclu menstrual, dispareunie - care survine majoritar la paciente de vârstă reproductivă. Această patologie trebuie luată în considerare în mod special la pacientele cu infertilitate secundară și istoric de avort. Examinarea ecografică ridică suspiciunea diagnostică, rezolvarea cazului făcându-se histeroscopic. Dignosticul definitiv este anatomo-patologic. Pacientele cu istoric de metaplazie osoasă endometrială au prognostic reproductiv favorabil, spontan sau prin tehnici de reproducere umană asistată.

Considerații etice

Pentru prelucrarea datelor personale din foaia de observație, publicarea acestui articol și a imaginilor aferente am obținut consimțământul pacientei.

Referințe

(1) Patil SB, Narchal S, Paricharak DG, More SS. Endometrial Osseous Metaplasia: Case Report with Literature Review. Ann Med Health Sci Res. 2013 Nov; 3(Suppl1): S10–S12. doi: 10.4103/2141-9248.121209

(2) Cayuela E, Perez-Medina T, Vilanova J, Alejo M, Canadas P. True osseous metaplasia of the endometrium: the bone is not from a fetus. Fertil Steril 2009;91:1293.e1-4.

(3) Umashankar T, Patted S, Handigund RS. Endometrial osseous metaplasia: Clinicopathological study of a case and literature review. J Hum Reprod Sci. 2010 May-Aug; 3(2): 102–104. Doi: 10.4103/0974-1208.69329

(4) Mahdavi A, Kazemian S, Koohestani E. Secondary infertility due to intrauterine fetal bone retention: A case report and review of the literature. Int J Reprod Biomed (Yazd). 2019 Aug; 17(8): 591–594. Published online 2019 Sep 3. doi: 10.18502/ijrm.v17i8.4825

(5) Cicinelli E, Stanziano A, Parisi C, Narinaccio M, Causio F. Hysteroscopic diagnosis and treatment of endocervical ossification: a case report. J Min Invas Gynecol 2005;12:159–61.

(6) Alves Guerra LF, Pessanha LB, de Oliveira GA, Fonseca de Melo AM, Braga FS, de Souza RSM. Endometrial osseous metaplasia: sonographic, radiological and histopathological findings. Radiol Bras. 2016 Jan-Feb; 49(1): 62–63.doi: 10.1590/0100-3984.2015.0032

(7) Onderoglu LS, Yarali H, Gultekin M, Katlan D. Endometrial osseous metaplasia: an evolving cause of secondary infertility. Fertil Steril. 2008 Nov;90(5):2013.e9-11. doi: 10.1016/j.fertnstert.2008.01.001.

(8) Jayi S, Bouguern H, Fatemi H, Chaara H, Laamarti A, Melhouf A. La métaplasie osteoide de l'endomètre après une grossesse à terme: à propos d'un cas rare [The osteoid metaplasia of the endometrium after a full-term pregnancy: report of a rare case]. Pan Afr Med J. 2013;15:14. doi:10.11604/pamj.2013.15.14.2573

(9) Virchow R. Ueber metaplasia. Vichows Arch Abt Pathol Anat 1884,97:410.

(10) Thaler H. Uberlebendes fotales knorpelgewebe in der uterushohel nach abortus. Zentralbl Gynakol 1923, 46:1784-1787.

(11) De Brux J, Palmer R, Ayoub-Despois H. Les ossification del’endometre. Gynecol Obstet 1956, 55:494-504

(12) Bhatia NN, Hoshiko MG: Uterine osseous metaplasia. ObstetGynecol 1982, 60:256-259.

(13) Melius F, Julian T, Nagel T. Prolonged retention of intrauterine bones. Obstet Gynecol 1991;78:919-21.

(14) Singh P, Kapur K, Singla S, Naz N. Endometrial osseous metaplasia and mature bone formation with extramedullary hematopoiesis. J Hum Reprod Sci 2011;4:56-7.

(15) AbdullGaffar B, AlMulla A. Endometrial Calcifications. Int J Surg Pathol. 2020 Mar 1:1066896920909425. doi: 10.1177/1066896920909425.

(16) Ceccacci L, Clancy G: Endometrial ossification: report of an additional case. Am J Obstet Gynecol 1981, 141:103-104.

(17) Waxman M, Moussouris HF: Endometrial ossification following an abortion. Am J Obstet Gynecol 1978, 130:587-588.

(18) Rosa-E-Silva JC1, Barcelos ID, Navarro PA, Rosa-E-Silva AC, Nogueira AA, Ferriani RA. Osseous metaplasia of the endometrium associated with infertility: a case report and review of the literature. J Med Case Rep. 2009 Sep 10;3:7427. doi: 10.4076/1752-1947-3-7427.

(19) Dev G, Ilyas M, Khurana A. Calcific endometritis as a cause of infertility: Ultrasonography as the main diagnostic modality. Egypt. j. radiol. nucl. med. 2016, 47(3):1133-1136. https://doi.org/10.1016/j.ejrnm.2016.06.007

(20) Uterus Nontumor Endometrial metaplasia Nat Pernick, M.D. 2002-2019, PathologyOutlines.com,Inc,

http://www.pathologyoutlines.com/topic/uterusmetaplasia.html

(21) Sugino N, Shimamura K, Takiguchi S, Tamura H, Ono M, Nakata M, Nakamura Y, Ogino K, Uda T, Kato H. Changes in activity of superoxide dismutase in the human endometrium throughout the menstrual cycle and in early pregnancy. Hum Reprod 1996, 11:1073-1078

(22) Newton CW III, Abel MR. Iatrogenic fetal implants. Obstet Gynecol 1972, 40:686-691.

(23) Marcus SF, Bhattacharya J, Williams G, Brinsden P, Hamou J. Endometrial ossification: a case of secondary infertility. Report of two cases. Am J Obstet Gynecol 1994, 170:1381-1383.

(24) Lainas T, Zorzovilis I, Petsas G, Alexpoulou E, Lainas G, Loakimidis T. Osseous metaplasia: case report and review. Fertil Steril 2004;82: 1433–5.

(25) Torné A, Jou P, Pagano R, Sanchez I, Ordi J, Vanrell JÁ. Endometrial ossification successfully treated by hysteroscopic resection. Eur J Obstet Gynecol Reprod Biol 1996, 66:75-77.

(26) Adamson NE., Jr Sommers SC. Endometrial ossification; Report of two cases. Am J Obstet Gynecol. 1954;67:187–90.

(27) Adamson NE., Jr Sommers SC. Endometrial ossification; Report of two cases. Am J Obstet Gynecol. 1954;67:187–90.

(28) Ramya T, Chitra TV, Poornima C, Anjana B. Endometrial osseous metaplasia: clinicopathological study of a case and literature review. Int J Reprod Contracept Obstet Gynecol 2013;2:719-21.

(29) Garg D, Bekker G, Akselrod F. Endometrial osseous metaplasia: an unusual cause of infertility. BMJ Case Rep. 2015;2015:bcr2015209523.

(30) Tulandi T, Al-Sunaidi M, Arseneau J, Tonin PN, Arcand SL. Calcified tissue of fetal origin in utero. Fertil Steril 2008;89:217–8.

(31) Diagnostic and Operative Hysteroscopy, editat de Tirso Perez-Medina, Enrique Cayuela Font 2011

(32) Sood A, Lewis E, Grey B, Mohiyiddeen L. Novel Management of Endometrial Osseous Metaplasia. W J Surg Surgical Res. 2019;2: article 1164.

(33) Grigore M, Pristavu A, Gafitanu D. Ultrasound features of osseous metaplasia of the endometrium-Case series and review of the literature. Clin Imaging. 2018 Nov - Dec;52:260-263. doi: 10.1016/j.clinimag.2018.08.006.

(34) Guerra LF, Pessanha LB, de Oliveira GA, de Melo AM, Braga FS, de Souza RS. Endometrial osseous metaplasia: sonographic, radiological and histopathological findings. Radiol Bras. 2016 Jan-Feb;49(1):62-3. doi: 10.1590/0100-3984.2015.0032.

(35) Roma Dalfó A, Ubeda B, Ubeda A, Monzón M, Rotger R, Ramos R, Palacio A. Diagnostic value of hysterosalpingography in the detection of intrauterine abnormalities: a comparison with hysteroscopy. AJR Am J Roentgenol. 2004 Nov;183(5):1405-9.

(36) Onderoglu LS, Yarali H, Gultekin M, Katlan D. Endometrial osseous metaplasia: an evolving cause of secondary infertility. Fertil Steril. 2008 Nov;90(5):2013.e9-11. doi: 10.1016/j.fertnstert.2008.01.001.

(37) Magudapathi C, Anathakrishnan R, Kalargala H. Osseous metaplasia of the endometrium: a rare entity. J Obstet Gynaecol India. 2015;65(5):342–345.

(38) Zeyneloglu HB, Esinler I, Ozdemir H, Oktem M, Kuscu E. Management of endometrial ossification with office hysteroscopy. J Obstet Gynaecol 2006;26:706–7.

(39) Chotaliya AB, Saifi SGA, Achuthan G. Sonographic appearance of endometrial osseous metaplasia. J Clin Ultrasound. 2018 Oct;46(8):536-539. doi: 10.1002/jcu.22587.

(40) Lloyd J, Marcus S. Severe endometrial ossification with subsequent conception and placental accreta: a case report. Am J Obstet Gynecol. 2012;207:e7-e8.

(41) Basu M, Mammen C, Owen E. Bony fragments in the uterus: an association with secondary subfertility. Ultrasound Obstet Gynecol 2003;22:402–6.

(42) Van den Bosch T, Dubin M, Cornelis A. Favorable pregnancy outcome in a woman with osseous metaplasia of the uterus. Ultrasound Obstet Gynecol 2000;15:445–6.

Managementul cancerului laringian glotic în stadiu precoce

Cristina Țiple[1,2], Mirela Stamate[1], Renata Zahu[3] , Mihaela Mureșan[4] , Magdalena Chirilă[1,2]

[1.] Disciplina Otorinolaringologie, Universitatea de Medicină și Farmacie „Iuliu Hațieganu”, Cluj-Napoca, România

[2.] Clinica ORL, Spitalul Județean de Urgență Cluj-Napoca, România

[3.] Centrul de Radioterapie Amethyst Cluj-Napoca, România

[4.] Departamentul Anatomie Patologică, Spitalul Clinic Județean de Urgență Cluj-Napoca, România

Cancerul de laringe rămâne unul dintre cele mai frecvente tumori ale tractului respirator. (1, 2) Conform datelor de epidemiologie din România, cancerul de laringe este estimat că are o incidență de 1663 de cazuri noi pe an, fiind mai frecvent de 25 de ori la bărbaţi comparativ cu femeile. (3) Datorită creșterii consumului de alcool și tutun în rândul femeilor, similare cu cele a bărbaților, incidența cancerelor de laringe la femei a înregistrat o ușoară creștere. (5) O localizare a tumorii la nivelul etajului glotic va determina disfonie precoce, persistentă, astfel majoritatea cazurilor de carcinom glotic sunt diagnosticate într-un stadiu incipient. (1) Leziunile laringiene epiteliale hiperplazice sunt rezultatul inflamației cronice cauzată de substanțele chimice din tutun, alcool și acidul gastric, de factori fizici (traumatismul dat de prezența formațiunilor polipoide contralaterale) și de factorii infecțioși, cum ar fi papilomavirusul uman (HPV). În cazurile în care nu se pot identifica factori de mediu este incriminată predispoziția genetică. (6, 7) Clasificarea OMS din 2017 (8), definește displazia de grad redus ca „anomalii reacționale” cu atipie celulară mică sau deloc, mitoză rară, diskeratoză slabă și displazia de grad înalt, care combină displazia

moderată și severă și este caracterizată arhitectural printr-o stratificare haotică. (6) Carcinomul în situ este caracterizat prin tulburări arhitecturale severe, atipii celulare și nucleare majore și multiple mitoze cu atipie, iar carcinomul microinvaziv este definit prin distrugerea și depășirea membranei bazale, cu invazia corionului. (6) Conform ghidurilor NCCN (a 8-a ediție) cancerul glotic incipient (T1) face parte din cancerul laringian care cuprinde corzile vocale (poate implica comisura anterioară și/sau comisura posterioară) și mobilitate păstrată. (9) Tratamentul cancerului de laringe include intervenții chirurgicale (parțiale sau totală), radioterapia și chimioterapia sau chimioradioterapia, în funcție de tipul și extensia tumorală. (9, 10)

Managementul cancerului laringian în stadiu precoce (Tis, T1, T2) a evoluat în ultimii ani, de la tehnicile clasice de rezecție chirurgicală deschisă, la o abordare endoscopică mai puțin agresivă și cu prezervarea funcției, datorită evoluției tehnicilor chirurgicale și a diagnosticului precoce. (10) Dezvoltarea acestor instrumente a permis adoptarea pe scară largă a microchirurgiei / chirurgiei cu laser pentru cancerele de laringe în stadiu incipient. (10, 11)

De asemenea, radioterapia a evoluat de la utilizarea unor câmpuri mari de iradiere pentru tratarea cancerelor de cap și de gât, la utilizarea din ce în ce mai mult a radioterapiei cu intensitate modulabilă (IMRT), deoarece oferă o distribuţie optimă a dozelor în volumul iradiat. Toate aceste evoluţii tehnice ale radioterapiei au ca rezultat îmbunătăţirea distribuţiei dozei, tratarea tumorii cu o doză mai ridicată şi protejarea ţesuturilor sănătoase din jur cât mai eficient, în special a arterelor carotide. (10, 12) Literatura de specialitate raportează rezultate similare privind radioterapia sau rezecția endoscopică asistată laser CO2, în tratamentul cancerului incipient glotic. (12) Prezentăm în continuare, cazul unui pacient cu carcinom scuamos la nivelul corzii vocale drepte asociat cu displazie de grad înalt la nivelul corzii vocale stângi.

Prezentare de caz

Pacient în vârstă de 72 de ani s-a prezentat în serviciul ORL pentru disfonie cu accentuare progresivă de aproximativ un an. Endoscopia laringiană a evidențiat o formațiune tumorală infiltrovegetantă la nivelul corzii vocale drepte, cu plăci albicioase de keratoză, comisura anterioară și aritenoidul drept fiind libere de tumoră, coarda vocală stângă îngroșată, congestionată cu plăci albe de leucoplazie la nivelul feței superioare, laringele cu mobilitate păstrată.

Din anamneză specificăm faptul că pacientul a lucrat în mediu toxic (centrala termică). Neagă consumul de toxice. Din antecedentele personale patologice ale pacientului menționăm: Accident Vascular Cerebral ischemic, Insuficiență ventriculară stângă, Angioplastie transluminală percutană (PTA) cu stent la nivelul Arterei carotide interne drepte (ACI), hipertensiune arterială (HTA). Probele de laborator au fost în parametri normali.

S-au recoltat fragmente bioptice de la nivelul formațiunii tumorale coardă vocală, în laringoscopie directă și anestezie locală. Examenul histopatologic a pus diagnosticul de displazie de gard înalt și carcinom în situ coardă vocală dreaptă. (Fig. 1b.) Pentru precizarea invaziei tumorale la nivelul corzii vocale drepte și persistența modificărilor patologice de la nivelul corzii vocale stângi, după tratamentul efectuat cu mucolitice, antiinflamatoare steroidiene (aerosoli), protectoare gastrice, s-a decis repetarea biopsiei de la nivelul formațiunii tumorale coardă vocală dreaptă precum și excizia plăcii de leucoplazie de la nivelul corzii vocale stângi, în microlaringoscopie directă suspendată. Diagnosticul de certitudine conform rezultatului examenului histopatologic a fost: carcinom scuamos keratinizant, invaziv, bine diferențiat (G1) coardă vocală dreaptă (Fig. 1 c) T1aN0M0 . Leucoplazie. Displazie scuamoasă de grad înalt coardă vocală stângă. (Fig.1 a.)

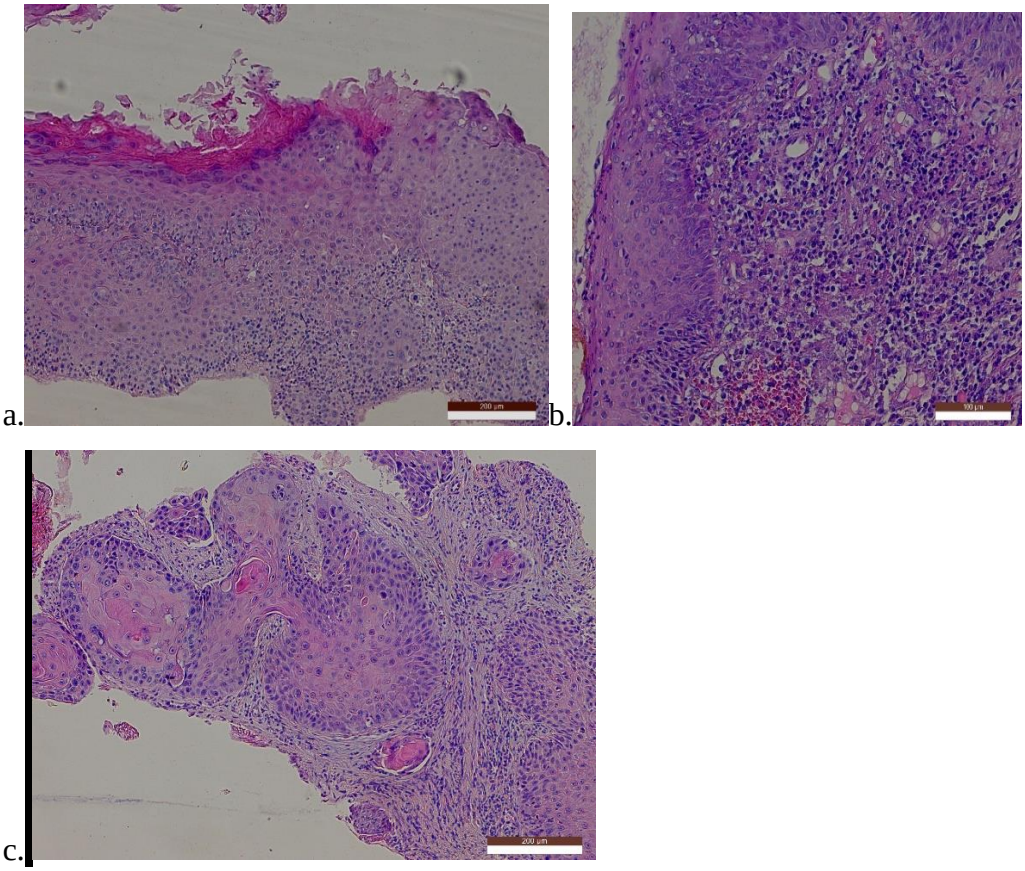

Fig. 1 Examen histopatologic –a. Leucoplazie coarda vocala stânga. Displazie scuamosă de grad înalt. b. carcinom în situ coardă vocală dreaptă, c. carcinom scuamos keratinizant, invaziv, bine diferențiat (G1).

Examenul computer tomograf (CT) regiune cervicală cu substanță de contrast a evidențiat la nivelul corzii vocale drepte o formațiune tumorală cu diametrul de aproximativ 4 mm, spațiu paraglotic drept liber, fără adenopatii laterocervicale și determinări secundare pulmonare.(Fig. 2) De asemenea, examenul CT a evidențiat leziuni osoase suspecte de determinări secundare osoase la nivelul coloanei vertebrale cervicale, motiv pentru care s-a efectuat examen Rezonanță Magnetică Nucleară (RMN) coloană cervicală. Examenul RMN a exclus prezența terminărilor secundare

osoase, constatând modificări degenerative la nivelul coloanei cervicale cu multiple deborduri discale.

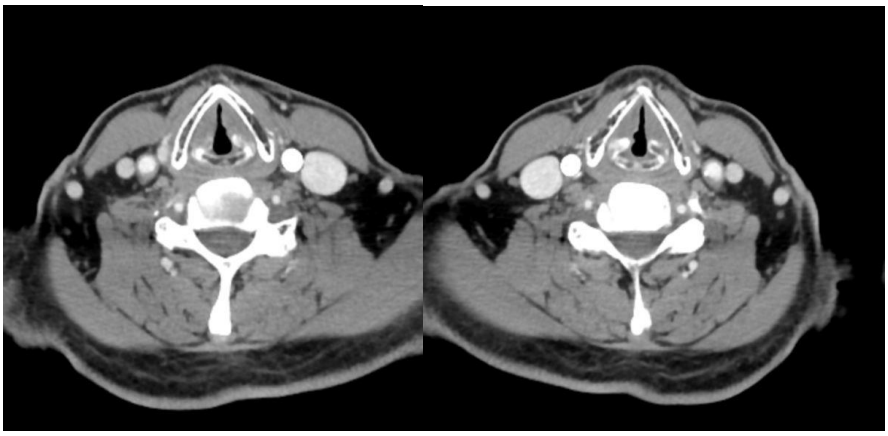

Fig. 2. Examenul computer tomograf (CT) regiune cervicală cu substanță de contrast a evidențiat la nivelul corzii vocale drepte o formațiune tumorală cu diametrul de aproximativ 4 mm, spațiu paraglotic drept liber, fără adenopatii laterocervicale.

Cazul a fost discutat în cadrul Comitetului Oncologic de Tumori de Cap și Gât. Având în vedere prezența displaziei de grad înalt la nivelul corzii vocale contralaterale, s-a decis inițierea radioterapiei curative și nu rezecție chirurgicală endoscopică. Pacientul a efectuat radioterapie cu scop curativ laringian 63 Gy/28 fr, timp de trei luni. (Fig. 3) S-a decis efectuarea de CAROTID SPARING IMRT, deoarece față de tehnicile vechi convenționale de radioterapie, IMRT-ul are avantajul de a iradia un câmp mult mai mic. Pacientul avea deja un stent carotidian drept, iar unul dintre riscurile tardive ale radioterapiei este ateroscleroza și stenoza carotidiană. Răspunsul postradioterapie a fost de bună calitate cu remisia tumorii.

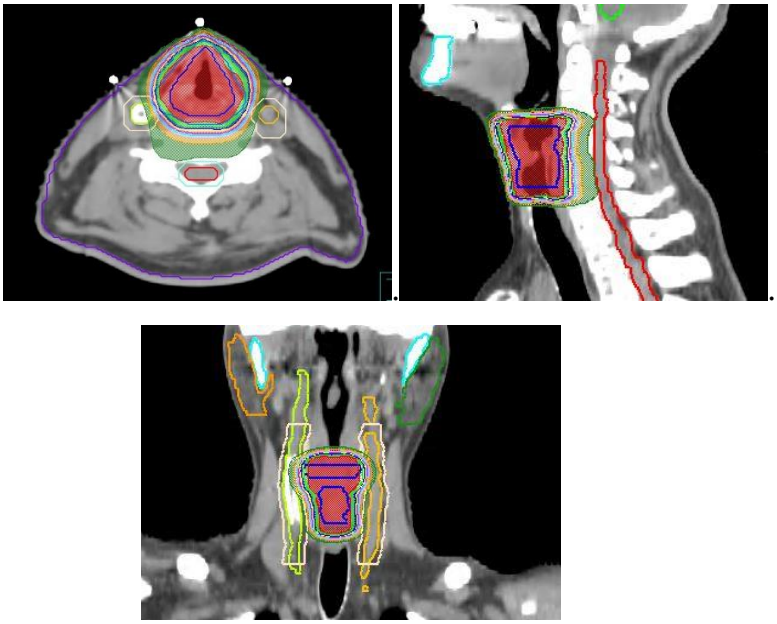

Fig. 3. Tehnica de iradiere IMRT CT weiu – Conturaj - volume țintă (laringele în întregime – culoarea roșie) și organele la risc (arterele carotide și măduva spinării- contur galben și verde)

Discuții

Obiectivele principale ale tratamentului cancerului de laringe sunt vindecarea, conservarea organului și calitatea vocii. (12, 13) Societatea Americană de Oncologie Clinică (ASCO) precizează că, „cancerul laringian glotic în stadii incipiente: T1, T2 poate fi tratat prin radioterapie sau chirurgie de conservare a laringelui cu rezultate similare de supraviețuire”. (14)

Tratamentul recomandat al carcinomului în situ de coardă vocală, conform ghidurilor NCCN (Ediția a 8-a) constă în rezecția chirurgicală endoscopică. Dacă nu este posibilă, se recomandă radioterapie. (9) În managementul displaziei la nivelul corzilor vocale se recomandă rezecția endoscopică (cordectomie tip I- subepitelială) și monitorizarea periodică. (6) Examinarea directă a corzilor vocale prin endoscopie laringiană este cea mai importantă metodă de urmărire pentru tumorile glotice în stadiu incipient. În carcinomul glotic incipient se recomandă rezecție chirurgicală

(cordectomie) sau radioterapie. (9) Rezultatele studiului efectuat de Feng și colaboratorii, au demonstrat că atât radioterapia cât și chirurgia laser au rezultate similare.(2) Studiile efectuate privind calitatea vocii la pacienți, în funcție de tratamentul urmat radioterapie sau chirurgie laser, în cancerele glotice T1a (tumora limitată la o coardă vocală +/- comisura anterioară sau posterioară, mobilitate păstrată), (9) calitatea vocii a fost percepută similar de către pacienți, iar în cazurile cu tumori glotice T1b (tumora cuprinde ambele corzi vocale, mobilitate păstrată) (9) calitatea vocii a fost mai proastă la cei cu rezecție endoscopică. (5) Astfel rezecțiile endoscopice laser extinse/mai profunde au un impact negativ asupra calității vocii. (5, 15) Stadializarea TNM este un factor de prognostic important pentru carcinoamele glotice.(13) În ceea ce privește rata recidivei locale, controlul local pentru radioterapie variază de la 80 la 95% la 5 ani, iar pentru chirurgia laser CO2 de la 82 la 100%. (5)

Rezecția chirurgicală laser CO2 în cancerul glotic T1-T2 are o rată de succes de peste 80% - 90% în controlul local, reprezentând în prezent una dintre opțiunile principale ale protocoalelor de conservare a laringelui. (14, 11) Însă rezultatele oncologice pot fi influențate de anumite situații, cum ar fi implicarea comisurii anterioare sau cea a aritenoidului în cancerul glotic. (11)

Unul dintre aspectele principale ale rezecției endoscopice asistate laser CO2 și rezultatele obținute, rămâne experiența chirurgului.

În multe cazuri este preferată radioterapia, deoarece rezultatele funcționale, în special calitatea vocii, sunt percepute a fi mai bune decât după operație. Însă și radioterapia are dezavantajele sale. Tratamentul durează câteva săptămâni și pot apărea complicații, deși destul de rar în tumorile glotice T1, cum ar fi condronecroza și edem al laringelui care ar necesita traheostomie. (1) Radiodermita este o reacție adversă care apare la majoritatea pacienților care efectuează radioterapie. (5, 16)

Strategia generală pentru cancerele glotice incipiente ar trebui să includă tratament unimodal, fie chirurgie sau radioterapie, subliniind importanța selectării adecvate a pacientului. Extensia tumorii și patologia asociată, trebuie luate în

considerare pentru decizia de rezecție chirurgicală. Unul dintre cei mai importanți factori în luarea deciziilor este extensia tumorii și aprecierea posibilității rezeției acesteia „ en-bloc”cu limite de siguranță oncologică.

Decizia terapeutică la acest caz a pledat în favoarea radioterapiei deoarece ambele corzi vocale prezentau modificări, iar rezecția chirurgicală nu putea oferi limite de siguranță oncologică, astfel existând posibilitatea necesității efectuării chirurgiei cât și a radioterapiei, reducând posibilitățile de conservare a organului în caz de recidivă tumorală. Eficacitatea locală a radioterapiei la pacienții cu cancer de glotic este înaltă și un astfel de tratament este bine tolerat chiar și la pacienții vârstnici, din cauza volumului mic iradiat. (5)

Scopul acestei prezentări de caz este de a oferi un suport pentru selectarea tratamentului în stadiile precoce ale cancerului laringian.

Pentru publicarea acestui caz clinic s-a obținut consimțământul informat al pacientului.

Concluzie

În stadiile tumorale incipiente ale laringelui glotic atât radioterapia cât rezecțiile endoscopice au rezultate oncologice excelente. Abordul terapeutic al pacientului cu cancer glotic incipient trebuie să fie unimodal, să țină cont de extensia tumorii și să aibă în vedere conservarea organului (a laringelui), implicit a vocii.

Referințe

1. Baird BJ, Sung CK, Beadle BM, Divi V. Treatment of early-stage laryngeal cancer: A comparison of treatment options. Oral Oncol. 2018 Dec; 87:8-16. doi: 10.1016/j.oraloncology.2018.09.012. Epub 2018 Oct 16.

2. Mendelsohn AH, Remacle MJ. Vocal Fold Cancer Transoral Laser Microsurgery Following European Laryngological Society Laser Cordectomy Classification. Front Oncol. 2018; 8():231.

3. https://www.nccn.org/professionals/physician_gls/pdf/head-and-neck.pdf

4. Alkan, U., Nachalon, Y., Shkedy, Y., Yaniv, D., Shvero, J., & Popovtzer, A. (2017). T1 squamous cell carcinoma of the glottis with anterior commissure involvement: Radiotherapy versus transoral laser microsurgery. Head & Neck, 39(6), 1101–1105. doi:10.1002/hed.24723

5. Carlos Miguel Chiesa-Estomba, Jose Angel González-García, Ekhiñe Larruscain, Christian Calvo-Henríquez, Miguel Mayo-Yáñez, and Jon A Sistiaga-Suarez . CO_2 Transoral Laser Microsurgery in Benign, Premalignant and Malignant (Tis, T1, T2) Lesion of the Glottis. A Literature Review

6. Feng, Y., Wang, B., & Wen, S. (2011). Laser Surgery versus Radiotherapy for T1–T2N0 Glottic Cancer: A Meta-Analysis. ORL, 73(6), 336–342. Doi: 10.1159/000327097

7. Garrel, R., Uro Coste, E., Costes-Martineau, V., Woisard, V., Atallah, I., & Remacle, M. (2020). Vocal-fold leukoplakia and dysplasia. Mini-review by the French Society of Phoniatrics and Laryngology (SFPL). European Annals of Otorhinolaryngology, Head and Neck Diseases. doi:10.1016/j.anorl.2020.01.008

8. Gale N, Poljak M, Zidar N. Update from the 4th edition of the world health organization classification of head and neck tumours: what is new in the 2017 who blue book for tumours of the hypopharynx, larynx, trachea and parapharyngeal space. Head Neck Pathol 2017; 11:23–32, http://dx.doi.org/10.1007/s12105-017-0788-z.

9. Shoffel-Havakuk, H., Halperin, D., Yosef, L., Haimovich, Y., & Lahav, Y. (2015). The Anatomic Distribution of Malignant and Premalignant Glottic Lesions and Its Relations to Smoking. Otolaryngology-Head and Neck Surgery, 152(4), 678–683. Doi: 10.1177/0194599815574254

10. Romania - Global Cancer Observatory. https://gco.iarc.fr/today/data/.../642-roma nia-fact-sheets.pdf/Freddie Bray BSc, MSc, PhD Jacques Ferlay ME Isabelle Soerjomataram MD, MSc, PhD Rebecca L. Siegel MPH Lindsey A. Torre MSPH Ahmedin Jemal PhD, DVM. Global cancer statistics 2018: GLOBOCAN estimates of incidence and mortality worldwide for 36 cancers in 185 countries. 2018 Sept; https://doi.org/10.3322/caac.21492.

11. Raportul de cancer al regiunii de Nord-Vest a Romaniei 2012. http://www.iocn.ro/Centrul-de-prevenire-si-control-al-cancerului/Registrul-regional-de-cancer/Rapoartele-Registrului-Regional-de-Cancer.html

12. Elicin O, Ermiş E, Oehler C, Aebersold DM, Caparrotti F, Zimmermann F, Studer G, Henke G, Adam L, Anschuetz L, Ozsahin M, Guckenberger M, Shelan M, Kaydıhan N, Riesterer O, Prestwich RJD, Spielmann T, Giger R, Şen M . Influencing Factors on Radiotherapy Outcome in Stage I-II Glottic Larynx Cancer-A Multicenter Study. Front Oncol. 2019 Sep 20; 9:932. Doi: 10.3389/fonc.2019.00932. e Collection 2019.

13. A. Mucha-Małecka, A. Chrostowska, K. Urbanek, and K. Małecki . Prognostic factors in patients with T1 glottic cancer treated with radiotherapy. Strahlenther Onkol. 2019 Sep; 195(9):792-804. Doi: 10.1007/s00066-019-01481-2. Epub 2019 Jun 18.

14. Remmelts AJ, Hoebers FJ, Klop WM, Balm AJ, Hamming-Vrieze O, van den Brekel MW. Evaluation of lasersurgery and radiotherapy as treatment modalities in early stage laryngeal carcinoma: tumour outcome and quality of voice. Eur Arch Otorhinolaryngol. 2013 Jul; 270(7):2079-87.

15. Itoh Y, Kubota S, Kawamura M, Nomoto Y, Murao T, Yamakawa K, Ishihara S, Hirasawa N, Asano A, Yanagawa S, Naganawa S, Nagoya J. A multicenter survey of stage T1 glottic cancer treated with radiotherapy delivered in 2.25-Gy fractions in clinical practice: An initial 5-year analysis. Med Sci. 2016 Dec; 78(4):399-406.

16. Sert F, Kaya I, Ozturk K, Esassolak M. Patterns of failure for early-stage glottic carcinoma: 10 years' experience in conformal radiotherapy era. J Can Res Ther [serial online] 2019;15:576-81.

Sindromul Tolosa-Hunt – un diagnostic de excludere

[1,2]Vitalie Văcăraş, [2]Perciuleac Tatiana, [2]Tomescu Doru-Flaviu, [1,2] Mureșanu Fior Dafin

[1]Universitatea de Medicină şi Farmacie "Iuliu Hațieganu", Cluj- Napoca, România

[2] Spitalul Clinic Județean de Urgență Cluj Napoca, Clinica Neurologie II

Introducere. Una din cauzele rare ale oftalmoplegiei dureroase este Sindromul Tolosa-Hunt. Se caracterizează prin hemicranie sau durere localizată strict periorbital unilateral, asociată cu paralizia nervilor oculomotori ipsilaterali și tulburări de sensibilitate în teritoriul de distribuție a ramurii oftalmice a nervului trigemen. Se mai pot asocia tulburări ale reacției foto-pupilare datorită afectării inervației simpatice sau parasimpatice a globului ocular. Descris pentru prima dată în anul 1954 de către Tolosa și 7 ani mai târziu de către Hunt, este datorat unei inflamații non-specifice granulomatoase la nivelul sinusului cavernos sau a apexului orbital [1]. Poate afecta orice vârstă, raportul bărbați : femei fiind 1:1, iar recidivele se întâlnesc în 40-50% din cazuri. Răspunsul favorabil dramatic la steroizi este unul din elementele de diagnostic principale ale patologiei. Fiind un diagnostic de excludere, pacienții trebuie evaluați atent în vederea identificării oricărei cauze a oftalmoplegiei dureroase din sindromului paraselar sau a altor cauze de oftalmoplegie dureroasă [2].

Prezentare caz. Pacienta în vârstă de 35 ani, de lateralitate dreaptă, din mediu rural, se internează în Clinica de Neurologie cu acuze de cefalee atroce cu caracter arzător în regiunea temporală și orbitală stângă, rezistentă la tratament cu antiinflamatoare nesteroidiene, diplopie și limitarea mișcărilor globului ocular stâng. Boala a debutat cu aproximativ o lună anterior internării prin durere orbitală și

temporală stângă de intensitate mare, motiv pentru care pacienta a fost suspectă de cefalee Cluster. S-a administrat tratament simptomatic însă fără ameliorarea sindromului algic. La 3 săptămâni de la debut s-a asociat diplopia, oftalmopareza stângă și tulburările de sensibilitate în regiunea periorbitală și frontală stângă. Din antecedentele personale patologice notăm litiaza renală pentru care pacienta a fost operată în 2013. Anamneza eredo-colaterală este fără particularități.

La examenul obiectiv general prezintă: stare generală ușor influențată, tegumente și mucoase normal colorate, afebrile. Auscultatoriu murmur vezicular, fără raluri supraadăugate, TA 120/80 mmHg, AV 78 bat/min, zgomote cardiace ritmice. Diureza păstrată.

Examenul obiectiv neurologic relevă: pacientă conștientă, GCS 15 puncte, fără mișcări involuntare sau semne de iritație meningeală. Pupile reactive, simetrice. Pareză incompletă de nerv oculomotor, pareză completă de nerv abducens, nistagmus absent. Facies simetric cu hipoestezie în teritoriul ramurii oftalmice a n. trigemen stâng. ROT vii global D=S. FMS/MAS 5/5p bilateral. Reflexe patologice absente. Fără tulburări obiective de sensibilitate. Eulalie, eupraxie. Sfinctere continente.

În urma examenului clinic minuțios se determină localizarea procesului patologic la nivelul sinusului cavernos stâng sau a fisurii orbitale superioare ipsilaterale. Având în vedere că simptomatologia dată ar putea avea numeroase cauze (tabelul 2), au fost efectuate următoarele analize: Analiza generală a sângelui, VSH - încadrabile în normă, s-au efectuat pentru a ne orienta spre un sindrom inflamator infecțios sau autoimun (Arterita Horton). Analiza biochimică a sângelui -

hiperlipidemie mixtă, hipomagnezemie ușoară, glicemia à jeun, A1cHb - normale, pentru a depista alterarea toleranței la glucoză sau chiar Diabet Zaharat tip 2, care ar putea fi cauza oftalmoplegiei dureroase. Test HIV cu rezultat negativ, s-a efectuat în vederea identificării unui pacient imunosupresat la care infecțiile oportuniste cu localizare în sinusul cavernos ar putea explica simptomatologia. Ac anti AND dc, Ac anticardiolipină, Ac p-ANCA, Ac c-ANCA, Ac antinucleari- rezultat negativ, au fost raportate cazuri de Sdr. Tolosa-Hunt cu anticorpi pozitivi, însă nu există date convingătoare că acești pacienți au sau vor dezvolta în viitor boli ale țesutului conjunctiv. Ac anti Borrelia Ig G, IgM- negative, hormoni tiroidieni - în limite normale.

Examen general LCR – încadrabil ca normal, deși rareori se poate decela ușoară creștere a proteinelor și ușoară pleocitoză. Examen bacteriologic și fungic LCR-negative, s-au efectuat pentru excluderea cauzei infecțioase a oftalmoplegiei.

Angio CT cerebral: fără modificări de traiect, calibru sau opacifiere la nivelul arterelor cerebrale, fără aspect de dilatații anevrismale sau malformații arterio-venoase. S-a efectuat pentru a depista posibilele modificări de traiect a vaselor, în special dilatațiile anevrismale în porțiunea intracavernoasă a arterei carotide interne și a arterei cerebrale posterioare care pot mima Tolosa-Hunt.

RMN cerebral 1,5 T cu contrast: În secțiune coronariană, regim T1 postcontrast în regiunea sinusului cavernos stâng se observă o zonă anormală de hipersemnal de intensitate medie, caracteristică unui proces inflamator. IRM cerebral + S. C. trebuie să fie prima investigație efectuată. Modificările de semnal se decelează în majoritatea cazurilor însă nu în toate, iar reversibilitatea după terapia corticosteroidă este caracteristică.

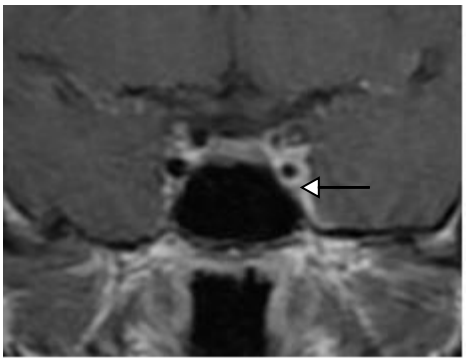

Figura 1. IRM regim T1 postcontrast, secțiune coronariană

Management: Luând în considerație istoricul maladiei, rezultatul examinărilor clinice, de laborator și imagistice s-a stabilit diagnosticul de Sindrom Tolosa-Hunt, astfel s-a inițiat tratamentul cu Prednisolon 60 mg/zi, cu răspuns favorabil prompt la tratament, astfel după 24 h sindromul algic a remis iar la a-4-a zi motilitatea globului ocular se ameliorează ușor.

Durata tratamentului a fost de 6 săptămâni, cu reducerea treptată a dozei de prednisolon și reducerea cantității de sare și a aportului caloric pe perioada tratamentului. La sfârșitul tratamentului oftalmopareza a remis complet.

La evaluarea clinică de la finalul tratamentului pacienta prezenta reacții adverse a tratamentului cu Prednisolon ca hiperemia, edemațierea feței și tahicardie. Fără modificări patologice a examenului obiectiv neurologic. Urmărirea evoluției pacientei a durat 6 luni și nu s-a înregistrat recidiva bolii.

Discuții

Sindromul Tolosa-Hunt este o entitate nozologică rară a cărei incidență este estimată la 1 caz per milion anual [5], iar multitudinea de diagnostice care ar avea aceeași expresie clinică face ca acesta să fie un diagnostic de excludere. Etiologia acestui sindrom ramâne necunoscută și nu se cunosc factorii ce ar putea declanșa

procesul inflamator în sinusul cavernos/fisura orbitală superioară. Examenul histopatologic evidențiază inflamația cronică cu proliferarea fibroblastelor și infiltratrea cu celule plasmatice și limfocitare a septurilor și a pereților sinusului cavernos, ocazional granuloame cu celule gigante. Inflamația cauzează creșterea presiunii și secundar apare disfuncția nervilor cranieni III, IV, VI și posibil ramura oftalmică a nervului V [8]. După datele din literatură rata afectării nervilor cranieni sunt: N. III (79%), N. VI (45%), N. IV (32%) si N. V (25%) [2,3]. Cazul clinic prezentând afectarea nervilor oculomotor, ramura oftalmică a nervului trigemen și abducens corespunde datelor statistice prezentate.

Deoarece diagnosticul de Sindrom Tolosa-Hunt poate fi făcut doar după excluderea altor procese patologice, medicul neurolog este obligat să evalueze complet pacientul în vederea identificării cauzei oftalmoplegiei dureroase.

Traumele cranio-cerebrale pot determina oftalmopareza prin diverse mecanisme: fractura de bază de craniu cu implicarea nervilor oculomotori, lezarea porțiunii intracavernoase a arterei carotide interne cu formarea secundară de anevrism sau fistulă carotido-cavernoasă.

Cauzele vasculare sunt variate, cea mai frecventă fiind anevrismul de arteră carotidă internă, porțiunea intracavernoasă, mai rar un anevrism gigant de arteră cerebrală posterioară poate mima STH. Fistula carotido-cavernoasă și tromboza de sinus cavernos pot avea debut acut, însă semnele clinice adiționale pot ajuta la diagnosticul diferențial [1].

O cauză importantă a oftalmoplegiei o reprezintă neoplaziile primare sau cele metastatice. Este important de știut că modalitatea de debut și evoluția clinică nu sunt indicatori pentru un tip sau altul de leziune, astfel evoluția graduală a bolii nu este caracteristică pentru neoplasme, precum debutul brusc nu este caracteristic pentru anevrism. De asemenea tratamentul cu corticosteroizi în doze mari poate ameliora pentru început și simptomatologia determinată de neoplasme [3].

Cauzele inflamatorii sunt determinate de agenți patogeni specifici, de aceea examenul LCR și culturile LCR sunt importante. Patologia sinusurilor paranazale merită o atenție sporită, din cauza posibilității extinderii prin continuitate a infecției.

Alte cauze ale oftalmoplegiei, care nu implică patologia sinusului cavernos sau a fisurii orbitale superioare sunt: oftalmoplegia diabetică care mai frecvent se prezintă ca mononeuropatie la o persoană diabetică cunoscută sau nu. Adesea recuperarea durează 3 luni și nu este responsivă la coticosteroizi. Anevrismele de fosă cerebrală posterioară pot determina simptomatologie acută (anevrism la joncțiunea arterei carotide interne cu artera comunicantă posterioară), sau subacută (anevrism de artera bazilară). Arterita cu celule gigante (Horton) poate de asemenea determina oftalmoplegie dureroasă, însă leziunile ischemice asociate ale mușchilor extraoculari și a scalpului în regiunea temporală fac diferența cu alte patologii. Migrena oftalmoplegică reprezintă o formă de migrenă complicată în care paralizia nervilor oculomotori apar la maximul cefaleei, iar recuperarea durează de la câteva zile la câteva săptămâni după încetarea cefaleei [1].

Tabelul 1. Cauze ale oftalmoplegiei dureroase.

1	Traume
2	Cauze vascuare: • Anevrism art. carotidă, porțiunea intracavernoasă; • Anevrism ACP; • Fistulă carotido-cavernoasă; • Tromboză carotido-cavernoasă;
3	Neoplasme:

	• Tumori primare intracraniene: Adenom hipofizar, Meningiom, Craniofaringiom, Sarcom, Neurofibrom; • Tumori primare craniene: Condrom, Giant cell tumor; • Metastaze locale; • Metastaze la distanță.
4	Cauze inflamatorii: • Bacteriene: Sinusite, Mucocel, Periostită; • Virale: Herpes Zoster; • Fungice: Mucormicosis; • Spirochete: Treponema pallidum; • Mycobacterii: Mycobacterium tuberculosis; • Cauze necunoscute: Sarcoidoză, Granulomatoză Wegner, Granulom eozinofilic, Sindromul Tolosa-Hunt.
5	Alte cauze: • Oftalmoplegia diabetică; • Arterită giganto-celulară; • Migrena oftalmoplegică; • Anevrisme de art. bazilară și comunicantă posterioară.

În cazul dat diagnosticul a fost făcut în conformitate cu Criteriile de Diagnostic pentru THS ISH-2004 (tabelul 2) [4].

Conform descrierii debutului și evoluției bolii, cazul clinic prezentat se încadrează în cele 5 criterii diagnostic având o evoluție a durerii orbitale de 4 săptămâni anterior prezentării. Oftalmopareza incompletă de N.III s-a instalat la 3 săptămâni de

evoluție a bolii. După datele unei analize a 77 de cazuri de oftalmoplegie dureroasă durata medie de timp dintre debutul durerii și instalarea oftalmoparezei a fost de 2 zile, însă în 10,9 % acest interval a variat între 16 și 30 zile [8]. Răspunsul drastic la tratamentul cu steroizi este un semn patognomonic pentru THS iar în cazul prezentat efectul a devenit vizibil peste 24 ore. Pentru pacienții rezistenți la tratamentul cu corticosteroizi se pot utiliza tratamente imunosupresive cu metotrexat sau azatioprină [2]. Cu ajutorul rezultatelor investigațiilor efectuate alte cauze au fost excluse.

Tabelul 2. Criteriile de diagnostic a STH după ISH-2004

1	Unul sau mai multe episoade de durere orbitală unilaterală care persistă mai multe saptămâni fără tratament.
2	Pareza a unui sau mai mulți nervi cranieni (III, VI, IV) și/sau evidențierea inflamației granulomatoase prin IRM sau biopsie.
3	Oftalmopareza se instalează la debutul bolii sau în decurs de 2 saptămâni.
4	Ameliorarea durerii și a oftalmoparezei în 72 de ore de la debutul terapiei cu steroizi.
5	Excluderea altor cauze.

Spre deosebire de vechile criterii de diagnostic IHS 1988, care includea STH în categoria neuralgiilor craniene, Criteriile *International Headache Society 2004* includ evidențierea inflamației granulomatoase prin IRM sau biopsie ca și criteriu nou [9]. Investigarea prin Rezonanță Magnetică Nucleară este extrem de utilă deoarece numai prezența semnelor clinice caracteristice Sindromului Tolosa-Hunt (STH) nu garantează un diagnostic corect. Investigarea prin IRM depistează o leziune în

aproximativ 50% din pacienții la care CT-ul cerebral nu e decelat nimic, în același timp 1/3 din pacienții cu semne clinice caracteristice pentru STH prezintă IRM normal. Modificările imagistice nu sunt specifice și trebuie interpretate în contextul istoricului maladiei, examenului fizic, evoluției bolii pentru a evita greșelile de diagnostic al unor patologii, infiltrative, neoplazice sau infecțioase [4].

Concluzii

Multitudinea de patologii care se pot prezenta cu același tablou clinic impune o evaluare completă și minuțioasă a pacientului pentru excluderea altor cauze posibile. În același timp nu trebuie să ignorăm acest diagnostic chiar și atunci când datele obținute de RMN sunt incerte.

Consimțământul informat. De menționat că pacienta a semnat consimțământul informat referitor la folosirea informațiilor medicale în scop științific.

Referințe

1. L B Kline and W F Hoyt The Tolosa-Hunt syndrome. J Neurol Neurosurg Psychiatry 2001 71: 577-582.
2. Eduardo Scaldini Buscacio , Yoshifumi Yamane, Renata Nogueira Tolosa-Hunt syndrome. Rev Bras Oftalmol. 2016; 75 (1): 64-6.
3. Spinnler H. Painful ophthalmoplegia: the Tolosa-Hunt syndrome. Med J Aust. 1973;2(13):645-6.
4. La Mantia L, Curone M, Rapoport AM, Bussone G; International Headache Society. Tolosa–Hunt syndrome: critical literature review based on IHS 2004 criteria. Cephalalgia. 2006;26(7):772- 81.
5. Iaconetta G, Stella L, Esposito M, Cappabianca P. Tolosa-Hunt syndrome extending in the cerebello-pontine angle. Cephalalgia 2005; 25:746.

6. TOLOSA E. Periarteritic lesions of the carotid siphon with the clinical features of a carotid infraclinoidal aneurysm. J Neurol Neurosurg Psychiatry 1954; 17:300.

7. HUNT WE, MEAGHER JN, LEFEVER HE, ZEMAN W. Painful opthalmoplegia. Its relation to indolent inflammation of the carvernous sinus. Neurology 1961; 11:56.

8. Validation of ICHD-3 beta diagnostic criteria for 13.7 Tolosa-Hunt syndrome: Analysis of 77 cases of painful ophthalmoplegia.

9. B. Schuknecht, V. Sturm, T.A.G.M. Huisman, K. Landau Tolosa-Hunt syndrome: MR imaging features in 15 patients with 20 episodes of painful ophthalmoplegia. European Journal of Radiology 69 (2009) 445–453