Ștefan Cristian Vesa, Sonia Irina Vlaicu

Coordonatori

Cazuri clinice. Prezentări de medicală și chirurgie. Volumul XV

Editura Bioflux, Cluj-Napoca, 2020

ISBN 978-606-8887-32-6; ISBN 978-606-8887-89-0

Referenți științifici

Dr. Octavia Sabin, Disciplina Farmacologie, Toxicologie şi Farmacologie clinică, Universitatea de Medicină și Farmacie „Iuliu Hațieganu”, Cluj-Napoca, România

Dr. Miana–Gabriela Pop – Disciplina Anatomie și Embriologie, Universitatea de Medicină și Farmacie „Iuliu Hațieganu”, Cluj-Napoca, România

Toate drepturile asupra acestei cărți aparțin Editurii Bioflux.

Cazuri clinice. Prezentări de medicală și chirurgie. Volumul XV

Coordonatori: Ștefan Cristian Vesa, Sonia Irina Vlaicu

Coordonatori

Ștefan Cristian Vesa - Medic specialist Medicină internă, Asistent Universitar, Doctor în științe medicale, Disciplina Farmacologie, Toxicologie și Farmacologie clinică, Facultatea de Medicină, Universitatea de Medicină și Farmacie „Iuliu Hațieganu”; Spitalul Clinic de Boli Infecțioase, Cluj-Napoca, România

Sonia Irina Vlaicu – Medic primar Medicină internă, Şef de lucrări, Doctor în științe medicale, Disciplina Medicală I - medicină internă, Facultatea de Medicină, Universitatea de Medicină și Farmacie „Iuliu Hațieganu”, Cluj-Napoca, România

Autori

Anida-Maria Băbțan- Medic specialist Chirurgie Dento-Alveolară, Asistent universitar, Doctor în științe medicale, Disciplina de Reabilitare Orală, Facultatea de Medicină Dentară, Universitatea de Medicină și Farmacie “Iuliu Hațieganu”, Cluj-Napoca, România

Adrian Cătinean – Medic primar Medicină internă, Medic specialist Gastroenterologie, Şef de lucrări, Doctor în științe medicale, Disciplina Medicală I - medicină internă, Facultatea de Medicină, Universitatea de Medicină și Farmacie „Iuliu Hațieganu”, Cluj-Napoca, România

Ovidiu-Sorin Chiroban – Medic specialist Medicină legală, Şef de lucrări, Doctor în ştiinţe medicale, Disciplina de Medicină Legală, Departament 4, Facultatea de Medicină, Universitatea de Medicină şi Farmacie "Iuliu Haţieganu" Cluj-Napoca, România

Alina Deniza Ciubean - Medic specialist Recuperare, medicină fizică și balneologie, Asistent universitar, Doctorand, Departamentul de Specialități Medicale, Facultatea de Medicină, Universitatea de Medicină și Farmacie „Iuliu Hațieganu", Cluj-Napoca; Centrul Medical Kinetoteam

Lorena Ciumărnean – Medic primar Medicină Internă, Medic specialist Gastroenterologie, Șef de lucrări, Doctor în științe medicale, Disciplina Medicala IV, Facultatea de Medicină, Universitatea de Medicină și Farmacie „Iuliu Hațieganu", Cluj-Napoca, România

Anca-Elena Crăciun, Medic primar Diabet şi Boli de nutriţie, Şef de lucrări, Doctor în științe medicale, Disciplina Diabet și Boli de nutriție, Universitatea de Medicină și Farmacie "Iuliu Hațieganu" Cluj-Napoca

Gheorghe Cruciat – Medic primar Obstetrică Ginecologie, Conferențiar universitar, Doctor în științe medicale, Disciplina Obstetrică-Ginecologie 1, Departament 9, Facultatea de Medicină, Universitatea de Medicină şi Farmacie "Iuliu Hațieganu" Cluj-Napoca, România

Alma Aurelia Maniu– Medic primar ORL, Conferențiar universitar, Doctor în științe medicale, Disciplina Otorinolaringologie, Universitatea de Medicină și Farmacie „Iuliu Hațieganu", Cluj-Napoca, România

Vlad Nicolae Dudric - Medic specialist Chirurgie, Asistent universitar, Doctor în științe medicale, Disciplina Chirurgie V, Departament 7, Facultatea de Medicină, Universitatea de Medicină și Farmacie "Iuliu Hațieganu" Cluj-Napoca, România

Florin Vasile Mihăileanu – Medic primar Chirurgie generală, Asistent universitar, Doctor în științe medicale, Disciplina Chirurgie II, Departament 7, Universitatea de Medicină și Farmacie "Iuliu Hațieganu" Cluj-Napoca, România

Teodora-Larisa Timiș – Medic specialist Dermatologie, Asistent universitar, Student doctorant, Disciplina Fiziologie, Facultatea de Medicină, Universitatea de Medicină și Farmacie "Iuliu Hațieganu" Cluj-Napoca, România

Vitalie Văcăraș - Medic primar Neurologie, Șef de lucrări, Doctor în științe medicale, Disciplina Neurologie și Neurologie Pediatrică, Facultatea de Medicină, Universitatea de Medicină și Farmacie „Iuliu Hațieganu", Cluj-Napoca, România

Cuprins

Nevralgia de trigemen asociată tratamentelor dentare 7

Guta – de la teorie la practică 21

Probleme de interpretare medico-legală în morțile survenite în evenimente de trafic feroviar 29

Recuperarea după contuzie forte a cotului cu sindrom Essex-Lopresti incomplet ... 39

Mezoteliomul pleural malign 49

Sindromul hipoglicemiilor nerecunoscute la o persoană cu diabet zaharat tip 1 66

Adeziunea labială completă la o pacientă în postmenopauză cu lichen plan asimptomatic asociat 75

Carcinom adenoid chistic parotidian multiplu recidivant 87

Ocluzie intestinală prin hematom intramural jejunal secundar supradozajului de anticoagulant 98

Endometrioză ileo-cecală. Caz rar de ocluzie intestinală 109

Sindromul Stevens Johnson – prezentare de caz 124

Debutul psihiatric in Scleroza Multipla – o problemă de diagnostic 140

Nevralgia de trigemen asociată tratamentelor dentare

Anida-Maria Băbțan[1], Anca Ionel[1], Andreea Simona Pop[1], Claudia Feurdean[1], George Saraci[2], Aranka Ilea[1]

[1]Disciplina de Reabilitare Orală, Facultatea de Medicină Dentară, Universitatea de Medicină și Farmacie "Iuliu Hațieganu" Cluj-Napoca

[2]Absolvent al Universității de Medicină și Farmacie "Iuliu Hațieganu" Cluj-Napoca

Introducere

Conform International Association for the Study of Pain (IASP), durerea reprezintă o experiență senzorială și emoțională asociată lezării tisulare existente sau potențiale [1]. Regiunea cervico-facială este bogat inervată aferent prin fibre mielinice și amielinice, motiv pentru care durerea facială este frecventă, iar nervul trigeminal (TG) mediază aferențele nociceptive (durere dentară, cefalee) sau neurogene (Nevralgia de trigemen (NTG)) [2]. Nervul TG este compus din trei ramuri – oftalmică (V1), maxilară (V2) și mandibulară (V3), ce colectează informații tactile, termice, dureroase și proprioceptive de la nivelul cavității orale, viscerocraniu și scalp spre scoarța cerebrală. În ceea ce privește particularitățile sistemului trigeminal, pulpa dentară prezintă o inervație specifică, fiind cel mai probabil singura funcție senzorială cu scop de protecție – terminații nervoase C și Aϱ, iar manifestările mecanice dentare sunt mediate de mecanoreceptorii parodontali [2]. Neuralgia este cunoscută ca fiind o durere localizată pe traiectele nervoase, de obicei simptom asociat unei leziuni/patologii asociate. La nivel cervico-facial sunt întâlnite patologii dureroase cronice, din care cele mai frecvente sunt – nevralgia/neuralgia de trigemen, glosofaringiană, a nervului laringeu superior, a nervului intermedius, postherpetică oftalmică, sindromul dureros miofascial [3]. La nivelul feței pot fi de asemenea

cantonate patologii neuronale vecine neuralgiei, precum axonopatia, neuralgia și sindromul prurit post-zona Zoster, radiculopatii (nostalgia paresthetica), sindromul trofic TG [4].

Nevralgia trigeminală (NTG) cunoscută și sub numele de *tic douloureux* a fost definită de International Association for the study of Pain ca fiind o durere recurentă lancinantă, de scurtă durată (câteva secunde- 2 minute), cel mai frecvent unilaterală (95% din cazuri), pe traiectul uneia sau a mai multor ramuri ale nervului cranian V; referitor la epidemiologie, NTG este mai frecventă la genul feminin (200.2 femei/1 milion locuitori versus 107.5 bărbați/milion de locuitori), vârsta medie – 50-70 de ani, avînd ca factor declanșator al simptomelor un stimulent mucocutanat pe teritoriul nervului TG [5]. În 2016 a fost elaborată o nouă clasificare a NTG după cum urmează, în fiecare din categorii putînd exista crize dureroase paroxistice asociate sau nu durerii continue [6]:

1. NTG idiopatică – fără deficit neurologic aparent
2. NTG convențională – prin compresia vasculară a rădăcinii nervoase a TG
3. NTG secundară – datorată unor afecțiuni neurologice severe (scleroză multiplă, tumori compresive ale unghiului cerebelo-pontin).

NTG este caracterizată prin cronicitate, cu o perioadă medie de remisie a crizelor dureroase de 50 de zile; pacienții diagnosticați pozitiv prezintă o calitate scăzută a vieții, stări de anxietate și depresie, insomnii, oboseală, anorexie, afectarea activităților zilnice, teama de instalare a crizelor dureroase impredictibile [7]. Diagnosticul NTG se stabilește pe baza semnelor clinice (durata scurtă a crizelor dureroase, caracterul unilateral, limitarea la nivelul ramurilor TG) și paraclinice (Rezonanță Magnetică Nucleară - RMN) ce pot evidenția cauza (scleroza multiplă, compresie vasculară sau prin formațiuni tumorale) și eventualitatea necesității intervenției chirurgicale [8]. Prin următoarea prezentare de caz se urmărește a evidenția condițiile clinice de instalare a NTG raportate la tratamentele stomatologice și de a

sublinia importanța diagnosticului precoce al patologiei în vederea unui management corect care să aducă beneficii asupra calității vieții pacientului.

Prezentare de caz

Pacienta se prezintă în septembrie 2019 în cabinetul de medicină dentară pentru tratamentul tulburărilor funcțiilor estetică și masticatorie ale aparatului dento-maxilar.

Examen clinic general - IMC= 25,4, tip constitutional normosom, stare generală bună, afebrilă (t°- 36,5°C), TA- 115/60 mmHg, puls- 60 bpm, respirații- 15/min.

Tegumente și mucoase vizibile- aspect normal.

Sistem musculo-adipos bine reprezentat.

Sistem osos- mobil și integru.

Aparat digestiv: abdomen elastic, participă la mișcările respiratorii, țesut adipos dispus central.

Aparat respirator: Torace normal conformat, respirație fiziologică.

Aparatul circulator: Șoc apexian prezent în spatial V intercostal stâng, pe linia medioclaviculară; zgomote cardiace ritmice.

Sistemul nervos: ROT prezente, pacientă orientată temporo-spațial la momentul examinării.

Aparat uro-genital: loji renale libere, Giordano negativ bilateral, micțiuni spontane nedureroase.

Examen clinic loco-regional

Exooral - facies rotund, simetric, șanțuri faciale nazo-labiale accentuate, șanț labio-mentonier accentuat, fante palpebrale și labială simetrice. Contururi osoase integre, puncte de emergență trigeminale nedureroase, puncte sinusale maxilare discret sensibile bilateral. Lanț ganglionar cervico-facial nepalpabil, nedureros. Amplitudinea deschiderii gurii în limite normale (4 cm). Excursia mentonului în baionetă, cu devierea

mandibulei spre partea dreaptă. Prezența cracmentelor și a saltului articulat pe partea stângă la palparea articulației temporo-mandibulare (ATM).

Endooral - mucoasă jugală, labială, fund de șanț vestibular superior și inferior de aspect și colorație normală, fren labial superior și inferior normal inserate. Igienă orală necorespunzătoare. Boltă palatină medie, fără torus, mucoasă lingurală de aspect și colorație normală, tonus și mobilitate lingurală normale. Mucoasa planșeului, palatului, pilierilor amigdalieni, de aspect și colorație normale. Planșeu suplu, elastic. Papilele Wharton de aspect și dimensiune normală. Saliva calitativ și cantitativ normală. Igiena orală corespunzătoare, periaj dentar de două ori pe zi.

Oglinda dentară- la nivelul arcadei maxilare absența 17, 18, proteză parțială fixă metalo-ceramică cu dinți stîlpi 14 și 16 cu 15 intermediar, cu pierderea adaptării marginale, carii secundare, 12 – proteză fixă unidentară metalo-compozit corespunzătoare, cu carie secundară la nivel cervical al 12, 11 și 21 – obturații din compozit pe suprafețele mezială și distală, infiltrare marginală, 22-24 – proteză parțială fixă metalo-ceramică cu dinți stîlpi 22, 23 și extensie distală 24,absența dinților 24, 25, 26, 27, 28.

- **La nivelul arcadei mandibulare** – absența 38, 37, 36, 35, 33 rest radicular, 32, 31, 41, 42, 43 prezenți indemni, 44 leziune carioasă ocluzo-distală profundă, 45 obturație mezială cu infiltrare marginală și leziune carioasă distală, absența 46, 47, 48.

Diagnostic

1. **Edental -** Edentație maxilară clasa I Kennedy cu o modificare, protezată parțial necorespunzător, de etiologie carioasă. Edentație mandibulară clasa I Kennedy neprotezată, de etiologie carioasă.
2. **Odontal –** leziuni carioase multiple netratate sau tratate necorespunzător.
3. **Protetic -** 14-16 proteză parțială metalo-ceramică cu dinți stîlpi 24 și 25 neadaptată marginal, 12 – proteză fixă unidentară metalo-compozit corespunzătoare,

22-24 proteză parțială fixă metalo-ceramică cu dinți stîlpi 22, 23 și 24 extensie distală, neadaptată marginal.

4. **Chirurgical –** 33 – rest radicular.

5. **Al ocluziei** – pierderea unităților dentare de sprijin lateral.

6. **ATM –** Disfuncție ATM pe partea stîngă cu afectarea excursiei mentonului și a funcționalității ATM.

După examinarea clinică, se propune următorul plan de tratament: extracția restului radicular 33, tratamentul endodontic și reconstituirea preprotetică a dinților 44 și 45, ablația protezelor parțiale fixe maxilare, evaluarea dinților stîlpi și realizarea unei proteze parțiale fixe integral ceramice cu dinți stîlpi 14-23, proteză fixă unidentară integral ceramică la nivelul 16, implant dentar la nivelul situsului 15, 24, 26, 33, 34, 36, 46, cu reabilitarea protetică supraimplantară ulterioară.

Se realizează aseptizarea cavității orale cu apă de gură cu clorhexidină 0,2%, urmată de anestezie locală prin badijonaj cu xilină 4% în vestibulul mandibular stîng, anestezie plexală în dreptul lui 13 și de completare pe versantul lingual, cu articaină 1/100000 (Septanest). După instalarea efectului anestezic, se practică sindesmotomia luxația și extracția 33, chiuretajul alveolei postextracționale, sutura cu fir nerezorbabil 4.0 nylon în puncte separate. Se recomandă pacientei evitarea alimentelor fierbinți, condimentate, a alimentației pe partea intervenției, tratament antialgic și antiinflamator cu Solpadeine tb. 3x1/zi, la nevoie, igiena orală riguroasă, revenirea la cabinet pentru suprimarea firelor de sutură și continuarea tratamentelor odontale la 7 zile.

A patra zi postoperator, pacienta se prezintă cu durere la nivelul regiunii postextracționale, acuzând crize dureroase recurente care nu cedează la antialgicele obișnuite. Examenul clinic endooral relevă prezența țesutului de granulație la nivelul alveolei postextracționale, eritem și edem la nivelul vestibulului mandibular în regiunea 33-34, împăstat și dureros la palpare.

Examenul radiologic (Fig.1 A și B) evidențiază la nivelul alveolei 33 microradioopacități – cel mai probabil resturi ale materialului de obturație endodontic

provizoriu din antecendente. Se pune diagnosticul clinic de alveolită umedă și abces postextracțional cu pp 33. Se intervine în anestezie locală - anestezie plexală în regiunea 12-14 și de completare pe versantul lingual, cu articaină 1/100000 (Septanest). Se practică chiuretajul alveolei 33 cu îndepărtarea țesului de granulație, incizia și drenajul abcesului vestibular, toaleta plăgilor alveolară și postincizională cu soluții antiseptice (ser betadinat și cloramină diluată). Se recomandă pacientei toaleta locală a plăgilor endoorale cu apă de gură cu clorhexidină 0.2 %, antibioterapie cu Clindamicină 600 mg, 3x1/zi, Fluconazol 150 mg, doză unică, Ibuprofen 200 mg, 3x1/zi la nevoie.

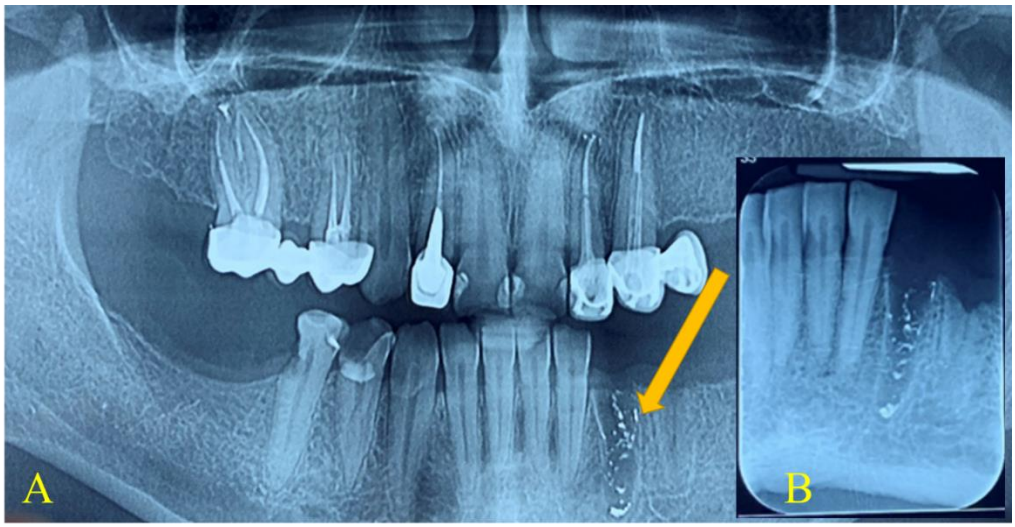

Fig. 1. Aspect paraclinic radiologic - Ortopantomogramă (OPT) (A) și retroalveolar (B). S-a obținut consimțământul scris și informat al pacientului pentru utilizarea fotografiilor în publicarea acestui caz.

La a treia vizită a pacientei se realizează ablația lucrării de la nivelul 22-24 și osteoplastia preprotetică a regiunii 24-26, sutură cu fircontinuu nerezorbabil 4.0 nylon. Plaga postextracțională și postincizională de la nivelul 33 sunt în curs de vindecare, dar pacienta acuză în continuare crize dureroase pe traiectul nervului mentonier, accentuate la efort fizic și modificări de temperatură. Se suspicionează instalarea unei

nevralgii tirgeminale, motiv pentru care se recomandă realizarea unui CBCT mandibular pentru evaluarea raporturilor tridimensionale si a diagnosticelor diferențiale și consult neurologic de specialitate. Evaluarea radiologică (Fig. 2 A) nu a relevat modificări patologice/prezența de structuri compresive în regiunea nervului mentonier. Examenul neurologic a infirmat diagnosticul de nevralgie, pacientei fiindu-i recomandat tratament anxiolitic, antialgic și anticonvulsiv (Carbamazepină 200 mg 3x1/zi).

La trei săptămîni de la intervenția preprotetică de regularizare a crestei alveolare maxilare, plaga postintervențională este curată, vindecată primar, fără semne inflamatorii. Pacienta acuză crize dureroase localizate și pe traiectul ramului trigemen maxilar, cu o durată cuprinsă între 3-20 minute, care cedează parțial la antiinflamatoare (Movalis 15 mg 3x1/zi), sunt agravate de schimbul de temperatură, masticație, activitățile fizice curente. Se investighează radiologic regiunea maxilară stîngă (Fig. 2B), care evidențiază lipsa aspectelor patologice. Se reia în considerare instalarea nevralgiei de trigemen paroxistică și se recomandă consult de specialitate chirurgie buco-maxilo-facială (BMF). În urma examinării de specialitate BMF se pune diagnosticul clinic de Nevralgie de Trigemen (ram maxilar stîng). Se recomandă intervenția chirurgicală în vederea ameliorării simptomatologiei dureroase.

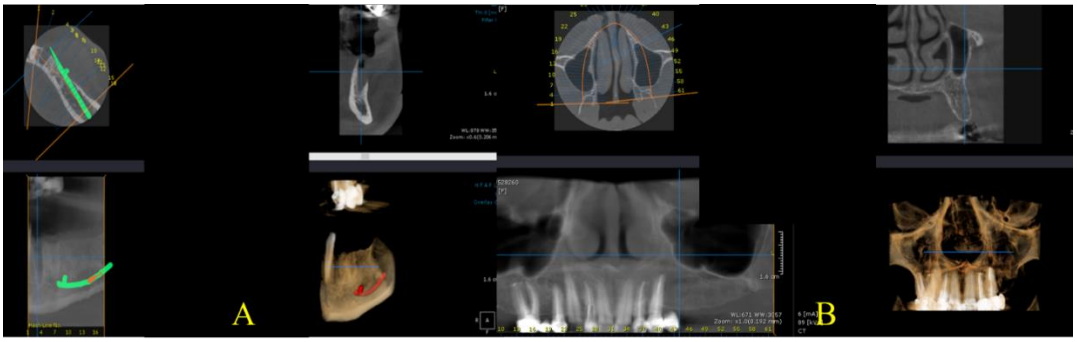

Fig. 2. CBCT mandibular (A) regiune 33-34 și maxilar (B) regiune 24-25.

Pacienta este îndrumată spre serviciul de Neurochirurgie unde, la examenul neurologic, pacienta este conștientă, coerentă, cooperantă, GCS-16 p, fără deficite

neurologice, acuză dureri hemifață în teritoriul nervului trigemen de partea stîngă, ram maxilar, asociat cu hipoestezie la nivelul dermatomerului V2 stînga. RMN cerebral + angiografia – conflict vasculo-nervos compresiv pe emergența nervului trigemen stînga. Se intervine operator în 16.03.2020 sub AG cu IOT se practică craniectomie retromastoidiană stîngă, cură chirurgicală a nevralgiei de trigemen stîngă (procedeul Jannetta). Postoperator, evoluția este simplă, cu ameliorare semnificativă neurologică. Pacienta este externată cu următoarele recomandări:

- Evitarea eforturilor fizice mari, consumul de alcool, cafea tutun, expunerea intensă la soare, frig sau umezeală.
- Tratament conform Rp cu Carbamazepină 200 mg, 3x1 cpr/zi, Betaloc 50 mg, 1x1 cpr/I (dimineața), Mirzaten 30 mg, 1x1 cpr/zi (seara).

Diagnosticele la externare (în urma intervenției chirurgicale) ale pacientei au fost:

1. Nevralgie de trigemen stîngă operată
2. Operația Jannetta
3. Tulburare anxios -depresivă
4. Discopatie vertebrală cervicală
5. Discopatie verterbală lombară

La 6 luni postoperator și sub medicația antidepresivă și anticonvulsivă, evoluția pacientei este favorabilă, cu remisia crizelor dureroase pe teritoriul trigeminal stîng. Pacienta revine în serviciul de medicină dentară pentru continuarea planului de tratament protetic.

Discuții

Unul din principalele obstacole în tratamentul NTG este reprezentat de bogata rețea neuronală intricată la nivel cervico-facial, ce face dificil diagnosticul. Semnele și simptomele bolii de fond se pot suprapune unor afectări psihiatrice, dureri acute

dentare, temporo-mandibulare, musculare, formațiuni tumorale, iar în cadrul aceleiași clase de afecțiuni neurogene semnele clinice sunt similare [5]. Diagnosticul include examenul clinic și testarea reflexelor TG: disfuncția motorie poate fi pozitivată în cazul leziunilor severe iar reflexul mandibular nu este de obicei asociat mișcării regiunii geniane; contrar, reflexele mediate de TG sunt bilaterale, iar o leziune a ramurilor aferente reflexe generează afectarea bilaterală a reflexelor, în timp ce un prejudiciu a ramurilor eferente are ca rezultat afectarea părții lezate indiferent de partea stimulată [9]. Diagnosticul diferențial al NTG include leziuni ale complexului trigeminal [10]:

- Patologia ramurilor trigeminale – vasculită, traumatisme, proceduri stomatologice, tumori osoase, metastaze, limfom, tumori ale nervului TG
- Patologia ganglionului trigeminal – zona Zoster, afectarea imunologică a neuronilor ganglionului Gasser, intervenții chirurgicale cu scopul tratării neuralgiei TG
- Patologia rădăcinilor nervoase – neurinom acustic/trigeminal, meningiom, poliradiculonevrită
- Patologia nucleilor TG – zone ischemice sau alte leziuni vasculare cerebrale, encefalită, tumori intra-axiale, boala demielinizantă a sistemului nervos central, siringobulbia
- Modificări ale excitabilității reflexelor trigeminale – boala Parkinson, distonia craniană sau cervicală, boala Huntington, patologii motrice (ticuri, tremor facial, spasm hemifacial).

Terapia ar trebui să fie de tip preventiv, care să prelungească perioadele de timp asimptomatice. Tratamentul non-chirurgical al NTG poate fi realizat prin injectare subcutanată de toxină botulinică de tip A – efect analgezic și antiinflamator prin legarea de fibrele senzitive de tip C, inhibarea eliberării substanței P, a serotoninei, calcitoninei, a acetilcolinei la nivelul joncțiunii neuromusculare, inhibarea canalelor de sodiu [11], anticonvulsive (carbamazepină, oxcarbamazepină) – acționează asupra canalelor de sodiu, eslicarbazepine și vixotrigine anticonvulsive în perioadă de

evaluare a eficienței clinice [12]. Medicamentele secundare sunt reprezentate de alte clase de anticonvulsivante (gabapentin, pregabalin, lamotrigin, fenitoină) ce induc analgezia prin acțiunea asupra subunităților alfa-2-gamma a canalelor de calciu voltaice [13]. Deși ghidurile Neurological Societies și EFNS nu includ acupunctura ca tratament adjuvant în durerea neuropatică, aceasta poate reduce eliberarea de substanță P și stimularea beta-endorfinelor, reducînd durata tratamentului cu antiepileptice, în consecință efectele secundare (amețeală, sedare, diplopie, ataxie, creșterea nivelelor enzimelor hepatice, hiponatremie, leucopenie, prurit alergic, anemie aplastică) [14] și frecvența intervențiilor chirurgicale [15]. Alături de acupunctură, a fost dezvoltată electroacupunctura, care inhibă generarea senzației dureroase prin inhibarea neurotransmițătorilor corespondenți neuronali, reduce intensitatea demielinizării rădăcinilor nervoase comprimate, modifică parametrii hemodinamici sangvini în scopul reducerii compresiei vasculare [16].

Tratamentul chirurgical devine o opțiune terapeutică după eșecul a minim trei trial-uri medicamentoase, sau dacă substanțele active duc la efecte secundare grave; acesta include decompresia microvasculară (rată de succes de 68% la 10 ani), termoablația ganglionului Gasser (rată de succes de 50% la 5 ani), gamma-knife radiochirurgie (41-50% rată de succes la 5 ani), rizotomie percutană, termocoagulare prin radiofrecvență [17]. Scopul acestor intervenții este de a distruge în mod selectiv fibrele care mediază durerea (A delta și C amielinice), cu păstrarea fibrelor alfa și beta care mediază sensibilitatea tactilă, cu reținerea că repetarea intervenției poate duce la dezvoltarea anesteziei *dolorosa* [12]. Indiferent de metoda chirurgicală utilizată, pacienții pot prezenta postoperator complicații precum anestezie hemifacială, afectarea minoră auditivă, vertij, disestezia facială [18, 19]. În cazul de față, diagnosticul clinic a fost coroborat cu RMN care a evidențiat etiologia compresivă vasculară a NTG, motivînd opțiunea chirurgicală terapeutică - tehnica Janetta. Postoperator, pacienta a prezentat cefalee de intensitate medie, care a remis complet la 10 zile. În pregătirea preoperatorie, sunt utilizate mijloace imagistice care evidențiază în detaliu

morfometria craniană, extinderea celulelor mastoidiene, delimitarea de suprafață a sinusurilor sigmoide și transverse, dimensiunea spațiilor subdurale și cerebelopontine, aspectul mediolateral al venei pietroase superioare, identificarea vaselor compresive asupra nervului TG [20]. International Association for the study of Pain Neuropathic Pain Special Interest Group (NeuPSIG), pe baza rezultatelor medicinei bazate pe dovezi, a declarat că intervențiile chirurgicale percutane sunt recomandate pacienților refractari la tratamentul medicamentos, luînd în considerare caracteristicile bolii (debut, frecvență și intensitate a simptomelor, etiologia), comorbidități [21]. Datorită particularităților NTG, pacienții sunt afectați atît la nivel neurologic, cît și psihocomportamental. Tratamentele farmacologice sau chirurgicale pot avea efect pozitiv asupra prezenței și intensității simptomatologiei. Intensitatea dureroasă poate avea aceeași constanță, însă capacitatea pacientului de a face față este redusă odată cu cronicizarea bolii [22], cu impact negativ asupra activităților zilnice. În ceea ce privește medicina dentară, pacienții cu simptome dureroase la nivel facial au tendința de a se orienta spre un consult stomatologic de specialitate. NTG poate imita dureri dentare – pulpită acută, parodontită acută, colici ale glandelor salivare, durerile cronice asociate tumorilor benigne compresive sau a celor maligne neuronale sau cu infiltrare neuronală, formațiuni chistice infectate din vecinătatea filetelor nervoase TG. Diagnosticul eronat poate duce la supratratamente stomatologice sau chirurgicale, ce pot agrava simptomatologia NTG.

Concluzii

Medicul stomatolog are un rol important în diagnosticul NTG. De asemenea, afecțiunile neurologice pot avea ca factor trigger manoperele stomatologice. Tratamentul algiilor neurogene este unul multimodal, deoarece nu există o schemă terapeutică benefică tuturor pacienților și tuturor tipurilor de durere. Astfel, sunt necesare studii clinice longitudinale intervenționale, care să evalueze eficiența mecanismelor intervenționale – farmacologic și chirurgical, cărora să fie asociate

terapii personalizate de psihoterapie, self-management, cu scopul de a ameliora calitatea vieții pacienților.

Bibliografie

1. IASP (2020) Pain is complex. Br J Pain 14:4. https://doi.org/10.1177/2049463720905209
2. Cruccu G, Bonamico LH, Zakrzewska JM (2010) Cranial neuralgias, 1st ed. Elsevier B.V.
3. Teixeira M, de Siqueira S, Bor-Seng-Shu E (2008) Glossopharyngeal neuralgia. neurosurgical treatment and differential diagnosis. Acta Neurochir 150:471–475
4. Steinhoff M, Oaklander AL, Szabó IL, et al (2019) Neuropathic itch. Pain 160:S11–S16. https://doi.org/10.1097/j.pain.0000000000001551
5. Khan M, Nishi SE, Hassan SN, et al (2017) Trigeminal neuralgia, glossopharyngeal neuralgia, and myofascial pain dysfunction syndrome: An update. Pain Res Manag 2017:. https://doi.org/10.1155/2017/7438326
6. Montero AA, Curado AG (2017) Trigeminal neuralgia: New classification and diagnosis grading for clinical practice and research. Neuralgia del Trigémino Nueva Clasif y tipificación diagnóstica para la práctica clínica y la Investig 24:105–107. https://doi.org/10.20986/resed.2016.3483/2016
7. Araya EI, Claudino RF, Piovesan EJ, Chichorro JG (2019) Trigeminal Neuralgia: Basic and Clinical Aspects. Curr Neuropharmacol 18:109–119. https://doi.org/10.2174/1570159x17666191010094350
8. Zakrzewska JM, Linksey M (2015) Trigeminal neuralgia. BMJ 350:mar124
9. Bayer DB, Stenger TG (1979) Trigeminal neuralgia: An overview. Oral Surgery, Oral Med Oral Pathol 48:393–399. https://doi.org/10.1016/0030-4220(79)90064-1
10. Valls-Solé J (2005) Neurophysiological assessment of trigeminal nerve reflexes in disorders of central and peripheral nervous system. Clin Neurophysiol

116:2255–2265. https://doi.org/10.1016/j.clinph.2005.04.020

11. Burmeister J, Holle D, Bock E, et al (2015) Botulinum neurotoxin type A in the treatment of classical Trigeminal Neuralgia (BoTN): Study protocol for a randomized controlled trial. Trials 16:1–10. https://doi.org/10.1186/s13063-015-1052-z
12. Gerwin R (2020) Chronic facial pain: Trigeminal neuralgia, persistent idiopathic facial pain, and myofascial pain syndrome—an evidence-based narrative review and etiological hypothesis. Int J Environ Res Public Health 17:1–20. https://doi.org/10.3390/ijerph17197012
13. Gambeta E, Chichorro JG, W. Zamponi G (2020) Trigeminal neuralgia: An overview from pathophysiology to pharmacological treatments. Mol Pain 16:. https://doi.org/10.1177/1744806920901890
14. Al-Quliti KW (2015) Update on neuropathic pain treatment for trigeminal neuralgia: The pharmacological and surgical options. Neurosciences 20:107–114. https://doi.org/10.17712/nsj.2015.2.20140501
15. Zhao Q, He G, Zhang Z, Li Z (2020) Efficacy and safety of acupuncture for trigeminal neuralgia. Medicine (Baltimore) 99:e22589. https://doi.org/10.1097/md.0000000000022589
16. Sun J, Li R, Li X, et al (2020) Electroacupuncture therapy for change of pain in classical trigeminal neuralgia. Medicine (Baltimore) 99:e19710. https://doi.org/10.1097/md.0000000000019710
17. Hung PSP, Chen DQ, Davis KD, et al (2017) Predicting pain relief: Use of pre-surgical trigeminal nerve diffusion metrics in trigeminal neuralgia. NeuroImage Clin 15:710–718. https://doi.org/10.1016/j.nicl.2017.06.017
18. Burchiel KJ (2011) Microvascular decompression for trigeminal neuralgia. J Neurosurg 114:171. https://doi.org/10.3171/2010.5.JNS10589
19. Berger I, Nayak N, Schuster J, et al (2017) Microvascular Decompression Versus Stereotactic Radiosurgery for Trigeminal Neuralgia: A Decision

Analysis. Cureus 9:1–26. https://doi.org/10.7759/cureus.1000

20. Toda H, Goto M, Iwasaki K (2015) Patterns and variations in microvascular decompression for trigeminal neuralgia. Neurol Med Chir (Tokyo) 55:432–441. https://doi.org/10.2176/nmc.ra.2014-0393

21. Dworkin RH, O'Connor AB, Kent J, et al (2013) Interventional management of neuropathic paint. NeuPSIG recommendations. Pain 154:2249–2261. https://doi.org/10.1016/j.pain.2013.06.004.Interventional

22. Nova CV, Zakrzewska JM, Baker SR, Riordain RN (2020) Treatment Outcomes in Trigeminal Neuralgia–A Systematic Review of Domains, Dimensions and Measures. World Neurosurg X 6:100070. https://doi.org/10.1016/j.wnsx.2020.100070

Guta – de la teorie la practică

[1]Adrian Cătinean, [2]Maria Adriana Neag

[1]Departamentul de Medicină internă, Universitatea de Medicină şi Farmacie „Iuliu Haţieganu”, Cluj-Napoca, România

[2]Disciplina Farmacologie, Toxicologie și Farmacologie clinică, Universitatea de Medicină și Farmacie „Iuliu Haţieganu” Cluj-Napoca, România

Introducere

Guta reprezintă o tulburare a metabolismului purinelor (hiperuricemie), caracterizată prin depunerea de cristale de urat monosodic (CUM) în diverse țesuturi. Deși în această afecțiune poate fi afectat orice tip de țesut, în majoritatea cazurilor, prima este afectată articulația metatarsofalangiană de la nivelul halucelui (1). Guta este o afecțiune al cărei nume apare în scrierile medicale vechi și care a afectat persoane importante de-a lungul istoriei (Alexandru cel Mare, Henri VII, Isaac Newton, Benjamin Franklin), motiv pentru care se mai numește și ”boala regilor” (2).

Formarea cristalelor de acid uric este dependentă de creșterea valorilor serice ale acidului uric. Cu toate acestea, chiar dacă hiperuricemia este frecvent întâlnită în rândul populației, ea nu este suficientă pentru a precipita atacurile de gută, fiind necesari și alți factori (consumul crescut de alcool, dieta bogată în proteine, obezitatea, utilizarea unor diuretice, funcția renală alterată)(3). Datorită modificărilor stilului de viață, în prezent, hiperuricemia este frecvent întâlnită la pacienții care suferă de alte boli metabolice (diabet zaharat, dislipidemie, etc), cel mai probabil ca o consecință a prezenței speciilor reactive de oxigen (ROS), și fără prezența de simptome caracteristice gutei (4,5).

Pacienții cu gută prezintă tumefiere și inflamație la nivel articular, pe durata așa numitor ”atacuri de gută”. Aceste manifestări caracterizează forma acută a gutei. Pe

măsură ce guta progresează spre faza cronică, CUM se acumulează la nivelul articulațiilor, cartilajelor, tendoanelor, oaselor sau chiar la nivelul unor țesuturi moi. Aceste acumulări de CUM sunt cunoscute sub denumirea de tofi gutoși (6). Galen, celebrul medic de origine greacă, a fost cel care a descris pentru prima dată tofii gutoși, iar despre gută spunea că ”este fiica lui Bacchus și a lui Venus”(7).

Odată apărută simptomatologia acestei afecțiuni, trebuie luate măsuri terapeutice. În acest sens, deși există ghiduri de tratament, obiectivele terapeutice finale de cele mai multe ori, nu sunt cele scontate. Cauza acestor ineficiențe terapeutice include atât echipa medicală, cât și pacientul. Clasele de medicamente utilizate în tratamentul gutei sunt: glucocorticoizi, antiinflamatoare nesteroidiene (AINS), colchicină, medicamente uricozurice (probenecid) sau inhibitori de xantinoxidază (allopurinol) (8). Guta a început să fie tratată în timpul Imperiului Bizantin. În acea perioadă medicii utilizau ca remediu Colchicum autumnale (brândușa de toamnă), o plantă care conține colchicină ca substanță activă (9).

Cazul ce urmează a fi prezentat mai jos a fost ales deoarece putem spune că este un caz atipic de gută, cu debut și manifestări care ies din tiparul clasic al bolii.

Prezentare de caz

SM, pacient în vârstă de 30 ani, s-a prezentat la medic acuzând durere și impotență funcțională la nivelul articulațiilor mâinii, coatelor, genunchilor și gleznelor. Aceste acuze au fost însoțite de febră, astenie, inapetență.

Antecedentele personale patologice - pacientul era cunoscut de 5 ani cu gută.

Antecedente heredo-colaterale – mama - diabet zaharat tip 2.

Condiții de viață și de muncă – pacientul are un regim alimentar hiperproteic (consumă zilnic carne, în special carne roșie), consumă alcool de 3-4 ori/ săptămână (vin și bere, aproximativ 15 – 20 unități/săptămână) și cafea 2-3 cafele/zi.

Istoricul bolii – boala a debutat relativ brusc, în urmă cu 5 ani, după un traumatism la nivelul genunchiului drept. A fost diagnosticat cu gută și a urmat

tratament cu Colchicină(nu poate preciza durata tratamentului). De atunci, întrucât nu a respectat regimul dietetic, a prezentat atacuri de gută frecvent (la 2-3 luni, uneori chiar lunar). Pacientul menționează că, de aproximativ 6 luni, au început să îi apară formațiuni nodulare la nivelul coatelor, articulațiilor mâinilor și picioarelor, din care, uneori, se scurge un lichid cleios- albicios.

Examen clinic la prezentare:

Pacient supraponderal (178cm, 86kg, IMC-27,14 Kg/m2)

Semne celsiene (rubor, dolor, calor) la nivelul articulațiilor afectate: interfalangiene proximale, la nivelul mâinilor, metacarpofalangiene, radiocarpiene, cot drept, genunchi drept, călcâi (Fig 1).

Figura 1. Modificări articulare prezente la examenul obiectiv

Examinări de laborator:

Parametrul determinat	Inițial	După 6 zile	După 10 zile
VSH (mm/1h-2h)	80-130	69-119	51-86
CRP (mg%)	3.5		
Colesterol total (mg/dL)	205		
Trigliceride (mg/dL)	188		
Acid uric (mg%)	11		8.1
Fosfataza alcalină (U/L)	328	169	
Gama GT (U/L)	496	250	178
GOT (U/L)	71	51	
GPT (U/L)	155	69	
Ig G (mg/dL)	264		
Ig M (mg/dL)	115		
Ig A (mg/dL)	230		
Factor reumatoid	negativ		
Complexe imune circulante (RU/ml)	$130*10^3$		
C3 (mg/dL)	124		
C4 (mg/dL)	31		
Anticorpi antinucleari	negativi		

Modificări radiologice: la nivelul mâinilor – deformare pozițională bilaterală, cu tumefierea părților moi periarticulare. Fără alte modificări semnificative, fără semne de demineralizare. La nivelul genunchilor – cranializare a rotulei, cu lărgirea spațiului femuro-tibial interior, simetric.

Ecografia abdominală: Ficat omogen, steatozic cu ecogenitate difuz crescută și minimă atenuare posterioară; Pancreas cu diametru transvers de 1,4cm având

ecogenitate crescută în ansamblu; Rinichi bilateral cu ecostructură și dimensiuni în limite normale, prezintă formațiuni ecodense de mici dimensiuni la nivelul sinusului renal (5-6 mm).

Ecocardiografie: Cinetica parietală globală normală omogenă. Fără disfuncție diastolică. FE>60%

În urma examinărilor clinice și paraclinice, diagnosticul a fost: Gută primară cronică tofacee, Steatohepatita toxică etanolică, microlitiază renală bilaterală asimptomatică (probabil urică).

Obiective terapeutice:

- Reducerea simptomatologiei pe durata atacului acut de gută
- Prevenirea recurențelor
- Menținerea nivelului de acid uric în limite normale

Tratamentul recomandat:

- Regim igieno-dietetic: evitarea consumului de alcool, reducerea consumului de proteine
- Tratament medicamentos: Ibuprofen (3x200mg/zi), Colchicină (3mg în prima zi, 2mg în ziua a doua, apoi 1mg/zi), Allopurinol (300mg/zi)
- Silimarină 150mg 3x1 compr/zi

Discuții

Particularitatea acestui caz de gută constă în vârsta tânără și manifestările ușor atipice la debutul bolii : debutul în urma unui traumatism (probabil, inflamația regională cauzată de traumatism a fost factorul precipitant al atacurilor de gută), afectarea pluriarticulară (datorită evoluției bolii, cel mai probabil datorită necomplianței la tratamentul medicamentos și igieno-dietetic)), fără afectarea articulațiilor metatarsofalangiene de la nivelul halucelui. În acest context, guta putea fi interpretată greșit, spre exemplu ca artrită reumatoidă, deoarece tofii gutoși pot fi confundați cu nodulii reumatoizi. Totuși, factorul reumatoid negativ și examenul

radiologic (păstrarea spațiului articular și lipsa semnelor de demineralizare) a redus riscul acestei erori de diagnostic.

Cronicitatea afecțiunii este susținută de tofii vizibili și palpabili, la un pacient cu hiperuricemie și atacuri repetate de gută, ani la rând, precum și de modificările radiologice (4). O trăsătură deosebită a cazului este și prezența tofilor la un pacient tânăr. În general, tofii apar și sunt mai frecvent întâlniți la persoane vârstnice (10).

Este cunoscut faptul că alcoolul este un factor de risc pentru gută, fiind considerat un trigger al atacurilor acestei boli. De asemenea, consumul exagerat de alcool a fost asociat cu creșterea incidenței gutei. Legătura dintre consumul de alcool și gută poate fi sintetizată astfel: consumul cronic de alcool determină producerea în exces de lactat. Acesta reduce eliminarea renală de urați prin inhibarea competitivă a secreției de acid uric la nivelul tubului proximal renal. Astfel, crește nivelul de acid uric, iar lactatul este considerat un agent antiuricozuric (11).

Împiedicarea evoluției gutei spre forme cronice, severe, se poate realiza prin educarea pacientului și recomandarea unei terapii prin care valorile acidului uric să fie menținute sub 6mg/dL (12). De asemenea, inițierea cât mai precoce a terapiei în atacurile de gută aduce beneficii importante în evoluția ulterioară a bolii. Trebuie să reținem că guta nu doar că se poate croniciza și poate evolua spre forme severe, dar constituie și un factor de risc pentru bolile cardiovasculare (infarct miocardic, insuficiență cardiacă) și cerebrovasculare. Această legătură poate fi explicată prin disfuncția endotelială cauzată de nivelul crescut de acid uric și gradul de inflamație indus de cristalele de urat la acest nivel (13).

Concluzie

Cazul prezentat subliniază manifestarea pluriarticulară a unei boli (guta) care, de obicei, afectează articulația de la nivelul halucelui. Diagnosticul corect, tratamentul și profilaxia corespunzătoare, reprezintă elementele esențiale în reducerea consecințelor nedorite, atât pe termen scurt, cât și pe termen lung. În acest caz, consilierea

pacientului, educația acestuia cu privire la modificarea stilului de viață și îmbunătățirea aderenței la tratament, constituie o parte importantă a managementului terapeutic. Răspunsul pacientului la tratament depinde atât de recomandările făcute de echipa medicală dar, în egală măsură, și de respectarea acestora de către pacient.

Consimțământul informat

S-a obținut consimțământul informat al pacientului pentru publicarea acestui caz clinic.

Referințe

1. Angalla R, Mounir A, Driouich S, Abourazzak FZ, Harzy T. Chronic tophaceous gout. Qjm. 2016;109(10):681–2.
2. Kolasinski SL. Food, drink, and herbs: Alternative therapies and gout. Curr Rheumatol Rep. 2014;16(4).
3. Li R, Yu K, Li C. Dietary factors and risk of gout and hyperuricemia: A meta-analysis and systematic review. Asia Pac J Clin Nutr. 2018;27(6):1344–56.
4. Ragab G, Elshahaly M, Bardin T. Gout: An old disease in new perspective – A review. J Adv Res [Internet]. 2017;8(5):495–511. Available from: http://dx.doi.org/10.1016/j.jare.2017.04.008
5. Ok EJ, Kim K, Park SB. Association between serum uric acid and oxidative stress in Korean adults. Korean J Fam Med. 2018;39(5):295–9.
6. Qaseem A, McLean RM, Starkey M, Forciea MA, Denberg TD, Barry MJ, et al. Diagnosis of acute gout: A clinical practice guideline from the American College of Physicians. Ann Intern Med. 2017;166(1):52–7.
7. Bhattacharjee S. A brief history of gout. Int J Rheum Dis. 2009;12(1):61–3.

8. Qaseem A, Harris RP, Forciea MA, Denberg TD, Barry MJ, Boyd C, et al. Management of acute and recurrent gout: A clinical practice guideline from the American College of Physicians. Ann Intern Med. 2017;166(1):58–68.

9. Nuki G, Simkin PA. A concise history of gout and hyperuricemia and their treatment. Arthritis Res Ther. 2006;8(SUPPL. 1):1–5.

10. Lu F, Jiang J, Zhang F, Xia X, Wang L, Ma X. Lumbar spinal stenosis induced by rare chronic tophaceous gout in a 29-year-old man. Orthopedics. 2012;35(10):1571–5.

11. Tu HP, Tung YC, Tsai WC, Lin GT, Ko YC, Lee SS. Alcohol-related diseases and alcohol dependence syndrome is associated with increased gout risk: A nationwide population-based cohort study. Jt Bone Spine [Internet]. 2017;84(2):189–96. Available from: http://dx.doi.org/10.1016/j.jbspin.2016.02.024

12. Golenbiewski J, Keenan RT. Moving the Needle: Improving the Care of the Gout Patient. Rheumatol Ther [Internet]. 2019;6(2):179–93. Available from: https://doi.org/10.1007/s40744-019-0147-5

13. Kuo CF, Grainge MJ, Mallen C, Zhang W, Doherty M. Comorbidities in patients with gout prior to and following diagnosis: Case-control study. Ann Rheum Dis. 2016;75(1):210–7.

Probleme de interpretare medico-legală în morțile survenite în evenimente de trafic feroviar

Ovidiu-Sorin Chiroban[1], Dan Perju-Dumbravă[1], Mironescu Daniela Cristina[1], Szigyarto Emma[1], Ștețco Dănuța[1], Vasilica-Angela Cruceanu[1], Mihnea Prundeanu[2], Maria-Roxana Angheluță[1]

[1]Disciplina de Medicină Legală, Departament 4, Universitatea de Medicină şi Farmacie "Iuliu Hațieganu" Cluj-Napoca, Romania

[2]Disciplina de Pneumologie, Departament 6, Universitatea de Medicină și Farmacie "Iuliu Hațieganu" Cluj-Napoca, România

Introducere

Evenimentele de trafic feroviar au reprezentat pentru statele membre ale Uniunii Europene în anul 2018 un număr de 1721 cazuri conform "Raportului privind siguranța feroviară și interoperabilitatea în UE – 2020" (1), cu 6,2 % mai puțin comparativ cu anul 2017 și reprezintă aproximativ 1% din totalul autopsiilor medico-legale din întreaga lume (2).

Fiind o modalitate frecventă de sinucidere sau, uneori, de disimulare a crimei, ancheta judiciară și examinarea medico-legală trebuie să elucideze circumstanțele în care s-a produs evenimentul de trafic feroviar, prin elemente obiective specifice fiecărei situații în parte. Totodată se vor căuta leziunile traumatice caracteristice altor forme de moarte violentă care se încearcă a fi disimulate printr-un politraumatism feroviar (3). În fața unui astfel de caz, medicul legist are rolul de a stabili dacă evenimentul traumatic s-a produs ante-mortem sau post-mortem, care este mecanismul

de deces, precum și să identifice particularitățile cazului, printre care și existența altor semne de violență (3).

Din practica medico-legală a Institutului de Medicină Legală Cluj-Napoca, am observat că printre cele mai frecvente cauze medicale de deces în morțile survenite ca urmare a evenimentelor de trafic feroviar se numără: decapitarea, traumatismele toracice severe cu fracturi multiple și rupturi pluriviscerale toracice, respectiv secționarea corpului la nivel abdominal cu distrugerea organelor abdominale.

Analizând circumstanțele de producere ale decapitării, din punct de vedere juridic, putem avea de a face cu accident, sinucideri, omucideri și respectiv execuții judiciare (3). Decesele în care un autovehicul cu roți metalice (tren, tramvai, metrou) lovește, proiectează, calcă-comprimă sau secționează complet corpul sunt evenimente rare, ținând cont atât de metodă și dinamică, cât și de singularitatea leziunii traumatice cauzatoare de deces. Incidența lor este de sub 1% din totalul sinuciderilor raportate în literatură (4). Adițional decapitării survenite în evenimentele de trafic feroviar, au fost înregistrate decapitări prin spânzurare (5), în cadrul unor evenimente rutiere (6), în explozii (7), sau prin ghilotinare (8). Literatura de specialitate demonstrează că decapitarea este de cele multe ori caracterizată printr-o unică leziune traumatică transversală la locul de contact al corpului cu roțile metalice, restul tegumentului fiind privat în marea majoritate a cazurilor de existența altor leziuni traumatice (9). Când se identifică însă la examenul extern al necropsiei medico-legale, leziunile traumatice generate prin mecanismul de secționare pot fi însoțite de arsuri de grad mic, înconjurate de ulei și funingine (10). Întrucât întreruperea continuității sistemului nervos și a sistemului cardio-vascular se realizează rapid, leziunea este decapitarea completă este incompatibilă cu viața (11).

Prezentarea de caz

Din datele de anchetă puse la dispoziție de către organele de cercetare penală a reieșit că victima MI, de sex masculin, în vârstă de 60 ani, în data de iunie 2013 a fost accidentat mortal de către trenul marfă care circula pe o cale ferată din județul Cluj.

A doua zi am primit Ordonanța de Efectuare a necropsiei medico-legale și am procedat în cauză. La examinarea externă a cadavrului s-a constatat: cadavru de sex masculin, de talie medie, tip constituțional normostenic. Semnele morții reale erau prezente, cu lividități de culoare palid violacee dispuse pe părţile posterioare (toracic) declive, necomprimate, în stadiul de imbibiție (nu dispar la digitopresiune), rigiditate cadaverică prezentă la toate articulaţiile, în faza de stare, putrefacția nu era exteriorizată.

Ca leziuni traumatice externe am constatat: parieto-occipital median plagă delabrantă, transversală, cu fundul anfractuos, de 10 cm cu dehiscenţa de 4 cm, cu lamboul tegumentar orientat dinspre anterior spre posterior, cu marginile neregulate şi infiltrate sangvin; de la nivelul unghiului mandibular stâng cu direcţie oblică supero-inferioară şi latero-medială până la nivel submentonier paramedian dreapta, exista o plagă cu margini neregulate şi infiltrate sangvin de 10 cm cu dehiscenţa de 4 cm cu vizualizarea ţesuturilor subiacente (Fig. 1.); secţionarea completă la nivelul articulaţiei cervicale C1-C2 a tuturor structurilor anatomice de la acest nivel cu detaşarea capului de regiunea cervicală şi formarea la acest nivel la nivelul tegumentului de multiple lambouri cu dimensiuni cuprinse între 2 cm şi 6 cm, cu marginile neregulate, infiltrate sangvin (Fig. 2., Fig. 3.); la nivelul toracelui anterior drept, în 1/3 extern, subclavicular şi deltoidian drept, existau 2 excoriaţii pergamentate brun-gălbui de 3/2 cm respectiv de 3/1,5 cm; pectoral drept cadran infero-extern, am constatat o excoriaţie discontinuă, pergamentată, brun-gălbuie, formată din 4 linii transversale paralele între ele la o distanţă de cca 0,5 cm cu dimensiuni cuprinse între 4/0,3 cm şi 2/0,2 cm; la nivelul următoarelor regiuni anatomice: deltoidian stâng posterior, braţ stâng faţa laterală şi posterioară, laterotoracic stâng şi toracic posterior stâng, victima prezenta multiple excoriaţii pergamentate roşcat cu dimensiuni cuprinse între 0,5/0,2 cm şi 10/1 cm (Fig.

4.); secţionarea articulaţiei radio-carpiene drepte şi a ţesuturilor moi de la acest nivel, cu menţinerea mâinii drepte la nivelul antebraţului de punţile tisulare de pe faţa laterală şi cu formarea unor „fâşii de secţionare” ce se continuau până pe faţa posterioară a antebraţului în 1/3 medie, cu marginile neregulate şi infiltrate sangvin (Fig. 5.). Semne de tratament medical nu s-au constatat.

Fig. 1. Plagă delabrantă submentonieră.

Fig. 2. Decapitare completă. Urme de funingine și ulei.

Fig. 3. Secțiunea totală a regiunii cervicale. Infiltrate sangvine.

Fig. 4. Placarde excoriate pergamentate latero-toracic stâng.

Fig. 5. Secțiunea articulației radiocarpiene drepte. Fig. 6. Reziduri uleioase.

La examenul intern: capul cu ţesuturi moi epicraniene cu infiltrat sangvin corespunzător plăgii descrise la examenul extern, în rest erau de culoare albicioasă pe faţa lor internă. Oasele craniului erau integre. În rest, modificările vizibile macroscopic de la examenul intern au fost: creierul cu circumvoluţiuni aplatizate și şanţuri îngustate, pe secţiune corticala de culoare cenuşie palidă omogenă, în substanţa albă existau câteva puncte roşii care dispar la spălare şi radere cu cuţitul; cerebelul cu fină peliculă de sânge leptomeningeală; trunchiul cerebral prezenta numeroase puncte roşii care nu dispăreau la spălare şi radere cu cuţitul, iar la joncţiunea cu măduva spinării s-a observat o transsecţiune completă infiltrată sangvin şi cu margini neregulate; ţesuturi moi ale gâtului cu infiltrate sangvine corespunzător secţiunii descrise la examenul extern, muşchii de culoare brună, elasticitate păstrată, secţionaţi complet în 1/3 superior cu infiltrat sangvin la acest nivel; tiroida pe secţiune de culoare violacee; osul hioid şi cartilajul tiroidian erau integre; laringe cu mucoasa albicioasă, lumen gol, cu secţiune completă în 1/3 superior, cu infiltrat sangvin; faringe cu mucoasa roz, lumen gol, cu secţiune completă în 1/3 superior, cu infiltrat sangvin; esofag cu mucoasa albicioasă şi pliuri longitudinale, lumen gol; întreruperea completă a continuităţii suprafeţei articulare la nivel C1-C2; ruptură disco-ligamentară C6-C7; torace cu

multiple fracturi costale bilateral, cu minim infiltrat sangvin; pleura cu soluții de continuitate corespunzător fracturilor costale; plămâni cu zone de culoare roșietică și contur neregulat corespunzător fracturilor costale descrise; ficat cu ruptură capsulo-parenchimatoasă, cu marginile neregulate, infiltrate sangvin, de 5/2/1 cm.

Probele de țesuturi recoltate de la cadavru în vederea efectuarii examenului histopatologic au evidențiat următoarele: edem cerebral, microfocare hemoragice de trunchi cerebral; hemoragie leptomeningeală, cerebeloasă; focare hemoragice pulmonare; miocard cu aspect anemic; soluții de continuitate a capsulei și parenchimului hepatic, cu redusă extravazare eritrocitară. S-a recoltat tegument și țesut muscular din regiunea cervicală, corespunzător marginii craniale de transsecțiune, cu următorul diagnostic histopatologic: fragmente de tegument și musculatură striată de tip scheletic, prezentând soluții de continuitate și focare de extravazare eritrocitară. Din punct de vedere toxicologic, nu s-au constatat elemente pentru o intoxicație alcoolică sau de altă natură.

Discuții

Decesul prin decapitare duce la angrenarea unui complex de specialiști, între care medicul legist joacă un rol major, de referință, pentru buna și corecta desfășurare a investigației evenimentului traumatic. O examinare medico-legală în acest caz se impune, și anume necropsia medico-legală. În fața unui astfel de caz, medicul legist trebuie să pledeze cu rezerve și prudență asupra felului morții, a cauzei și a mecanismului de deces. În aprecierea datării leziunilor traumatice este necesară o examinare minuțioasă medico-legală (inclusiv prin examinări histopatologice) precum și corelarea obligatorie cu datele de anchetă. Medicul legist procedează cu ordine în idei, abordând o metodă corespunzătoare cazului, respectând un plan prealabil, iar la nevoie, în funcție de ce modificări macroscopice se constată la autopsie, apelează la investigații suplimentare (toxicologice, serologice, histopatologice).

Literatura medico-legală a arătat că este necesar a se delimita în aceste cazuri mecanismul de apariție al leziunilor traumatice și deci, de a le diferenția de cele apărute în disimulare. Totodată, un alt obiectiv al medicului legist în fața unui astfel de caz este acela de a preciza dacă leziunile traumatice s-a produs ante-mortem sau post-mortem (11). Așadar, cazul prezintă mai multe particularități pe care le vom detalia mai jos.

Prima dintre ele se refera la diferențierea pe baza caracteristicilor leziunii de decapitare, a mecanismului de producere a acesteia – decapitare de către un autovehicul cu roți de fier sau decapitare prin spânzurare. În cadrul evenimentului de trafic feroviar, decapitarea are loc prin plasarea regiunii cervicale pe șina de tren sau poziționarea acesteia în condițiile dinamice variabile din cadrul mecanismului de lovire, proiectare/cădere al persoanei implicate. Rezultă astfel o zonă de secțiune cu margini neregulate, cu multiple lambouri de țesut cu marginile infiltrate sangvin și fracturi/secționări complete vertebro-medulare (10). În contrast cu decapitarea prin spânzurare unde, la nivelul marginii libere există depresiunea tegumentară pergamentată, circulară sau semicirculară, dată de lațul utilizat precum și fractura osului hioid/cartilajului tiroid, prezența fracturii spânzuratului (fractură bilaterală de pars interarticularis al C2) (12). În cazul de față, cadavrul prezenta o secționare completă a țesuturilor în 1/3 superioară a regiunii cervicale, cu transsecțiunea disco-ligamentară și medulară la nivel C1-C2, cu infiltrat sangvin la nivelul țesuturilor expuse, cu multiple lambouri tisulare. Multiplele leziuni traumatice cu marginile neregulate infiltrate sangvin, prezente la examenul extern pot fi explicate prin rostogolirea extremităților, după secționarea completă. Reziduri uleioase brun-negricioase și de pământ se mai pot observa la examenul extern, în vecinătatea ariei de secțiune cervicală (13), sau în alte regiuni anatomice, această modificare fiind în concordanță cu constatările noastre de la examenul extern (Fig. 6.)

O altă particularitate a cazului o reprezintă identificarea elementelor care atestă apariția ante-mortem a leziunilor traumatice. Astfel, în cadrul procesului hemoragic apărut prin secțiunea pachetului vascular al gâtului, bilateral, reacția vitală poate fi

demonstrată prin prezența infiltratului sangvin la nivelul plăgilor extremității cefalice, a rupturilor pleuro-pulmonare și a aspiratului sangvin traheo-bronșic , a rupturilor capsulo-parenchimatoase hepatice și a fracturilor costale (14), element verificat histopatologic. În cazul descris, stabilirea producerii leziunilor traumatice în timpul vieții victimei s-a efectuat cu destulă ușurință întrucât pe corpul persoanei examinate, leziunile traumatice au fost în număr redus. De multe ori în practica medico-legală, astfel de decedați au prezentat foarte multe leziuni traumatice externe, acoperind aproape în totalitate regiunile anatomice, ceea ce a făcut evaluarea medico-legală să fie mai dificilă din următoarele motive: a trebuit analizata fiecare leziune traumatică în parte și stabilit caracterul vital sau post-mortem, respectiv, a trebuit să fie stabilit mecanismul de producere al fiecărei leziuni traumatice. Acest din urmă punct, este esențial în eliminarea disimulărilor, adică a uciderii persoanei prin alte metode urmată de așezarea acesteia pe șina de cale ferată. Astfel, medicul legist trebuie să inspecteze cu atenție fiecare centimetru pătrat de suprafață corporală pentru a exclude leziuni traumatice potențial mortale cum sunt: plăgile înțepat tăiate, plăgile înțepate, despicate, împușcate sau existența urmelor de comprimare ale regiunii cervicale, respectiv de obstrucție a căilor respiratorii superioare. În absența unor astfel de leziuni traumatice suspecte, medicul legist trebuie să excludă și o posibilă intoxicație care să fii putut duce la pierderea conștienței întrucât o eventuală ”mână criminală” nu este în mod obligatoriu nevoită să ducă până la capăt omorul anterior plasării victimei pe șinele de cale ferată, fiindu-i suficient în realizarea scopului său criminal și doar aducerea victimei într-un stadiu de inconștiență. În acest sens, prezența și dozarea unor substanțe suspecte cum ar fi medicația sau drogurile neuroleptice fiind de ajuns să alerteze organele de cercetare penală. Examinările toxicologice pot fi efectuate din sânge sau organe (ficat, rinichi) dacă mai există. Conform datelor din literatură, în mod paradoxal, cercetarea la fața locului relevă existența unor pete reduse de sânge (15).

Coroborând datele de anchetă cu cele de la examinarea necroptică și cu examinările complementare efectuate (examen histologic, toxicologic, biochimic)

cauza tanatogeneratoare a fost decapitarea în cadrul unui eveniment de trafic feroviar. Data morții a fost apreciată ca fiind cu 24 ore anterior efectuării autopsiei medico-legale.

Concluzie

În astfel de cazuri, autovehiculul cu roți de fier (trenul, tramvaiul, metroul) este ales de către victimă datorită velocității crescute și a greutății de frânare. Un corp așezat pe șinele de cale ferată poate fi cu greu observat de către conducătorul din cabină iar rapiditatea instalării decesului este aproape întotdeanua certă. În fața unui astfel de caz, o bună cunoaștere a mecanismelor de deces ce stau la baza cauzei medicale a morții prin decapitale este necesară din partea medicului legist care, adăugată la examinările complementare vaste și detaliate și la datele de anchetă oferite, să poată oferi un răspuns la obiectivele Ordonanței de Efectuare a Constatării Medico-Legale.

Consimțământul informat a fost obținut înainte de utilizarea datelor despre pacient în pregătirea prezentării cazului.

Referinţe

1. Report on railway safety and interoperability in the eu 2020. Available at https://www.era.europa.eu/sites/default/files/library/docs/safety_interoperability_progress_reports/report_on_railway_safety_and_interoperability_in_the_eu_2020_en.pdf

2. Valsala K, Sreedevi CS, Sreelekshmi J. Analysis of railway track deaths an autopsy based study. Int J Res Med Sci. 5:935-9. 2017.

3. Iftenie V, Dermengiu D. Medicină legală. Editia 3. Bucuresti. Editura C.H. Beck. 2019.

4. Tsokos M, Tu¨rk EE, Uchigasaki S, et al. Pathologic features of suicidal complete decapitations. Forensic Sci Int. 139:95–102. 2004.

5. Raja U, Sivaloganathan S. Decapitation–a rare complication in hanging. Med Sci Law. 37:81– 83. 1997.

6. Turk EE, Tsokos M. Vehicle-assisted suicide resulting in complete decapitation. Am J Forensic Med Pathol. 26:292–293. 2005.

7. Tsokos M, Tu¨rk EE, Madea B, et al. Pathologic features of suicidal deaths caused by explosives. Am J Forensic Med Pathol. 2003;24:55– 63.

8. Shorrock K. Suicidal decapitation by guillotine: case report. Am J Forensic Med Pathol. 23:54 –56. 2002.

9. Saukko P, Knight B. Railway injuries. In: Saukko P, Knight B, eds. Knight's Forensic Pathology. 3rd ed. London, UK: Arnold. 297–298. 2004.

10. De Giorgio F, Polacco M, Pascali VL, et al. Death due to railway-related suicidal decapitation: a case report. Med Sci Law. 46:347–348. 2006.

11. Driever F, Schmidt P, Madea B. About morphological findings in fatal railway collisions. Forensic Sci Int. 126:123–128. 2002.

12. Dedouit F, Tournel G, Be´cart A, He´douin V, Gosset D. Suicidal hanging resulting in complete decapitation – forensic, radiological, and anthropological studies: a case report. J Forensic Sci. 52:1190–3. 2007.

13. Zoja R, Battistini A, Gentile G. Death with complete decapitation: report of four suicides by train. Am J Forensic Med Pathol. 30(3):303-6. 2009 Sep.

14. Bahadır Kumral, Yalçın Büyük, Ümit N.Gündoğmuş. Medico-legal evaluation of deaths due to decapitation. Rom J Leg Med. 251-254. 2012.

Perju-Dumbrava D. Legal medicine. Lecture support. Faculty of Medicine. Cluj-Napoca. Editura Medicala Universitara "Iuliu Hatieganu". 2017.

Recuperarea după contuzie forte a cotului cu sindrom Essex-Lopresti incomplet

Alina Deniza Ciubean[1,2], Nora Ionela Cucu[2]

[1] Disciplina Reabilitare Medicală, Departament 6, Universitatea de Medicină și Farmacie "Iuliu Hațieganu" Cluj-Napoca, România

[2] Centrul Medical Kinetoteam, Cluj-Napoca, România

Introducere

Traumatismele de la nivelul cotului variază de la contuzii simple la fracturi-luxații complexe și pot avea un impact funcțional sever în lipsa tratamentului adecvat. (1)

Cotul reprezintă pivotul intermediar al membrului superior, permițând mâinii umane să ajungă la orice obiect în spațiu. Prin urmare, chiar și o ușoară limitare funcțională a cotului poate reduce semnificativ capacitatea mâinii de a-și atinge obiectivul. Din punct de vedere anatomic, cotul este un complex biomecanic format din 3 articulații: humeroradială, formată din capul radial și capitelul humerusului, humeroulnară, formată de ulnă și trohlea humerusului și radioulnară proximală, formată din epifizele proximale ale ulnei și radiusului. Din punct de vedere al amplitudinii de mișcare, la nivelul cotului se realizează mișcări de flexie, extensie și rotații (pronație și supinație). (2-6)

Este o regiune susceptibilă la traumatisme, și prezintă o predispoziție înaltă la apariția redorilor post-traumatice, motiv pentru care tratamentul de recuperare joacă un rol important în recuperarea funcționalității cotului, și implicit, al întregului membru superior. Pentru echipa de recuperare, acest obiectiv reprezintă întotdeauna o provocare, deoarece tratamentul trebuie să fie modelat și calibrat continuu în funcție

de nevoile fiecărui pacient, chiar și de mai multe ori în timpul aceluiași ciclu de tratament. (7)

Mijloacele specifice de fizioterapie și kinetoterapie au un rol important în asistarea procesului de vindecare al leziunilor musculo-scheletale traumatice, precum și de minimalizare a complicațiilor. Dintre metodele de fizioterapie, LASER-ul de înaltă intensitate (HILT-High Intensity Laser Therapy), terapia cu oscilații profunde (DO-Deep Oscillation) sau Sistemul Superinductiv (SIS–Super Inductive System) sunt frecvent utilizate. Alegerea unei anumite forme de tratament diferă în funcție de faza în care se găsește pacientul post-traumatism (acut, subacut), iar combinarea acestora în cursul procesului de recuperare este esential pentru atingerea unui rezultat functional optim.

Vă prezentăm în continuare un caz de contuzie forte a cotului asociat cu componente de sindrom Essex-Lopresti, tratat cu succes prin mijloace de fizioterapie și kinetoterapie.

Prezentare de caz

Pacienta I.T, în vârstă de 36 de ani, se prezintă în serviciul de recuperare ambulatorie, în data de septembrie 2020, după o cădere pe cotul stâng, în urmă cu 4 zile.

La examenul obiectiv se constată durere și tumefiere la nivelul cotului stâng, colorație de hematom în curs de resorbție, predominant pe fața dorsală, limitare de mobilitate în toate planurile, durere vie, profundă în zona medie a antebrațului, între cubitus și radius, accentuată de tentativa de pronație și supinație. La goniometrie se decelează un deficit de extensie a cotului de 40 de grade, un deficit de flexie de 20 de grade, pronația și supinația sunt posibile cu cotul în poziție de flexie, dar în extensie, supinația este posibilă doar pasiv, cu durere de intensitate mare. La nivelul radiocarpului stâng se evidențiază o ușoară tumefacție difuză nedureroasă.

Pacienta se prezintă la noi cu examinare radiologică și CT efectuată, care exclude leziunile osoase precum fisuri, fracturi sau luxație a cotului. (Fig. 1)

Fig. 1

La examinarea ecografică a cotului, se pun în evidență mai multe zone hipoecogene în țesuturile moi periarticulare, cu semnificație de hematom în resorbție, o colecție intraarticulară hipoecogenă, variabilă în dimensiuni cu mișcarea de flexie-extensie în zona anterioară a cotului, în zona cubitusului, și care este mai bogată în extensie, zonă în care apare și semnul dublului contur. Examinarea antebrațului și a pumnului este fără semne ecografice de suferință. (Fig 2)

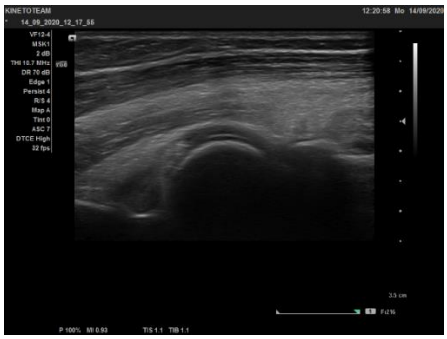

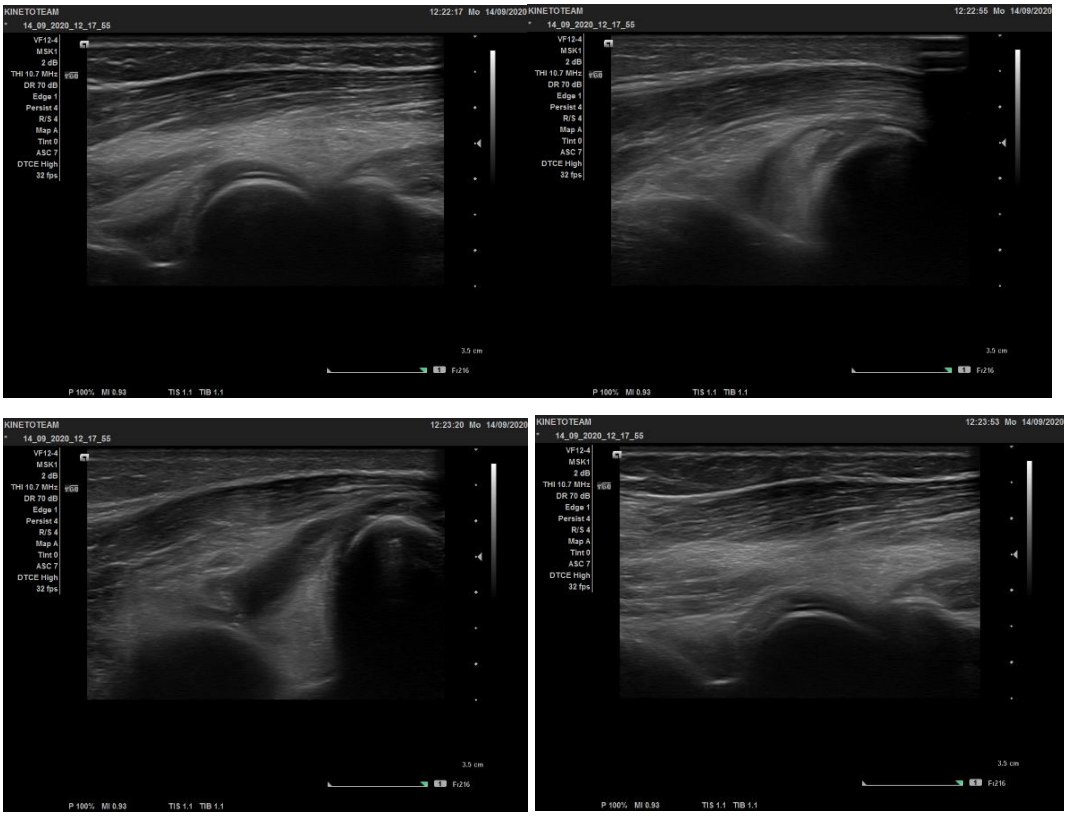

Fig. 2

Diagnosticul clinico-imagistic este de contuzie forte a cotului stâng cu hematom masiv în resorbție, mică colecție intraarticulară si posibilă leziune de membrană interosoasă antebraț.

Se recomandă tratament medicamentos cu Wobenzym drajeuri 3x2/zi 5 zile, apoi 3x1/zi încă 2 săptămâni, pentru facilitarea resorbției hematomului și Alle-gel 4x1 aplicații/zi. Am evitat administrarea AINS, deoarece pacienta este alergică.

Tratamentul de fizioterapie prescris în această etapă a fost SIS, program *Haematoma*, zilnic timp de 5 zile și kinetoterapie la domiciliu constând în exerciții de mobilizare analitică a cotului în toate planurile și taping local de drenaj limfatic.

La examinarea după 7 zile, , durerea și tumefierea au scăzut semnificativ, mobilitatea în plan sagital a fost mult mai bună, rămânând doar un deficit de flexie de

5 grade și un deficit de extensie de 20 de grade. În schimb, pronația și supinația rămân în continuare dureroase.

Ecografic, hematomul periarticular este mult diminuat, dar colecția intraarticulară este încă prezentă. Am stabilit în continuare tratament fizioterapic cu DO și SIS, program *Joint Mobilization*, o zi ambele, în combinație, alternativ cu 1 zi doar DO. Asociat am aplicat un taping local, utilizând tehnica *correction* și *relief,* pentru a facilita mișcarea de supinație, iar pacienta a continuat kinetoterapia la domiciliu și în apă, adăugând exerciții de tonizare musculară, în limita toleranței dureroase.

După doar 3 zile de tratament situația rămâne staționară, motiv pentru care se solicită un consult ortopedic. Medicul ortoped exclude prezența unei eventuale subluxații radiale, cu durere iradiată în antebraț și blocarea supinației, și pune diagnosticul de sindrom Essex-Lopresti incomplet, doar cu ruptură de membrană interosoasă.

În continuare se aplică tratament fizioterapic local cu HILT, program de sindrom de canal carpian, deoarece parametrii acestui program au fost cei mai potriviți. HILT-ul a fost aplicat atât pe fața anterioară, cât și pe cea posterioară a antebrațului. După 6 ședințe zilnice, evoluția clinică este spectaculoasă, durerea a dispărut, pronația și supinația au devenit posibile în parametri normali, iar flexia și extensia sunt recâștigate complet.

Discuții

Tratamentul de recuperare în afecțiunile traumatice ale cotului și-a dovedit utilitatea în controlul inițial al inflamației, inițierea amplitudinii de mișcare precoce și promovarea utilizării funcționale a extremității superioare, așa cum permite stabilitatea oaselor și a ligamentelor. Aceste obiective pot fi realizate prin utilizarea programelor de exerciții pentru creșterea amplitudinii de mișcare și a forței musculare, taping neuro-muscular și proceduri de fizioterapie. (8)

Antebrațul uman este adaptat pentru a tolera forte semnificative în timp ce se rotește cu aproape 180 de grade pentru a permite plasarea mâinii umane oriunde în spațiu. Pentru a realiza această sarcină, radiusul și ulna trebuie să fie articulate la ambele capete, prin cele două articulații radio-ulnare. Acestea sunt unite de complexul membranei interosoase, care include membrana interosoasă (MIO), banda centrală, ligamentul oblic distal și ligamantele de susținere. MIO îndeplinește o serie de funcții biomecanice importante: transmite forțele de la încheietura mâinii la cot și de la radius la ulna, menține stabilitatea antebrațului și asistă la menținerea stabilității articulației radio-ulnare distale. (2-6)

Leziunile MIO ale antebrațului sunt adesea greu de identificat, dificil de tratat și pot duce la sechele devastatoare pentru încheietura mâinii și cotului. Sindromul Essex-Lopresti apare relativ rar. Cu toate acestea, atunci când există o leziune a MIO, sechelele pot fi devastatoare pentru funcționalitatea antebrațului și a întregului membru superior. O MIO disfuncțională permite scurtarea radială, impactul capitelar radial, impactarea ulnară a carpului și pierderea rotației radiusului în jurul ulnei. (9)

Cele mai multe leziuni ale MIO nu sunt diagnosticate în faza acută. Mecanismul leziunii este o cădere pe mâna întinsă, cu sarcină care se propagă pe antebraț, care rupe ligamentul oblic distal, MIO și structurile de susținere ale articulațiilor radio-ulnare proximale și distale, rezultând în cele din urmă o fractură cominutivă a capului radial. (10)

Alte semne care pot indica o posibilă leziune de MIO sunt prezența durerii la încheietura mâinii, o articulație radio-ulnară distală instabilă la examinare sau o deformare ulnară evidențiată la radiografia încheieturii mâinii. Atât RMN, cât și ecografia au fost utilizate în diagnosticul definitiv al unei leziuni Essex-Lopresti. (11,12)

Leziunile musculo-scheletale la cot, antebraț și încheietura mâinii prezintă adesea semne și simptome similare, complicând diagnosticul pozitiv și diferențial. În cazul prezentat, pacienta se prezintă în serviciul de recuperare cu un diagnostic de

contuzie forte a cotului și hematom posttraumatic, fără semne imagistice de fractură, iar examinarea clinică ridică suspiciunea unei leziuni de MIO, confirmată ulterior de examenul ortopedic. Fără a prezenta toate elementele unui sindrom Essex-Lopresti, cazul de față indică o leziune a MIO asociată doar cu o contuzie a cotului după un traumatism prin cădere, tratată cu succes prin metode de fizioterapie.

Tratamentul HILT implică radiații laser de intensitate mai mare care determină absorbția lentă a luminii difuze, crescând reacția oxidativă mitocondrială și producția de adenozin trifosfat, ARN sau ADN (efecte fotochimice) și rezultând în fenomenul de stimulare a țesuturilor (efecte fotobiologice). Prezintă de asemenea o capacitate mare de penetrare în ţesuturile umane, cu efecte favorabile pe structurile profunde. Efectele principale sunt: scăderea durerii, biostimulare, antiinflamator, antiedematos, vasodilatator. Toate acestea favorizează o vindecare mai rapidă, eficientă şi fără sechele atât la nivelul ţesuturilor superficial cât şi a celor profunde, fiind indicat în afecţiuni traumatice, sportive şi reumatice. (13-15)

SIS folosește în scop terapeutic un câmp electromagnetic de intensitate înaltă, pulsat si focalizat. Efectele lui asupra organismului sunt puternic antialgice, miorelaxante, dar si miostimulante, de mobilizare a articulațiilor si de vindecare a fracturilor. (16-18)

Terapia cu DO generează un câmp electrostatic pulsat, care induce în ţesuturi un efect de vibraţie si de pompare cu efecte în profunzime de calmare a durerii, resorbţia edemelor şi a hematoamelor profunde, relaxare musculară, favorizând o vindecare fiziologică, fără sechele. Indicaţiile tratamentului sunt în principal afecţiunile postraumatice sportive, dar şi reumatice, neurologice şi dermatologice. (19-21)

Complexitatea biomecanică a regiunii cotului și a antebrațului poate pune uneori probleme în stabilirea unui diagnostic lezional complet, motiv pentru care o evaluare minuțioasă pe întreg parcursul tratamentului de recuperare este obligatorie pentru atingerea unui prognostic funcțional optim.

Concluzii

Tratamentul de recuperare combinat, utilizând tehnici de fizioterapie de ultimă generație, și-a dovedit eficiența în cazul unei leziuni de tip contuzie forte a cotului asociată cu ruptură de membrană interosoasă, iar prezentarea din primele zile posttraumatic într-un serviciu de recuperare medicală este esențial a obține rezultate favorabile.

S-a obținut consimțământul informat al pacientei pentru publicarea acestui caz clinic.

Referințe

1. Chinchalkar SJ, Szekeres M. Rehabilitation of elbow trauma. Hand Clinics. 2004;20(4):363-74.
2. Fliegel BE, Ekblad J, Varacallo M. Anatomy, Shoulder and Upper Limb, Elbow Annular Ligament. StatPearls Publishing. 2020.
3. Mostafa E, Imonugo O, Varacallo M. Anatomy, Shoulder and Upper Limb, Humerus. StatPearls Publishing. 2020.
4. Tiwana MS, Charlick M, Varacallo M. Anatomy, Shoulder and Upper Limb, Biceps Muscle. StatPearls Publishing. 2020.
5. Card RK, Lowe JB. Anatomy, Shoulder and Upper Limb, Elbow Joint. StatPearls Publishing. 2020.
6. Juppiter JB, O'Driscoll SW, Cohen MS. The assessment and management of the stiff elbow. Instr Course Lect. 2003;52:93–111
7. Fusaro I, Orsini S, Kantar SS, et al. Elbow rehabilitation in traumatic pathology. Musculoskeletal surgery. 2014 ;98(1):95-102.
8. Chinchalkar SJ, Szekeres M. Rehabilitation of elbow trauma. Hand Clinics. 2004;20(4):363-74.

9. Moritomo H, Noda K, Goto A, et al. Interosseous membrane of the forearm: length change of ligaments during forearm rotation. The Journal of hand surgery. 2009;34(4):685-91.

10. Trousdale RT, Amadio PC, Cooney WP, et al. Radio-ulnar dissociation. A review of twenty cases. J Bone Joint Surg Am. 1992;74(10):1486–1497

11. Wallace AL, Walsh WR, van Rooijen M, et al. The interosseous membrane in radio-ulnar dissociation. J Bone Joint Surg Br. 1997;79(3):422–427.

12. Grassmann J P, Hakimi M, Gehrmann S V. et al.The treatment of the acute Essex-Lopresti injury. Bone Joint J. 2014;96-B(10):1385–1391

13. Santamato A, Solfrizzi V, Panza F, et al. Short-term effects of high-intensity laser therapy versus ultrasound therapy in the treatment of people with subacromial impingement syndrome: a randomized clinical trial. Physical Therapy. 2009;89(7):643-52.

14. Fiore P, Panza F, Cassatella G, et al. Short-term effects of high-intensity laser therapy versus ultrasound therapy in the treatment of low back pain: a randomized controlled trial. Eur J Phys Rehabil Med. 2011;47(3):367-73.

15. Štiglić-Rogoznica N, Stamenković D, Frlan-Vrgoč L, et al. Analgesic effect of high intensity laser therapy in knee osteoarthritis. Collegium antropologicum. 2011;35(2):183-5.

16. Struppler A, Binkofski F, Angerer B, et al. A fronto-parietal network is mediating improvement of motor function related to repetitive peripheral magnetic stimulation: A PET-H2O15 study. Neuroimage. 2007;36:T174-86.

17. Kouloulas EJ. Peripheral application of repetitive pulse magnetic stimulation on joint contracture for mobility restoration: controlled randomized study. International Journal of Physiotherapy. 2016;3(5):519-24.

18. Zarkovic, D., Repetitive Peripheral Inductive Stimulation In Comprehensive Physiotherapeutic Approach - A Case Study. XXIII. Meeting of

Society of Rehabilitation and Physical Medicine,May, 2016, Luhačovice, Czech republic

19. Aliyev R. Clinical effects of the therapy method deep oscillation in treatment of sports injuries. Sportverletzung Sportschaden: Organ der Gesellschaft fur Orthopadisch-Traumatologische Sportmedizin. 2009;23(1):31-4.

20. Hinman MR, Lundy R, Perry E, et al. Comparative effect of ultrasound and deep oscillation on the extensibility of hamstring muscles. Journal of Athletics Medicine. 2013;1(1):45-55.

21. Boisnic S, Branchet MC. Anti-inflammatory and draining effect of the Deep Oscillation® device tested clinically and on a model of human skin maintained in survival condition. European Journal of Dermatology. 2013;23(1):59-63.

Mezoteliomul pleural malign

[1]Lorena Ciumărnean, [1]Mircea Milaciu, [1]Vasile Negrean, [2]Anca Mihailov

[1]Universitatea de Medicină şi Farmacie ”Iuliu Haţieganu” Cluj-Napoca
[2]Clinica Medicală IV, Spitalul Clinic CF Cluj-Napoca

Introducere

Mezoteliomul pleural malign reprezintă 75-80% din totalul cazurilor de mezotelioame (comparativ cu 10-15% pentru cele cu localizare peritoneală și sub 5% pentru cele cu localizare pericardică sau la nivelul foiței seroase a tunicii vaginale testiculare) avându-și originea la nivelul celulelor mezoteliale pleurale. A fost stabilită o relație de cauzalitate între expunerea prelungită la azbest și apariția acestei neoplazii, cu o perioadă medie de latență de aproximativ 35-40 de ani. Prognosticul mezoteliomului pleural malign este scăzut, datorită diagnosticului, progresiei și diseminării rapide și absenței unui tratament eficient.

În anii 1950 au fost efectuate primele studii care au arătat o asociere între expunerea îndelungată la azbest și apariția mezoteliomului pleural malign de către Weiss și Van der Schoot.

O dată demonstrată legătura dintre expunerea prelungită la azbest și apariția mezoteliomului pleural malign, utilizarea și producția de azbest a fost interzisă în mai multe țări, asftel observându-se o ușoară scădere a incidenței acestei patologii.

În anul 2010, OMS a actualizat estimarea globală a bolilor determinate de expunerea la azbest, raportând 107.000 de decese secundare patologiilor asociate cu expunerea la azbest. Din 2008 până în 2012, în Europa a fost raportată o prevalență mai crescută în rândul bărbaților, astfel fiind întâlnite 1,7 cazuri de mezoteliom pleural malign la 100.000 de locuitori în rândul bărbaților, comparativ cu 0,4 în rândul

femeilor. Acest fapt poate sugera cauzalitatea istoricului de expunere la azbest mai mare în rândul sexului bărbătesc, datorită expunerilor profesionale. Printre profesiile incriminate în expunerea la azbest se numărau mineritul, construcțiile navale, ceramica, muncitori în fabricile de hârtie, etc.

În studii in vitro și in vivo s-a demonstrat o asociere a apariției mezoteliomului pleural malign cu prezența virusului simian oncogen (SV40), evidențiindu-se prin metode imunologice o prevalență mai crescută a anticorpilor anti SV40 la pacienții diagnosticați cu mezoteliom pleural malign, comparativ cu pacienții indemni de aceasta boală. Datorită acestor evidențe virusul simian oncogen, poate fi considerat ca și cofactor în apariția neoplaziei.

Unele studii au încercat demonstrarea implicării unor modificări genetice care ar putea crește susceptibilitatea la apariția acestei patologii. A fost observat astfel faptul că pierderea unei copii a cromozomului 22 și deleții ale brațelor cromozomiale 3p, 1p, 6q și 9p au fost frecvent întâlnite în cazul pacienților diagnosticați cu mezoteliom pleural malign.

Din punct de vedere fiziopatologic, mecanismele implicate în apariția mezoteliomului pleural malign, secundar expunerii la azbest, pot fi: fibrele de azbest prezintă capacitatea de a produce injurii la nivel pleural cu apariția unor cicatrici care pot progresa în timp către un proces neoplazic; prin pătrunderea în celulele mezoteliale, fibrele de azbest au capacitatea de a interfera cu procesele de diviziune celulară (mitoză) și să determine apariția unor mutații la nivelul ADN-ului; azbestul, prin declanșarea producției de radicali liberi de oxigen este responsabil de deteriorarea ADN-ului și de perturbarea proceselor de reparare. Un alt mecanism implicat în apariția patologiei neoplazice este dat de proprietatea azbestului de a interfera cu protoncogenele, care vor inița o proliferare celulară anormală. Această proliferare anormală se datorează proteinkinazelor activate mitogen (MAP).

În peste 95% din cazuri, inițial, mezoteliomul pleural malign se dezvoltă unilateral iar prin invazia structurilor adiacente, poate produce compresiuni la nivelul

măduvei spinării, sindrom de venă cavă superioară, revărsate pericardice sau implicare subcutanată. În evoluție, poate apărea afectarea structurilor pleurale contralaterale și chiar a peritoneului.

Manifestările clinice nu sunt specifice mezoteliomului pleural malign, putând imita alte afecțiuni respiratorii. Cele mai frecvente simptome întâlnite sunt: dificultăți respiratorii, astenie, fatigabilitate, dureri toracice și scădere ponderală. Dificultățile respiratorii sunt atribuite, în fazele inițiale ale bolii, unui revărsat pleural, pentru ca în fazele avansate ale bolii acestea să se datoreze și creșterii în dimensiuni a tumorii.

Durerile toracice pot fi datorate fie secundar invaziei tumorale la nivelul peretelui toracic (dureri osoase), fie prin invazia structurilor nervoase brahiale, intercostale sau paravertrebrale, apărând așa-numita durere neuropată. În fazele avansate ale bolii, pot fi întâlnite sunt: scădere ponderală până la cașexie, transpirații nocturne și febră.

În ceea ce priveste metastazările, acestea sunt rare, deoarece în majoritatea cazurilor mezoteliomul pleural malign, prin agresivitatea evoluției, duce la decesul pacienților înainte de apariția metastazelor.

Protocolul de diagnostic al mezoteliomului pleural malign include următoarele proceduri: radiografie toracică, tomografie computerizată (torace și porțiunea superioară a abdomenului), RMN pentru a evalua nivelul de extindere a neoplaziei și unele proceduri invazive în vederea recoltării de probe pentru examinarea histopatologică.

În mod frecvent, prima investigație efectuată este radiografia toracică, care va ridica suspiciunea unei patologii fie pleurală, fie pulmonară, prin evidențierea revărsatului pleural, cel mai frecvent unilateral și colapsul parenchimului pulmonar, ipsilateral. În situații excepționale pot fi vizualizate îngroșări nodulare la nivelul pleurei. Datorită faptului că sensibilitatea acestei investigații este mică, sunt necesare explorări suplimentare.

Tomografia computerizată (CT) furnizează informații similare cu radiografia toracică și anume prezența revărsatului pleural, zone focale de îngroșare pleurală, dar,

în plus oferă relații despre invazia peretelui toracic și implicarea fisurii interlobare. Cu toate acestea, prin CT nu poate fi făcută diferența între mezoteliomul pleural malign și procesele metastatice cu localizare la nivel pleural .

RMN-ul prezintă o sensibilitate superioară CT-ului în ceea ce privește structurile moi. Rezonanța magnetică cu substanță de contrast este utilă pentru determinarea prezenței unor formațiuni neoplazice la nivel diafragmatic, pericardic sau la nivelul peretelui toracic. Această investigație este indicată în special cazurilor în care o intervenție chirurgicală face parte din protocolul terapeutic.

Procedurile invazive implică toracocenteza, biopsiile de aspirație cu ac fin și toracoscopia video-asistată (TVA). Cea mai eficientă metodă de diagnostic este reprezentată de toracoscopia video-asistată, deoarece în cazul toacocentezei și biopsiei de aspirație cu ac fin, rezultatele obținute pot fi fals-negative. TVA permite prelevarea de material bioptic pentru examenul histopatologic, aprecierea nivelului de extindere a formațiunii tumorale și a invaziei structurilor adiacente .

Din punct de vedere histopatologic se disting 3 subtipuri de mezotelioame pleurale maligne, și anume: sarcomatos, epitelial și mixt. Forma mai puțin agresivă și cu un prognostic ușor mai bun, o reprezintă forma epitelială.

Conform Ghidurilor Naționale pentru Rețeaua Comprehensivă a Cancerului, tratamentul mezoteliomului pleural malign, va fi efectuat în funcție de stadiu de dezvoltare a formațiunii tumorale. În cazul formei de boală rezecabilă, tratamentul chirurgical este de elecție. Acesta constă în: pleurectomie sau decorticare pentru fazele incipiente, iar în cazul în care se tentează o rezecție curativă se poate apela la pneumectomia extrapleurală, însă această procedură rămâne o alegere controversată, datorită mortalității ridicate. Poate fi efectuată radioterapie sau chimioterapie adjuvantă, însă numai chimioterapia adjuvantă a demonstrat un beneficiu în creșterea ratei de supraviețuire .

Radioterapia este utilizată în principal în scop paleativ, pentru cazurile cu metastaze osoase la nivelul peretelui toracic.

Chimioterapia se adresează cazurilor nerezecabile. Principalul agent chimioterapic este Cisplatinul, însă efectul său asupra îmbunătățirii speranței de viață rămâne neclar, datorită rezistenței mezoteliomului pleural malign la chimioterapice. În prezent, se află în cercetare terapii antiangiogene, cu rezultate satisfăcătoare.

Prezentare de caz

Pacientă în vârstă de 70 ani, din mediul rural, instituționalizată, pensionară, se prezintă în unitatea noastră în mai 2020, cu acuzele: subfebrilitate (37,8 ^{o}C), cu 24 de ore anterior prezentării, scaune apoase, verzui, cu mucus (afirmativ 6 scaune diareice în ziua precedentă și încă 3 până în momentul prezentării).

Din antecedentele personale patologice reținem HTAE stadiul III risc cardiovascular foarte înalt, Diabet zaharat tip 2 controlat cu ADO și dietă, FiA paroxistică cu AV înaltă, hemipareză spastică dreaptă secundară unui AVC ischemic (mai 2019) și AVC hemoragic (iunie 2014), pneumonie bacteriană interstițială (ianuarie 2020) și pleurezie masivă dreaptă (martie 2020).

Pacienta nu poate oferi informații cu privire la antecedentele heredo-colaterale, este nefumătoare, nu consumă alcool sau alte substanțe toxice. Este în tratament cronic cu: Metoprolol 50 mg 2x1/zi, Digoxin 0,25mg ½/zi, Perindopril 10mg/zi, Diurex 50 mg 2x/zi, Amlodipină 10mg/zi, Atorvastatină 10mg/zi, Lioresal 25 mg 2x1/zi, Gabapentin 100 mg 3x1/zi, Thiossen 600mg/zi, Siofor 1000mg/zi, Sintrom 4 mg, ½ 2 zile pe săptămână, apoi ¼, Tiapridal 100 mg -la nevoie.

Conform protocolului de internare a clinicii noastre, în contextul pandemiei COVID 19, pacienta este testată RT-PCR pentru COVID cu rezultat negativ și se efectuează CT toracic nativ pentru excluderea unei pneumonii atipice în contextul pandemiei COVID 19, care relevă o colecție pleurală dreaptă în cantitate mare.

Din istoricul bolii actuale, reținem că pacienta a prezentat 6 scaune diareice în ziua precedentă internării și 3 scaune în ziua prezentării, scaune verzi, apoase, cu mucus, subfebrilități (37,8 ^{o}C). Ceea ce ne atrage atenția este prezența pleureziei drepte

masive, recidivante, pentru care, din documentele medicale ale pacientei aflăm că la internarea într-o altă clinică, în martie 2020, s-a încercat determinarea etiologiei. În acest scop au fost extrași aproximativ 800 ml de lichid pleural, serocitrin, pentru examinare histopatologică, biochimică și microbiologică, însă rezultatele testelor nu au adus informații cu privire la etiologia pleureziei.

La preluarea pe secția de Medicină Internă, pacienta prezenta o stare generală alterată, dezorientată temporo-spațial, dizartrică, cu hemipareză dreaptă spastică, cu facies suferind, ușoară asimetrie facială, tegumente și mucoase palide, deshidratate, MV abolit bazal drept, matitate 1/2 inferioară hemitorace drept, zgomote cardiace complet aritmice, suflu sistolic în focarul mitralei, deficit de puls, AV=94b/min, TA=130/70 mmHg, abdomen cu cicatrice postlaparotomie la nivelul hipocondrului drept, sensibil difuz spontan și la palpare, tranzit intestinal accelerat.

Corelând datele clinice cu istoricul pacientei, cazul a fost inițial încadrat ca *Sindrom dureros abdominal. Sindrom diareic (posibil infecțios). Pleurezie masivă dreaptă de etiologie neprecizată (posibil parapneumonic?)*pe lângă patologia cronică menționată anterior.

Pentru stabilirea diagnosticelor a fost necesar: ecografie abdominală, bilanț biologic, dozarea toxinelor A și B Clostriudium Difficile, CT toracic și abdominal nativ, respectiv toracocenteză.

Bilanțul biologic a relevat sindrom inflamator sever cu VSH mult crescut 110mm/1h, proteina C reactivă 150 mg/l, fibrinogen 628 mg/dl, hiperglicemie, hiperuricemie ușoară, hiponatremie ușoară. Pacienta nu a prezentat emisie de scaun timp de 2 zile din momentul internării (tranzit intestinal prezent pentru gaze), motiv pentru care testarea pentru Clostridium Difficile se realizează într-un timp ulterior. Testarea pentru Clostridium Difficile: GDH negativ, toxina A- negativă, toxina B-negativă.

Ecografia abdominală decelează:

- ficat cu aspect ușor steatozic, cu dimensiuni normale

- colecist cu aspect ecografic normal

- pancreas hiperecogen, vizibil la nivelul corpului pancreatic

- rinichi de dimensiuni și aspect ecografic normali, cu indice parenchimatos păstrat

- vezică urinară în semirepleție

- uter conform vârstei.

Din cauza prezenței sindromului inflamator sever și a prezenței pleureziei masive recidivante, se tentează excluderea unor procese neoplazice intraabdominale sau intratoracice prin dozarea CEA cu valoare normală (sub 3ng/ml), C3 cu valori normale (0,9-1,8 g/L) și C4 cu valori ușor crescute 0,636 g/L (VN: 0,1-0,4 g/L), toracocenteză în scop diagnostic și CT toracic și abdominal nativ.

Analiza biochimică a lichidului pleural extras a evidențiat: LDH=758 UI/L, proteine totale= 4,36 g/dl, glucoză=78 mg/dl, examenul citologic prezintă aspect de EXUDAT, cu predominanța limfocitelor, cu citologie negativă, ridicându-se suspiciunea unei infecții TBC. În acest context, se efectuează testare microscopică, genetică, cultură pentru BK și ADA din lichidul pleural cu rezultate negative (ADA=36 mg/dl), fapt ce exclude posibilitatea unei infecții TBC.

CT torace nativ:- examinare comparată cu cea precedentă

- se decelează creșterea în dimensiuni a colecției pleurale drepte; colapsul parenchimului pulmonar mai accentuat comparativ cu examinarea precedentă, zonă mică de îngroșare focală la nivelul pleurei drepte;,

-fără colecție pericardică

-fără leziuni nodulare sau micronodulare suspecte la nivel pulmonar;

-adenopatii mediastinale cu axul scurt maxim de 14 mm în loja Barreti

-nu se constată modificări de structură osoasă suspecte la nivelul scheletului toracic;

-fond scheletic osteoporotic; scolioză dorsală dextroconvexă; spondialatroză avansată; blocuri vertebrale congenitale toracale superioare.

Concluzia examenului CT toracic a fost de pleurezie masivă dreaptă, colaps pulmonar important, formațiune suspectă la nivel pleural.

CT abdomino-pelvin nativ:

-ficat cu aspect ușor steatozic, colecist, pancreas, splină, aspect CT nativ în limite normale;

-noduli suprarenalieni cu diametrul de 8 mm în dreapta și 7 mm în stânga;

-rinichi cu dimensiuni normale, fără leziuni focale parenchimatoase, fără dilatații ale aparatului pielo-caliceal bilateral, uretere nedilatate;

-vezică urinară în semirepleție, fără imagini patologice parietale sau la nivelul conținutului

-fără leziuni parietale sau intraluminale la nivelul tubului digestiv

-organe genitale interne fără modificări semnificative pe CT nativ;

-nu se evidențiază adenopatii retroperitoneale sau inghinale;

-fără colecții intraabdominale sau pelvine

-modificări spondilartrozice avansate, tasare corp vertebral L5;

-nu se evidențiază leziuni osoase suspecte pe segmentele examinate.

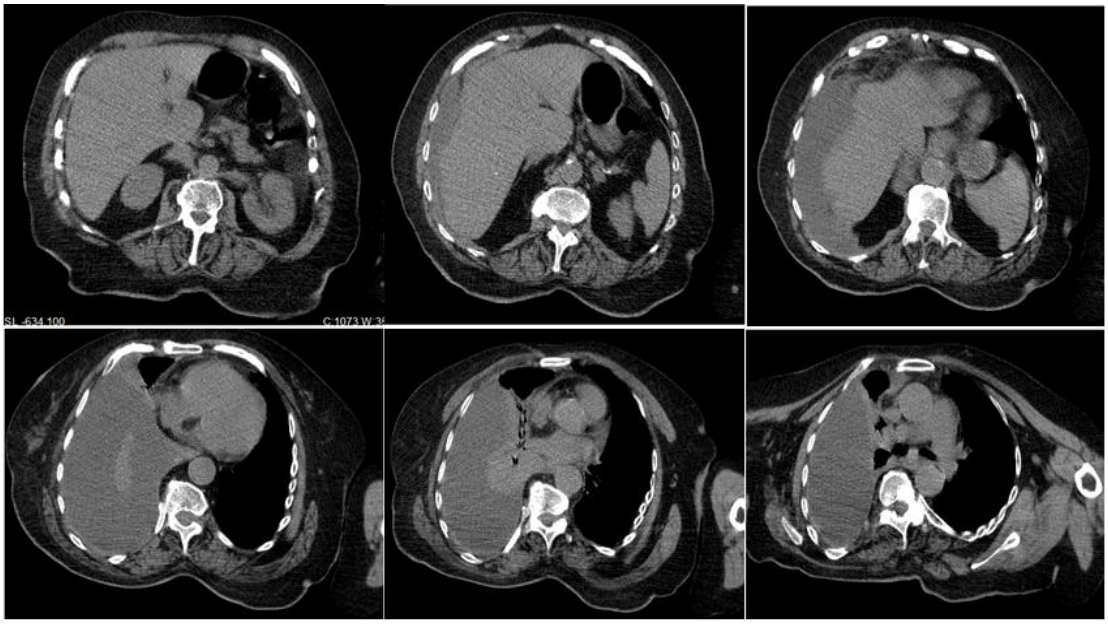

Figura nr. 1: CT toracic nativ, multiple secțiuni transversale: pleurezie masivă dreaptă, colaps pulmonar dreapta.

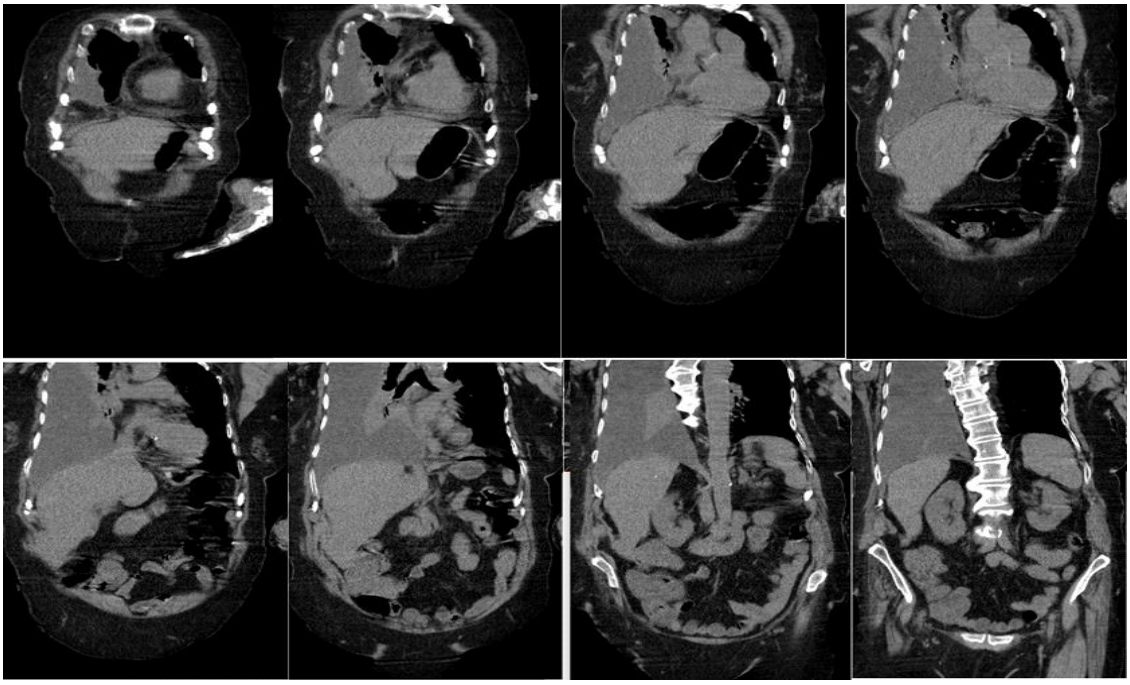

Figura nr. 2: CT toraco-abdomino-pelvin, multiple secțiuni frontale: pleurezie masivă dreaptă, colaps pulmonar, scolioză dorsală dextroconvexă.

În urma corelării datelor clinice și paraclinice se stabilește diagnosticul prezumptiv de formațiunie tumorală pleurală (posibil mezoteliom sau determinări secundare cu punct de plecare neprecizat/neidentificat), pleurezie trenantă dreaptă și se stabilește indicația chirurgicală de videotoracoscopie în vederea precizării diagnosticului histopatologic.

Protocolul preoperator cuprinde: bilanț bioumoral, radiografie toracică, consult cardiologic, ecocardiografie și consult ATI.

În urma radiografiei toracice se indică efectuarea unui angioCT toracic cu substanță de contrast care oferă următoarele date:

-colecție pleurală masivă cu tendință la închistare, cu atelectazie masivă, mai exprimată la nivelul LID, acesta apărând cvasicomplet colabat, zone focale de îngroșare pleurală în dreapta;

-adenopatii mediastinale, cea mai mare de până la 14 mm în ax scurt, localizat paratraheal inferior în dreapta;

-fără aspect CT de trombembolism pulmonar.

Ecocardiografia pune în evidență următoarele modificări:

-insuficiență tricuspidiană minimă, fără gradient VD/AD semnificativ

-FEVS aproximativ 50%, fără regurgitări mitrale semnificative hemodinamic,

-fără stenoză mitrală, stenoză aortică ușoară,

- VCI nedilatată, colaps inspirator diminuat,

- fără colecție pericadică.

Datorită statusului relativ satisfăcător al pacientei se efectuează toracoscopia video-asistată sub anestezie generală, cu pacienta intubată oro-traheal, cu sondă cu lumen dublu și ventilație selectivă la nivelul plămânului stâng.

Videotoracoscopia evidențiază o formațiune nodulară la nivelul pleurei postero-laterale, unică de aproximativ 9 mm/12mm. Se prelevează 4 fragmente pleurale pentru examinare histopatologică care evidențiază infiltrate celulare epitelioide, cu dispoziție trabeculară, ceea ce confirmă diagnosticul de mezoteliom pleural malign epitelioid.

În timpul videotoracoscopiei nu s-au evidențiat leziuni la nivelul parenchimului pulmonar sau la nivelul peretelui toracic.

Diagnosticul stabilit în acest moment este de mezoteliom pleural malign epitelioid. Clasificarea TNM a mezoteliomului pleural malign :

T=tumora primară

Tx= tumora primară nu poate fi evaluată;

T0= nu există dovezi ale tumorii primare

T1= tumoră limitată la pleura ipsilarerală ± afectarea pleurei viscerale sau a pleurei mediastinale sau diafragmatice;

T2= tumora primară implică oricare dintre suprafețele pleurei ipsilaterale (diafragmatică, parietală, mediastinală) + extensia la nivelul parenchimului pulmonar subiacent sau afectarea diafragmului;

T3= tumoră avansată local, dar cu posibilitate de a fi rezecată; implică toate suprafețele pleurei ipsilaterale + invazia fasciei endotoracice sau extinderea în grăsimea mediastinală sau invazie unică, rezecabilă, nivelul părților moi ale peretelui toracic, fără implicarea pericardului;

T4= tumoră avansată local, nerezecabilă; implică toate suprafețele pleurale ipsilaterale + extensie difuză sau mase multifocale la nivelul peretelui toracic ± distrucții osoase, sau la nivelul peritoneului sau invazia unui organ mediastinal sau afectarea pleurei contralaterale sau implicarea pericardului ± prezența revărsatului pericardic sau invazia coloanei vertebrale sau a plexului brahial.

N= ganglioni limfatici regionali

Nx= ganglionii nu pot fi evaluați;

N0= nu există dovezi ale afectării ganglionare;

N1= implicare ganglionară hilară sau mediastinală, ipsilaterală inclusiv ganglionii mamari interni, intercostali sau peridiafragmatici;

N2= implicare ganglionară hilară sau mediastinală contralaterală sau implicarea ganglionilor limfatici supraclaviculari ipsi sau contralaterali.

M= metastaze la distanță

M0= nu există dovezi ale prezenței metastazelor la distanță;

M1= metastaze la distanță documentate.

Stadializarea mezoteliomului pleural malign:

Stadiul IA: T1, N0, M0

Stadiul IB: T2 sau 3, N0, M0

Stadiul II: T1 sau 2, N1, M0

Stadiul IIIA: T3, N1, M0

Stadiul IIIB: T1-3, N2, M0 sau T4, orice N, M0

Stadiul IV: orice T, orice N, M1 .

După modificările evidențiate pe CT toracic, prezența adenopatiei paratraheale în dreapta, conform clasificării TNM, pacienta noastră este încadrată în stadiul II.

Pentru drenarea cavității pleurale se montează un tub de dren racordat la un sistem de aspirație. Postoperator, sub terapie antibiotică, anticoagulant în doză profilactică și antialgice, pacienta prezintă o evoluție satisfăcătoare din punct de vedere clinic cât și paraclinic prin diminuarea sindromului inflamator (VSH=88 mm/1h, fibrinogen= 589 mg/dl, proteina C reactivă 67 mg/L), absența febrei, SaO_2=96-97% în aerul atmosferic.

În evoluție, parametrii biologici se normalizează, pacienta se menține afebrilă, în ziua 3 se suprimă tubul de dren, iar pacienta este externată la 11 zile postoperator cu recomandările și indicațiile următoare:

-regim igieno-dietetic hipolipidic, hipoglucidic, hiposodat, evitarea alimentelor bogate în purine;

-toaletarea zilnică a plăgii cu apă și săpun;

-continuarea tratamentului cronic;

-consult oncologic în vederea inițierii terapiei de specialitate;

La reevaluarea după 2 săptămâni postoperator, plaga chirurgicală era în curs de cicatrizare, pacienta nu prezintă acuze, probele bioumorale sunt în limite normale, iar radiografia toracică de control evidențiază colecție pleurală minimă la nivelul unghiului costo-diafragmatic drept.

Având în vedere încadrarea cazului în stadiul II, pacienta noastră s-ar preta la tratament chirurgical, însă având în vedere vârsta înaintată, multiplele comorbidități, riscul intervenției chirurgicale este mult prea ridicat și se decide inițierea chimioterapiei cu Pemetrexed 500 mg/m2 + Cisplatin 75 mg/m2, 6 cicluri, cu premedicație: Dexametazonă 8 mg/zi p.o. timp de 3 zile începând cu 1 zi înaintea administrării de Pemetrexed, ser fiziologic 500 ml + 10 mEq KCl + 8 mEq MgSO4, 200 ml Manitol 20% timp de 30 min; postmedicatie: 500 ml Ser fiz. + 10 mEq KCl.

Înainte inițierii tratamentului oncologic s-a recomandat administrarea de 350-1000 mcg/zi de acid folic până la 3 săptămâni după terminarea tratamentului și administrarea de 1000 mcg i.m./9 săptămâni Vit B12 până la 3 săptămâni după terminarea tratamentului. Ciclurile se vor repeta la interval de 21 de zile, dacă parametri bioumorali permit acest lucru.

Cu toate că diagnosticul de mezoteliom pleural malign a fost pus într-un stadiu precoce (stadiul II) și tipul histopatologic epitelioid are un prognostic mai bun, prognosticul pentru pacienta noastră rămâne unul rezervat, din mai multe cauze: vârsta înaintată, prezența multiplelor comorbididăți și imposibilitatea efectuării tratamentului chirurgical, pacienta beneficiind numai de chimioterapie.

Discuții

Mezoteliomul pleural malign reprezintă o tumoră pleurală rară și agresivă, întâlnită în special în rândul sexului bărbătesc. Se asociază în majoritatea cazurilor cu expunere îndelungată la fibrele de azbest și reprezintă aproximativ 4-7% din totalitatea afecțiunilor maligne cu localizare pleurală. Speranța medie de viață la acest tip de neoplazie este între 9-14 luni din momentul diagnosticului, datorită diagnosticării tardive și agresivității tumorii .

În cazurile care nu prezintă un istoric clar al expunerii la azbest, această posibilitate nu poate fi exclusă complet, deoarece există așa numitele expuneri involuntare/accidentale datorită prezenței fibrelor de azbest fie în materialele de construcție utilizate, fie prezenței acestora în sol, etc. Dacă expunerea la azbest nu poate fi documentată, atunci mezoteliomul pleural malign va fi considerat spontan/idiopatic, situație mai probabilă și pentru cazul nostru .

Pacienta noastră s-a prezentat și a fost evaluată inițial pentru simptomatologia digestivă, manifestări neasociate cu mezoteliomul pleural malign, confirmarea diagnosticului de mezoteliom fiind cu totul întâmplătoare. CT-ul abdominal și toracic nu a pus în evidență modificări semnificative la nivel abdominal, însă a evidențiat revărsatul pleural masiv și o zonă de îngroșare focală la nivelul pleurei drepte. La examinare lichidului obținut prin toracocenteză nu au fost evidențiate celule maligne ci un exudat cu predominanță limfocitară. Având în vedere vârsta pacientei, lipsa acuzelor respiratorii și incidența crescută a tuberculozei în țara noastră, corelate cu rezultatele examenului lichidului pleural, s-a pus problema unei infecții TBC care ulterior a fost infirmată. Următorul pas diagnostic a fost videotoracoscopia sub anestezie generală și prelevarea de fragmente bioptice în vederea examinării histopatologice care a pus diagnosticul de mezoteliom pleural malign.

Din punct de vedere al stadializării TNM, pacienta noastră a fost încadrată în stadiu II (leziunea neoplazică prezentă unilateral cu posibilă răspândire la nivelul ganglionilor limfatici mediastinali, ipsilaterali, fără metastaze la distanță). Prognosticul

pacientei ar putea fi unul ușor favorabil sub tratament, datorită tipului histopatologic epitelioid, a absenței durerilor toracice și lipsei diseminării, extensiei în exteriorul cavității pleurale drepte.

Particularitățile cazului prezentat sunt următoarele:

-această formă de neoplazie este mai frecventă la bărbați, ori în acest caz este vorba despre o pacientă

-apare în majoritatea cazurilor secundar expunerii la azbest, ori în cazul nostru nu a putut fi documentat acest lucru

-demersul îndelungat pentru stabilirea diagnosticului, datorită acuzelor minime respiratorii și absenței modificărilor sugestive la examinarea lichidului pleural, care ne-au orientat inițial către o infecție TBC.

Bibliografie

1. Alpert, N.; G. Grewen, M; Taioli E. "Epidemiology of mesothelioma in the 21st century in Europe and the United States, 40 years after restricted/banned asbestos use," Transl Lung Cancer Res., no. Suppl 1, pp. 28-8, Feb 2020.

[2] Sun, H. "North-south gradient of mesothelioma and asbestos consumption-production in the United States-Progresses since the 1st asbestos partial ban in 1973," Am J Ind Med, vol. 62, no. 4, pp. 337-46, apr 2019.

[3] Noonan, C.W. "Environmental asbestos exposure and risk of mesothelioma," Ann Transl Med., vol. 5, no. 11, p. 234, Jun 2017.

[4] Carben, M; Kanodia,S; Chao, A; Miller, A; Weissman,A; Wali, A; et al., "Consensus Report of the 2015 Weinman International Conference on Mesothelioma," J Thorac Oncol, vol. 11, no. 8, pp. 1246-62, Aug 2016.

[5] "Asbestos: elimination of asbestos-related diseases. Fact sheet N 343 World Health Organization," 2010.

[6] Zandwijk, N; Clarke, C; Henderson, D; Musk, A.W.; Fong, K.; Loneragan, D. et al., "Guidelines for the diagnosis and treatment of malignant pleural mesothelioma," J Thorac Dis., vol. 5, no. 6, pp. 254-307, Dec 2013.

[7] Mazzoni, E.; Corallini, A.; Cristaudo, A.; Taronna, A.; Tassi, G.; Manfrini, M. et al., "High prevalence of serum antibodies reacting with simian virus 40 capsid protein mimotopes in patients affected by malignant pleural mesothelioma," Proc Natl Acad Sci USA, vol. 109, no. 44, pp. 18066-71, Oct 2012.

[8] Singh, A.; Pruett, N.; Hoang, C.D. "In vitro experimental models of mesothelioma revisited," Transl Lung Cancer Res, vol. 6, no. 3, pp. 248-58, Jun 2017.

[9] Hjerpe,A.; Qwn, S.A.; Dobra, K. "Interactive approach to cytologic and molecular diagnosis of malignant pleural mesothelioma," Transl Lung Cancer Res., vol. 9, no. 3, pp. 934-43, Jun 2020.

[10] Bianco, A.; Valente, T.; De Rimini, M.L.; Sica, G.; Fiorelli, A. "Clinical diagnosis of malignant pleural mesothelioma," J Thorac Dis, vol. 10, no. suppl 2, pp. 253-61, Jan 2018.

[11] Diaz Jr, L.A.; Bardelli, A. "Liquid biopsies: genotyping circulating tumor DNA," J Clin Oncol., vol. 32, no. 6, pp. 579-86, Feb 2014.

[12] Jain, S.V.; Wallen, J.M. "Malignant mesothelioma," Steat pearls, July 2020.

[13] Geltner, C.; Errhalt, P.; Baumgartner, B.; Ambrosch, G.; Machan, B.; Eckmayr, B.; et al. "Management of malignant pleural mesothelioma - part 1: epidemiology, diagnosis, and staging : Consensus of the Austrian Mesothelioma Interest Group (AMIG)," Wien Klin Wochenschr, vol. 128, no. 17-18, pp. 611-7, Sep 2016.

[14] Nickell, L.T.; Lichtenberg, J.P.; Khorashadi, L.; Abbott, G.F.; Carter, B.W. "Multimodality imaging for characterization, classification, and staging of malignant pleural mesothelioma," Radiographics., vol. 34, no. 6, pp. 1692-706, Oct 2014.

[15] Brunese, L.; Greco, B.; Setola, F.R.; Lassandro, F.; Guarracino, M.R., Piccolo, S. et. al., "Non-small cell lung cancer evaluated with quantitative contrast-enhanced CT and PET-CT: Net enhancement and standardized uptake values are related to tumour size and histology," Med Sci Monit., vol. 19, pp. 95-101, 2013.

[16] Cavallari, I.; Urso, L.; Sharova. E.; Pasello. G.; Ciminale, V. "Liquid Biopsy in Malignant Pleural Mesothelioma: State of the Art, Pitfalls, and Perspectives," Front Oncol, vol. 9, p. 740, 2019.

[17] Galateau-Salle, F.; Churg, A.; Roggli, V.; Travis, W.D.; "The 2015 World Health Organization Classification of Tumors of the Pleura: Advances since the 2004 Classification," J Thorac Oncol, vol. 11, no. 2, pp. 142-54, Feb 2016.

[18] Bibby, A.C.; Tsim, S.; Kanellakis, K; Ball, H.; Talbot, D.C.; Blyth, K.G. et. al., "Malignant pleural mesothelioma: an update on investigation, diagnosis and treatment," Eur Respis. Rev., vol. 25, no. 142, pp. 472-86, 2016.

[19] Rossini, M.; Rizzo, P.; Bononi, I.; Clementz, A.; Ferrari, R.; Martini, F.; et. al., "New Perspectives on Diagnosis and Therapy of Malignant Pleural Mesothelioma," Front Oncol, vol. 8, p. 91, 2018.

[20] Nicolini, F.; Bocchini, M.; Bronte, G.; Delmonte, A.; Guidoboni, M.; Crino, L. et. al., "Malignant Pleural Mesothelioma: State-of-the-Art on Current Therapies and Promises for the Future," Front Oncol, vol. 9, p. 1519, Jan 2020.

[21] Di Muzio, B.; Gaillard, F. et. al., "Malignant pleural mesothelioma (TNM staging)," Radiopaedia, 2018.

[22] Bonomi, M.; De Filippis, C.; Lopci.E.; Gianoncelli, L.; Rizzardi, G.; Cerchiaro, E.; et. al, "Clinical staging of malignant pleural mesothelioma: current perspectives," Lung Cancer: Targets and Therapy, vol. 8, pp. 127-39, March 2017.

[23] Zhang, W.; Wu, X.; Wu, L.; Zhang, W.; Zhao, X. "Advances in the diagnosis, treatment and prognosis of malignant pleural mesothelioma," Ann Transl Med, vol. 3, no. 13, p. 182, 2015.

[24] Kondola, S.; Manners, D.; Nowak, A.K. "Malignant pleural mesothelioma: an update on diagnosis and treatment options," Ther Adv Respir Dis, vol. 10, no. 3, pp. 275-88, 2016.

Sindromul hipoglicemiilor nerecunoscute la o persoană cu diabet zaharat tip 1

[1]Anca-Elena Crăciun, [2]Cristian-Ioan Crăciun, [1]Andrada Alina Mureșan

[1] Departamentul de Diabet și Boli de nutriție, Universitatea de Medicină și Farmacie ”Iuliu Hațieganu” Cluj-Napoca

[2] Departamentul de Farmacologie, Toxicologie şi Farmacologie clinică, Universitatea de Medicină și Farmacie ”Iuliu Hațieganu” Cluj-Napoca

Sindromul hipoglicemiilor nerecunoscute (hypoglycemia unawareness syndrome) este o complicație a diabetului zaharat (DZ) în care pacientul nu recunoaște o scădere marcată a glicemiei, deoarece aceasta nu reușește să declanșeze secreția de catecolamine, care generează simptomele adrenergice inițiale caracteristice ale hipoglicemiei (cum ar fi palpitații, transpirație, anxietate).(1) Lipsa simptomelor de avertizare a hipoglicemiei face ca pacientul să întârzie corectarea lor, ceea ce va duce la apariția simptomelor neuroglicopenice, crescând riscul de producere a unei hipoglicemii severe, cu pierderea cunoștinței. Practic, pacientul prezintă direct semne și simptome neuroglicopenice, uneori severe (comă hipoglicemică), fără a prezenta semne și simptome adrenergice de avertizare.

Vom discuta în continuare cazul unei paciente în vârstă de 38 ani, care se prezintă pentru consult diabetologic, menționând variabilitate glicemică crescută la automonitorizarea cu glucometrul (hipo-hiperglicemii, cu valori variind între 40- 350 mg/dl). Istoricul familial al pacientei este nesemnificativ. Istoricul personal fiziologic – menarha la vârsta de 13 ani, 2 nașteri prin secțiune cezariană, menstre regulate.

Pacienta este in evidență cu DZ tip 1 din 2006, fără complicații microvasculare cunoscute, în prezent insulinotratat în regim bazal-bolus, cu analog bazal de insulină - insulină glargin U100 (Lantus, Sanofi) 14 ui (seara) și analog prandial de insulină – insulină aspart (NovoRapid, Novo Nordisk) 6-8 ui înainte de cele 3 mese principale. Nu calculează riguros numărul de glucide consumate/masă, iar ajustarea dozelor de insulină o face prin aproximarea conținutului de glucide (descrie și apetit capricios, cu lipsa consumului întregii porții de alimente pregătită pentru masă). În urmă cu o lună a prezentat un episod de hipoglicemie severă (cu comă hipoglicemică). Pe parcursul istoriei personale a mai prezentat câteva astfel de episoade. Descrie faptul că în momentul scăderii valorilor glicemice nu are semne sau simptome de avertizare, singurul semn pe care familia îl recunoaște ca fiind indicator de hipoglicemie este vorbirea incoerentă a pacientei, iar la măsurarea glicemiei în acele momente a relevat valori în jur de 40 mg/dl. La ultimele analize de laborator pacienta a prezentat o HbA1c de 7,7% (ceea ce corespunde unei medii estimate a glicemiilor în ultimele 3 luni de aproximativ 174 mg/dl).

La inspecția locurilor de injectare ale insulinei se observă bilateral latero-ombilical două zone de lipodistrofie.

Analiza corporală prin bioimpedanță (InBody720, Bispace, Corea) indică normopondere, G=56,8 kg, Î=167 cm, IMC=20,5 kg/m^2, dar cu un procent de grăsime ușor peste limita superioară a normalului - 28,1% (figura 1).

Figura 1. Analiza corporală prin bioimpedanța electrică (InBody 720, Bispace, Corea)

Se decide împreună cu pacienta să se realizeze o monitorizare profesională continuă a glucozei din lichidul interstițial (iPRO2, Medtronic) pentru a evalua mai precis evoluția valorilor glicemice. Monitorizarea continuă a glucozei din lichidul interstițial se realizează prin implantarea subcutanată a unui ”senzor de glicemie” care măsoară concentrația de glucoză din lichidul interstițial și la fiecare 5 minute o valoare a acesteia este stocată în memoria aparatului (practic sunt înregistrate 288 valori/24 ore). Dispozitivele profesionale realizează aceste monitorizări într-o manieră ”oarbă”, datele fiind disponibile atât pentru medic, cât și pentru pacient, doar în momentul

încheierii înregistrării și descărcării datelor în cabinet. Durata maximă de realizare a unei astfel de monitorizări este de 7 zile. Pacienta a fost rugată să noteze un jurnal alimentar și semnele/simptomele care ar putea să sugereze prezența hipoglicemiei.

Rapoartele medicale generate în urma unei astfel de monitorizări conțin numeroase date.

Primul raport conține o sinteză a datelor înregistrate (figura 2). Pe parcursul celor 7 zile de monitorizare pacienta a avut o medie a glicemiilor de 166 mg/dl, ceea ce corespunde unei HbA1c estimate de 7,4%. Deși nu a descris nici un episod de hipoglicemie, pacienta a petrecut 9% din timp (11 ore și 10 minute) cu valori ale glicemiei sub 70 mg/dl. Timpul petrecut în normoglicemie (ținte 70-140 mg/dl) a fost 32%.

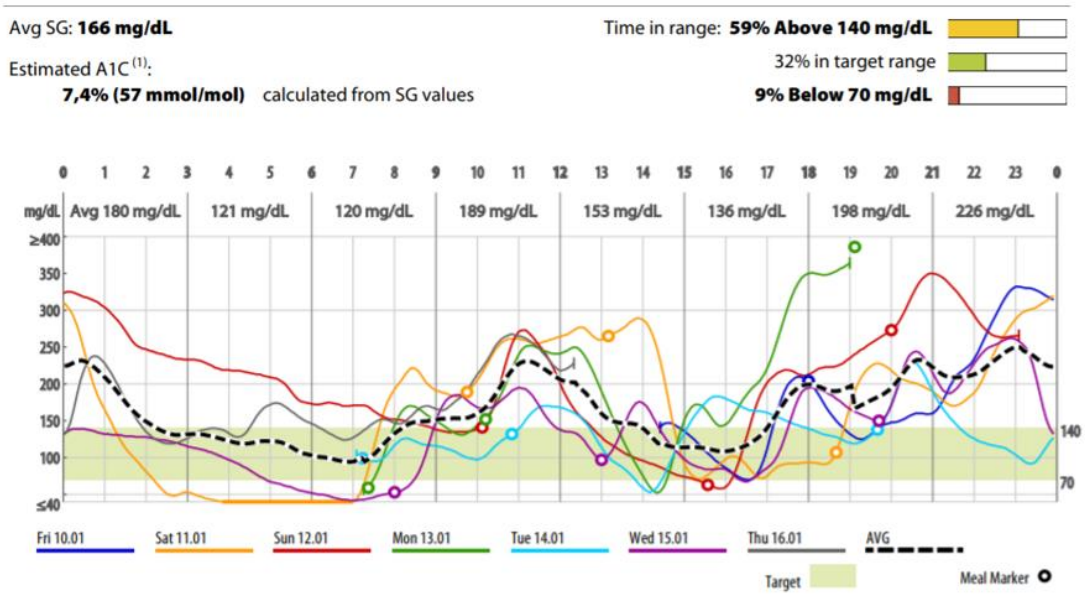

Fig. 2 Prima pagină a raportului generat în urma monitorizării continue a glucozei din lichidul interstițial (iPRO2, Medtronic)

Următorul raport conține informații detaliate despre evoluția glicemiilor în fiecare zi, pe baza cărora se pot calcula diverși parametri de variabilitate glicemică (figura 3).

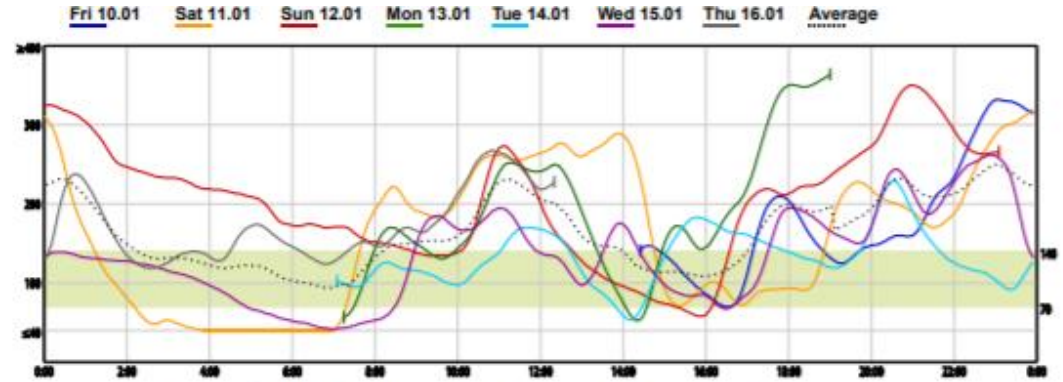

	Fri 10.01	Sat 11.01	Sun 12.01	Mon 13.01	Tue 14.01	Wed 15.01	Thu 16.01	Average / Total
# Sensor Values	115	288	278	142	203	288	149	1.463
Highest	332	320	350	364	229	262	268	364
Lowest	70	40	58	52	53	42	119	40
Average	179	160	204	190	133	135	173	166
Standard Dev.	75	89	74	82	35	57	44	73
MAD %	2,6	19,8	2,1	37,9	10,6	19,6	25,2	14,0
Correlation	1,00	0,96	1,00	N/A	N/A	0,72	N/A	0,95
# Valid Calibrations	5	5	3	2	5	4	1	26
Designation				X		X	X	

X: Use Clinical Judgment S: No Sensor Data C: No Calibration BGs

Excursion Summary (mg/dL/day)

	Fri 10.01	Sat 11.01	Sun 12.01	Mon 13.01	Tue 14.01	Wed 15.01	Thu 16.01	Average / Total
# Excursions	3	3	3	4	4	5	2	24
# High Excursions	3	2	2	2	3	3	2	17
# Low Excursions	0	1	1	2	1	2	0	7
AUC Above Limit	49,7	51,3	72,1	60,5	11,3	21,6	35,8	43,0
AUC Below Limit	0,0	5,6	0,3	0,7	0,4	2,6	0,0	1,8

Duration Distribution (hh:mm)

Above 140	6:30	68%	13:25	56%	18:15	79%	8:50	75%	6:30	38%	10:00	42%	8:35	69%		72:05	59%
Within (70 - 140)	3:05	32%	5:30	23%	4:05	17%	2:15	19%	9:45	58%	10:10	42%	3:50	31%		38:40	32%
Below 70	0:00	0%	5:05	21%	0:50	4%	0:45	6%	0:40	4%	3:50	16%	0:00	0%		11:10	9%

Figura 3. Raportul detaliat pe zile al monitorizării continue de glucoză din lichidul interstițial (iPRO2, Medtronic)

Se observă în figura 3 că pacienta a prezentat în cele 7 zile de monitorizare, 7 evenimente hipoglicemice, cu durata timpului petrecut într-o zi în hipoglicemie între 40 minute și 5 ore și 5 minute, niciunul dintre episoade nefiind resimțit/recunoscut.

Într-unul dintre episoade, nocturn, în prima noapte de monitorizare (10/11 ianuarie 2020), a prezentat valori sub 40 mg/dl (dar nu putem spune cu precizie cât, deoarece dispozitivul nu înregistrează valori ale glucozei sub 40 mg/dl sau peste 400 mg/dl), cu o durată de timp petrecută în hipoglicemie de 5 ore și 5 minute.

Unul dintre cei mai utilizați parametri de variabilitate glicemică este procentul de covariație (%CV), care se calculează ca raportul dintre (deviația standard/media valorilor glucozei)x100. În cazul pacientei %CV global a fost 43, 97% (cu valori zilnice între 25,43%-55,62%). Datele din literatură indică faptul că un %CV peste 36% este sugestiv pentru prezența unui diabet ”instabil”.(2)

În urma datelor obținute s-au ajustat dozele de insulină, s-a reluat educația terapeutică privind administrarea corectă a insulinei, cu evitarea zonelor de lipodistrofie și rotirea locului de injectare între administrări. De asemenea, s-a recomandat schimbarea insulinoterapiei cu analogi de insulină de generație mai nouă: insulină bazală glargin U300 (Toujeo, Sanofi), respectiv insulină aspart cu acțiune ultrarapidă (Fiasp, Novo Nordisk). Având în vedere faptul că pacienta nu recunoaște episoadele de hipoglicemie, se recomandă achiziționarea unui dispozitiv personal de monitorizare în timp real a glucozei din lichidul interstițial, care permite setarea alarmelor de avertizare când valorile înregistrate se îndreaptă spre zona de hipoglicemie, pentru a permite pacientei să ia măsuri de corectare în timp util (prin aport de glucide simple – zahăr, miere, suc de fructe, sirop etc.). Pentru redobândirea capacității organismului de a recunoaște hipoglicemiile, principalul obiectiv setat pentru pacientă a fost evitarea hipoglicemiilor în următoarele săptămâni și monitorizare frecventă a glicemiilor cu glucometrul, inclusiv nocturnă, până la achiziționarea dispozitivului personal de monitorizare continuă.

Discuții

Se estimează că aproximativ 40% dintre persoanele cu DZ tip 1 prezintă sindromul hipoglicemiilor nerecunoscute, acesta fiind mai puțin întâlnit la persoanele

cu DZ tip 2.(3) Cauzele probabile ale apariției acestui sindrom sunt hipoglicemiile severe recurente și reducerea răspunsului sistemelor de contrareglare, în special cel adrenergic. Odată cu utilizarea în practica medicală a sistemelor de monitorizare continuă a glucozei, s-a observat faptul că numărul hipoglicemiilor în DZ tip 1 sau 2 insulinotratat este mai mare decât cel raportat de pacienți, multe dintre episoade nefiind recunoscute, iar aproximativ 74% dintre acestea sunt nocturne.(4)

În timpul somnului răspunsul adrenergic este redus, acest lucru datorându-se mai multor factori. Un studiu interesant realizat de Robinson și colaboratorii în 1994 cu participarea pacienților insulinotratați a arătat faptul că poziția corpului în ortostatism favorizează conștientizarea precoce a hipoglicemiei versus poziția în clinostatism, dar această creștere a conștientizării se pierde dacă hipoglicemia este prelungită.(5) De asemenea, răspunsul autonom la hipoglicemie este redus în timpul somnului la pacienții cu DZ tip 1, probabil datorită răspunsului simpatoadrenal redus, iar trezirea din cauza hipoglicemiei este dificilă la acești pacienți. Astfel, atât mecanismele de apărare fiziologice, cât și cele de comportament sunt compromise în timpul somnului la persoanele cu DZ tip 1.(6)

Hipoglicemiile severe se asociază cu creșterea mortalității, riscul de deces fiind de 2 ori mai mare la pacienții cu DZ tip 1 ce au prezentat o hipoglicemie severă, cu sau fără boală cardiovasculară [HR 1.98 (1.25, 3.17), respectiv 2.03 (1.66, 2.47)].(7) Prezența sindromului hipoglicemiilor nerecunoscute reduce calitatea vieții pacienților, atât prin riscurile imediate pe care le prezintă un episod de hipoglicemie severă, cât și prin frica pe care aceștia o au ca un astfel de episod să nu se repete.(3) Apariția sistemelor personale de monitorizare continuă a glucozei în timp real permit pacienților să seteze alarme atunci când valoarea glicemiei scade brusc și se îndreaptă către hipoglicemie, permițându-le să prevină instalarea unei hipoglicemii severe.

Sindromul hipoglicemiilor nerecunoscute poate fi reversibil (parțial sau total, rezultatele studiilor sunt variabile).(3) Pentru restabilirea perceperii valorilor scăzute ale glicemiei, cel mai important factor este evitarea hipoglicemiilor pentru o perioadă

de timp (minim 4 săptămâni).(3) În acest sens se recomandă relaxarea obiectivelor glicemice (dar nu abandonarea controlului glicemic!) și utilizarea unor preparate de insulină cu risc mai mic de hipoglicemie. De asemenea, terapia comportamentală poate să aducă un beneficiu prin antrenarea în recunoașterea precoce a semnelor și simptomelor de hipoglicemie.

În concluzie, sindromul hipoglicemiilor nerecunoscute este un fenomen complex, care prezintă un risc major pentru pacienți. Este mai frecvent întâlnit la persoanele cu DZ tip 1, dar poate fi prezent și în DZ tip 2. Este produs prin episoadele repetate de hipoglicemie și dereglarea mecanismelor de răspuns ale sistemului nervos. Pentru a preveni instalarea acestui sindrom, profesioniștii din domeniul medical trebuie să discute cu pacientul cu DZ despre strategiile de prevenire a hipoglicemiei încă de la debutul bolii și educarea trebuie să fie continuă și adaptată situației pacientului. Tehnologia disponibilă pacientului și medicului poate să joace un rol important în reducerea riscului de hipoglicemii și prevenirea episoadelor de hipoglicemie severă.

Am obținut consimțământul informat al pacientei pentru publicarea acestor date.

Bibliografie

1. Shiel WC. Medical Definition of Hypoglycemia unawareness. MedicineNet. Accesat la: https://www.medicinenet.com/script/main/art.asp?articlekey=22381

2. Monnier L, Colette C, Wojtusciszyn A, Dejager S, Renard E, Molinari N, Owens DR. Toward Defining the Threshold Between Low and High Glucose Variability in Diabetes. Diabetes Care. 2017. 40(7):832-838.

3. Martín-Timón I, Del Cañizo-Gómez FJ. Mechanisms of hypoglycemia unawareness and implications in diabetic patients. World J Diabetes. 2015. 10;6(7):912-26.

4. Chico A, Vidal-Ríos P, Subirà M, Novials A. The continuous glucose monitoring system is useful for detecting unrecognized hypoglycemias in patients with type 1 and type 2 diabetes but is not better than frequent capillary glucose measurements for improving metabolic control. Diabetes Care. 2003. 26(4):1153-7.

5. Robinson AM, Parkin HM, Macdonald IA, Tattersall RB. Physiological response to postural change during mild hypoglycaemia in patients with IDDM. Diabetologia. 1994. 37(12):1241-50.

6. Banarer S, Cryer PE. Sleep-related hypoglycemia-associated autonomic failure in type 1 diabetes: reduced awakening from sleep during hypoglycemia. Diabetes. 2003. 52(5):1195-203.

7. Khunti K, Davies M, Majeed A, Thorsted BL, Wolden ML, Paul SK. Hypoglycemia and risk of cardiovascular disease and all-cause mortality in insulin-treated people with type 1 and type 2 diabetes: a cohort study. Diabetes Care. 2015. 38(2):316-22.

Adeziunea labială completă la o pacientă în postmenopauză cu lichen plan asimptomatic asociat

[1]Gheorghe Cruciat, [1]Georgiana Nemeti, [1]Iulian Goidescu, [1]Andreea Florian, [2]Cristina Lazăr-Cruciat, [1]Iulia Popa

[1]Disciplina Obstetrică și Ginecologie 1, Universitatea de Medicină și Farmacie "Iuliu Hațieganu" Cluj-Napoca

[2]Disciplina Dermatologie, Universitatea de Medicină și Farmacie "Iuliu Hațieganu" Cluj-Napoca

Introducere

Adeziunea labială, întâlnită în literatură cu denumirea de fuziune sau aglutinare labială, reprezintă o afecțiune genitală benignă, a cărei etiologie nu este pe deplin cunoscută (1). Incidența maximă se înregistrează la fetițe în jurul vârstei de 6 ani – adeziune labială primară, dar patologia survine sporadic și la paciente de vârstă reproductivă, precum și în peri/postmenopauză - adeziune labială secundară. Având în vedere că au fost raportate doar câteva cazuri de adeziune labială completă la pacientele aflate în climax, nu se poate vorbi despre o estimare a prevalenței bolii la această grupă de vârstă.

Factorii de risc care favorizează dezvoltarea adeziunii labiale la pacientele aflate în climax sunt nivelul scăzut de estrogen seric, vaginita atrofică, igiena deficitară, coexistența unei patologii dermatologice de tip lichen plan/lichen scleros, dinamică sexuală redusă (2,3).

Majoritatea pacientelor sunt asimptomatice, sau asociază simptome nespecifice, sugestive pentru o patologie urinară sau vulvară - disurie, imperiozitate micțională,

flux urinar redus/întrerupt, infecții recurente ale tractului urinar (2,4,5), durere și prurit vulvar, dispareunie, scurgeri vaginale patologice (6,7).

Lucrarea de față prezintă un caz de fuziune labială completă identificată la o pacientă aflată în climax stabilizat avansat, cu retenție acută de urină, pe fondul prezentărilor repetate pentru infecții de tract urinar în ultimele 6 luni, dezvoltată pe fondul unui lichen plan identificat la examinarea histopatologică a eșantioanelor de biopsie vulvară. Particularitatea cazului este reprezentată de asocierea mai multor factori de risc pentru adeziunea labială completă la această pacientă: statusul menopauzal avansat/hipoestrogenism, lipsa activității sexuale, antecedentele de infecții recurente de tract urinar și prezența lichenului plan identificat la examinarea histopatologică a eșantioanelor de biopsie vulvară.

Prezentare de caz

Pacientă în vârstă de 86 de ani, aflată în climax indus chirurgical de aproximativ 30 de ani, cu o naștere la termen pe cale vaginală în istoricul obstetrical și histerectomie totală cu anexectomie bilaterală efectuată pentru o patologie benignă în antecedentele ginecologice, prezintă de 6 luni tulburări micționale, dificultatea evacuării vezicii urinare, tendință de retenție urinară, infecții repetate ale tractului urinar. Pacienta nu relatează în ultimele 6 luni acuze de tip prurit labial sau prezența unor leziuni erozive, papulo-scuamoase sau hipertrofice la nivel vulvar, afirmativ nu a constatat semne incipiente de fimoză clitoridiană sau adeziune labială. De asemenea, nu relatează simptomatologie dureroasă la nivelul cavității orale sau constatarea apariție unor leziuni tegumentare sau mucoase. Pacienta se prezintă la consult într-un serviciu de urologie unde se constată imposibilitatea de cateterizare a uretrei prin lipsa accesului la meatul uretral extern. În aceste condiții se montează sondaj vezical suprapubian tip Pezzer și pacienta este transferată într-un serviciu de obstetrică-ginecologie pentru evaluare și atitudine terapeutică de specialitate.

Examenul clinic general la preluarea în serviciul de obstetrică-ginecologie relevă pacientă conștientă, orientată temporo-spațial, cu stare generală bună, funcții vitale normale, stabilă hemodinamic și respirator.

Examenul abdomenului relevă abdomen suplu, elastic, nedureros spontan și la palpare, crescut în volum pe seama țesutului adipos, (IMC - 32kg/m2), cu cicatrice mediană pubo-subombilicală și cateter suprapubic percutan tip Pezzer (Fig.1 A).

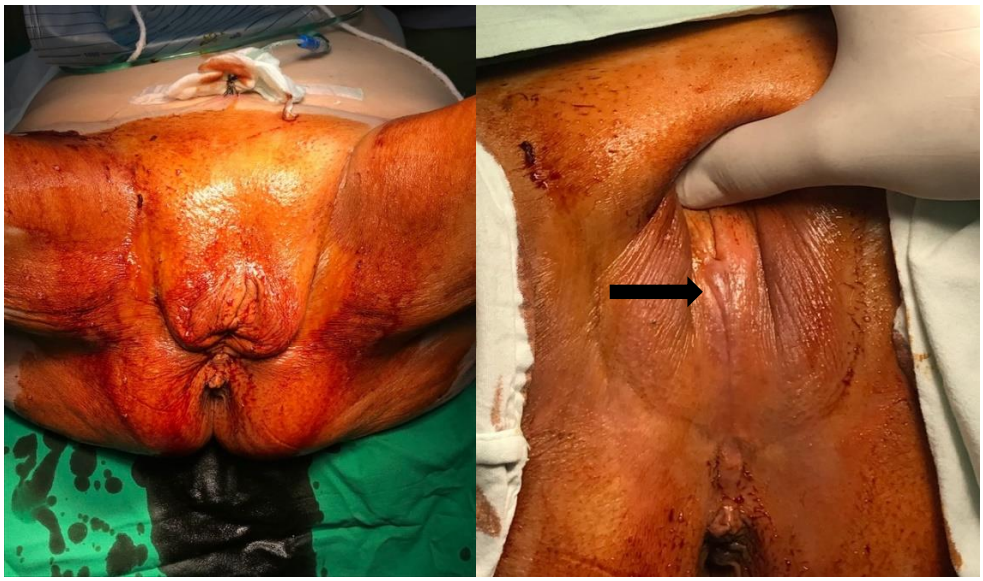

Fig. 1 A. Prezența sondajului vezical suprapubian Pezzer. B. Fuziune labială completă la nivelul labiilor mici.

Examenul clinic general nu pune în evidență prezența unor leziuni tegumentare sau mucoase sugestive pentru o patologie dermatologică.

La examenul clinic ginecologic, inspecția organelor genitale externe obiectivează aspectul atrofic aspect corespunzător în contextul vârstei și statusului climacteric al pacientei. Se pune în evidență coalescența completă a labiilor mici, de la comisura vaginală posterioară până la clitoris. Fuziunea labială determină obturarea totală a introitului vaginal și meatului urinar extern (Fig. 1 B). Nu se vizualizează semne clinice specifice pentru o patologie dermatologcă de tip lichen. Evaluarea

inițială a fost efectuată în cabinetul de consultații, dar explorarea completă a fost posibilă doar în sala de operație după anestezierea pacientei.

Având în vedere contextul clinic și imposibilitatea efectuării ecografiei transvaginale, se efectuează ecografie transperineală care pune în evidență prezența unei colecții lichidiene vaginale sugestivă pentru urocolpos - prin acumularea în vagin a urinei reziduale în spatele obstacolului reprezentat de coalescența labială.

Pe baza datelor anamnestice și a examenului clinic, se stabilește diagnosticul de adeziune labială completă.

Bilanțul de investigații biologice uzuale și preoperatorii nu relevă modificări generale semnificative patologice. După informarea pacientei, obținerea consimțământului acesteia și o pregătire preoperatorie adecvată, se intervine chirurgical, în condiții de asepsie și antisepsie. Analgezia intraoperatorie este asigurată prin analgo-sedare intravenoasă. Pacienta este așezată în poziție litotomică, se identifică spațiului de clivaj inter-labial prin adezioliză chirurgicală cu bisturiul rece și foarfeca fină cu refacerea anatomiei locale și restabilirea accesului la vagin și la meatul urinar extern. Dificultățile intraoperatorii au fost reprezentate de modificarea substanțială a planurilor anatomice și riscul de lezare a meatului urinar extern. Se practică biopsia labială pentru identificarea unei patologii tegumentare ca și factor etiologic al fuziunii labiale. Pentru certificarea restabilirii patenței meatului urinar se montează un cateter urinar Foley care se păstrează à demeure (Fig. 2).

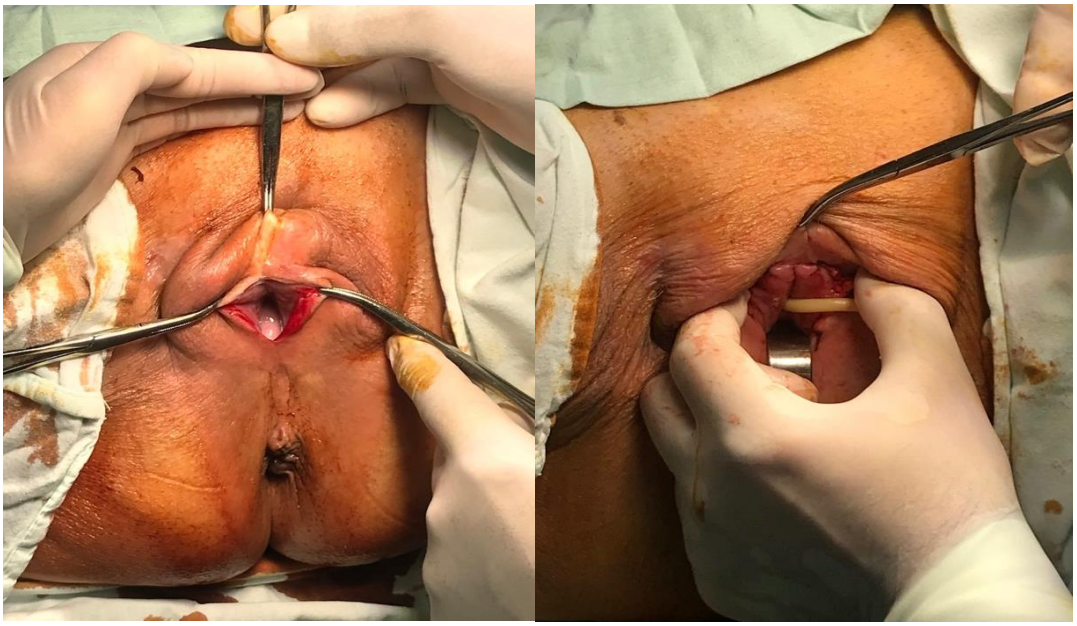

Fig. 2 A. Adezioliza fuziunii labiilor mici cu restabilirea orificiului vaginal și vulvar; B. Aspect postoperator cu prezența sondei urinare Foley și restabilirea accesului la meatul uretral.

Evoluția postoperatorie a pacientei pe perioada internării a fost favorabilă, cu îndepărtarea sondei Pezzer la câteva zile și a sondei Foley la două săptămâni cu reluarea micțiunilor spontane. Examenul anatomo-patologic al fragmentelor de biopsie identifică modificări histologice compatibile cu diagnosticul de lichen plan. Se instituie tratament cu corticosteroizi topici și pacienta este îndrumată pentru dispensarizare pe termen lung într-un serviciu de dermatologie. Reevaluarea postoperatorie la o lună, 6 și 12 luni relevă pacientă cu micțiuni spontane fiziologice și orificiul vulvar patent.

Discuții

Adeziunea labială completă poate fi primară – congenitală sau prepubertară și secundară – survenită în postmenopauză (8).

Patologia congenitală se datorează hiperplaziei suprarenale congenitale sau expunerii la androgeni exogeni din timpul sarcinii. De asemenea, poate fi asociată cu

agenezia vaginală sau ambiguitatea genitală. Fuziunea labială dobândită din perioada prepubertară este favorizată de vulvo-vaginite recurente, iritația locală provocată de urină, iritația mecanică prin grataj, infecții urinare, dermatite iritative de contact de la lenjerie nepotrivită (8).

În situații foarte rare, adeziunea labială apare la femeile de vârstă reproductivă, ca și complicație după nașterea pe cale vaginală sau după intervenții de tip circumcizie (9). Piosalpinxul, peritonita, infecțiile recurente ale tractului urinar, dezvoltarea de leziuni renale datorate obstrucției tractului urinar sunt raportate sporadic în literatură (10,11).

Coalescența labială secundară apare în postmenopauză, în contextul hipoestrogenismului, în special la femeile fără viață sexuală activă, datorită cicatricilor sau fibrozei reparatorii după afecțiuni tegumentare inflamatorii, proceduri chirurgicale sau traumatisme. Fuziunea labială la pacientele vârstnice este favorizată de anumite afecțiuni dermatologice – lichenul scleros vulvar, lichenul plan, pemfigusul, sindromul Behçet, sindromul Stevens-Johnson (necroliza epidermică toxică), cancerul vulvar, în cadrul complicațiilor postoperatorii după vulvectomie (9).

Nivelurile scăzute de estrogeni la femeile în climax predispun epiteliul de suprafață la traume și inflamații, cu apariția de modificări atrofice, care, împreună cu modificările inflamatorii cronice, duc la adeziune labială cu obstrucția parțială sau totală a vaginului și / sau a uretrei (12,13).

Norbeck et al. raportează o incidență estimată a fuziunii labiale la populația pediatrică între 0,6% și 1,4% (14). Nu există până în prezent studii publicate care să estimeze incidența acestei patologii la femeile aflate în postmenopauză (15).

La fetițe, fuziunea labială este de cele mai multe ori asimptomatică fiind descoperită accidental (16). Pacientele aflate în postmenopauză relatează simptome genito-urinare semnificative cum ar fi, incapacitatea de a goli complet vezica urinară, infecții urinare repetate, interferențe cu activitatea sexuală, acumularea urinei în vagin

cu exteriorizarea unor cantități reduse prin punctul de rezistență minimă de-a lungul liniei de fuziune, până la retenție acută de urină și urocolpos (10,11,17).

Prezența unei patologii dermatologice cronice reprezintă un factor predispozant pentru dezvoltarea fuziunii labiale complete, lichenul scleros sau plan fiind cea mai frecvent citată asociere (18,19).

Lichenul plan reprezintă o afecțiune inflamatorie cronică autoimună care interesează tegumentul, mucoasa orală, genitală, scalpul și unghiile16. Etiologia afecțiunii este necunoscută, se speculează implicarea unui răspuns autoimun mediat de celulele T împotriva keratinocitelor bazale. Frecvent, aceeași pacientă asociază și alte patologii autoimune (20).

Există 4 subtipuri de lichen plan care pot afecta vulva – forma erozivă, papulo-scuamoasă, hipertrofică și, respectiv, lichenul planopapilar (21). Leziunile tegumentare și mucoase au aspect și simptomatologie caracteristice – plane/papulare/erozive, izolate sau în placarde, violacee, poligonale, pruriginoase. Leziunile genitale sunt de cele mai multe ori cu localizare vulvară dar a fost raportată și extinderea vaginală. Pacientele sunt în general simptomatice, acuzând vulvodinie, prurit vulvar, usturime, dispareunie, secreție vaginală care nu răspunde la terapia pentru vaginită. Simptomatologia poate fi intermitentă sau permanentă, un procent redus de paciente fiind asimptomatice (22).

Cazurile clasice sunt diagnosticate pe seama aspectului clinic, în situații atipice este necesară biopsia pentru confirmarea sau excluderea diagnosticului. Biopsia este obligatorie și la pacientele cu lichen plan hipertrofic deoarece această formă clinică are aspect similar cu cel al carcinomului cu celule scuamoase.

Pacientele cu leziuni de lichen plan vulvo-vaginale trebuie supuse unui examen clinic general minuțios al tegumentelor și mucoaselor, de cele mai multe ori fiind regăsite leziuni caracteristice ale afecțiunii în multiple localizări.

Datorită prezentării clinice polimorfe a lichenului plan vulvar, un grup de experți în afecțiuni vulvo-vaginale stabilesc în 2012 un set de criterii sugestive pentru

diagnosticul acestei patologii (consensul Delphi): prezența unor leziuni erozive bine reliefate sau eritem lucios la nivelul introitului vaginal; leziuni erozive sau eritematoase cu margine albicioasă hiperkeratozică, cu sau fără striații Wickham ale tegumentului adiacent; vulvodinie sau usturime vulvară; inflamație vaginală; cicatrici, sau pierderea arhitecturii vulvare normale; leziuni mucoase similare cu alte localizări; prezența unei benzi inflamatorii bine demarcate la nivelul țesutului conjuctiv superficial care interesează joncțiunea dermo-epidermică; prezența unei benzi inflamatorii formată predominat din limfocite; semne de degenerare a stratului bazal (corpi Civatte, keratinocite anormale, apoptoză bazală). Prezența a minim 3 caracteristici este sugestivă pentru diagnosticul de lichen plan vulvar (23).

S-a ridicat problema unui risc crescut de transformare malignă la pacientele cu lichen plan vulvar, fără a se obține confirmarea acestei suspiciuni în studii efectuate pe loturi mari de paciente (24-26).

Managementul afecțiunilor vulvare cronice necesită educația pacientelor, instituirea de modificări comportamentale, sprijin din partea apropiaților, tratament medicamentos cronic – steroizi în administrare sistemică și topică. La pacientele aflate în menopauză, terapia cu estrogen nu este întotdeauna eficientă ca tratament de primă linie, fiind necesară de multe ori intervenția chirurgicală reparatorie (27). La pacienta noastră, având în vedere absența istoricului de simptomatologie și a semnelor clinice sugestive pentru lichen plan, în prezența fuziunii labiale complete cu obstrucția meatului urinar, se impune o procedură dezobstructivă chirurgicală, nefiind potrivită o abordare conservatoare cu tratament corticosteroid sistemic și topic.

Dezaglutinarea labială se poate realiza printr-o disecție fină de-a lungul liniei de fuziune sub anestezie, pentru a expune vaginul și meatul uretral (2,28). Kaplan și colaboratorii au descris folosirea dilatatoarelor progresive Hegar (14). Abordarea chirurgicală descrisă în studiul lui Hatada, folosind dilatatoare cervicale pentru a realiza separarea porțiunii inferioare a adeziunii, urmată în continuare de separarea aderențelor cu ajutorul penselor de disecție curbe, fine (29). Fakheri, în studiul său, a

descris disecția a aderențelor folosind cauterizarea, având ca și scop reducerea pierderilor sangvine și favorizarea cicatrizării postoperatorii (30).

Recurența aderențelor survine la 14-20% dintre pacientele tratate prin separare chirurgicală sau manuală; astfel, este esențială terapia de susținere cu creme pe bază de estrogen și a separării digitale a vulvei, alături de menținerea unei igiene locale adecvate, în special la pacientele cu factori de risc asociați (31,32).

Concluzii

Cazul prezentat în lucrarea de față subliniază importanța examinării clinice genitale periodice a pacientelor aflate în climax, în special în situația episoadelor persistente de infecție urinară simptomatică sau a simptomatologiei genito-urinare. De asemenea, nu trebuie subestimată frecvența afecțiunilor dermatologice de tip lichen plan/scleros la pacientele din această categorie populațională, precum și posibila asociere a unei leziuni maligne.

Considerații etice

Pentru prelucrarea datelor personale din foaia de observație, publicarea acestui articol și a imaginilor aferente am obținut consimțământul pacientei.

Referințe

(1) Julia J, Yacoub M, Levy G. Labial fusion causing urinary incontinence in a postmenopausal female: a case report. Int Urogynecol J Pelvic Floor Dysfunct. 2003;14:360–1.

(2) Pulvino JQ, Flynn MK, Buchsbaum GM. Urinary incontinence secondary to severe labial agglutination. Int Urogynecol J Pelvic Floor Dysfunct. 2008;19:253–6. doi: 10.1007/s00192-007-0415-8.

(3) Imamura R, Fujimoto M, Meguro N, Maeda O, Saiki S, Kinouchi T, et al. [Labial adhesion presenting as urinary incontinence and dysuria in a postmenopausal woman: a case report] Hinyokika Kiyo. 1998;44:843–5.

(4) Ong NCS, Dwyer PL. Labial fusion causing voiding difficulty and urinary incontinence. Aust New Zealand J Obstet Gynaecol. 1999;39(3):391–3.

(5) Prahl R, Gebhard M, McGerald G, Klein R. The case files: a rare case of labial fusion. Emerg Med News 2014:13(2A).

(6) Madhavi J, Vibha More, Satia MN. Labial agglutination in a postmenopausal female. J Postgraduate Gynecol Obstet 2015;2(6).

(7) Dube R. An approach to women with labial agglutination at different stages of life- a review. Int J Adv Multidiscip Res. 2016;3(2):1–10.

(8) Gonzalez D, Mendez MD. Labial Adhesions. Treasure Island, FL: StatPearls; 2020.

(9) Management of Acute Obstructive Uterovaginal Anomalies: ACOG Committee Opinion, Number 779. Obstet Gynecol. 2019 Jun. 133 (6):e363-e371.

(10) Tumbal PS, Majumdar R. Postmenopausal complete labial fusion: a rare case study. Int J Reprod, Contracep, Obstet Gynecol. 2016;5(5):1646–8.

(11) Dirim A, Hasirci E.Labial fusion causing urinary incontinence and recurrent urinary tract infection in a postmenopausal female: a case report. Int Urogynecol J. 2011 Jan;22(1):119-20.

(12) Palla L, De Angelis B, Lucarini L, Spallone D, Palla G, Cervelli V. A case of labial fusion and urinary pseudo-incontinence in an elderly woman. A surgical treatment and a review. Eur Rev Med Pharmacol Sci. 2010;14:491–3.

(13) Kaplan F, Alvarez J, Dwyer P. Nonsurgical separation of complete labial fusion using a Hegar dilator in postmenopausal women. Int Urogynecol J Pelvic Floor Dysfunct. 2015;26(2):297–8.

(14) Norbeck JC, Ritchey MR, Bloom DA. Labial fusion causing upper urinary tract obstruction. Urology 1993;42:209–11.

(15) Gaudens DA, Moh-Ello N, Fiogbe M, Bandre E, Ossoh BM, Yaokreh JB, et al. Labial fusion in the paediatric surgery department of Yopougon University hospital (Côte d'Ivoire): 108 cases. Sante. 2008 Jan-Mar. 18 (1):35-8.

(16) Bacon JL, Romano ME, Quint EH. Clinical Recommendation: Labial Adhesions. J Pediatr Adolesc Gynecol. 2015 Oct. 28 (5):405-9.

(17) Chang, C.H., Fan, Y.H., Lin, A.T.L. and Chen, K.K. Bladder Outlet Obstruction Due to Labial Agglutination. Journal of the Chinese Medical Association, 2012;75, 40-42.

(18) Saberi N, Gholipour F. Extensive Labial Adhesion Causing Voiding Urinary Symptoms in a Postmenopausal Woman: A Case Report. Iran J Med Sci. 2020 Jan. 45 (1):73-75.

(19) Laih CY, Huang CP, Chou EC. Labial adhesion in a postmenopausal female: A case report. Medicine. 2020 Jun;99(26):e20803. DOI: 10.1097/md.0000000000020803.

(20) Cooper SM, Ali I, Baldo M, Wojnarowska F. The association of lichen sclerosus and erosive lichen planus of the vulva with autoimmune disease: a case-control study. Arch Dermatol 2008; 144:1432.

(21) Lewis FM, Shah M, Harrington CI. Vulval involvement in lichen planus: a study of 37 women. Br J Dermatol 1996; 135:89.

(22) Simpson RC, Thomas KS, Leighton P, Murphy R. Diagnostic criteria for erosive lichen planus affecting the vulva: an international electronic-Delphi consensus exercise. Br J Dermatol 2013; 169:337.

(23) Cheng H, Oakley A, Rowan D, Lamont D. Diagnostic criteria in 72 women with erosive vulvovaginal lichen planus. Australas J Dermatol 2015.

(24) Zaki I, Dalziel KL, Solomonsz FA, Stevens A. The under-reporting of skin disease in association with squamous cell carcinoma of the vulva. Clin Exp Dermatol 1996; 21:334.

(25) Kennedy CM, Peterson LB, Galask RP. Erosive vulvar lichen planus: a cohort at risk for cancer? J Reprod Med 2008; 53:781.

(26) Simpson RC, Murphy R. Is vulval erosive lichen planus a premalignant condition? Arch Dermatol 2012; 148:1314.

(27) Üstüner I, Avsar AF. Labial adhesion with acute urinary retention secondary to bartholin's abscess. Low Urin Tract Symptoms. 2012;4:106–8

(28) Knudtzon S., Haugen S. E., Myhre A. K. Labial adhesion-diagnostics and treatment. Tidsskrift for den Norske Legeforening. 2017;137(1):31–35.

(29) Hatada Y. Two-step surgical approach to labial adhesions in a postmenopausal woman. Acta Obstet Gynecol Scand. 2003;82:1054–5.

(30) Fakheri T, Saeidiborojeni H, Jalilian N, et al. Urinary retention due to labial fusion; bloodless correction. A case report. Prof Med J. 2011;18(2):328–30.

(31) Singh P, Han HC. Labial adhesions in postmenopausal women: presentation and management. Int Urogynecol 2019 Sep;30(9):1429-1432.

(32) Ertürk N. Comparison of estrogen and betamethasone in the topical treatment of labial adhesions in prepubertal girls. Turk J Med Sci 2014; 44: 1103 – 7.

Carcinom adenoid chistic parotidian multiplu recidivant

Alma Aurelia Maniu[1,2], Maximilian George Dindelegan[1,2], Mara Bulmaci[1,2], Mihai Ionuț Tănase[1,2], Gheorghe Doinel Rădeanu[1,2]

1. Disciplina Otorinolaringologie, Universitatea de Medicină și Farmacie „Iuliu Hațieganu”, Cluj-Napoca, România
2. Clinica ORL, Spitalul Clinic Județean de Urgență Cluj-Napoca, România

Introducere

Tumorile parotidiene au o diversitate mare, malignitățile prezentând o provocare medico-chirurgicală și necesitând formarea unei echipe medicale pentru a obține cele mai bune rezultate terapeutice. În chirurgia ORL, provocările terapiei sunt majore, iar riscurile de leziuni iatrogene sunt mari. Examenul histopatologic este vital în diferențierea tumorilor cu creștere lentă, indolente de tipul carcinomului adenoid chistic, cum este prezentat în acest caz și cele cu fatalitate mare și creștere rapidă precum cele de duct salivar. Chimioterapia și radioterapia sunt etapele ce urmează după intervenția chirurgicală și care trebuie conduse cu precizie de către un medic oncolog și radioterapeut (1).

Cunoașterea anatomiei nervului facial este obligatorie în otorinolaringologie datorită implicației lui în patologia otică, cervico-facială și a glandei parotide. Nervul facial are originea la nivelul trunchiului cerebral și traversează osul temporal, ieșind din acesta prin gaura stilomastoidiană. Ramurile extratemporale ale nervului facial se regăsesc în corpul glandei parotide, separând glanda în cei doi lobi, superficial și profund, urmând să inerveze musculatura ce contribuie la realizarea expresiilor faciale. Relația nervului facial cu glanda parotidă, din punct de vedere chirurgical este complicată din cauza traiectului intraparotidian al ramificațiilor acestuia. La acest nivel nervul formează două trunchiuri, unul superior care se separă în ramurile frontală,

zigomatică și bucală și cel inferior care la rândul lui formează ramurile cervicală și marginală mandibulară (2,3).

Cazul a fost ales datorită complicațiilor apărute din cauza stadiului avansat al bolii și invazia formațiunii tumorale la nivelul stâncii osului temporal, conductului auditiv extern și a nervului facial la nivelul găurii stilomastoidiene. Invazia la nivel temporal este o afectare gravă cu un prognostic nefavorabil, ce impune chirurgie radicală, chimioterapia și radioterapia de sine stătătoare dovedindu-se a fi insuficiente și cu rezultate nesatisfăcătoare (4). Ca urmare a multiplelor ramuri pe care nervul facial le are la nivel parotidian, o afecțiune a acestei glande cu interesarea acestui nerv cranian duce la paralizia mușchilor mimicii pe hemifața ipsilaterală. Paralizia de nerv facial este o afecțiune cu răsunet major asupra calității vieții pacienților prin compromiterea funcțională, dar și prin alterarea de ordin estetic (5).

Prezentare de caz

Pacienta A.B. în vârstă de 69 de ani, din mediul urban, s-a prezentat în serviciul ORL acuzând apariția unei paralizii faciale stângi și a unei formațiuni tumorale retroauriculare stângi. Simptomatologia actuală a debutat insidios în urmă cu aproximativ 9 luni în cazul paraliziei faciale, respectiv în urmă cu 20 de luni pentru formațiunea retroauriculară și s-a agravat progresiv.

Din antecedentele heredocolaterale reținem tatăl cu neoplasm gastric și sora cu neoplasm mamar.

Antecedentele personale patologice relevă o parotidectomie totală (cu prezervarea nervului facial) realizată în urmă cu 18 ani pentru un carcinom adenoid chistic parotidian stâng, pentru care a parcurs și un tratament adjuvant cu radiochimioterapie (20 de cicluri Cobalt + 2 cicluri de chimioterapie). După 7 ani, pacienta s-a prezentat pentru recidivă tumorală, motiv pentru care s-a reintervenit chirurgical și s-a practicat excizia formațiunii tumorale. Postoperator s-au administrat încă 11 cicluri de radioterapie cu Cobalt.

Asociat, pacienta este cunoscută cu hipertensiune arterială, apendicectomie în adolescență și 1 cezariană în antecedente.

Condițiile de viață și de muncă sunt corespunzătoare, neagă consumul de toxice, neagă alergiile medicamentoase, iar ca medicație de fond urmează un tratament cu Perindopril.

Boala actuală a debutat în urmă cu aproximativ 20 de luni, inițial prin apariția unei formațiuni tumorale infltrative la nivel retroauricular stâng, accentuarea hipoacuziei la urechea stângă și ulterior prin apariția graduală a paraliziei faciale stângi. În urmă cu 20 de luni pacienta a efectuat o biopsie excizională de la nivelul formațiunii tumorale, într-un alt serviciu chirurgical. Examenul histopatologic confirmă diagnosticul de carcinom adenoid chistic.

La momentul internării, la examenul obiectiv, pacienta prezintă facies asimetric din cauza paraliziei faciale stângi grad House Brackmann VI (paralizie totală). La inspecție se poate observa o formațiune tumorală retroauriculară stângă care la palpare este dură, imobilă, aderentă la planurile subiacente, de aproximativ 3x2cm, nedureroasă. Otoscopic se decelează o stenoză completă a conductului auditiv extern (CAE) stâng, care împiedică vizualizarea membranei timpanice. La acumetria instrumentală testul Rinne este pozitiv la urechea dreaptă (UD) și negativ la cea stângă (US), iar testul Weber este lateralizat la urechea stângă. Pe audiograma tonală se observă o hipoacuzie neurosenzorială ușoară UD și o hipoacuzie mixtă medie spre severă US.

Fig. 1. Paralizie facială stângă

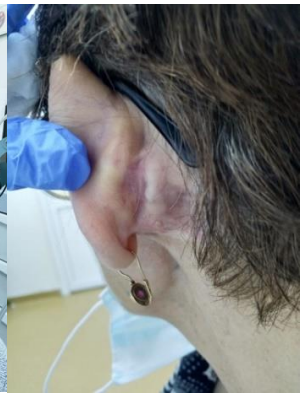

Fig. 2. Formațiune tumorală retroauriculară

Examinările de laborator (biochimie, hemoleucogramă) sunt în limite normale.

Preoperator s-a efectuat examen computer tomograf (CT) care a pus în evidență o formațiune tumorală infiltrativă situată la nivelul lojei parotidiene stângi cu extensie spre regiunea retroauriculară, invazia CAE stâng și a mastoidei, cu respectarea urechii medii.

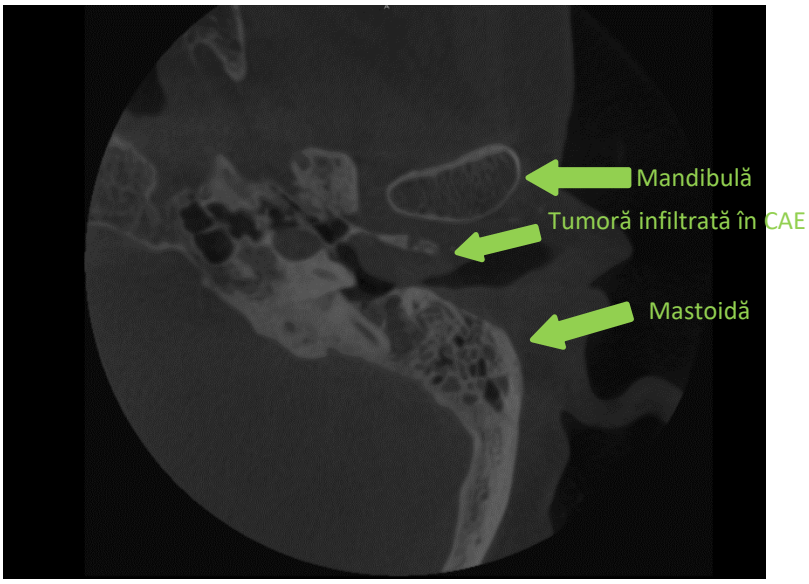

Fig. 3. Examinare CT – invazie CAE stâng și mastoidă

Având în vedere examenul clinic general, local și investigațiile paraclinice efectuate s-a stabilit diagnosticul de Carcinom adenoid chistic parotidian stâng recidivat.

Diagnosticul diferențial a fost făcut pe de-o parte pentru paralizia de nerv facial cu: paralizia Bell, paralizia de nerv facial dată de colesteatom sau alte formațiuni tumorale benigne sau maligne de la nivelul urechii medii care pot invada sau comprima nervul. Pe de altă parte s-a realizat diagnosticul diferențial al formațiunii tumorale retroauriculare cu: alte formațiuni tumorale benigne sau maligne care pot apărea la acest nivel, însă toate au fost eliminate datorită rezultatului histopatologic obținut în urma biopsierii formațiunii tumorale.

S-a hotărât realizarea intervenției chirurgicale pentru reexcizia formațiunii tumorale recidivate. Intervenția chirurgicală a fost realizată cu scop de control local al patologiei, neavând viză curativă din cauza imposibilității obținerii marginilor libere de rezecție.

În anestezie generală și intubație orotraheală s-a practicat excizia formațiunii tumorale parotidiene stângi cu extensie retroauriculară stângă și în CAE US și timpanomastoidectomie radicală US cu obliterarea cavității timpanice și închiderea CAE US cu bont.

Piesele ablate au fost trimise în serviciul de Anatomie Patologică în vederea efectuării examenului histopatologic final, al cărui rezultat a confirmat ulterior diagnosticul de carcinom adenoid chistic parotidian.

Intraoperator s-a practicat disecția retrogradă a ramurilor nervului facial, cu identificarea ramurilor zigomatică, bucală și cervicală. S-a observat faptul că tumora infiltrează extensiv nervul facial la nivelul găurii stilomastoidiene, motiv pentru care s-a decis sacrificarea acestuia, mai ales având în vedere faptul că paralizia facială era deja instalată.

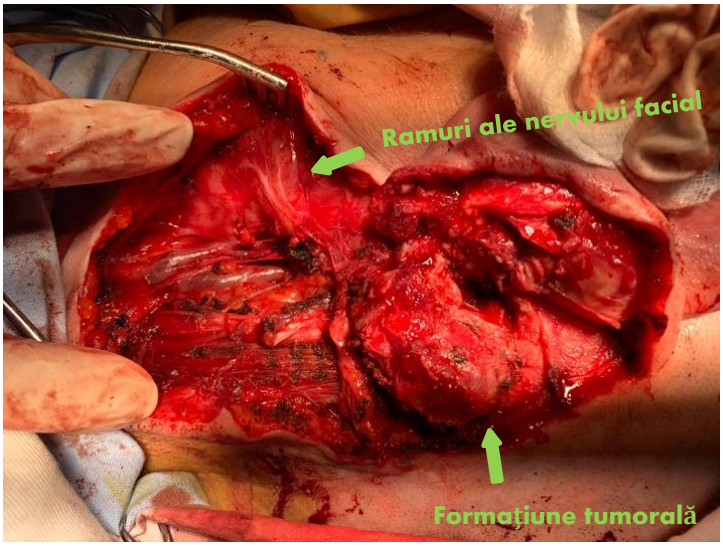

Fig. 4. Imagine intraoperatorie cu formațiune tumorală parotidiană stângă. Se pot observa ramurile disecate ale nervului facial.

Evoluția imediat postoperatorie a fost una favorabilă sub tratament antibiotic profilactic (amoxicilină cu acid clavulanic 1000 mg/200mg de 2 ori pe zi, 7 zile), antialgic (algocalmin 1g/2ml, de 3 ori pe zi, 5 zile), antiinflamator cortizonic (dexametazonă 4mg/ml, de 2 ori pe zi, 7 zile) și trofic vitaminic (vitamina B1 100mg/2ml și vitamina B6 50mg/2ml, 1 dată pe zi, 5zile). Pe parcursul internării s-a practicat toaletă locală zilnică cu Betadină și pansament local steril, iar în ziua 10 postoperator s-au suprimat firele de sutură.

La externare, pacienta a primit recomandări generale și de tratament trofic vitaminic (vitamine din complexul B în combinații, 3x1tb/zi, 10 zile/lună, 3 luni consecutiv), antivertiginos (betahistină 24mg 2x1tb/zi, 1 lună) și cu suplimente minerale (potasiu cu magneziu 39mg/12mg 3x1cpr/zi, 5 zile), respectiv lacrimi artificiale cu scopul de a preveni apariția leziunilor la nivelul ochiului stâng. Postoperator, în urma consultului oncologic se decide reluarea radioterapiei, care este în curs de efectuare la momentul prezentării cazului (au fost efectuate 11 cicluri și mai urmează încă 6).

Fig. 5 și 6. Cicatrice chirurgicală la 3 luni postoperator.

Discuții

Carcinoamele de tipul adenoid chistic sunt tumori rare. Acestea reprezintă aproximativ 1% din totalul tumorilor capului și gâtului (6). Nu sunt tumori specifice glandei parotide, acestea putând apărea și în restul glandelor salivare. Reprezintă aproximativ 10% din totalul tumorilor glandelor salivare (7). Incidența anuală a acestui tip de cancer este de aproximativ 3-4.5 cazuri la milionul de locuitori (8). Acest carcinom are o progresie lentă, cu o bogată invazie perineurală, iar extensia pe cale limfatică la nivel cervical este rară (9).

Ca primă opțiune de tratament pentru carcinoamele parotidiene adenoid chistice se regăsește chirurgia (parotidectomie combinată sau nu cu limfadenectomie cervicală) urmată de radioterapie postoperatorie (adjuvantă) (10). Supraviețuirea de lungă durată a pacientei prezentate în acest caz se explică prin progresia lentă a acestei boli și tratamentul chirurgical și adjuvant prin radioterapie aplicat de fiecare dată când a apărut recurența locală a bolii. Un review al cazurilor cu acest tip de patologie din perioada 1973-2007 a arătat o supraviețuire ridicată de 90.3% la 5 ani, 79.9% la 10 ani și 69.2% la 15 ani de la diagnosticul patologiei (11). Semnele de malignitate ale unei

tumori parotidiene sunt creșterea rapidă a unei tumori care este fixată la țesuturile înconjurătoare, durerea, paralizia de nerv facial (VII), invazia cutanată, metastazele ganglionare cervicale. Paralizia facială trebuie întotdeauna să ridice suspiciunea unei tumori maligne de glanda parotidă. Această paralizie apare între 12% și 19% din cazurile de cancere parotidiene indiferent de dimensiunea acestora. În cazul unui pacient care se prezintă cu o pareză facială acută de cauze necunoscute (paralizie Bell), care nu se remite în timp sau evoluează cu agravarea paraliziei, carcinoamele de glandă parotidă trebuie să fie un diagnostic diferențial luat în considerare (12).

Dat fiind faptul că o tumoră malignă de glandă parotidă se poate extinde local în țesuturile înconjurătoare o examinare de tipul tomografiei computerizate sau imagisticii prin rezonanță magnetică (IRM) este necesară preoperator. Examinarea CT este de elecție pentru extensia în oasele înconjurătoare (de exemplu în osul temporal, extensie care a fost prezentă și în acest caz), iar examinarea de tip IRM este utilă pentru aprecierea invaziei nervilor cranieni, a lobului profund parotidian, a spațiului parafaringian și a extinderii în baza craniului (13). Ca opțiuni chirurgicale există mai multe tipuri de parotidectomii (superficială, subtotală, totală, radicală, radicală extinsă). Parotidectomia superficială se referă la rezecția în bloc a lobului superficial (lateral) al glandei parotide cu prezervarea nervului facial. Acest tip de parotidectomie este indicat pentru tumori benigne și nu se preta în acest caz. Pentru tumorile maligne este necesară o parotidectomie totală. În cazul unei parotidectomii totale se disecă și lobul profund al glandei parotide (țesutul parotidian aflat medial de nervul facial). Acest tip de tehnică chirurgicală se utilizează în cazul tumorilor maligne ce se încadrează în stadiile T1 și T2, tumori maligne ce sunt fără extensie extraparotidiană și nu au invadat nervul facial. Această tehnică chirurgicală a fost utilizată în primele două intervenții chirurgicale în acest caz – 2002, 2009. În cazul stadiilor avansate, T3 și T4, tumori cu dimensiune de peste 4 cm, cu extensie extraparotidiană sau cu invazie a nervului facial se va practica parotidectomia radicală, tehnică ce constă în rezecția completă a glandei parotide și a ramurilor nervului facial ce sunt invadate de

formațiunea tumorală malignă parotidiană. Această procedură este de obicei combinată cu o disecție limfoganglionară cervicală și o reconstrucție de nerv facial în cazurile în care aceasta este fezabilă. Parotidectomia radicală extinsă este practicată atunci când tumora parotidiană invadează structurile învecinate ca osul temporal, mandibula sau pielea. În aceste cazuri sunt necesare proceduri chirurgicale suplimentare față de o parotidectomie totală clasică ca de exemplu mandibulectomii, rezecții cutanate, disecție de fosă infratemporală, rezecție parțială a osului temporal (14,15). În acest caz a fost necesară o parotidectomie radicală extinsă cu timpanomastoidectomie radicală a urechii stângi (procedură necesară pentru extirparea invaziei tumorale din mastoidă și conductul auditiv extern) și rezecție a nervului facial la nivelul găurii stilomastoidiene, deoarece acesta era infiltrat tumoral. Ținând cont de extensia majoră a acestei tumori indicația operației a fost de control local al bolii, iar aceasta a fost urmată de radioterapiei adjuvantă. În aceste cazuri cu extensie majoră tumorală nu poate fi atinsă o chirurgie curativă cu margini de rezecție libere și satisfăcătoare din punct de vedere oncologic.

Fiindcă nu s-a realizat reconstrucția nervului facial în același timp operator cu excizia tumorală, această reconstrucție poate fi tentată după finalizarea radioterapiei adjuvante.

Am ales să prezentăm acest caz, deoarece carcinoamele adenoid chistice reprezintă niște tumori rare, cu o progresie lentă, ce au ca primă indicație chirurgia, urmată de radioterapie adjuvantă. Particularitatea acestui caz a constat în multipla recidivare a formațiunii tumorale parotidiene în ciuda parotidectomiilor totale urmate de radioterapie postoperatorie efectuate în anul 2002 și 2009. Pe lângă aceste multiple recidive, din această prezentare se pot reține unele din cele mai grave complicații ale cancerelor parotidiene: paralizia facială prin invazia nervului facial și invazia osului temporal (invadarea mastoidei și obstruarea conductului auditiv extern).

Concluzie

Tumorile glandei parotide pot da complicații importante și prin extensia locală a bolii. Paralizia nervului facial care nu își revine sau se înrăutățește sub tratament întotdeauna trebuie să pună problema unui diagnostic diferențial cu o tumoră malignă de glandă parotidă ținând cont de traseul intraparotidian al acestuia. Chiar dacă un pacient se prezintă cu o tumoră parotidiană recidivată, într-un stadiu avansat, tratamentul chirurgical trebuie efectuat pentru a preveni complicații ulterioare ale extensiei patologiei tumorale și pentru a prelungi durata de viață a pacientului. În cazul carcinoamelor adenoid chistice de glande salivare se poate obține o supraviețuire de lungă durată după diagnosticul inițial chiar dacă apare recidiva patologiei. Aceasta poate fi obținută prin reintervenție chirurgicală și radioterapie adjuvantă.

Pentru prezentarea cazului și a imaginilor asociate autorii au obținut consimțământul informat al pacientului.

Referințe

1. Lewis AG, Tong T, Maghami E. Diagnosis and Management of Malignant Salivary Gland Tumors of the Parotid Gland. Otolaryngol Clin North Am. 2016 Apr;49(2):343-80. doi: 10.1016/j.otc.2015.11.001.
2. Moore GF. Facial nerve paralysis. Prim Care. 1990 Jun;17(2):437-60.
3. Kochhar A, Larian B, Azizzadeh B. Facial Nerve and Parotid Gland Anatomy. Otolaryngol Clin North Am. 2016 Apr;49(2):273-84. doi: 10.1016/j.otc.2015.10.002.
4. Das S, Nayak UK, Buggavetti R, Sekhar S. Adenoid Cystic Carcinoma of Accessory Parotid Gland: A Case Report. J Oral Maxillofac Surg. 2016 May;74(5):1097.e1-5. doi: 10.1016/j.joms.2016.01.012. Epub 2016 Jan 8.
5. Monkhouse WS. The anatomy of the facial nerve. Ear Nose Throat J. 1990 Oct;69(10):677-83, 686-7.

6. Dodd RL, Slevin NJ. Salivary gland adenoid cystic carcinoma: a review of chemotherapy and molecular therapies. Oral Oncol 2006;42:759–69.

7. Bradley PJ. Adenoid cystic carcinoma of the head and neck: a review. Curr Opin Otolaryngol Head Neck Surg 2004;12:127–32.

8. Bjørndal K, Krogdahl A, Therkildsen MH, et al. Salivary gland carcinoma in Denmark 1990–2005: a national study of incidence, site and histology. Results of the Danish Head and Neck Cancer Group (DAHANCA). Oral Oncol 2011;47:677–82.

9. Chang CF, Hsieh MY, Chen MK, Chou MC. Adenoid cystic carcinoma of head and neck: A retrospective clinical analysis of a single institution. Auris Nasus Larynx. 2018 Aug;45(4):831-837. doi: 10.1016/j.anl.2017.10.009

10. Mendenhall WM, Morris CG, Amdur RJ, Werning JW, Hinerman RW, Villaret DB. Radiotherapy alone or combined with surgery for adenoid cystic carcinoma of the head and neck. Head Neck 2004;26:154–62

11. Ellington CL, Goodman M, Kono SA, et al. Adenoid cystic carcinoma of the head and neck: Incidence and survival trends based on 1973-2007 Surveillance, Epidemiology, and End Results data. Cancer 2012;118:4444–51.

12. Cracchiolo JR, Shaha AR. Parotidectomy for Parotid Cancer. Otolaryngol Clin North Am. 2016 Apr;49(2):415-24. doi: 10.1016/j.otc.2015.10.007

13. Bag AK, Curé JK, Chapman PR, Pettibon KD, Gaddamanugu S. Practical imaging of the parotid gland. Curr Probl Diagn Radiol. 2015 Mar-Apr;44(2):167-92. doi: 10.1067/j.cpradiol.2014.07.001

14. The American Joint Committee on Cancer (AJCC) tumor/node/metastasis (TNM) classifications for cancer of the major salivary glands (parotid, submandibular, and sublingual). https://www.cancer.org/cancer/salivary-gland-cancer/detection-diagnosis-staging/staging.html

15. Juergen Theissing, Gerhard Rettinger, Jochen A. Werner. ENT – Head and Neck Surgery: Essential Procedures. New York, USA: Thieme; 2011.

Ocluzie intestinală prin hematom intramural jejunal secundar supradozajului de anticoagulant

Vlad Nicolae Dudric, Dan Damian Axente, Daciana Chirilă

Disciplina Chirurgie V, Departament 7, Universitatea de Medicină și Farmacie Iuliu Hațieganu, Cluj-Napoca, Romania

Introducere

Terapia anticoagulantă orală cu Warfarină este utilizată pe scară largă atât în scop profilactic cât și terapeutic. Warfarina este un antagonist al vitaminei K, esențială în sinteza unor factori ai coagulării (II, VII, IX, X). Intensitatea răspunsului la administrarea de Warfarină este proporțională cu doza administrată, răspuns controlat prin determinarea periodică a INR (International Normalized Ratio). Un răspuns terapeutic adecvat pentru majoritatea indicațiilor se obține la un INR cuprins între 2,5 și 3 [1].

Complicațiile hemoragice ale terapiei cu Warfarină, în majoritatea cazurilor sunt datorate supradozajului și au o incidență cuprinsă între 5 și 48% [2]. Hemoragia se poate manifesta ca și hematurie, hemoragie digestivă, epistaxis, hematom retroperitoneal, hematom la nivelul țesuturilor moi sau hemoragie intracerebrală [3].

Hematomul intramural intestinal este recunoscut de mult timp mai ales ca și entitate consecutivă unei traume abdominale fiind localizat mai frecvent la nivelul duodenului. Descris pentru prima data de către McLouchan în 1838 la autopsia unui pacient, hematomul a fost situat la nivelul duodenului fiind cauza unui traumatism abdominal [4]. Hematomul intramural spontan în lipsa unei contuzii abdominale este rar întâlnit și apare la pacienți cu factori de risc pentru hemoragie fiind localizat mai ales la nivelul jejunului sau ileonului. A fost descris pentru prima data în anul 1904 la un pacient cu afecțiune hematologică [5]. Odată cu răspândirea tratamentelor

anticoagulante, hematomul intramural intestinal spontan apare mai degrabă ca și formă de manifestare a hemoragiei ce complică supradozajul de anticoagulant decât în boli hematologice. Chiar și în aceste condiții apare foarte rar, cu o frecvență de 1 la 2500 de cazuri [6]. Tabloul clinic diferă în funcție de extensia hematomului și evoluție putând varia de la dureri abdominale de intensitate redusă la abdomen acut chirurgical. Cele mai frecvente simptome descrise în literatură sunt durerea abdominală, greața și mai rar vărsăturile [7]. Ocluzia intestinală asociată prezenței unui hematom intramural intestinal este cu atât mai rară și necesită de puține ori intervenție chirurgicală majoritatea cazurilor se rezolvă prin tratament conservativ de reechilibrare hemodinamică și corectare a coagulării [8]. In situații foarte rare este necesară intervenția chirurgicală fie datorită complicării hematomului intramural cu ocluzie intestinală fie cu leziuni ischemice ireversibile la nivelul peretelui intestinal [9].

Vom prezenta în această lucrare cazul unei paciente cu hematom intramural spontan la nivelul jejunului cu ocluzie intestinală și modificări ischemice parietale care a necesitat intervenție chirurgicală de urgență.

Prezentarea cazului

Pacientă in vârstă de 74 de ani, se prezinta in compartimentul de primire urgență (CPU) acuzând dureri abdominale, balonare, greață si vărsături de asemenea absența tranzitului intestinal pentru gaze si materii fecale de aproximativ 12 ore. Simptomele s-au instalat brusc în urmă cu 24 de ore și s-au agravat progresiv.

Pacienta este cunoscuta cu antecedente patologice de fibrilație atrială cu alură înaltă, proteza mecanica aortica normofuțională, hipotiroidism sub tratament. Pacienta se află sub terapie anticoagulantă cu Acenocumarol (Trombostop) de 4 ani cu o doză de 4mg pe zi și controlul lunar al INR, ultima valoare a INR fiind de 2.7 în urmă cu trei săptămâni. Pacienta nu are istoric de intervenții chirurgicale abdominale.

La prezentarea în compartimentul de urgență pacienta prezenta o stare generală ușor alterată, conștientă, orientată, tegumente ușor palide, puls 150 bătăi pe minut,

tensiunea arterială 100/60 mmHg. Din datele anamnestice aflăm că pacienta a urmat în ultima săptămână un tratament antibiotic la indicația medicului urolog pentru o infecție urinară fără a putea preciza exact antibioticul administrat și doza.

La examenul obiectiv local abdomenul pacientei era mult destins cu o sensibilitate difuză mai accentuata periombilical unde se schițează apărare musculară. Nu se evidențiază cicatrici chirurgicale și orificiile herniare sunt libere. La tușeul rectal ampula rectală este cu materii fecale fără produse patologice, fără sensibilitate nu se decelează modificări patologice la examinare.

Fibrilația atrială cu alură înaltă este obiectivată și pe traseul EKG. Analizele de laborator arată leucocitoză 19.32 *10^3/µL, Proteina C reactiva (PCR)=* 150 mg/L, INR peste 10, Hematii=* 3.91 10^3*10^3/µl , Hemoglobina=* 11.1 g/dl , Hematocrit=*34.6 % , Volum eritrocitar mediu=88.5 fL , Hemoglobina eritrocitara medie=28.4 pg/cel , Concentrația medie de hemoglobina / eritrocit=32.1 g/dl , Trombocite=316 *10^3/µL , NEU%=* 86.2 %.

S-a suspicionat un abdomen acut de tip ocluziv motiv pentru care s-a indicat investigarea computer tomografică cu substanță de contrast pentru elucidarea cauzei obstrucției. S-a montat o sondă nazogastrică prin care s-au exteriorizat aproximativ 700 ml lichid de stază. Se începe resuscitarea volemică, se administrează plasmă proaspătă congelată (PPC) și vitamina K, reechilibrare hidroelectrolitică și acido-bazica.

Se efectuează CT abdominal cu substanță de contrast la care se vizualizează în flancul stâng abdominal anse de intestin subțire (jejun), conglomerate parțial, fără a putea fi individualizate și urmărite pe întreg traiectul, cu conținut mixt (predominant lichidian) asociind câteva nivele hidro-aerice. Unele dintre anse sunt destinse, cu diametrul de până la 40 mm; corespunzător acestora, se observa o îngroșare focală, circumferențială a peretelui intestinal jejunal, iodofilă, având o grosime de pană la 15 mm, pe o lungime de 85 mm, cu aspect stenozant. Exista o densificare a grăsimii adiacente corespunzător îngroșării parietale descrise și câteva imagini ganglionare de pană la 9/12,5mm incluse la nivelul acesteia. Proximal de aspectul menționat anterior

se vizualizează o îngroșare parietala asemănătoare, extinsă pe o lungime de aprox. 35mm (Figura 1,2).

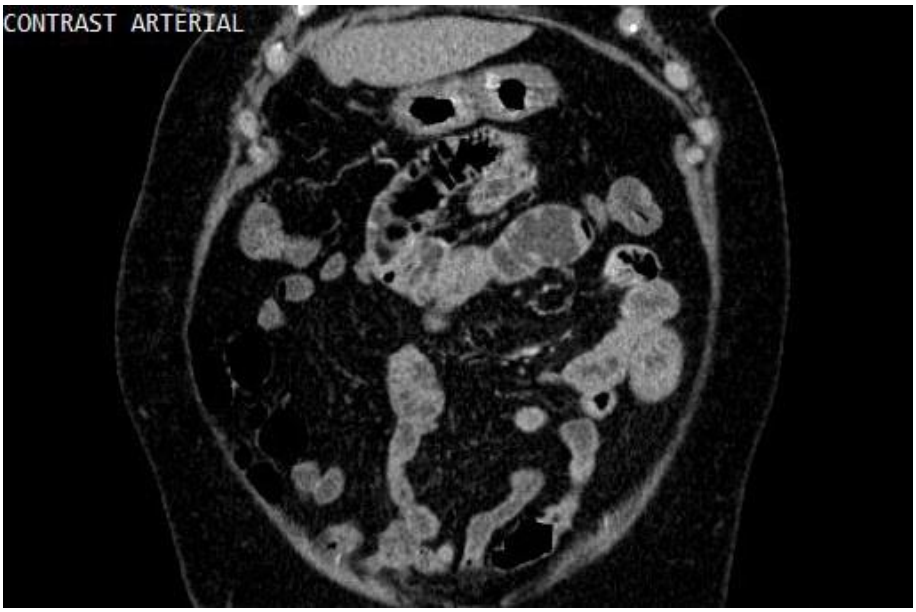

Fig. 1. Aspect de ocluzie a intestinului supraiacent de zona stenotică a ansei jejunale

În urma rezultatului CT se confirmă diagnosticul de abdomen acut chirurgical de tip ocluziv cu sediul ocluziei la nivelul ultimelor anse jejunale suspiciunea fiind de

hematom intramural. Se transferă pacienta pe secția de terapie intensivă (TI) in vederea continuării reechilibrării hidroelectrolitice și reglării coagulării. Se administrează încă o unitate de PPC și o doză de vitamina K până INR scade la o valoare de 2.5 se începe un suport vasoactiv minimal și se montează un cateter venos central.

După obținerea acordului informat al pacientei s-a intervenit chirurgical in anestezie generală cu intubație oro-traheală. Datorită faptului că nu poate specifica preoperator exact natura stenozei la nivelul intestinului subțire se decide abordul inițial laparoscopic pentru o explorare diagnostică a cavității peritoneale.

Abordul laparoscopic s-a făcut cu trei trocare: un trocar optic ombilical de 10 mm și două trocare de 5mm pe în flancul drept și respectiv stâng. Explorarea inițială a cavității peritoneale relevă prezența de sânge interileal, la nivelul fundului de sac Douglas, interhepatodiafragmatic și perisplenic. La nivelul ultimelor anse jejunale se observă o zonă de aproximativ 10-15 cm cu pereți mult îngroșați cu sufuziuni sangvine, parțial (pe aproximativ 4 cm) cu aspect de leziuni ischemice avansate, posibil ireversibile (Figura 2). Ansele situate deasupra zonei stenotice prezintă distensie.

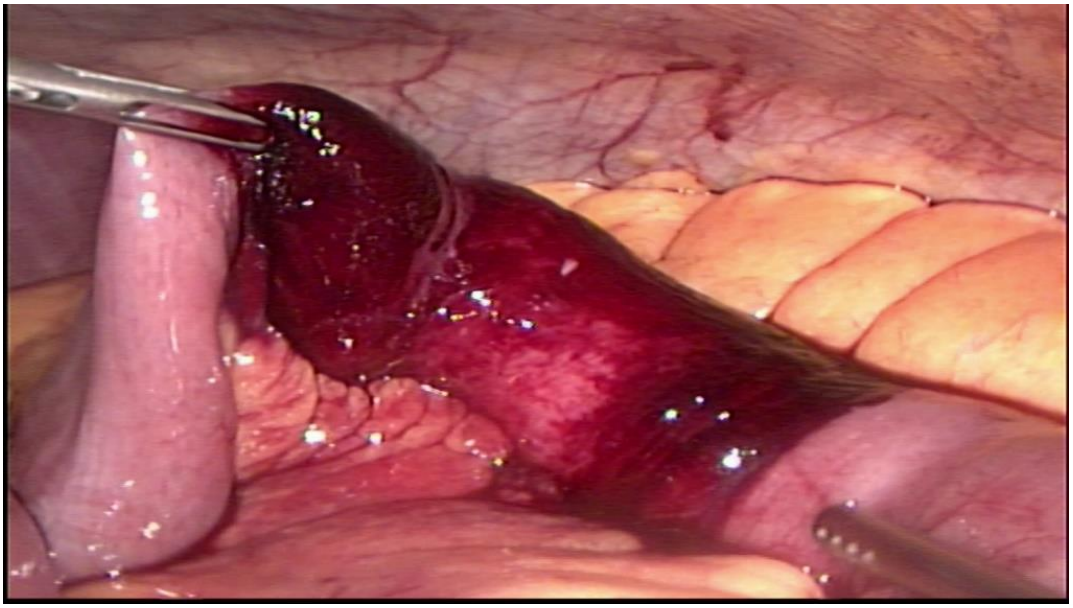

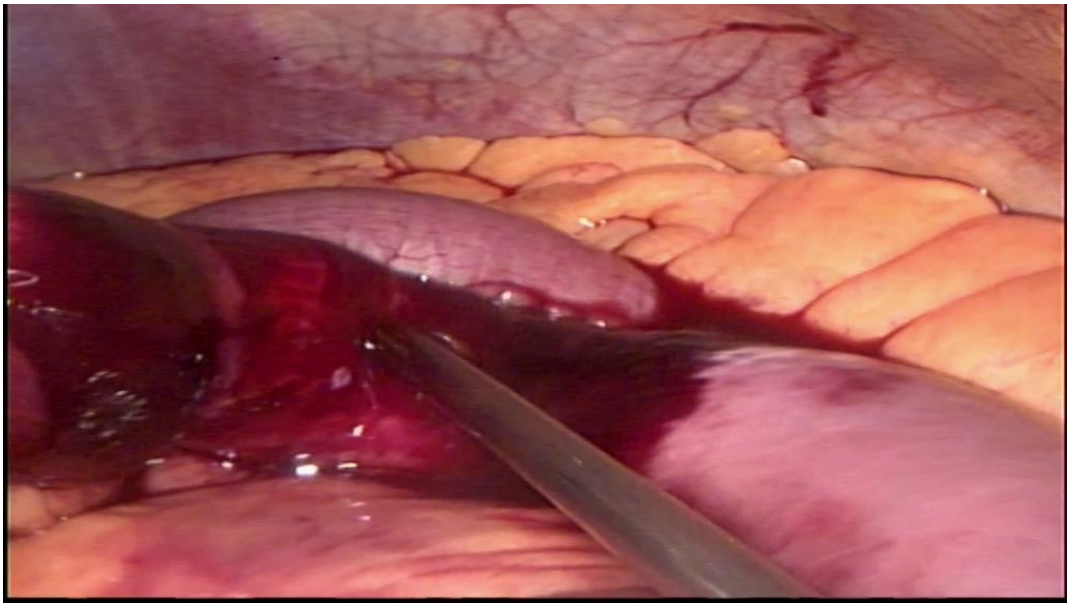

Fig. 2. Aspectul ansei jejunale la explorarea laparoscopică

Având în vedere aspectul descris se decide conversia la laparotomie. Abordul s-a făcut printr-o incizie mediană. După toaleta și explorarea atentă a întregii cavități peritoneale se regăsește ansa descrisă la explorarea laparoscopică situată la joncțiunea dintre jejun și ileon cu leziuni ireversibile pe o distanță de aproximativ 4 cm și îngroșare parietală importantă pe 15 cm cu stenoză aproape completă a ansei. Ansele din amonte de zona stenotică prezintă dilatare până la 3-4 cm (Figura 3). Nu se identifică alte leziuni patologice vizibile macroscopic la nivelul organelor intraabdominale.

Fig. 3. Porțiunea de intestin subțire cu hematom și leziuni ischemice

Se rezecă zona de intestin afectată descrisă anterior de aproximativ 15 cm si se practică o anastomoză termino-terminală (T-T). După lavajul atent al cavității peritoneale și plasarea unui tub de dren în Douglas se închide cavitatea peritoneală în straturi anatomice.

Pacienta este transferată în secția TI pentru monitorizare 24 de ore. Evoluția postoperatorie a pacientei a fost favorabilă, cu mobilizarea precoce și reluarea tranzitului intestinal în ziua a treia postoperator. Pe parcursul internării a fost întreruptă terapia anticoagulantă cu Warfarină fără a se administra heparină cu greutate moleculară mică datorită riscului crescut de sângerare.

Pacienta s-a externat în ziua a cincea cu o stare generală bună cu ritm sinusal și cu o valoare a INR de 2. La externare s-a recomandat continuarea terapiei

anticoagulante conform dozajului stabilit de medicul cardiolog cu menținerea uni INR în intervalul terapeutic.

Discuții

Hematomul intramural spontan non traumatic este o entitate patologică foarte rară ce se datorează în majoritatea cazurilor supradozajului de anticoagulant [10]. Mecanismul fiziopatologic de formare a hematomului este separarea straturilor peretelui intestinal prin hemoragia lenta a vaselor din submucoasă. Insuficiența renală cronică, ciroza hepatică, hipertensiunea arterială sau medicația antiagregantă reprezintă factori de risc pentru apariția hematomului intramural asociat supradozajului de anticoagulant. Intestinul subțire, cu precădere jejunul, este locul de elecție în care se dezvoltă hematomul intramural spontan rareori fiind descrise alte localizări la nivelul tubului digestiv.

Tabloul clinic ala pacientului cu hematom intramural variază în funcție de extensia și dimensiunea acestuia, de la simptome ușoare, până la abdomen acut chirurgical în caz de ocluzie sau necroză și perforație.

Analizele de laborator confirmă supradozajul de anticoagulant prin valori ale INR peste intervalul terapeutic, asociat o hemoglobină sub limita inferioară, poate indica anemie. In caz de abdomen acut vom avea un sindrom inflamator cu valori crescute ale PCR și leucocitoză [11, 12]. În cazul prezentat de noi INR a avut o valoare peste 10 și sindromul inflamator a fost prezent.

Computer tomografia abdominală este metoda imagistică care confirmă suspiciunea de hematom intramural prin prezența unor imagini caracteristice: îngroșarea simetrică a peretelui intestinal, îngustarea lumenului, dilatarea anselor supraiacent și uneori prezența de sânge perihepatic, perisplenic sau în Douglas [13].

Deoarece hematomul intestinal intramural secundar supradozajului de anticoagulant este o entitate rară nu există un consens asupra atitudinii terapeutice. Cu toate acestea majoritatea cazurilor pot fi gestionate prin tratament conservativ:

resuscitare volemică, întreruperea administrării de anticoagulant, corectarea coagulării prin administrare de vitamina K sau PPC. Intervenția chirurgicală se impune doar când pacientul are de la prezentarea în urgență simptomatologie de abdomen acut chirurgical sau când evoluează spre aceasta în ciuda tratamentului conservator. In cazul prezentat intervenția chirurgicală s-a impus datorită tabloului clinic de abdomen acut evident încă de la prezentarea în CPU. S-a ales inițial laparoscopia exploratorie pentru un diagnostic mai exact și apoi după clarificare și identificarea leziunilor ireversibile conversia la laparotomie cu rezecția segmentului afectat cu anastomoză primară T-T.

Deși incidența hematomului intestinal intramural este foarte mică diagnosticul trebuie considerat la pacienții cu terapie anticoagulantă administrată pe perioade lungi de timp la care apar brusc dureri abdominale, greață, vărsături sau chiar tabloul clinic al unui abdomen acut. Chiar dacă supradozajul nu este recunoscut anamnestic este obiectivat prin valori ale INR în afara intervalului terapeutic. Strategia de tratament aleasă trebuie individualizată și adaptată în funcție de gravitatea simptomelor și de evoluția cazului.

Pentru prelucrarea datelor personale din foaia de observație, publicarea acestui articol și a imaginilor aferente am obținut **consimțământul** pacientei.

Bibliografie

1. Hirsh J, Dalen JE, Anderson DR et al. (1998) Oral Anticoagulants. Chest 114(5): 445S-469S. doi: 10.1378/chest.114.5_Supplement.445S

2. Pimenta JM, Saramet R, Pimenta de Castro J et al. (2017) Overlooked complication of anticoagulant therapy: The intramural small bowel hematoma—A case report. International Journal of Surgery Case Reports 39: 305–308. doi: 10.1016/j.ijscr.2017.08.054

3. Hou S-W, Chen C-C, Chen K-C et al. (2008) Sonographic diagnosis of spontaneous intramural small bowel hematoma in a case of warfarin overdose. J. Clin. Ultrasound 36(6): 374–376. doi: 10.1002/jcu.20442

4. McLauchlan J (1838) Fatal false aneurysmal tumour occupying nearly the whole of the duodenum. Lancet 2: 203–205

5. Delibegovic M, Alispahic A, Gazija J et al. (2015) Intramural Haemorrhage and Haematoma as the Cause of Ileus of the Small Intestine in a Haemophiliac. Med Arch 69(3): 206–207. doi: 10.5455/medarh.2015.69.206-207

6. Limmer AM, Clement Z (2017) Extensive small bowel intramural haematoma secondary to warfarin. Journal of Surgical Case Reports 2017(3): 630. doi: 10.1093/jscr/rjx044

7. Khan K, Saeed S, Alothman S et al. (2018) Warfarin induced mesenteric and intestinal hematoma requiring surgical resection to relieve small bowel obstruction: A case report. International Journal of Surgery Case Reports 52: 111–113. doi: 10.1016/j.ijscr.2018.10.010

8. Chen H-L, Wu C-C, Lin AC-M (2013) Small bowel intramural hematoma secondary to abdominal massage. The American Journal of Emergency Medicine 31(4): 758.e3-758.e4. doi: 10.1016/j.ajem.2012.11.020

9. Pubmeddev, JE A (2020) Oral anticoagulant therapy--50 years later. - PubMed - NCBI. https://www.ncbi.nlm.nih.gov/pubmed/8439222. Accessed 05 Mar 2020

10. Abbas MA, Collins JM, Olden KW et al. (2002) Spontaneous Intramural Small-Bowel Hematoma. Arch Surg 137(3). doi: 10.1001/archsurg.137.3.306

11. Abdel Samie A, Sun R, Huber A et al. (2013) Spontaneous intramural small-bowel hematoma secondary to anticoagulant therapy: a case series. Med Klin Intensivmed Notfmed 108(2): 144–148. doi: 10.1007/s00063-012-0184-0

12. Altikaya N, Parlakgümüş A, Demır Ş et al. (2011) Small bowel obstruction caused by intramural hematoma secondary to warfarin therapy: a report of two cases. Turk J Gastroenterol 22(2): 199–202. doi: 10.4318/tjg.2011.0192

13. Tan TSE, Cheong SCW, Tan TJ (2019) Clinics in diagnostic imaging (201). smedj 60(11): 566–574. doi: 10.11622/smedj.2019147

Endometrioză ileo-cecală. Caz rar de ocluzie intestinală

Mihăileanu Florin Vasile[1], Marton Julia[2], Tukacs Szabolcs[2], Benedek Tamas[2], Ceban Cristina[3]

1. Disciplina Chirurgie II, Departament 7, Universitatea de Medicină și Farmacie "Iuliu Hațieganu" Cluj-Napoca, România
2. Clinica Chirurgie 2, Spitalul Clinic Județean de Urgență Cluj Napoca
3. Clinica Radiologie Spitalul Clinic Județean de Urgență Cluj Napoca

Introducere

Endometrioza reprezintă prezența de celule endometriale în afara uterului, fiind o afecțiune benignă ce apare frecvent la pacientele de sex feminin în perioada lor reproductivă. Endometrioza poate afecta 10-12% din femeile fertile cu un maxim de incidența intre 29-39 ani . Încă din 1927 Sampson susține teoria prin care endometrioza apare prin implantarea retrogradă de țesut endometrial în timpul menstruației. Celulele endometriale rămân sensibile la acțiunea hormonilor gonadotropi și reacționează în timpul ciclului menstrual. Noile cercetări în domeniu arată implicarea unor factori genetici și imunologici în etiologia endometriozei explicând astfel apariția bolii doar la o anumită categorie de femei.

Primele manifestări clinice ale endometriozei sunt nespecifice și pot apărea încă din perioada adolescenței ceea ce face ca un diagnostic precoce să poată fi stabilit cu dificultate.

Endometrioza se poate localiza oriunde la nivelul cavității peritoneale fiind clasificată în 3 categorii: endometrioza peritoneală, endometrioza ovariană și endometrioza profundă infiltrativă. Localizarea intraperitoneală este mai frecventă la nivelul pelvisului și în zona genitală, interesând ovarele, trompele uterine, ligamentele

uterine, fundul de sac Douglas. Endometrioza extraperitoneală este rară și poate interesa vaginul, colul uterin, cicatricile abdominale.

Endometrioza infiltrativă profundă se definește prin prezența la nivelul peritoneului și a structurilor subiacente a unor leziuni ce depășesc 5 mm diametru. Aceasta interesează intestinul subțire, intestinul gros, ureterele sau vezica urinară.

Tractul gastro intestinal este locul cel mai frecvent al localizării endometriozei extragenitale cu o frecvență de 3.8-37%. Cel mai frecvent este interesat rectul, ileonul, apendicele și mai putin cecul si valvula ileocecală fiind descrise însă și localizări extrem de rare (la nivelul stomacului sau colonului transvers).

Caracteristicile clinice ale endometriozei intestinale variază în funcție de amploarea bolii și locul implantării, din cauza lipsei semnelor clinice patognomonice ale bolii fiind dificil să se facă un diagnostic diferențial între endometrioza și alte patologii gastro-intestinale.

Endometrioza tractului gastro-intestinal poate fi asimptomatică dar majoritatea pacienților descriu prezența simptomelor în asociere cu momentul menstruației. Simptomatologia mai frecvent întâlnită este reprezentată de grețuri, senzație de balonare cu distensie abdominală, tulburări de tranzit (diaree/constipație), defecație dureroasă însoțită de tenesme rectale, rectoragie asociată cu momentul menstruației sau în stadiile avansate ale bolii, simptomatologie ocluzivă.

Leziunile endometriozice mari pot provoca îngroșarea și fibroza peretelui intestinului, ceea de determină apariția stricturii lumenale și obstrucția mecanică a intestinului. Obstrucția intestinului gros poate fi astfel cauzată de compresia extraluminală determinată de endometrioza genitală, de o reacție fibrotică care are ca rezultat stricturi și aderențe, sau de leziunile endometriozice localizate în peretele intestinal.

Endometrioza profundă asociată cu ocluzia intestinului gros este rară și poate fi confundată cu carcinomul sau boala Crohn. Endometrioza intestinului începe prin implantarea la nivelul seroasei urmată de invazia muscularei propria în timp ce

mucoasa este mai rar afectată. Severitatea bolii depinde de profunzimea invaziei în peretele intestinal și se manifestă frecvent cu simptome cronice.

Endometrioza infiltrativă netratată, deși rar, poate duce la obstrucția parțială sau completă a intestinului. În schimb obstrucția acută, secundară sindromului aderențial endometriozic este mult mai frecventă.

Prezentare de caz

Prezentăm cazul unei paciente AC de 35 ani fără antecedente patologice cunoscute care se prezintă în compartimentul UPU pentru dureri abdominale difuze, grețuri și vărsături precum și absența tranzitului intestinal.

Din datele anamnestice reținem că pacienta este nulipară, iar simptomatologia a debutat în urmă cu 48 de ore prin dureri difuze la nivel periombilical. Ulterior simptomatologia dureroasă se accentuează, durerile devin colicative și prezente la nivelul întregului abdomen, asociat pacienta acuzând grețuri și vărsături, inițial alimentare și apoi bilioase. De aproximativ 12 ore pacienta reclamă absența tranzitului intestinal pentru gaze și fecale. Pacienta nu urmează tratament cronic pentru nici o patologie și nu se află în tratament cu anticoncepționale.

La examenul obiectiv am întâlnit o pacientă suferindă, afebrilă, ce prezenta un abdomen destins, fără cicatrici abdominale decelabile, fără hernii ale peretelui abdominal ,cu sensibilitate difuză la palpare (semnul Blumberg -), hipersonoritate la percuție și peristaltică prezentă la auscultație.

Examinările biochimice au arătat o valoare normală a Hb și Ht (13 g/dl, 40.8%) fără semne de infecție cu o valoare normală a leucocitelor 5.5x109 (VN 3.5-10 x109), Na 136 mEq/l, K 3.4 mEq/l, uree 9mg/dl (VN 8-23 mg/dl), creatinină 0.73 mg/dl, TGO, TGP în limite normale, PCR în limite normale. Examenul de urină a decelat prezența leucocitelor 15 cell/ul (+) ridicând suspiciunea de infecție urinară.

Ultrasonografia FAST decelează distensia anselor intestinale în special la nivelul flancului stâng abdominal iar RX abdominală pe gol identifică multiple nivele hidroaerice (cel puțin 7) la nivelul regiunii epigastrice și în flancul stâng (figura 1).

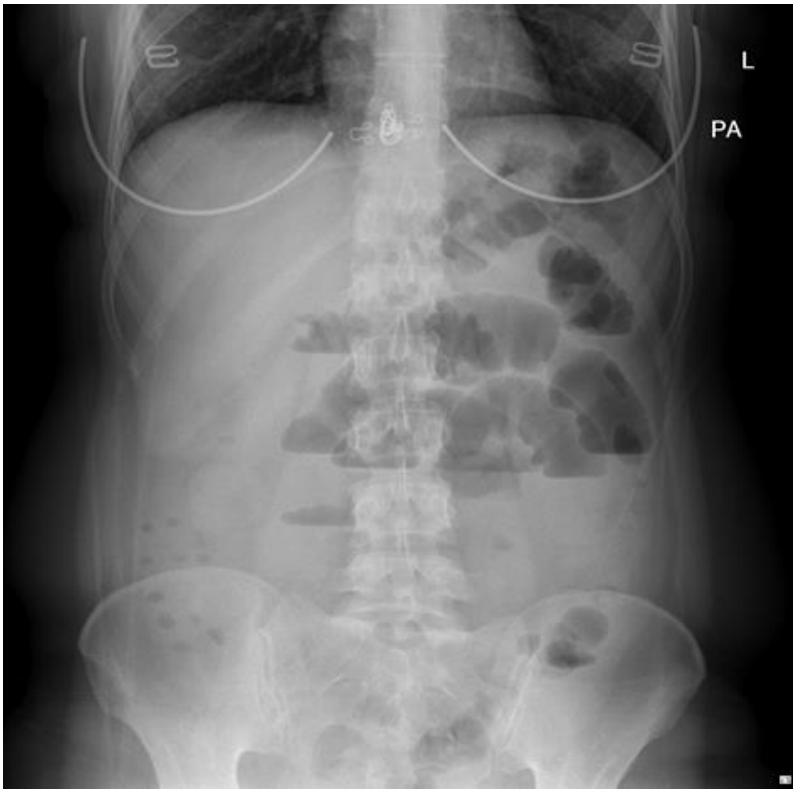

Figura 1. Nivele hidroaerice epigastru/flanc stâng

În această etapă pe baza datelor clinice și paraclinice se stabilește diagnosticul de ocluzie intestinală de etiologie neprecizată motiv pentru care se efectuează un CT adomino-pelvin cu substanță de contrast care evidențiază anse de intestin subțire dilatate, cu diametrul de 42 mm, cu conținut hidroaeric și îngroșări parietale de tip inflamator de până la 4,5 mm, fără semne de suferință parietală. De asemenea se evidențiază raportul inversat AMS/VMS în porțiunea distală cu ”whirlpool sign” în regiunea ombilicală iar în flancul stâng se pune în evidență o decalibrare bruscă a anselor intestinale jejunale de tip ansă plată/ansă dilatată (figuri 2,3,4).

Aspectul CT este sugestiv pentru un volvulus intestinal cu ocluzie intestinală. Vezica urinară, ureterele și rinichii fără modificări patologice, uterul în anteversie cu structură heterogenă cu dimensiuni de 67/31 mm.

Figura 2, 3. Aspect CT de ocluzie intestinală cu nivele hidroaerice (Cec crescut în volum cu priza de contrast, ultima ansa ileală greu de diferențiat)

Figura 4. Distensia intestinului subțire (volvulus intestinal ileon terminal cu ocluzie intestinală)

În aceste condiții ne am decis pentru efectuarea laparotomiei exploratorii prin incizie mediană supra-subombilicală. Intraoperator se identifică un bloc tumoral ce cuprinde cecul, valvula ileo-cecală și anexa dreaptă, cu stenoză completă la nivelul cadrului colic și distensie marcată a ileonului terminal supraiacent.

Se interpretează cazul ca si obstrucție malignă la nivelul cecului și se practică hemicolectomie dreaptă în limite oncologice, cu anastomoză ileo-transversă LL cu anexectomie dreaptă în bloc cu piesa de rezecție colică. Nu s-au identificat alte leziuni macroscopice suspecte la nivelul cavității peritoneale, ficatul fiind indemn de boală (Figura 5).

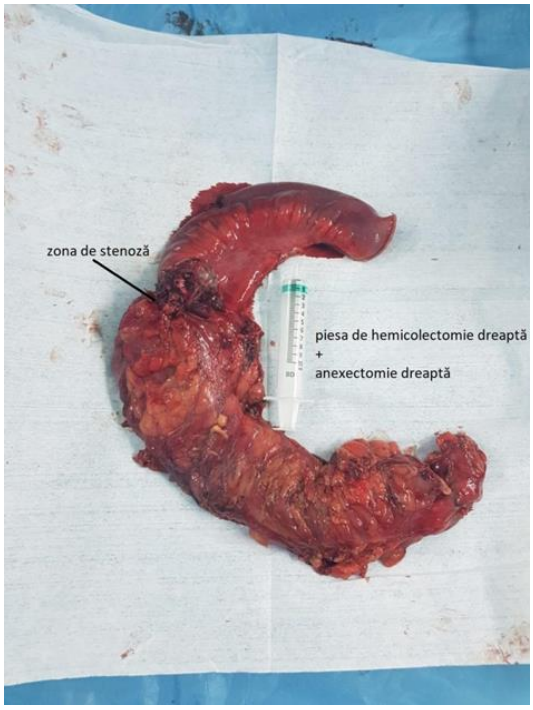

Figura 5. Specimen intraoperator (colon drept+anexă dreaptă)

Examinarea macroscopică a piesei de rezecție a aratat anexa dreptă (ovar transformat chistic de 3/2/1,5 cm și salpinge de 3 cm) aderentă intim la cec iar secțiunea piesei a identificat o formațiune tumorală vegetantă de 2/1,5 cm care invadează valvula ileocecală cu interesarea mucoasei și extensiespre ileon, țesutul adipos adiacent și salpinge. Adiacent tumorii s-a identificat o formațiune polipoidă pediculată cu diametrul de 1 cm (Figura 6,7).

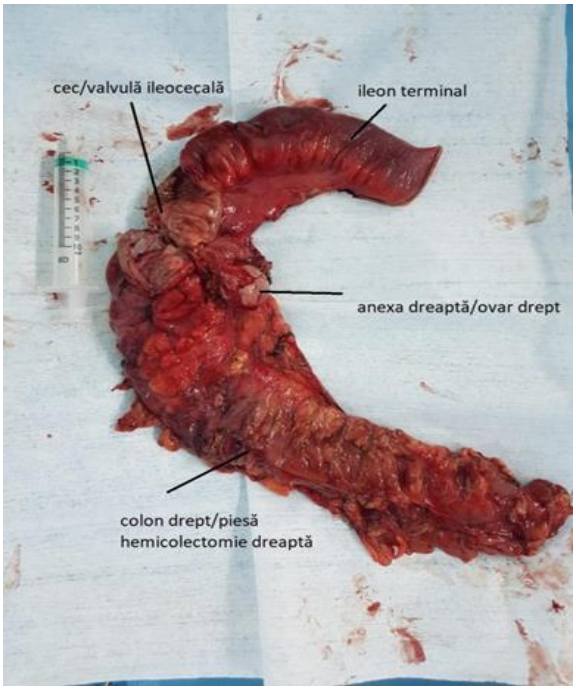

Figura 6. Apect macroscopic piesă de rezecție

Figura 7. Tumoră valvulă ileocecală

Examenul microscopic definitiv arată prezența la nivelul formațiunii tumorale a unor arii extinse de endometrioză și fibroză cu aderențe strânse ileo-cecale, respectiv între salpinge și peretele intestinal. Ovarul de asemenea prezintă 2 chisturi endometriozice, foliculi chistici și corpi albicans.

Formațiunea polipoidă descrisă la macroscopie este reprezentată de un adenom tubular fără displazie. S-au identificat 18 limfoganglioni cu histiocitoză sinusală, stază vasculară și microhemoragii focale (poza 8,9,10). În concluzie, examenul histopatologic tranșează diagnosticul de Endometrioză ileo-cecală, salpingiană și ovariană cu realizarea de aderențe strânse ileo-salpingo-cecale.

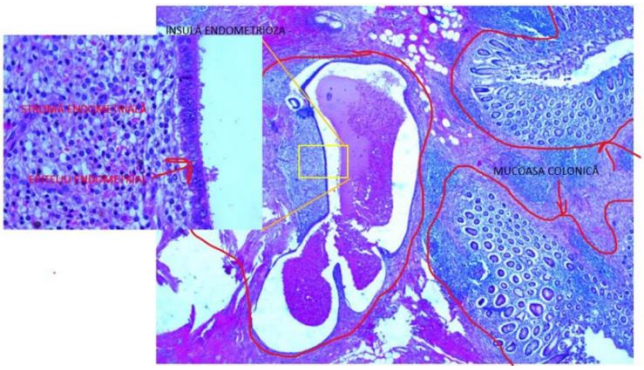

Figura 8. Colorație H-E X25. Glandă dilatată chistic cu hematii în lumen, aspect sugestiv de insulă de endometrioză. Detaliu focar endometrioză x400. Epiteliu cilindric și ciliat cu stromă endometrială.

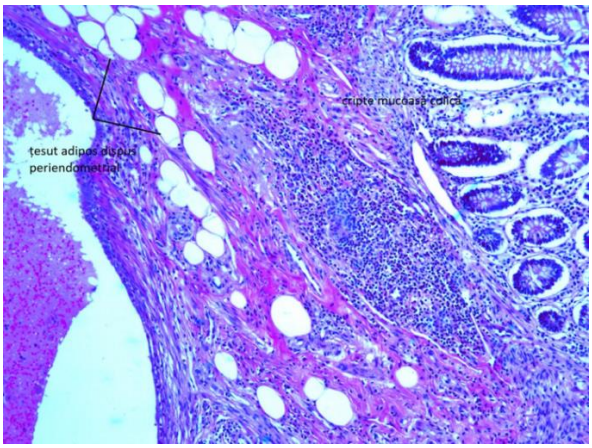

Figura 9. Colorație H-E x100. Detaliu perilezional arie endometrială

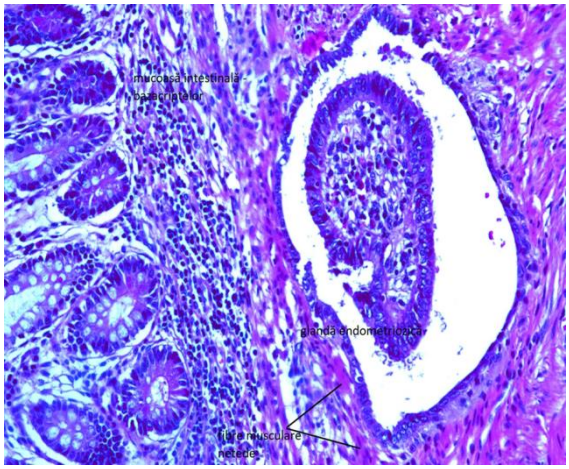

Figura 10. Colorația H-E x200. Detaliu leziune endometriozică

Pacienta a avut o recuperare postoperatorie rapidă fiind externată în ziua 7 cu stare generală bună, tranzit intestinal reluat și plagă chirurgicală în curs de vindecare. Pe parcursul internării a urmat tratament antibiotic (Cefort +Metronidazol), anticoagulant în doză profilactică, antialgic.

Reluarea anamnezei a identificat prezența ciclică la momentul menstruației a durerilor colicative abdominale, sub formă de crampe cu intensitate crescută și rezistente la administrarea de antialgice uzuale.

Discuții

Diagnosticul endometriozei intestinului gros rămâne dificil de stabilit preoperator, cu toate că acesta poate fi suspectat pe baza istoricului clinic ciclic, asociat cu perioada menstruației. Simptomele asociate cu endometrioza intestinului sunt durerea abdominală ameliorată de defecație, modificarea frecvenței sau aspectului scaunului și sângerări rectale anormale, dar cele mai multe dintre aceste simptome sunt observate numai în cazurile cu interesarea mucoasei.

Un diagnostic corect este esențial pentru stabilirea strategiei terapeutice mai ales că endometrioza nu este o patologie malignă.

Examenul fizic oferă adesea indicii insuficiente pentru stabilirea diagnosticului de endometrioză infiltrativă profundă, prin urmare, imagistica reprezintă un aspect important al diagnosticului.

Vârsta pacientului poate fi un element de diagnostic diferențial, deoarece cancerul colo-rectal interesează în special pacienții cu vârste avansate, deși noile studii de specialitate demonstrează o incidență crescândă și la pacienții sub 40 de ani. Al doilea aspect este că endometrioza începe dinspre seroasa colică și invadează peretele intestinal dinspre exterior determinând obstrucție, în timp ce patologia malignă începe de la mucoasă (sau un polip colo-rectal) spre musculară și/sau seroasă având o dezvoltare intralumenală(poza 11). Istoricul clinic al hematocheziei este neobișnuit în cazurile de endometrioză (atunci când este prezent se asociază cu menstruația) în timp ce este o caracteristică tipică cancerului colo-rectal.

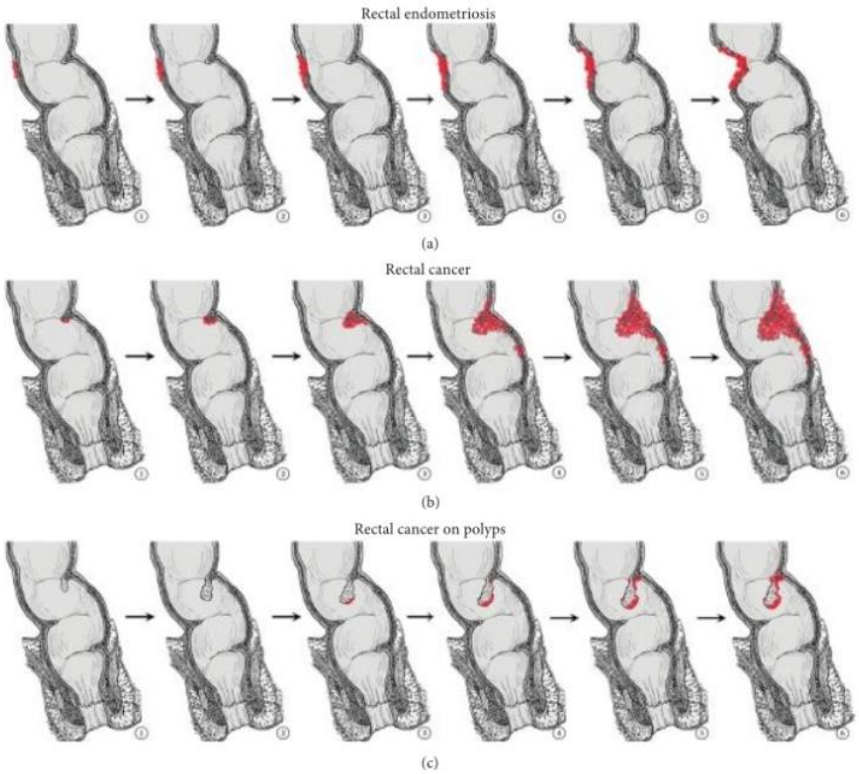

Figura 11. Extensia leziunilor în endometrioză/proces malign

Pentru diagnosticul endometriozei infiltrative, ecografia transvaginală reprezintă o tehnică imagistică extrem de fiabilă având o sensibilitate de 91% și o specificitate de 98%. De asemenea pot fi utilizate o varietate de examinări care includ clisma baritată, colonoscopia, CT și RMN. Colonoscopia nu reprezintă o măsură foarte eficientă de diagnostic, deoarece la majoritatea cazurilor cu endometrioză colică infiltrarea nu se extinde dincolo de seroasă, mucoasa fiind rar interesată de procesul inflamator.

În prezent, RMN cu contrast este considerată cea mai bună metodă imagistică pentru detectarea și evaluarea endometriozei intestinale , fiind superioară CT abdominal. În ciuda progreselor tehnice se pare că laparoscopia împreună cu excizia leziunii și examenul histologic rămân standardul de aur pentru diagnosticul de certitudine al endometriozei.

Endometrioza infiltrativă profundă este diagnosticată frecvent în stadiile avansate de boală când simptomatologia se datorează fibrozei extinse determinată de inflamația cronică din endometrioză. Medicația antiinflamatoare și cea hormonală nu are efect în acest stadiu al bolii.

În această situație, intervenția chirurgicală pare să fie opțiunea terapeutică cea mai eficientă. Deși nu există un protocol pentru selecția sau tratamentul pacientului cu endometrioza infiltrativă a colonului, excizia totală, ” shaving –ul” sau rezecția intestinului sunt variante de tratament cu scopul de înlăturare a focarelor de endometrioză și îmbunătățirea rezultatului clinic al tulburărilor funcționale. Cu toate că în ultimii ani, au fost dezvoltate o serie de noi tehnici, standardul de aur chirurgical rămâne rezecția intestinală segmentară prin abord laparoscopic sau prin laparotomie, în caz de aderențe.

O rezecție parțială sau chiuretajul leziunii este o alternativă la o rezecție intestinală cu o leziune mai mică de 2 cm Riscul de recurență după o intervenție pentru endometrioză infiltrativă variază foarte mult majoritatea autorilor vorbind de un risc de 5% -25% care pare totuși neinfluențat de radicalitatea rezecției.

S-a demonstrat că excizia completă a endometriozei intestinului, mai mult decât ablația, reduce unele simptome, cum ar fi dispareunia, dar simptomele generale nu sunt influențate semnificativ.

Deși frecvența complicațiilor este mai mare în cazul rezecției intestinale, în special pentru rezecțiile rectale joase, rezecția este indicată pentru leziunile mai mari de 30 mm care provoacă obstrucție sau implică mai mult de 1/3 din circumferința intestinală.

Concluzii

Diagnosticul preoperator al endometriozei intestinale este dificil de realizat imagistic, cel mai frecvent acesta fiind stabilit după intervenția chirurgicală, fiind confirmat doar de examenul histologic.

Tratamentul endometriozei profunde cu invazia intestinului (colon, rect, intestin subțire) reprezintă o adevărată provocare pentru clinicieni. Gestionarea pe termen lung a endometriozei este realizată în general de medicul ginecolog sau endocrinolog. În multe cazuri, suprimarea funcției ovariene prin administrare de contraceptive orale combinate care eliberează gonadotropina duc la o calitate a vieții satisfăcătoare. Salpingo-ovarectomia bilaterală este curativă în majoritatea cazurilor, dar implicațiile privării de estrogen pe termen lung trebui discutate preoperator de un medic cu experiență în acest domeniu.

Chirurgia radicală este un tratament supresiv pentru endometrioză dacă ovarele sunt funcționale și produc estrogen. Estrogenul este responsabil de apariția focarelor de endometrioză. În timpul perioadei reproductive, țesutul endometrial continuă să crească dacă nu se aplică tratament hormonal de inhibiție. Suprimarea hormonală utilizând Dienogest continuu sau Drospirenonă/Etinilestradiol reprezintă o variantă pentru tratament susținând terapia chirurgicală.

CE / BZA este o combinație de estrogen conjugat și bazedoxifen, un modulator selectiv al receptorilor de estrogen care induce degradarea receptorilor de estrogen din sân și țesutul endometrial.

Cercetările au arătat, de asemenea, că CE / BZA poate provoca regresia endometriozei la un model animal. Prin acest mecanism s-a emis ipoteza că CE / BZA ar fi o opțiune ideală pentru managementul medical, inducând regresia țesutului endometrial, asigurând în același timp efectele osoase protectoare ale estrogenilor și prevenind simptomele caracteristice menopauzei.

Femeile cu endometrioză pot fi asimptomatice dar majoritatea prezintă o varietate de simptome care se manifestă în general ciclic, în perioada reproductivă, asociat ciclului menstrual. Tratamentul optim presupune rezecția chirurgicală a tuturor leziunilor vizibile, deși acest lucru nu poate fi indicat de rutină mai ales dacă determină o creștere semnificativă a morbidității pacienților. În astfel de cazuri, terapia medicală adjuvantă este optimă. În cazul endometriozei profunde infiltrative a tractului gastro-intestinal soluția cea mai eficientă rămâne tratamentul timpuriu (medical sau chirurgical) pentru a preveni simptomele obstrucției parțiale sau complete a intestinului.

Consimțământul informat

S-a discutat cu pacienta despre prezentarea cazului, pacienta și-a dat acordul de utilizare a datelor clinice în scop academic, cu respectarea normelor în vigoare de utilizarea a datelor cu caracter personal.

Referințe

Viganò P, Parazzini F, Somigliana E, Vercellini P. Endometriosis: epidemiology and aetiological factors. Best Pract Res Clin Obstet Gynaecol. 2004;18:177–200.

Sampson JA. Metastatic or embolic endometriosis, due to the menstrual dissemination of endometrial tissue into the venous circulation. Am J Pathol. 1927;3:93–110.43.

Luisi S, Lazzeri L, Ciani V, Petraglia F. Endometriosis in Italy: from cost estimates to new medical treatment. Gynecol Endocrinol. 2009;25:734–40

Koninckx PR, Ussia A, Adamyan L, Wattiez A, Donnez J. Deep endometriosis: definition, diagnosis, and treatment. Fertil Steril. 2012;98:564–71.

Scioscia M, Orlandi S, Trivella G, Portuese A, Bettocchi S, Pontrelli G, et al. Sonographic differential diagnosis in deep infiltrating endometriosis: The bowel. Biomed Research Internat, 2019, Vol. 2019

Valentini AL, Gui B, Miccò M, et al. How to improve MRI accuracy in detecting deep infiltrating colorectal endometriosis: MRI findings vs. laparoscopy and histopathology. Radiol Med 2014; 119:291–297

De Cicco C, Corona R, Schonman R, Mailova K, Ussia A, Koninckx P. Bowel resection for deep endometriosis: a systematic review. BJOG. 2011;118:285–91

V. Remorgida, S. Ferrero, E. Fulcheri, N. Ragni, and D. C. Martin, “Bowel endometriosis: presentation, diagnosis, and treatment,” Obstetrical & Gynecological Survey , vol. 62, no. 7, pp. 461–470, 2007.

Ferrero S, Camerini G, Maggiore UL, Venturini PL, Biscaldi E, Remorgida V. Bowel endometriosis: Recent insights and unresolved problems. World J Gastrointest Surg 2011; 3: 31-38.

Sindromul Stevens Johnson – prezentare de caz

[1]Teodora-Larisa Timiș, [2]Paula-Adela Morar, [3]Ioan-Alexandru Florian, [4]Adrian-Lucian Baican

[1]Departamentul de Științe Funcționale, Disciplina Fiziologie, Universitatea de Medicina și Farmacie „Iuliu Hațieganu”, Cluj-Napoca

[2]Spitalul Clinic Județean de Urgență Cluj-Napoca, Clinica de Dermatovenerologie

[3]Departamentul de Neuroștiințe, Disciplina Neurochirurgie, Universitatea de Medicină și Farmacie „Iuliu Hațieganu”, Cluj-Napoca; 4Departamentul 6, Disciplina Dermatovenerologie, Universitatea de Medicină și Farmacie „Iuliu Hațieganu”, Cluj-Napoca

Introducere

Sindromul Stevens Johnson (SJS) este o reacție de hipersensibilitate de tip IV, care afectează tegumentul și mucoasele, cu o incidență anuală de 1-2 persoane raportat la un milion de locuitori. Este o patologie severă determinată, în principal, de anumite medicamente și unele infecții virale sau bacteriene (1). Cel mai frecvent, prodromul este asemănător unei viroze, însă pe parcursul a câtorva zile, se dezvoltă bule flasce pe suprafața pielii și are loc descuamarea tegumentului, cu apariția eroziunilor care afectează < 10% din suprafața corporală (2). Leziunile, extrem de dureroase, debutează la nivelul feței și pieptului, iar ulterior se generalizează, implicând și mucoasele (bucală, respiratorie, conjunctivală) (3). Afectarea severă a tegumentului și mucoaselor poate duce la o pierdere importantă de fluide, precum și la dezvoltarea infecțiilor. Dintre complicațiile cele mai severe amintim pneumonia, sepsisul, șocul, insuficiența multiplă de organe și decesul, cea din urmă afectând aproximativ 10% dintre pacienții cu SJS (4).

Etiologie

Cel mai frecvent SJS se datorează consumului de medicamente sau infecțiilor. Dintre medicamentele cel mai des asociate cu această patologie, amintim: antibioticele (aminopenicilinele, fluoroquinolonele, cefalosporinele), antiinflamatoarele nonsteroidiene (oxicamii în special), sulfasalazina, unele antivirale, antiepilepticele (carbamazepina, lamotrigina și fenitoina), alopurinolul, nevirapina, unele antidepresive (sertralina) (5).

Există situații în care SJS nu este determinat de medicamente, ci are o cauză infecțioasă, fiind datorat unor virusuri sau bacterii precum: virusul gripal, urlian, Herpes simplex, virusul Coxsackie, virusul Epstein-Barr, *Mycoplasma pneumoniae*, *Mycobacteria*, *Streptococi beta-hemolitici* grup A, *Corynebacterium diphteriae*, rickettsii, brucella (6).

Fiziopatologie

Mecanismul fiziopatologic al SJS nu este pe deplin cunoscut, însă una dintre teoriile acceptate susține faptul că la un anumit grup de persoane (denumiți acetilatori lenți) ficatul nu reușește detoxifierea corespunzătoare a metaboliților medicamentelor. Așadar, acești metaboliți fie au un efect toxic direct, fie acționează ca haptene care interacționează cu țesuturile gazdei, declanșând o reacție antigenică, astfel că are loc sinteza factorului de necroza tumoral alpha de către celulele dendritice locale, crescând proliferarea și recrutarea limfocitelor T citotoxice (7-9). Limfocitele CD8+ activate induc apoptoza keratinocitelor prin mai multe mecanisme care implică eliberarea a diferite tipuri de peptide endogene cu activitate citotoxică (perforina, granulysina) (10).

Caracteristici clinice

În mod specific, SJS începe ca o infecție virală, cu febră, frison, angină eritematoasă, cefalee; pot să apară grețuri și vărsături. Afectarea cutaneo-mucoasă apare brusc, sub formă de macule care devin papule, vezicule, bule flasce, plăci

urticariene sau eritem generalizat. Patognomonic, leziunile au forma de țintă, cu centrul vezicular, purpuric sau necrotic înconjurat de eritem macular, care pe parcursul evoluției se pot transforma în bule flasce care ulterior se pot sparge, lăsând zone denudate extinse, susceptibile la infecții secundare (11, 12). Palmele și plantele pot, de asemenea, să fie afectate, cu descuamare severă (11). Manifestările precoce ale afectării mucoasei conjunctivale, bucale și genitale sunt fotosensibilitatea, senzația de arsură sau prurit sever la nivelul ochilor și disfagie. Pe măsură ce afecțiunea progresează, poate să apară conjunctivită severă, entropion, blefarită, simblefaron, anchiloblefaron, irită oculară, keratită punctată, ulcerații corneene sau chiar pierderea vederii. La nivel bucal se dezvoltă vezicule și eroziuni dureroase care duc la dificultăți severe de înghițire. Totodată apare și afectarea mucoasei genitale, care cuprinde vulvo-vaginită erozivă, balanită, sau inflamația uretrei. (12).

Diagnostic

Actualmente diagnosticul SJS se bazează pe evaluarea clinică întrucât nu există investigații specifice pentru această patologie. În serul pacienților cu SJS, se poate depista un nivel ridicat al factorului de necroză tumoral alpha, al receptorului solubil pentru interleukina 2, interleukinei 6, sau al proteinei C reactive. Biopsia cutanată relevă minim infiltrat inflamator și necroza epidermului (13, 14).

Tratament

Este recomandat ca pacienții cu SJS să fie tratați de către medicul dermatolog pe secția de terapie intensivă întrucât pot să necesite monitorizare continuă, administrare de fluide intravenos, nutriție parenterală, anticoagulare, aspirație bronșică.

Tratamentul medicamentos in SJS este controversat, însă se recomandă administrarea orală de ciclosporină (între 3-5 mg/kg/zi). Ciclosporina inhibă limfocitele CD8+, reducând astfel perioada de activitate a bolii, precum și rata mortalității. Corticoterapia sistemică nu este unanim indicată întrucât crește rata

infecțiilor și poate masca un eventual sepsis, însă puls terapia precoce poate ameliora prognosticul oftalmologic (15-17).

Plasmafereza poate îndepărta produșii de metabolism ai medicamentelor sau anticorpii, cu rezultate promițătoare. O altă opțiune terapeutică sunt imunoglobulinele intravenos în doză de 2.7g/kg, care inhibă răspunsul imun (18, 19).

Tratamentul local cuprinde debridarea zilnică a tegumentului neviabil și acoperirea zonelor denudate cu pansamente biologice. Dintre pansamentele biologice, se recomandă xenografa cutanată, alografa cutanată, membrane placentare umane sau substituenți de piele pe bază de colagen. Oxigenul hiperbar este, de asemenea, frecvent utilizat pentru a grăbi vindecarea tegumentului (15).

Prezentare de caz

Pacientă în vârstă de 27 de ani se prezintă la Clinica de Dermatovenerologie pentru o erupție cutanată diseminată la nivelul mucoaselor (oculară, orală și vaginală) precum și multiple zone de tegument denudate.

Menționăm că în urmă cu aproximativ o lună de la debutul simptomatologiei actuale, pacienta a suferit un chiuretaj pentru o sarcină oprită in evoluție în săptămâna 6, recomandându-i-se ca tratament la domiciliu biseptol și duphaston pentru 10 zile, urmând a i se monta, ca metodă contraceptivă, un dispozitiv intrauterin (DIU).

Boala actuală a debutat insidios, la scurt timp de la montarea DIU, cu un prodrom care a durat aproximativ o săptămână, manifestat prin febră, edeme palpebrale, labiale, odinofagie, disfagie, urmate de apariția unor macule eritematoase la nivel abdominal, simptome care determină pacienta să se prezinte la serviciul de primire urgențe din teritoriu, fiind de acolo redirecționată spre secția de boli infecțioase, unde se inițiază tratament sistemic cu penicilină, gentamicină, biseptol și corticoterapie. La sfatul medicului dermatolog din teritoriu, se sistează antibioterapia anterior menționată și se ridică suspiciunea de Sindrom Stevens Johnson; se recomandă însă administrarea de Sulcef pentru o posibilă infecție în sfera ginecologică. Evoluția este nefavorabilă, cu

extinderea leziunilor la nivelul întregului corp și se decide așadar transferul pacientei la Clinica de Dermatovenerologie.

Fig. 1. Pacienta în stadiul de prodrom, anterior internării

Fig. 2. Pacienta pe parcursul internării în Secția de Boli Infecțioase

Actualmente, la prezentarea în serviciul nostru, pacienta acuză astenie, fatigabilitate, disfagie, odinofagie, disurie, senzația de nisip în ochi, hiperlacrimație și fotofobie. Examenul dermatologic local decelează multiple macule, plăci eritematoase și purpurice, cu formă și dimensiuni neregulate, cu tendința la confluare, cu bule flasce pe suprafață diseminate la nivelul întregului corp; de asemenea, pot fi puse în evidență

multiple leziuni targetoide atipice, diseminate la nivelul feței, membrelor și toracelui precum și zone de eroziuni postbuloase, cu aspect eritematos și epiderm necrotic localizate pe abdomen și toracele posterior.

Fig. 3. Macule și papule eritematoase cu bule flasce pe suprafață la nivelul abdomenului

Fig. 4. Leziuni targetoide la nivelul membrelor inferioare

Fig. 5. Eroziuni postbuloase, eritematoase și epiderm necrotic pe toracele posterior

Mucoasele sunt de asemenea afectate, astfel că la nivelul mucoasei vaginale prezintă numeroase eroziuni dureroase; mucoasa bucală și limba prezintă ulcerații și depozite albicioase, aderente; buzele sunt acoperite de pseudomembrane alb-gri, eroziuni dureroase și cruste hemoragice; congestie conjunctivală marcată și sinechii între gene-pleoape și conjunctiva bulbară a globului ocular

Fig. 6. Eroziuni, pseudomembrane alb-gri și cruste hemoragice la nivelul buzelor

Fig. 7. Ulcerații și depozite albicioase în cavitatea bucală

Investigațiile paraclinice efectuate relevă un sindrom inflamator marcat, hipoproteinemie, hipoalbuminemie, anemie normocromă normocitară, absența infecției cu HIV, precum și o ușoară diselectrolitemie.

Pe baza examenului clinic și paraclinic se stabilește diagnosticul de sindrom Stevens Johnson. Tratamentul se inițiază precoce astfel: la nivel cutanat, se efectuează toaletă locală zilnică și dezinfecție cu digluconat de clorhexidină, zonele denudate se pansează cu Grassolind, la nivelul eroziunilor se aplică pansament steril cu sulfadiazină de argint; se îndepărtează zilnic secrețiile oculare cu comprese sterile și ser fiziologic, se aplică lacrimi artificiale din oră în oră și betabioptal (picături oftalmice cu betametazonă și cloramfenicol) câte o picătură de 5 ori/zi; la nivelul cavității orale se

efectuează zilnic badijonări și spălături cu soluții antiseptice și antifungice. Sistemic se inițiază terapia cu ciclosporină 3mg/kg/zi, vancomicină 1g i.v de 2 ori/zi timp de 10 zile, dexametazonă 8 mg/2 ml i.v de 2 ori/zi timp de 7 zile, apoi prednison 30 mg/zi cu reducerea progresivă a dozei, reechilibrare hidro-electrolitică cu NaCl 0.9% și soluție Ringer lactat în funcție de ionogramă, anticoagulante. Evoluția, sub tratament a fost una favorabilă, cu remiterea simptomatologiei și sindromului inflamator după 14 zile de la inițierea terapiei.

Fig. 8-9. Epitalizarea zonelor denudate și vindecarea prin hipopigmentare postinflamatorie

În acest caz prognosticul este unul bun întrucât pacienta este de vârstă tânără, suprafața tegumentară denudată este redusă (<10%), diagnosticul a fost pus relative devreme astfel că triggerii au putut fi îndepărtați, iar tratamentul a fost inițiat precoce.

Discuții

Sindromul Stevens Johnson este o afecțiune rară și adesea amenințătoare de viață. Incidența acestui sindrom este mult mai mare în rândul persoanelor HIV pozitive

precum și printre pacienții oncologici (1). Este o patologie care poate să afecteze orice categorie de vârstă, însă este mai frecventă în rândul persoanelor peste 65 de ani. Sexul feminin pare să fie mai frecvent afectat, cu un raport F:M=2:1, având o mortalitate de aproximativ 10% (1, 20).

De cele mai multe ori triggerul este unul medicamentos, existând o perioadă cuprinsă între 4-28 de zile de la administrarea agentului declanșator până la apariția primelor semne și simptome ale bolii (21). Dintre medicamentele cu risc înalt, cele mai importante sunt alopurinolul, lamotrigina, cotrimoxazolul și sulfasalazina, oxicamii, fenobarbitalul și fenitoina (2, 5, 22). Se pot administra în siguranță beta-blocantele, inhibitorii enzimei de conversie a angiotensinei, blocantele canalelor de calciu, diureticele tiazidice, insulina, ibuprofenul (22).

Deși nu există niciun test de laborator specific pentru SJS, investigațiile paraclinice sunt importante atât pentru evaluarea severității bolii, prognosticului cât și pentru managementul terapeutic (13).

Concluzii

Sindromul Stevens Johnson este o reacție de hipersensibilitate întârziată, cu important răsunet clinic, afectând sever calitatea vieții pacientului. Este declanșat preponderent de medicamente, însă infecțiile virale sau bacteriene pot fi, de asemenea, incriminate.

Din punct de vedere clinic, se manifestă prin macule, papule și plăci eritematoase, adesea în semn de tras la țintă, care confluează formând mai apoi bule flasce care duc astfel la denudări importante ale tegumentului, lăsând în urmă eroziuni dureroase și zone necrotice de tegument. Frecvent sunt implicate și mucoasele.

Nu există investigații paraclinice specifice, însă biopsia cutanată relevă important infiltrat inflamator și caracteristic, precum și necroză în toată grosimea epidermului.

De importanță majoră este recunoașterea precoce a afecțiunii și îndepărtarea triggerului, cu instituirea terapiei corespunzătoare. Este o patologie dificil de manageriat, necesitând un efort interdisciplinar.

*Menționăm că pacienta și-a dat **consimțământul** informat pentru folosirea datelor clinice și paraclinice, sub protecția anonimatului.

Bibliografie

1. French LE. Toxic epidermal necrolysis and Stevens Johnson syndrome: our current understanding. Allergol Int. 2006 Mar. 55(1):9-16. .
2. Foster CS. Stevens-Johnson Syndrome. Medscape Reference. December 29, 2017; http://emedicine.medscape.com/article/1197450-overview#showall
3. Mockenhaupt M. Stevens-Johnson syndrome and toxic epidermal necrolysis: clinical patterns, diagnostic considerations, etiology, and therapeutic management. Semin Cutan Med Surg. 2014 Mar;33(1):10-6
4. Stern RS, Divito SJ. Stevens-Johnson Syndrome and Toxic Epidermal Necrolysis: Associations, Outcomes, and Pathobiology-Thirty Years of Progress but Still Much to Be Done. J Invest Dermatol. 2017; 137:1004
5. Mockenhaupt M, Viboud C, Dunant A, et al. Stevens-Johnson syndrome and toxic epidermal necrolysis: assessment of medication risks with emphasis on recently marketed drugs. The EuroSCAR-study. J Invest Dermatol. 2008; 128:35.
6. Mockenhaupt M. The current understanding of Stevens–Johnson syndrome and toxic epidermal necrolysis. Expert Review of Clinical Immunology. 2011;7 (6): 803–15
7. Cheng CY, Su SC, Chen CH, Chen WL, Deng ST, Chung WH. HLA associations and clinical implications in T-cell mediated drug hypersensitivity reactions: an updated review. J Immunol Res. 2014;2014:565320

8. Hoetzenecker W, Nägeli M, Mehra ET, Jensen AN, Saulite I, Schmid-Grendelmeier P, et al. Adverse cutaneous drug eruptions: current understanding. Seminars in Immunopathology. 2016;38 (1): 75–86

9. Roujeau JC, Bricard G, Nicolas JF. Drug-induced epidermal necrolysis: Important new piece to end the puzzle. J Allergy Clin Immunol. 2011; 128:1277.

10. Chung WH, Hung SI, Yang JY, et al. Granulysin is a key mediator for disseminated keratinocyte death in Stevens-Johnson syndrome and toxic epidermal necrolysis. Nat Med. 2008; 14:1343.

11. Schwartz RA, McDonough PH, Lee BW. Toxic epidermal necrolysis: Pat I. Introduction, history, clinical features, systemic manifestations, etiology, and immunopathogenesis. J Am Acad Dermatol. 2013;69:173.e1-13

12. Gonzales, M. (2020). Stevens-Johnson Syndrome (SJS) and Toxic Epidermal Necrolysis (TEN) - Dermatologic Disorders - MSD Manual Professional Edition. Retrieved 21 April 2020, from https://www.merckmanuals.com/professional/dermatologic-disorders/hypersensitivity-and-inflammatory-skin-disorders/stevens-johnson-syndrome-sjs-and-toxic-epidermal-necrolysis-ten.

13. Schwartz RA, McDonough PH, Lee BW. Toxic epidermal necrolysis: Pat II. Prognosis, sequelae, diagnosis, differential diagnosis, prevention, and treatment. J Am Acad Dermatol. 2013;69:187.e1-16

14. Wetter DA, Camilleri MJ. Clinical, etiologic, and histopathologic features of Stevens-Johnson syndrome during an 8-year period at Mayo Clinic. Mayo Clin Proc. 2010;85(2):131–138. doi:10.4065/mcp.2009.0379

15. Creamer D, Walsh SA, Dziewulski P, Exton LS, Lee HY, Dart JK, et al. U.K. guidelines for the management of Stevens-Johnson syndrome/toxic epidermal necrolysis in adults 2016. Br J Dermatol. June 2016; 174(6):1194-227

16. Gonzalez-Herrada C, Rodrıguez-Martın S, Cachafeiro L, Lerma V, Gonzalez O, Lorente JA,et al. Cyclosporine use in epidermal necrolysis is associated

with an important mortality reduction: evidence from three different approaches. J Invest Dermatol. 2017 Oct;137(10):2092-2100

17. Zimmermann S, Sekula P, Venhoff M, Motschall E, Knaus J, Schumacher M, et al. Systemic immunomodulating therapies for Stevens-Johnson syndrome and toxic epidermal necrolysis, a systematic review and meta-analysis. JAMA Dermatol. 2017;153:514e22

18. Watari T, Sato S, Uojima H, Tokuda . Successful Combination Therapy Including Plasma Exchange for Severe Toxic Epidermal Necrolysis. Journal of General and Family Medicine. 2016; 17(3):232–237

19. Brett AS, Philips D, Lynn AW. Intravenous immunoglobulin therapy for Stevens-Johnson syndrome. South Med J. 2001;84:342-343

20. High WA. Stevens-Johnson syndrome and toxic epidermal necrolysis: Pathogenesis, clinical manifestations, and diagnosis. UpToDate. Waltham, MA: UpToDate; Updated March 12, 2019;

21. Frey N, Jossi J, Bodmer M, et al. The Epidemiology of Stevens-Johnson Syndrome and Toxic Epidermal Necrolysis in the UK. J Invest Dermatol. 2017; 137:1240

22. Kang S, Amagai M, Bruckner AL, Enk AH, Margolis DJ, McMichael AJ, Orringer JS. Fitzpatrick’s Dermatology, 9 Edition, 2019, Ch.111, pp 734, table 44-3

Debutul psihiatric in Scleroza Multipla – o problemă de diagnostic

[1,2] Văcăraș Vitalie, [2] Radu Roxana-Maria, [2]Frunze Sorina, [2] Cordoş Mihai Adrian, [1,2] Barac Ioana Simina, [1,2] Mureșanu Fior Dafin

[1] Universitatea de Medicină și Farmacie „Iuliu Hațieganu“ Cluj-Napoca

[2] Spitalul Județean de Urgență Cluj-Napoca, Neurologie II

Introducere

Scleroza multiplă (SM) este cea mai frecventă boală demielinizantă ce afectează sistemul nervos central (SNC) (1). Afectează mai des sexul feminin (raport 2-3:1), cu o vârstă medie de debut de 30 ani (2). Deși poate afecta orice parte a SNC, există o predilecție în implicarea tracturilor nervoase din substanța alba a emisferelor cerebrale, nervilor optici, trunchiului cerebral, cerebelului și a măduvei spinale cervicale (2, 3). Este o patologie mediată imun, cu răspuns inflamator cronic și demielinizare progresivă (2, 4).

Simptomele neuropsihiatrice apar frecvent în cadrul sclerozei multiple. Pot reprezenta simptomatologia inițială, anterior stabilirii unui diagnostic neurologic definitiv, ori pot apărea în cadrul evoluției bolii (5). Tulburările neuropsihiatrice sunt raportate în aproximativ 60% din cazurile de scleroză multiplă și reprezintă o cauză importantă de morbiditate și mortalitate (5).

Primii cercetători care au descris simptome de natură psihiatrică în cadrul sclerozei multiple sunt Cottrel și Wilson în anul 1926. De asemenea, Runge a descris depresia ca fiind un simptom timpuriu apărut în cadrul bolii (6).

Tulburările psihiatrice sunt în mod uzual, împărțite în două categorii: anomalii ale cognitiei și tulburări ale dispoziției, comportamentului și stării emoționale (3). Cele mai frecvente simptome psihiatrice ce apar în cadrul sclerozei multiple sunt depresia (79%) și anxietatea (37%) (4, 8), dar au fost raportate și iritabilitatea (35%), apatia (20%), euforia (13%), dezinhibiția (13%) și halucinațiile (10%) (8). Psihoza, în schimb, este considerată rară, apariția ei fiind raportată în 2-3% din cazuri (4).

Tulburarea de natură psihotică este considerată în cazul unui pacient ce prezintă unul dintre următoarele simptome: idei delirante, halucinații, tulburări în structura gândirii, tulburare de comportament motor (inclusiv catatonie) sau simptome negative (1).

Încă de la jumătatea secolului trecut, au fost raportate cazuri de tulburare psihotică în cadrul sclerozei multiple. Deși inițial, Davison și Bagley în 1969 au considerat rata de incidență asemănătoare celei din populația generală, ulterior studii epidemiologice au dezvăluit că rata de prevalență a psihozei în SM depășește de două-trei ori pe cea din cadrul populației generale (10). Astfel, deși apare rar în cadrul patologiei demielinizante, psihoza trebuie luată în considerare, deoarece netratată poate scădea aderența la tratament, astfel având un impact negativ asupra evoluției bolii (2).

Prezentare de caz

Pacient în vârstă de 39 ani, de lateralitate dreaptă, din mediul urban, se prezintă pe secția de Neurologie, prin transfer de pe secția de Psihiatrie cu următoarele acuze: scăderea forței musculare la nivelul hemicorpului drept asociată cu tulburări de echilibru, coordonare și mers, rezultate în căderi repetate de la același nivel. Din date heteroanamnestice (tatăl și fratele) simptomele au debutat în urmă cu 2-3 luni cu accentuare insidioasă.

Antecedentele heredocolaterale sunt nesemnificative, condițiile de viață sunt corespunzătoare. Din antecedentele personale patologice reținem un episod de

tulburare psihotică acută asemănătoare schizofreniei, diagnostic stabilit în 2014 în urma unei internări pe o secție de Psihiatrie.

În anul 2014 pacientul a fost internat de urgentă, prezentând un tablou psihopatologic dominat de neliniște psihomotorie, idei delirante de interpretare, de influență, mistice, iritabilitate, irascibilitate și insomnie mixtă. De asemenea, pacientul a relatat că aude voci. Examenul psihic efecutat la internare a evidențiat: hipoprosexie spontană și concentrativă, hipomnezie de fixare și evocare, hipobulie globală, scăderea marcată a randamentului cotidian și absența conștiinței bolii psihice. S-a efectuat un examen psihologic care a decelat: scor IQ de 82 (proba Raven), personalitate predominant extrovertă, structurat dizarmonică, impulsivă și tendințe depresive.

La momentul respectiv s-a considerat diagnosticul pur psihiatric și s-a instituit tratament pe secție cu Risperidonă 2mg/zi, Olanzapină 20 mg/zi (neuroleptice atipice), Levomepromazin 12,5 mg/zi (neuroleptic sedativ) și Fluanxol (antipsihotic clasic).

Pacientul a fost externat la domiciliu cu recomandări de tratament: Olanzapină 10 mg/zi și Romparkin 4 mg/zi.

În cadrul actualei internări, pe sectia de Psihiatrie, în urma examenului clinic general s-a decelat un pacient normoponderal, stabil hemodinamic și respirator, cu multiple echimoze, vechi de 4-5 zile la nivelul truchiului, flancului și brațului stâng, congestie conjunctivală stângă cu secreție alb-gălbuie, sistem muscular hiperton, hipokinetic, mers cu bază largă cu necesar de susținere bilaterală și imposibilitatea păstrării independente a ortostațiunii.

Examenul psihic a decelat un prag perceptiv diminuat, hipoprosexie concentrativă cu hiperprosexie sectorială centrată pe acuzele somatice, flux ideativ încetinit, dar coherent, sărăcie ideativă, fără idei delirante, hipomnezie de fixare și de evocare, iratabilitate, irascibilitate, toleranță redusă la frustrare, randament cotidian util diminuat, episoade de neliniște psihomotorie, hipobulie globală, instinct alimentar diminuat, conștiința bolii psihice absente.

La examenul obiectiv neurologic s-a descris: hemipareză dreaptă (FMS/MAS = 4/5 hemicorp drept), reflexe osteotendinoase (ROT) vii global, hipertonie de tip piramidal la nivelul hemicorpului drept, distonie la nivelul muschiului trapez pe stânga cu laterocolis stâng, Babinski prezent pe stânga, reflex cutanat plantar în flexie plantară pe dreapta, rigiditate hemicorp stâng cu semnele Negro și Noica prezente, hipoestezie exteroceptivă și mioartrokinetică hemicorp drept, astazo-abazie și strabism convergent.

Se decide efectuarea unui examen imagistic RMN cerebral și cervical cu substanță de contrast. Acesta evidențiază (Fig 1 a- i):

 La nivel supratentorial în substanța albă periventriculară bilateral sunt multiple leziuni de demielinizare cu dimensiuni până la 13 mm, adiacent ventriculului lateral stâng și drept, cu traiect perpendicular pe sistemul ventricular, unele cu aspect nodular, ușoară restricție de difuzie și priză de contrast (Fig 1 c-f). Leziuni similare există la nivelul corpului calos și la nivelul regiunii cortico-subcorticale fronto-temporo-parietal bilateral (Fig 1 a,b);

 La nivel subtentorial, în trunchiul cerebral, există leziuni asemănătoare. De menționat, la nivelul joncțiunii bulbo-pontine există o leziune de 21 mm cu priză de contrast (Fig 1 e-h);

 La nivelul măduvei cervicale există multiple leziuni demielinizante cu tendință la confluare, dar fără priză de contrast (Fig 1 i).

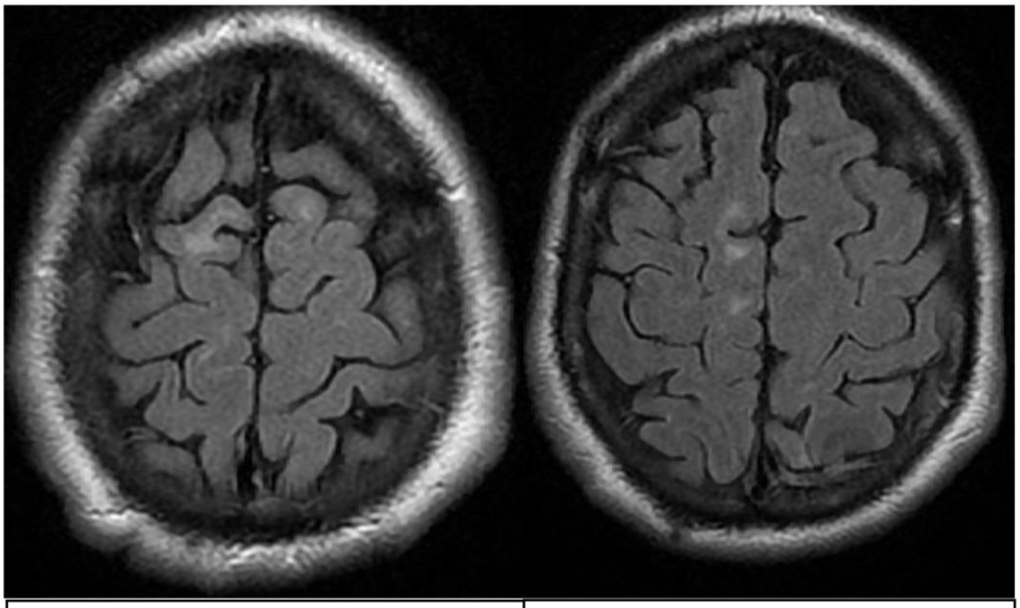

Fig 1a. Secvenţa FLAIR, secţiune axiala, leziuni juxtacorticale la nivelul lobului frontal, bilateral

Fig 1b. Secvenţa FLAIR, secţiune axiala, leziuni subcorticale fronto-parietale drepte

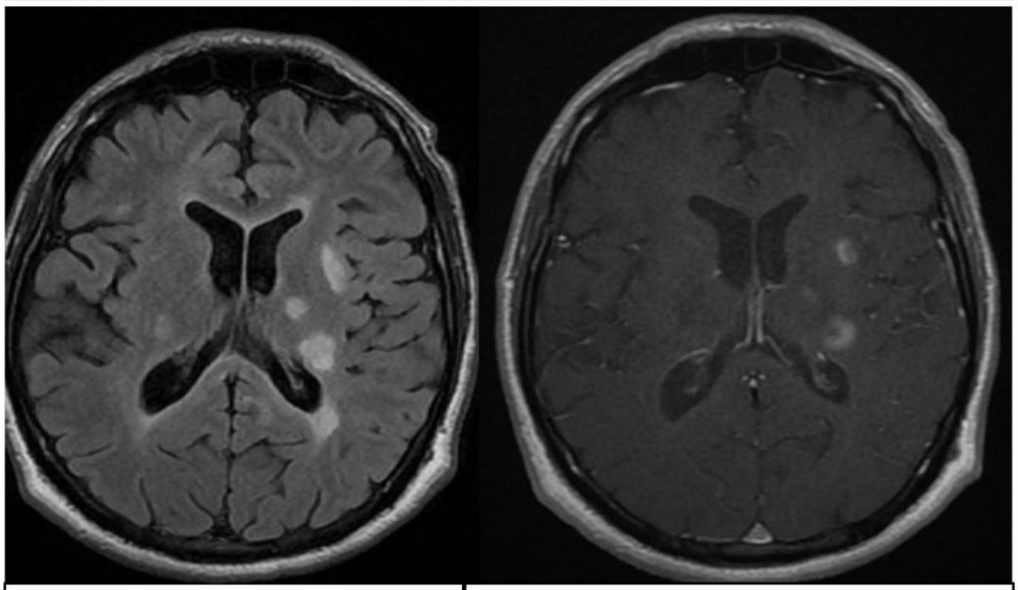

Fig 1c. Secvența FLAIR, secțiune axială – leziuni în substanța albă, periventricular și subcortical

Fig 1d. Secvența T1 cu contrast, secțiune axială – leziuni în substanța albă cu priză de contrast

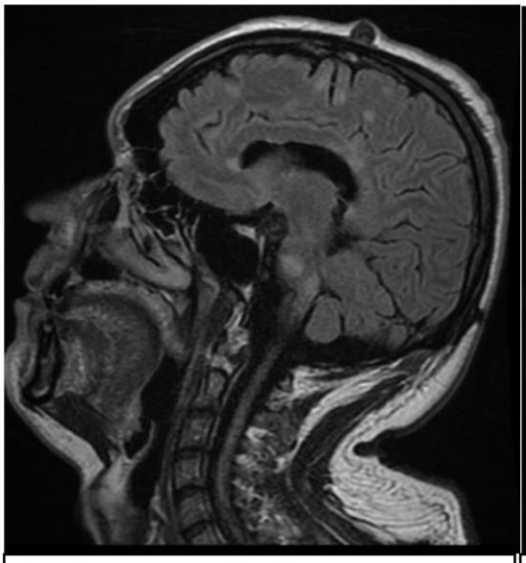

Fig 1e. Secvența FLAIR cu contrast, secțiune sagitală – leziuni supra și subtentoriale (inclusiv o leziune de 21 mm la nivel bulbo-pontin)

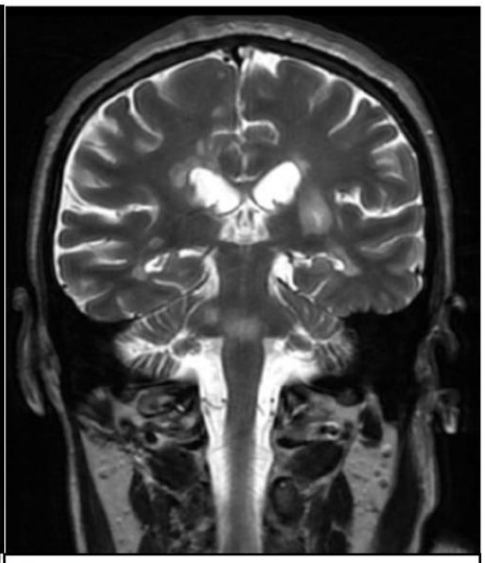

Fig 1f. Secvența T2, secțiune coronară – leziuni supratentoriale și subtentoriale (inclusive o leziune la nivel bulbo-pontin)

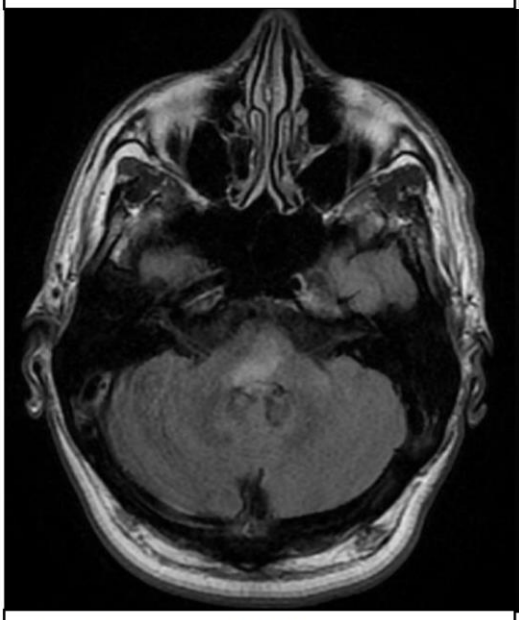

Fig 1g. Secvența FLAIR, secțiune axială – leziune la nivelul joncțiunii bulbo-pontine

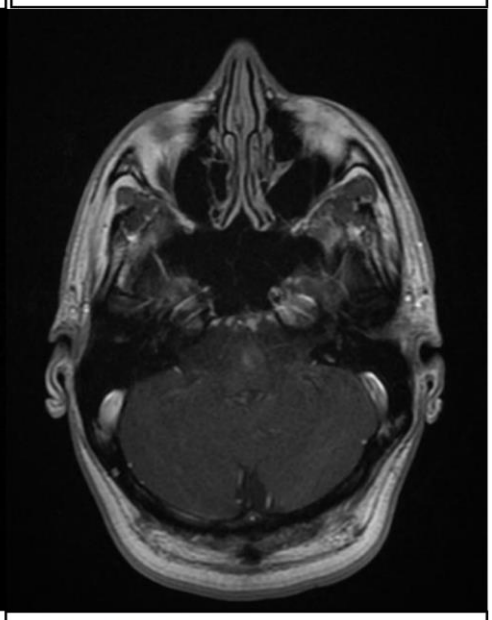

Fig 1h. Secvența T1 cu contrast, secțiune axială – leziune la nivelul joncțiunii bulbo-pontine cu priză de contrast

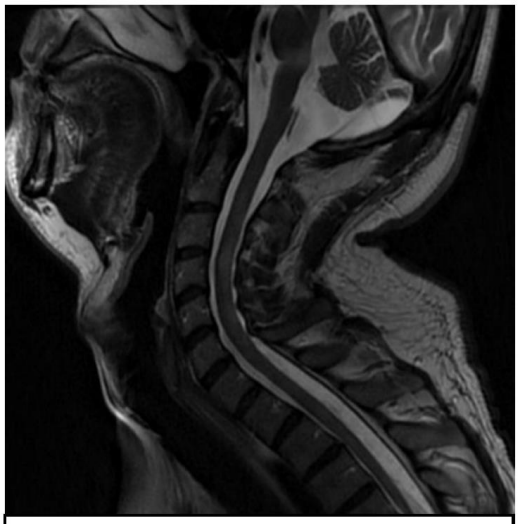

Fig 1i. Secvența T2, secțiune sagitală, multiple leziuni la nivelul măduvei cervicale, cu tendința la confluare

S-au continuat investigațiile cu analize paraclinice. Cele de rutină decelează: hipoproteinemie ușoară (proteine totale = 6,23 mg/dl), leucocitoză cu neutrofilie (WBC = 17,62) (ulterior sub tratament antibiotic - valori normale), test PCR- SARS-COV2 negativ, acid folic scăzut (3,72 mg/dl) și vitamina B12 scăzută (141 mg/dl). De asemenea, s-au dozat hormonii tiroidieni – în limite normale (TSH = 1,32 uIU/ml și FT4 = 1,18 ng/dl). Anticorpii antinucleari, anti Ro, p-ANCA, c-ANCA și complexele imune circulante (CIC) au fost în limite normale. Nu s-au depistat infecții cu virus hepatic B, C, Borrelia, HIV.

S-au efectuat investigații de natură neuroelectrofiziologică. Astfel, potențialele evocate motorii au decelat timpi de conducere motorie centrală prelungiți bilateral, atât la nivelul membrelor superioare, cât și inferioare. Potențialele evocate motorii (PEV) au arătat unda P100 cu latență normală, dar amplitudine mult diminuată.

Având în vedere tabloul clinic și rezultatele investigatiei imagistice RMN, se stabilește diagnosticul de scleroză multiplă, forma recurent remisivă, cu scor EDSS de 5 puncte și se inițiază tratament corticoid cu LemodSolu 250mg/zi timp de 5 zile. De asemenea, se asociază tratament de rehidratare parenterală (ser fiziologic 0,9% 500 ml/zi) împreună cu tratament neurotrofic cu Cerebrolysin 1 fiolă/zi și cu vitaminoterapie și tratament antibiotic oftalmic (Tobradex 6 picături/zi).

Pe parcursul internării starea pacientului se ameliorează usor. Pacientul se include în Programul Național de Scleroză Multiplă, urmând a reveni lunar în clinica pentru efectuarea tratamentului perfuzabil cu Natalizumab 300 mg (Tysabri).

Discuții

Scleroza multiplă este o boală inflamatorie cronică, autoimună, caracterizată prin demielinizare progresivă a sistemului nervos central. Este cea mai frecventă cauză non-traumatică de dizabilitate în rândul populației tinere (2). Cea mai frecventă formă este cea recurent remisivă (aproximativ 85%), caracterizată prin pusee, urmate de remisiunea completă sau parțială a simptomatologiei. Ulterior, aproape două treimi din cazuri dezvoltă forma secundar progresivă (2). În mod tipic, simptomatologia sclerozei multiple este reprezentată de tulburări de natură motorie (deficit motor la nivelul unuia sau mai multor membre), tulburări senzitive, deficit vizual, cu afectarea acuității vizuale sau apariția diplopiei, sindrom cerebelos, cu tulburare de echilibru și coordonare, și disfuncții sfincteriene (2, 3).

Simptomele neuropsihiatrice apar frecvent în cadrul evoluției bolii și se pot clasifica în trei categorii în funcție de relația lor temporală. Astfel, există simptomele din cadrul spectrului psihotic ce apar ulterior diagnosticării sclerozei multiple (raportate mai frecvent în cadrul formei primar progresive), simptome ce apar anterior diagnosticului bolii demielinizante și cele care apar concomitent cu simptomatologia neurologică (2).

Tulburările de natură psihiatrică ce apar în cadrul SM sunt diverse. Cele mai întâlnite sunt:

 Depresia – este cel mai frecvent întâlnită în scleroza multiplă, aproximativ 50% din pacienți raportând cel puțin un episod depresiv în cadrul evoluției bolii (de trei ori mai mult decât în cadrul populației generale (5, 3). Studii neuroimagistice au arătat că o încărcătură lezională mare, mai ales localizată în cortexul prefrontal sau în lobul temporal anterior, se asociază cu episoade mai frecvente de depresie (3).

 Tulburarea afectiv bipolară – prevalența este dublă față de populația generală. Majoritatea episoadelor apărute în cadrul sclerozei multiple se datorează tratamentului corticosteroid. Aceste episoade maniacale induse iatrogen sunt considerate a fi dependente de doză și apar devreme în cursul tratamentului (5). De asemenea, există studii ce arată că aceste episoade maniacale pot fi datorate și leziunilor demielinizante localizate în lobii temporali anteriori (3).

 Anxietatea – apare frecvent în cadrul bolii. Au fost identificați factori de risc pentru dezvoltarea anxietății: perioada imediat următoare stabilirii diagnosticului de SM, activitate crescută a bolii, oboseala și insomniile (5). Prevalența variază între 14% și 41%, fiind mai crescută la sexul feminin. De asemenea, anxietatea apare frecvent împreună cu depresia, astfel crescând riscul de suicid în rândul pacienților (3).

 “Euforia sclerotica” – reprezintă o atitudine optimista, euforică a pacientului, ce contrastează gradul de dizabilitate sau evoluția nefavorabilă a bolii (3).

 Oboseala – reprezintă un simptom frecvent întâlnit, cu o prevalență ce atinge 85%, mulți pacienți relatând impactul negativ asupra calității vieții (3).

 Psihoza – este o tulburare ce apare rar în cadrul sclerozei multiple, fiind raportată în aproximativ 2-4% din cazuri, dar cu o rată de trei ori mai mare decât în populația generală (5).

 Tulburarea cognitivă – studii de prevalență au arătat că aproximativ 45-60% din pacienții cu scleroză multiplă prezintă afectare cognitivă. Cele mai frecvente domenii afectate sunt memoria, viteza de procesare a informației, atenția și funcțiile executive (11).

Tulburarea de natură psihotică, deși apare rar, trebuie avută în vedere. Un studiu epidemiologic desfășurat pe 1000 de pacienți cu SM în Canada a descoperit că 2-4% din pacienți aveau simptome încadrabile în diagnosticul de tulburare psihotică (2).

Etiologia apariției episoadelor psihotice în SM nu este pe deplin înțeleasă, dar există trei teorii. Prima consideră că psihoza și scleroza multiplă împart aceiași cauză fiziopatologică, de natură imună sau infecțioasă. De asemenea, se crede că simptomele psihotice sunt datorate demielinizării anumitor locații din SNC. Tratamentul corticoid sau cel cu interferon beta poate, de asemenea, produce sau exacerba episoade psihotice (2, 10).

Comparând episoadele psihotice apărute în cadrul SM cu cele din schizofrenie, Feinstein et al. a arătat ca psihoza asociată sclerozei multiple are un debut mai tardiv (vârsta medie de 36 ani), simptomele dispar mai rapid, în aproximativ 5 săptămâni și prezintă mai puține recăderi (60% din pacienti prezentând un singur episod) și are un prognostic mai bun per total (2, 8).

Studii genetice efectuate pe pacienți cu schizofrenie pe cromozomul 6p22.1, o regiune asociată cu HLA, au arătat prezența unor polimorfisme raportate și în cadrul sclerozei multiple (1).

Simptomatologia de debut în cadrul sclerozei multiple, deși rar, poate fi reprezentată de simptome psihiatrice. În general, astfel de pacienți vor dezvolta mai frecvent forma recurent remisivă. Se consideră că psihoza apare mai frecvent la debutul

sclerozei multiple, comparand cu depresia (6). Totuși, scleroza multiplă cu debut pur psihotic este rară, cu doar câteva cazuri descrise în literatură, incidența exactă nefiind încă cunoscută. Cazurile raportate au arătat că simptomatologia psihotică s-a asociat cu leziuni demielinizante localizate la nivelul lobului temporal stâng (4, 7).

Un studiu imagistic efectuat pe zece pacienți cu SM și simtome psihiatrice a demonstrat existența unei încărcături lezionale mai mari, demielinizările fiind vizibile pe RMN în zona temporală periventriculară (6). De asemenea, leziuni localizate în cortexul prefrontal pot da naștere tulburărilor de natură psihiatrică. Cortexul prefrontal joacă un rol important în cogniție și în integrarea la nivel înalt al informațiilor (9). Astfel de leziuni localizate la nivelul cortexului orbitofrontal vor da naștere tulburărilor de comportament, cele localizate în cortexul prefrontal dorso-lateral vor conduce la tulburări ale funcțiilor executive, iar cele de la nivelul girusului cingulat anterior vor duce la tulburări cognitive și de afect (6). Astfel, studiile consideră validă asocierea între afectarea lobilor frontali și temporali și simptomatologia psihiatrică. O ipoteză sugerează o tulburare în circuitul fronto-temporal ca stând la baza acestor patologii (1).

Tratamentul psihozei apărute în SM nu diferă față de un episod psihotic pur, clinicienii putând alege dintr-o varietate de tratamente farmacologice, dar încă nu există ghiduri stabilite în vederea alegerii unui anumit tip de preparat. În general se preferă antipsihoticele atipice în locul celor tipice. Clozapina este un preparat testat în cazul mai multor patologii neurologice, precum scleroza multiplă, boala Parkinson sau Huntington, care s-a dovedit a avea o eficacitate superioară antipsihoticelor tipice. De asemenea, sunt folosite olanzapina, risperidona și ziprasidona. (8, 10).

În cazul pacientului nostru, datorită faptului că prezentarea inițială a fost dominată de simptomatologia de natură psihiatrică, fără semne neurologice de focar, nu s-a considerat necesar efectuarea de investigații sau consulturi adiționale. Dar analizând retrospectiv, vârsta de 34 ani a pacientului de la momentul primei internări este tardivă, fiind mai apropiată de cea relatată in literatură pentru psihoza de la debutul sclerozei multiple. De asemenea, simptomatologia pacientului a prezentat o evoluție

fluctuantă sub tratamentul antipsihotic, dar nu a prezentat recurențe. Având în vedere încărcătura lezională mare prezentă pe examenul RMN efectuat anul acesta, cu leziuni vechi asociate cu leziuni active, putem presupune ca patologia considerată anterior ca fiind un episod psihotic pur, a fost de fapt un debut al bolii demielinizante, urmând ca numai în prezent pacientul să dezvolte un puseu cu tulburări de natură neurologică. Literatura raportează alte cazuri asemănătoare. Pacienții diagnosticați cu o patologie psihiatrică cronică nu sunt investigați pentru o patologie a SNC, deoarece tulburarea psihotică de multe ori "maschează" leziunile demielinizante (2).

Diagnosticul diferențial între o tulburare psihotică și o patologie demielinizantă este dificilă, punând specialiștii în impas. Investigații suplimentare sunt indicate în cazul în care episodul psihotic apare la un pacient fără antecedente heredocolaterale psihiatrice, are o prezentare atipică sau nu răspunde favorabil la tratamentul standard antipsihotic (10). Am dorit să prezentăm acest caz deoarece debutul pur psihiatric în cadrul sclerozei multiple este rar întâlnit, iar dificultatea pe care o impune stabilirea unui diagnostic corect este mare.

Concluzii

În concluzie, simptomele psihiatrice pot apărea în cursul evoluției sclerozei multiple sau pot reprezenta chiar forma sa de debut. Unele apar cu o frecvență mai mare, precum depresia sau anxietatea, altele sunt rare, precum psihoza. Stabilirea unui diagnostic corect în timp util este dificil, dar foarte important pentru inițierea unui tratament corect în vederea stopării evoluției bolii. Astfel, în cazul unei suspiciuni, examenul neurologic trebuie efectuat cu minuțiozitate, posibil asociat cu un examen RMN, pentru a descoperi eventualele simptome și semne ce se ascund în spatele tulburării psihiatrice.

Bibliografie

1. Camara-Lemarroy CR., Ibarra-Yruegas BE., Rodriguez-Gutierrez R., Berrios-Morales I., Ionete C., Riskind P. The varieties of psychosis in multiple sclerosis: A systematic review of cases. Mult Scler Relat Disord. 2017 Feb; 12:9-14.

2. Gilberthorpe TG., O'Connell KE., Carolan A., Silber E., Brex PA., Sibtain NA., David AS. The spectrum of psychosis in multiple sclerosis: a clinical case series. Neuropsychiatr Dis Treat. 2017; 13: 303–318.

3. Paparrigopous T., Ferentinos P., Kouzoupis A., Koutsis G., Papadimitriou GN. The neuropsychiatry of multiple sclerosis: focus on disorders of mood, affect and behaviour. Int Rev Psychiatry. 2010;22(1):14-21.

4. Cheema J., Huynh AC., Prat SS. Multiple Sclerosis and psychosis: A case report. Mult Scler Relat Disord . 2019 Sep; 34:158-161.

5. Murphy R., O'Donoghue S., Counihan T., McDonald C., Calabresi PA., Ahmed MA. Et al. Neuropsychiatric syndromes of multiple sclerosis. J Neurol Neurosurg Psychiatry. 2017 Aug;88(8):697-708.

6. Jongen PJH. Psychiatric onset of multiple sclerosis. J Neurol Sci. 2006 Jun 15;245(1-2):59-62

7. Ruth AM., Reingold S., Cohen J., Stuve O., Trojano M., Sorensen PS. Et al. The incidence and prevalence of psychiatric disorders in multiple sclerosis: a systematic review. Mult Scler. 2015 Mar;21(3):305-17

8. Yadav R., Zigmond AS. Temporal lobe lesions and psychosis in multiple sclerosis. BMJ Case Rep. 2010 Oct 12;2010.

9. Giotakos O. Is psychosis a dysmyelination-related information-processing disorder. Psychiatriki. Jul-Sep 2019;30(3):245-255.

10. Kosmidis MH., Giannakou M., Messinis L., Papathanasopoulos P. Psychotic features associated with multiple sclerosis. Int Rev Psychiatry. 2010;22(1):55-66.

11. Guimarães J., José Sá M. Cognitive Dysfunction in Multiple Sclerosis. Front Neurol. 2012; 3: 74.