Loredana Ungureanu

Coordonator

Prezentări de cazuri clinice în dermatologie

Editura Bioflux, Cluj-Napoca, 2020

ISBN 978-606-8887-72-2

Referenţi ştiinţifici

Prof. Dr. Alexandru Tătaru, Departamentul de Dermatologie, Universitatea de Medicină şi Farmacie „Iuliu Haţieganu”, Cluj-Napoca

Dr. Mădălina Sava, Secția Dermato-Venerologie, Spitalul Clinic Judeţean de Urgenţe, Oradea

Toate drepturile asupra acestei cărți aparțin Editurii Bioflux.

Coordonator

Loredana Ungureanu - Medic primar dermatologie, Conferențiar universitar, Doctor în științe medicale, Disciplina Dermatologie, Facultatea de Medicină, Universitatea de Medicină și Farmacie „Iuliu Hațieganu”; Cluj-Napoca, România

Autori:

Mihail-Alexandru Badea - Medic specialist dermatologie, Doctor în științe medicale, Disciplina Dermatologie, Facultatea de Medicină, Universitatea de Medicină, Farmacie, Științe și Tehnologie „George Emil Palade”; Târgu Mureș, România

Alexandra-Irina Butacu – Medic specialist dermatologie, Asistent universitar, Disciplina Dermatologie, Facultatea de Medicină, Universitatea de Medicină și Farmacie “Carol Davila”; Bucuresti, România

Elisabeta Candrea – Medic primar dermatologie, Asistent universitar, Doctor în științe medicale, Disciplina Dermatologie, Facultatea de Medicină, Universitatea de Medicină și Farmacie „Iuliu Hațieganu”; Cluj-Napoca, România

Ștefana Crețu – Medic specialist dermatologie, doctorand în medicină, Disciplina Dermatologie Copii, Facultatea de Medicină, Universitatea de Medicină și Farmacie “Carol Davila”; Bucuresti, România

Ana Sorina Dănescu - Medic primar dermatologie, Șef de lucrări, Doctor în științe medicale, Disciplina Dermatologie, Facultatea de Medicină, Universitatea de Medicină și Farmacie „Iuliu Hațieganu”; Cluj-Napoca, România

Simona Frățilă - Medic primar dermatologie, Șef de lucrări, Doctor în științe medicale, Disciplina Dermatologie, Facultatea de Medicină, Universitatea Oradea; Oradea, România

Gabriela Mariana Iancu – Medic primar dermatologie, Șef de lucrări, Doctor în științe medicale, Disciplina Dermatologie, Facultatea de Medicină, Universitatea “Lucian Blaga”; Sibiu, România

Elena Mihaela Jianu - Medic specialist dermatologie, Șef de lucrări, Doctor în științe medicale Disciplina Histologie, Universitatea de Medicină și Farmacie "Iuliu Hațieganu"; Cluj-Napoca, România

Ionela Manole - Medic specialist dermatologie, Asistent universitar, Disciplina Dermatologie, Facultatea de Medicină, Universitatea de Medicină și Farmacie “Carol Davila”; București, România

Olguţa Anca Orzan - Medic primar dermato-venerologie, Şef de lucrări, Doctor in stiinte medicale, Disciplina Dermatologie Oncologică, Facultatea de Medicină, Universitatea de Medicina şi Farmacie "Carol Davila", București

Monica Popescu - Medic specialist dermatologie, Student-doctorand, Disciplina Dermatologie, Facultatea de Medicină, Universitatea de

Medicină și Farmacie “Carol Davila”; Asistent cercetare, Nucleu Dermatologie, Spitalul Clinic Colentina, București, România.

Alis Salame - Medic rezident dermatologie, Disciplina Dermatologie, Facultatea de Medicină, Universitatea de Medicină și Farmacie “Carol Davila”; București, România

Adelina-Maria Șendrea - Medic specialist dermatovenerologie; Asistent universitar, Disciplina Dermatologie Copii, Facultatea de Medicină, Universitatea de Medicină și Farmacie "Carol Davila", București, România; Asistent cercetare, Nucleul Cercetare Dermatologie, Spitalul Clinic Colentina Bucureștii, România.

Simona Șenilă - Medic primar dermatologie, Șef de lucrări, Doctor în științe medicale, Disciplina Dermatologie, Facultatea de Medicină, Universitatea de Medicină și Farmacie „Iuliu Hațieganu”; Cluj-Napoca, România

Alina Vasilovici - Medic specialist dermatologie, Asistent universitar, Doctor în științe medicale, Disciplina Dermatologie, Facultatea de Medicină, Universitatea de Medicină și Farmacie „Iuliu Hațieganu”; Cluj-Napoca, România

Daniela Vornicescu - Medic primar dermatologie, Șef de lucrări, Doctor în științe medicale, Disciplina Dermatologie, Facultatea de Medicină, Universitatea de Medicină

Cuprins

Sclerodermia localizată 7
Lichen plano-pilar: forma clasică 12
Carcinomul bazocelular superficial 23
Complexul sclerozei tuberoase 30
Eritrodermia ihtioziformă buloasă congenitală 40
Un carcinom bazocelular neglijat și deghizat 48
Carcinomul bazocelular nodular 59
Carcinomul spinocelular 70
Demodecidoza pe fond de mielom multiplu 84
Mycosis fungoides, stadiul de placă 95
Dificultăți diagnostice în scabie 104
Dermatoza buloasă cu Ig A a copilăriei 112
Pyoderma gangrenosum în asociere cu boală inflamatorie intestinală 120
Kerion celsi – prezentare de caz 127
Lupus eritematos cutanat subacut și vasculită crioglobulinemică asociată infecției cu virus hepatitic C 139
Melanoame multiple primare metacrone 149
Ulcer venos cronic gambă stângă. Insuficiență cronică venoasă CEAP 6. Limfedem cronic secundar gambă stângă 160

Sclerodermia localizată

[1]Mihail-Alexandru Badea

[1]Universitatea de Medicină, Farmacie, Științe și Tehnologie George Emil Palade, Târgu Mureș, România

Introducere

Sclerodermia localizată reprezintă o boală autoimună de țesut conjunctiv cu localizare strictă la nivelul pielii, rareori la nivelul țesutului subcutanat și muscular. Lipsește fenomenul Raynaud și afectarea altor organe spre deosebire de sclerodermia sistemică. Cea mai frecventă formă de sclerodermie localizată este morfea în plăci, care se manifestă prin leziuni cutanate indurate, frecvent localizate la nivelul trunchiului.

Prezentare de caz

Pacienta BP în vârstă de 61 ani se prezintă pentru plăci hiperpigmentate, indurate la nivelul toracelui anterior și abdomenului. Din anamneză reținem faptul că patologia cutanată a debutat în urmă cu 1 an prin două plăci eritematoase, indurate cu caracter asimptomatic pentru care nu a solicitat consult de specialitate, în evoluție acestea căpătând un aspect hiperpigmentat și au devenit mai numeroase. Din antecedentele personale patologice am reținut hipertensiune arterială stadiul II și hipercolesterolemie mixtă. La examenul clinic general, pacienta era afebrilă, normostenică, fără acuze subiective.

Examenul dermatologic a evidențiat plăci hiperpigmentate la nivelul abdomenului și toracelui anterior cu dimensiuni cuprinse între 5x5 cm și 8x8 cm, cu centru atrofic și cu absența firelor de păr (Fig. 1). La palpare, leziunile erau indurate și prezentau un caracter asimptomatic.

Pe baza anamnezei, a examenului clinic general și a examenului dermatologic ne-am orientat către un diagnostic de morfee în plăci. În cadrul diagnosticului diferențial am luat în calcul următoarele afecțiuni: metastazele cutanate, limfomul cutanat cu celule T (mycosis fungoides)

Figura 1. Plăci hiperpigmentate diseminate la nivelul toracelui și abdomenului

Pentru stabilirea diagnosticului final, s-au efectuat următoarele investigații paraclinice și de laborator: hemoleucogramă completă, VSH, evaluarea funcției hepatice și renale, TSH, Ac anti CCP (peptide citrulinateciclice), Ac anti SCL-70, Ac anti *Borrelia burgdorferi* de tip IgM și IgG, biopsie cutanată și ecografie

abdominopelvină. De asemenea, s-a recomandat consult ginecologic pentru a exclude o patologie tumorală cu extensie la nivel cutanat. Cu excepția unei valori crescute a colesterolului total (243 mg%, V.N.=<200 mg%), analizele de laborator au fost în limite normale. Ecografia abdominală nu a descris modificări patologice, iar în urma consultului ginecologic nu s-a decelat o patologie tumorală. Examenul histopatologic cutanat a evidențiat un epiderm atrofic, iar la nivelul dermului s-a evidențiat fibroză cu hialinizarea fibrelor de colagen și absența glandelor sudoripare și a foliculilor piloși (Fig. 2 a,b).

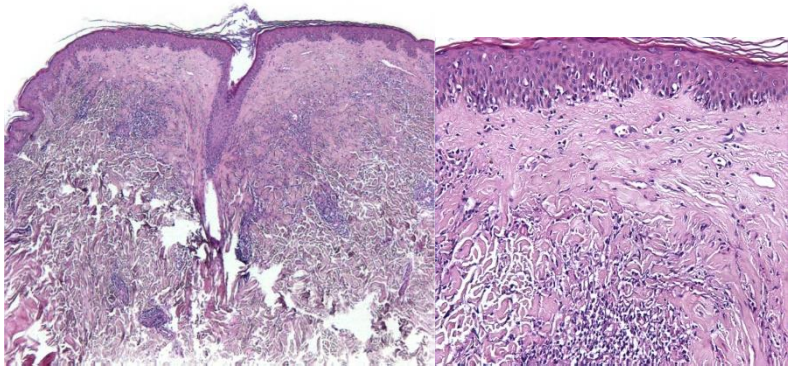

Figura 2. a, b) Biopsie cutanată care evidențiază un fragment de tegument cu atrofie, infiltrat inflamator limfocitar și hialinizarea fibrelor de colagen.

Pe baza investigațiilor clinice, paraclinice și de laborator am stabilit diagnosticul de morfee în plăci, hipertensiune arterială esențială stadiul II, hipercolesterolemie mixtă. Pacienta a beneficiat de tratament sistemic cu Metotrexat 15 mg/săptămână asociat cu acid folic 1mg/zi precum și tratament local cu gel conținând calcipotriol și betamezonă, fototerapie cu ultraviolete de tip A (UVA)-3 ședințe pe săptămână. S-a observat diminuarea caracterului indurat al leziunilor după 14 zile. Pacienta s-a externat cu recomandarea efectuării tratamentului la domiciliu și continuarea fototerapiei în regim ambulatoriu.

Discuții

Sclerodermia localizată se caracterizează prin atingerea unor zone limitate de tegument fară afectarea organică întâlnită în scleroza sistemică. Pacienții pot dezvolta în timp fatigabilitate, artralgii și dureri musculare. Există totuși cazuri rare în care putem întâlni unele atingeri viscerale sau sindrom Raynaud, însă și în aceste cazuri este greu de demonstrat dacă implicarea viscerală reprezintă o extensie a procesului ce are loc la nivel cutanat sau reprezintă o scleroză sistemică la debut apărută la un pacient predispus de a dezvolta aceste fenomene caracterizate de inflamație și fibroză. Sclerodermia localizată are mai multe forme clinice, de la leziuni gutate (în picătură) pană la plăci fibroase de aspect liniar (morfea liniară) și poate îmbrăca chiar un caracter generalizat (morfea generalizată). În cazul morfeei în plăci diagnosticul clinic este destul de evident însă trebuie să excludem limfomul cutanat cu celule T (mycosis fungoides) în cazul în care pacientului se prezintă în faza de debut când leziunile sunt eritematoase. Mai mult, ținând cont de caracterul indurat al leziunilor precum și de localizarea frecventă la nivelul abdomenului, morfea poate mima metastazele cutanate sclerodermiforme (în cuirasă de cavaler). Etiologia sclerodermiei localizate este foarte variată fiind citați factori infecțiosi (infecția cu *Borellia burgdorferi*), factori traumatici (intervenții chirurgicale, administrarea de vaccinuri, înțepături de insecte, radioterapie, traumatisme cutanate prin tăieri) până la predispoziția genetică și bolile autoimune (tiroidită autoimună, poliartrită reumatoidă). În multe cazuri, însă, nu este evidențiat un factor trigger așa cum este și cazul pacientei noastre. Unii pacienții pot prezenta creșterea valorii eozinofilelor precum și a markerilor inflamatorii (VSH, PCR). Evoluția leziunilor este lentă în timp fiind descrise 3 stadii clinice succesive și anume eritemul, indurația și atrofia. Datorită caracterului asimptomatic cei mai mulți pacienții se prezintă în stadiul de indurație. Evoluția leziunile este favorabilă în urma tratamentului, însă necesită o terapie îndelungată. Au efect favorabil corticoterapia, metotrexatul și micofenotalul mofetil. De obicei nu se apelează la corticoterapie sistemică datorită faptului că boala are o evoluție îndelungată iar efectele adverse ale

acestui tratament sunt multiple și severe (osteoporoză, diabet zaharat, tulburări de ritm cardiac, glaucom). Se mai poate apela la agenți cu efect antisclerozant așa cum ar fi colchicina și Vitamina E. La tratamentul sistemic se pot asocia dermatocorticoizi, inhibitori de calcineurină (tacrolimus, pimecrolimus), calcipotriol. Efect favorabil are și fototerapia cu ultraviolete A (UVA) sau fotochimioterapia (PUVA= Psoralen + UVA), (1-3).

În concluzie, în cazul prezenței unor plăci indurate și asimptomatice cu localizare la nivelul abdomenului ar trebui suspicionat diagnosticul de morfee în plăci. Stabilirea acestui diagnostic prin examen histopatologic impune screening-ul pentru diverse afecțiuni care ar putea declanșa boala așa cum ar fi patologia tiroidiană autoimună sau infecția cu Borellia burgdorferi.

Bibliografie

1. Fett N, Werth VP. Update on morphea: part II. Outcome measures and treatment. J Am Acad Dermatol 2011; 64: 231–242.
2. Harrington CI, Dunsmore IR. An investigation into the incidence of auto-immune disorders in patients with localized morphoea. Br J Dermatol 1989; 120: 645–648.
3. Arkachaisri T, Vilaiyuk S, Li S, O'Neil KM et al. The localized scleroderma skin severity index and physician global assessment of disease activity: a work in progress toward development of localized scleroderma outcome measures. J Rheumatol 2009; 36: 2819–2829.

Consimțământul informat al pacientului a fost obținut înainte de publicare.

Lichen plano-pilar: forma clasică

[1,2]Alexandra-Irina Butacu, [1,2]Ionela Manole, [1,2]George-Sorin Țiplica

[1] Clinica Dermatologie II, Spitalul Clinic Colentina,

[2] Disciplina Dermatologie, Facultatea de Medicină, Universitatea de Medicină și Farmacie „Carol Davila”, București

Introducere

Lichenul plan reprezintă o afecțiune inflamatorie, idiopatică, autolimitată, ce poate afecta tegumentul, mucoasele, părul și unghiile, prezentând în literatura de specialitate numeroase forme clinice și clasificări, în funcție de configurația, morfologia sau localizarea leziunilor (1). Forma clasică asociază în mod caracteristic prezența celor șase „p”: *papule* și *plăci poligonale*, *purpurice*, cu suprafața *plată*, intens *pruriginoase* și poate avea orice localizare cutanată, leziunile fiind adesea distribuite simetric la nivelul suprafețelor de flexie și la nivelul regiunii sacrale (2).

Lichenul plano-pilar, denumit și lichen plan folicular, face parte din categoria alopeciilor cicatriciale primare limfocitare și poate prezenta 3 forme principale: (1) lichenul plano-pilar clasic, ce asociază papule keratotice foliculare și eritem perifolicular cu debut la nivelul vertexului și cu evoluție spre alopecia cicatricială unică, multifocală sau a întregului scalp, în asociere cu afectare cutanată, mucoasă sau unghială; (2) alopecia fibrozantă frontală, caracterizată prin alopecie cicatricială fronto-temporală, mai frecvent întâlnită post-menopauză; și (3) sindromul Graham-Little-Piccardi-Lassueur, caracterizat prin triada: alopecie cicatricială a scalpului, alopecie non-cicatricială a regiunilor axilară și inghinală și papule lichenoide localizate la nivelul trunchiului și extremităților (3).

Cazul prezentat descrie o formă clasică a lichenului plano-pilar, cu manifestare cutanată, mucoasă și unghială, în asociere cu alopecie cicatricială a scalpului, reprezentând o variantă caracteristică acestei patologii și implicit un bun element de uz didactic.

Prezentare de caz

Pacienta RI, în vârstă de 67 ani, s-a prezentat în februarie 2020 pentru consult dermato-venerologic în Secția Clinică de Dermatologie a unui Spital Universitar datorită apariției unei erupții diseminate, alcătuite din papule violacee, intens pruriginoase, cu suprafața lucioasă, localizată la nivelul trunchiului și membrelor superioare, în evoluție de 2 luni.

Din istoricul pacientei reținem faptul că afecțiunea dermatologică debutase de 9 ani, în urma unui puternic stres emoțional, cu apariția de papule și plăci foliculare, acoperite de dopuri keratozice și înconjurate de eritem perifolicular, cu localizare la nivelul scalpului, pentru care a urmat tratament topic cu dermatocorticoizi și keratolitice, corticoterapie injectabilă intralezional și laserterapie pulse dye laser (PDL), fără evoluție favorabilă și cu apariția de regiuni alopecice cicatriciale multifocale.

Antecedentele personale patologice relevă cardiopatie ischemică (2016), fibrom uterin (2016), traumatism cu fractura de bazin și fractura articulației radio-carpiene stângi (2015), osteoporoză (2014), depresie (2014), tiroidită autoimună (2014), miopie forte, hipercolesterolemie esențială și insuficiență venoasă cronică periferică. Pacienta urma tratament cronic cu anxiolitice și antihipertensive. Antecedentele personale fiziologice și condițiile de viață și de muncă nu au fost semnificative. Pacienta nu prezenta alergii cunoscute.

Examen clinic general a identificat stare generală bună, pacientă echilibrată cardio-respirator, TA de 120/70 mmHg, AV de 63 bpm, IMC 27,5 kg/m^2.

Examenul clinic local a prezentat o erupție diseminată alcătuită din papule violacee, cu suprafața plată, lucioasă, bine delimitate, cu marginea regulată, intens pruriginoasă, localizată la nivelul toracelui posterior (Fig. 1.), presternal și la nivelul brațelor bilateral, în evoluție de 2 luni.

Figura 1. a. Erupție papuloasă purpurică la nivelul toracelui posterior. b. Aspect macroscopic al erupției papuloase

La nivelul scalpului, examenul clinic local a identificat prezența unor regiuni alopecice imprecis delimitate, acoperite pe suprafață de papule keratozice eritematoase (Fig. 2) , însoțite de scuame albe și cruste hematice postgrataj, în evoluție de 9 ani.

Figura 2. Alopecie cicatriceala a scalpului

Suplimentar, inspecția cavității orale a permis identificarea unei dentiții deficitare, în asociere cu lucrări dentare și cu prezența unor plăci liniare de culoare albă, asimptomatice, bine delimitate, cu marginea neregulată, dantelată, cu pattern reticulat, localizate la nivelul mucoasei jugale bilateral (Fig. 3.).

Examenul fanerelor a permis de asemenea identificarea la nivelul unghiilor membrelor superioare bilateral a unor striuri longitudinale în asociere cu prezența unei suprafețe lucioase, lăcuite a lamei unghiale post-grataj (Fig. 4).

Pe parcursul internării s-au recoltat analize de laborator, identificând TSH crescut - 5,45 uUI/ml (0.27 – 4,20 uUI/ml), ATPO crescut - 402,90 UI/ml (0 – 34 UI/ml) și hipercolesterolemie - 249,20 mg/dL (120 – 200 mg/dL). Hemoleucograma nu a prezentat modificări, markerii de inflamației asociau valori normale, iar testarea funcției hepatice, renale și imunologice (C3, C4) nu a identificat modificări. Asocierea cu infecții virale a fost exclusă prin testarea markerilor virali hepatici.

Figura 3. Plăci reticulate de culoare alba la nivelul mucoasei jugale

Figura 4. Modificări unghiale

Suplimentar, sub anestezie locală cu xilină 2%, s-a efectuat punch-biopsie cutanată de la nivelul scalpului și de la nivelul toracelui posterior, urmată de închiderea defectului cu fire de sutură neresorbabile și trimiterea pieselor pentru analiză histopatologică.

Examenul histopatologic al piesei recoltate de la nivelul toracelui posterior a identificat un infundibul folicular dilatat prin prezența unui dop ortokeratozic și îngroșarea epiteliului malpighian folicular, în asociere cu degenerescență bazală vacuolară, corpi coloizi și moderat infiltrat inflamator distribuit lichenoid în jurul foliculului pilos respectiv, pledând pentru diagnosticul de lichen plano-pilar. La nivelul scalpului, examenul histopatologic a permis identificarea unui important edem la nivelul dermului superficial, în asociere cu foliculi piloși înlocuiți de țesut fibros cicatricial cu traiect perpendicular pe suprafață și conservarea mușchilor erectori pilari și degenerescență vacuolară bazală a foliculilor piloși restanți. De asemenea, a identificat prezența unui infiltrat limfocitar inflamator dispus perivascular, perifolicular și în jurul cicatricelor pilare și a exclus prezența depozitelor de mucină prin colorația albastru Alcian pH 2,5 sau a elementelor micotice pe colorație PAS. Colorația van Gieson a relevat diminuarea țesutului elastic la nivelul cicatricelor foliculare și la nivelul dermului papilar. Modificările menționate au pledat spre diagnosticul de lichen folicular în rezoluție.

Pe baza examenului clinic efectuat și pe baza investigațiilor de laborator menționate s-a stabilit diagnosticul de certitudine: lichen plano-pilar, forma clasică.

Diagnosticul diferențial al leziunilor cutanate de la nivelul trunchiului și extremităților a inclus pitiriazis rozat Gibert, psoriazis gutat, porokeratoze, lichen nitidus, reacție postmedicamentoasă. Alopecia cicatricală multifocală a fost diferențiată de alopecii întâlnite în cadrul pseudopeladei Brocq, lupusului eritematos cronic discoid, alopeciei areata, iar modificările unghiale au fost diferențiate de cele prezente în psoriazis, dermatita atopică sau în onicomicoză. Lichenul plan oral a fost diferențiat de candidoză bucală, leukoplakie păroasă orală și erupții lichenoide orale.

Tratamentul afecțiunii dermatologice s-a efectuat local cu dermatocorticoizi superpotenți (clobetazol 3 aplicații/zi), cutanat sub formă de cremă și la nivelul scalpului sub formă de loțiune și sistemic cu antihistaminice (bilastină 1 tabletă/zi) cu evoluție favorabilă, diminuarea pruritului și diminuarea leziunilor cutanate de la nivelul trunchiului și de la nivelul scalpului pe parcursul internării. Pacienta nu a prezentat noi leziuni cutanate cu 48h înainte de externare. De asemenea s-a efectuat toaleta locală a plăgilor post punch-biopsie cutanată cu alcool sanitar și antibiotic local, urmată de aplicarea unui pansament local.

Recomandările la externare au inclus continuarea tratamentului local cu dermatocorticoizi de potență redusă și sistemic cu antihistaminice, până la remisia leziunilor, toaletă zilnică a plăgii chirurgicale până la extragerea firelor de sutură și consult de specialitate endocrinologie. De asemenea, s-a recomandat evitarea infecțiilor, a traumatismelor și a fost interzisă automedicația. Pacienta a fost dispensarizată periodic prin medicul de familie, a urmat controale regulate, iar controlul la 1 an a identificat dispariția completă a leziunilor cutanate de la nivelul trunchiului și extremităților, cu persistența regiunilor de alopecie cicatriceală la nivelul scalpului, dar fără leziuni active și persistența manifestărilor unghiale.

Discuții

Lichenul plan reprezintă o afecțiune inflamatorie, idiopatică, autolimitată, ce poate asocia multiple forme clinice și care poate afecta atât tegumentul, cât și mucoasele sau fanerele. Erupțiile lichenoide reprezintă afecțiuni similare clinic și histopatologic lichenului plan idiopatic, dar în cazul cărora se poate identifica factorul etiopatogenic (1).

Lichenul plan este o afecțiune frecvent întâlnită în practica dermatologică, cu o incidentă globală estimată la 1%, fără diferențe importante în ceea ce privește distribuția rasială sau cea legată de sex (4).

Din punct de vedere etiopatogenic, mecanismele ce duc la apariția lichenului plan nu sunt complet elucidate. Teoria actuală are la bază apariția, în cazul persoanelor cu predispoziție genetică, a unei reacții modificate a imunității mediate celular. Rolul principal este atribuit limfocitelor T citotoxice (CD8+), identificate majoritar la nivelul leziunilor, ce devin activate în urma contactului cu diferite antigene exogene sau endogene și care eliberează markeri citotoxici specifici (factor de necroză tumorală alpha, interferon gamma, interleukine etc.) determinând în final apoptoza keratinocitelor bazale (5). În literatura de specialitate, principalele afecțiuni asociate lichenului plan includ afecțiunile hepatice virale, în special hepatita virală cu virusul hepatitic de tip C (6), dislipidemia (1) și diabetul zaharat (7), în timp ce afecțiunile autoimune, precum tiroidita autoimună asociată cazului prezentat, rămâne un subiect de controversă (8). Afecțiunile din sfera patologiei psihologice, precum depresia, anxietate, stresul emoțional puternic sunt citate ca posibili factori declanșatori în lichenul plan, posibile elemente etiologice incriminate și în cazul pacientei de față (9).

Tabloul clinic variază în funcție de forma clinică și de localizare. Leziunile cutanate sunt reprezentate de obicei papule eritemato-violacee, poligonale, intens pruriginoase, uneori cu centrul ombilicat, diseminate, cu tendința la confluare, la nivelul cărora se poate observa prin transparență o rețea albicioasă (striuri Wickham) ce apare ca urmare a hipergranulozei focale (1). Lichenul plano-pilar este o variantă mai rar întâlnită a lichenului plan, cu 3 forme principale, clasică, alopecie fibrozantă frontală și sindromul Graham-Little Piccardi-Lassueur. Forma clasică prezintă afectare foliculară tegumentară în asociere cu posibilă afectare mucoasă sau unghială și cu evoluție spre alopecie cicatricală, similar cazului prezentat. La nivelul mucoaselor, lichen plan oral reprezintă cea mai frecventă formă, cu subtipul reticulat prezent și în acest caz clinic, sub forma unei rețele albicioase „în frunză de ferigă” asimptomatice. În cazul pacientei prezentate, starea dentiției ridică suspiciunea unei reacții lichenoide orale, lucrările dentare din materiale precum mercur, aur, argint, cobalt reprezentând adesea factori etiologici în apariția leziunilor orale (10).

Examenul histopatologic este definitoriu pentru diagnosticul de lichen plan și include acantoză neregulată și îngroșarea epidermului, hiperortokeratoză, hipergranuloză focală inegală, corpusculi coloizi apoptotici Civatte, localizați predominant în epidermul inferior și dermul superficial, denumiți și corpi hialini sau citoizi, creste interpapilare cu extremitatea lor inferioară inegală ascuțită cu aspect în ”dinți de fierăstrău”, papile dermice în cupolă, dermatită de interfață, caracterizată prin degenerescență hidropică a stratului bazal, microdecolări ale epidermului de derm ca urmare a degenerescenței hidropice, denumite spații de clivaj Max-Joseph, infiltrat inflamator limfo-histiocitar subepidermic cu distribuție lichenoidă („în bandă”) în dermul papilar și incontinență pigmentară (11). Imunofluorescența directă poate identifica depozite de Ig M, mai rar Ig G sau Ig A la nivelul celulelor apoptotice și depozite de fibrinogen la nivelul joncțiunii dermo-epidermice (12).

Tratamentul lichenului plan are la bază utilizarea topică a corticosteroizilor, inhibitorilor de calcineuină (pimecrolimus, tacrolimus), retinoizilor topici, a corticoterapiei sistemice sau intralezionale. Cazurile extinse sau refractare pot beneficia de fototerapie de tip UV-B cu bandă îngustă sau de tip PUVA (psoralen și UV-A), imunosupresoare (ciclosporină, azatioprină, micofenolat mofetil), dapsonă, antimalarice de sinteză (hidroxiclorochină), etc (13, 14).

Evoluția formei clasice de lichen plan este autolimitată la 1 – 2 ani, în timp ce alte forme specifice pot prezenta evoluție îndelungată (15). Ordinea crescătoare a formelor clinice în funcție de durata evoluției include lichenul plan generalizat, cutanat, cutanat și mucos, mucos, hipertrofic, plano-pilar (1). Astfel, lichen plano-pilar asociază cea mai îndelungată evoluție dintre formele clinice de lichen plan, cu posibile remisiuni și recăderi, evoluție identificată și în cazul pacientei prezentate. Riscul transformării maligne în cazul lichenului plan a reprezentat mult timp un subiect controversat, în prezent riscul fiind considerat crescut pentru leziunile de tip lichen plan oral, mai ales în cazul formelor erozive, la persoanele de sex feminin și cu localizare la nivel lingual, fiind recomandată monitorizarea periodică (16).

În concluzie, cazul prezentat descrie o formă clasică a lichenului plano-pilar, ce asociază afectare foliculară cutanată, unghială și mucoasă, însumând elemente de diagnostic clinic și paraclinic specifice, cu o evoluție caracteristică patologiei de bază, oferind astfel posibilitatea evidențierii acestei afecțiuni dermatologice în scopuri didactice.

Bibliografie

1. Daoud M, Pittelkow M. Lichen planus. In: Fitzpatrick's Dermatology in General Medicine (Ed. Wolff K, Goldsmith L, Katz S, Gilchrest B, Paller A, Leffell D). 8th ed. New York: McGraw Hill Medical; 2012; 296-312.

2. Arnold DL, Krishnamurthy K. Lichen, Planus. InStatPearls (Internet) 2018 Oct 27. StatPearls Publishing.

3. Soares VC, Mulinari-Brenner F, Souza TE. Lichen planopilaris epidemiology: a retrospective study of 80 cases. Anais brasileiros de dermatologia. 2015 Oct;90(5):666-70.

4. Schwager Z, Stern M, Cohen J, Femia A. Clinical epidemiology and treatment of lichen planus: A retrospective review of 2 tertiary care centers. Journal of the American Academy of Dermatology. 2019 Dec 1;81(6):1397-9.

5. Farhi D, Dupin N. Pathophysiology, etiologic factors, and clinical management of oral lichen planus, part I: facts and controversies. Clinics in dermatology. 2010 Jan 1;28(1):100-8.

6. Mahboobi N, Agha-Hosseini F, Lankarani KB. Hepatitis C virus and lichen planus: the real association. Hepatitis monthly. 2010 Jul 1;10(3):161.

7. Mozaffari HR, Sharifi R, Sadeghi M. Prevalence of oral lichen planus in diabetes mellitus: a meta-analysis study. Acta Informatica Medica. 2016 Dec;24(6):390.

8. Kats L, Goldman Y, Kahn A, Goldman V, Gorsky M. Oral lichen planus and thyroid gland diseases: possible associations. BMC oral health. 2019 Dec 1;19(1):169.

9. Kalkur C, Sattur AP, Guttal KS. Role of depression, anxiety and stress in patients with oral lichen planus: a pilot study. Indian journal of dermatology. 2015 Sep;60(5):445.
10. Kamath VV, Setlur K, Yerlagudda K. Oral lichenoid lesions-a review and update. Indian journal of dermatology. 2015 Jan;60(1):102.
11. Rad M, Hashemipoor MA, Mojtahedi A, Zarei MR, Chamani G, Kakoei S, Izadi N. Correlation between clinical and histopathologic diagnoses of oral lichen planus based on modified WHO diagnostic criteria. Oral Surgery, Oral Medicine, Oral Pathology, Oral Radiology, and Endodontology. 2009 Jun 1;107(6):796-800.
12. Arora SK, Chhabra S, Saikia UN, Dogra S, Minz RW. Lichen planus: A clinical and immuno-histological analysis. Indian journal of dermatology. 2014 May;59(3):257.
13. Thandar Y, Maharajh R, Haffejee F, Mosam A. Treatment of cutaneous lichen planus (Part 1): A review of topical therapies and phototherapy. Cogent Medicine. 2019 Jan 1;6(1):1582467.
14. Lodi G, Scully C, Carrozzo M, Griffiths M, Sugerman PB, Thongprasom K. Current controversies in oral lichen planus: report of an international consensus meeting. Part 2. Clinical management and malignant transformation. Oral Surgery, Oral Medicine, Oral Pathology, Oral Radiology, and Endodontology. 2005 Aug 1;100(2):164-78.
15. Gorouhi F, Davari P, Fazel N. Cutaneous and mucosal lichen planus: a comprehensive review of clinical subtypes, risk factors, diagnosis, and prognosis. The Scientific World Journal. 2014:742826. doi: 10.1155/2014/742826.
16. Giuliani M, Troiano G, Cordaro M, Corsalini M, Gioco G, Lo Muzio L, Pignatelli P, Lajolo C. Rate of malignant transformation of oral lichen planus: A systematic review. Oral diseases. 2019 Apr;25(3):693-709.

Consimţământul informat al pacientei a fost obținut înainte de publicare.

Carcinomul bazocelular superficial

[1]Elisabeta Candrea

[1]Universitatea de Medicină și Farmacie "Iuliu Hațieganu" Cluj Napoca, Disciplina Dermatologie

Introducere

Carcinomul bazocelular este o neoplazie cutanată de origine keratinocitară, fiind cea mai răspândită formă de cancer la oameni. Apare mai ales la persoanele cu piele deschisă, incidența acestei patologii în lume fiind în continuă creștere de la 3 la 10%/an, fiind o cauză importantă de morbiditate dar o cauză rară de mortalitate (1). Printre factorii importanți care contribuie la dezvoltarea acestei neoplazii se numără fototipul cutanat, persoanele cu tenul deschis care nu se bronzează/ se bronzează mai greu, persoane roșcate/blonde și cu ochi deschiși la culoare, albaștri/verzi având un risc crescut de a dezvolta această tumoră. Expunerea la ultraviolete în mod uzual sau exacerbat prin intermediul saloanelor de bronzat contribuie la dezvoltarea carcinomului bazocelular. Chiar dacă relația nu este strict dependentă de doză, cauzalitatea se poate observa și din incidența crescută a carcinoamelor non-melanomatoase o dată cu apropierea de ecuator. Din ceilalți co-factori am dori să amintim radiațiile ionizante, virusul papiloma uman, imunosupresia și diverse sindroame ce cresc susceptibilitatea genetică a individului de a dezvolta astfel de leziuni tumorale (de exemplu, xeroderma pigmentosum, albinismul oculo-cutanat, etc). Procesul carcinogen presupune mutații la nivelul căii de semnalizare sonic-hedgehog, cele mai frecvente fiind la nivelul PTCH1 și SMO, mutații ce pot fi considerate ca o consecință a radiațiilor UV (2). Am ales cazul de față pentru prezentare datorită altor patologii cu care poate fi foarte ușor confundat, lipsa unui diagnostic corect determinând o întârziere a unei terapii adecvate.

Prezentare de caz

O pacientă în vârstă de 82 ani, din mediul urban, s-a prezentat în serviciul de ambulator pentru prezența unei leziuni cutanate la nivelul toracelui posterior, apărută cu aproximativ șase luni anterior consultului dermatologic. Din antecedentele personale patologice ale pacientei reținem faptul că pacienta prezintă hipertensiune arterială esențială și dislipidemie mixtă, ambele fiind controlate medicamentos; antecedentele personale fiziologice nu sunt relevante pentru patologia de față. Condițiile de viață și de muncă au fost adecvate, pacienta nefiind expusă la noxe sau substanțe toxice. Ea nu a prezentat expunere la soare datorită profesiei, expunerea recreațională fiind limitată pe parcursul vieții. Pacienta a reușit sa evite arsurile solare severe chiar dacă prezintă fototipul doi (are ochii albaștri iar tegumentul ei inițial se înroșește apoi se bronzează).

Din istoricul bolii aflăm faptul că patologia actuală a debutat în urmă cu aproximativ opt luni prin apariția unui placard eritemato-scuamos, uneori pruriginos, la nivelul toracelui posterior. Pacienta a aplicat diverse produse locale, începând de la unguent cu gălbenele până la corticosteroizi locali cu ameliorare parțială a leziunii.

La examenul obiectiv pe aparate și sisteme nu reținem elemente cu semnificație particulară pentru patologia cutanată actuală. La examenul dermatologic se constată o placă discretă, eritemato-scuamoasă, bine delimitată, ușor infiltrată la nivelul toracelui posterior lombar dreapta. La examenul dermatoscopic se observă teleangiectazii fine, superficiale, globuli gri-ovoizi, crisalide și o zonă ulcerativă. Pe baza examenului clinic și dermatoscopic s-a stabilit diagnosticul de carcinom bazocelular superficial. (Fig1).

Figura 1. Carcinom bazocelular superficial, aspect clinic și dermatoscopic.

Principalul diagnostic diferențial l-a reprezentat o eczemă cronică, motiv pentru care a și urmat tratamentele mai sus amintite; dermatoscopic, la o eczemă ne așteptăm să găsim vase punctiforme distribuite uniform pe zona de pată/placă și numeroase scuame galbene, sero-crustoase (3). Un aspect clinic aparent asemănător se întâlnește în cazul bolii Paget unde, la examenul obiectiv, se constată un placard eritemato-scuamos perimamelonar. Similar cazului de față, leziunea cutanată poate fi confundată de un ochi neavizat cu o eczemă, deși, tratamentul adecvat este important în cazul bolii Paget care este o extensie la nivel tegumentar a unui adenocarcinom ductal al sânului.

Pentru tratamentul acestei leziuni s-a practicat excizia leziunii în anestezie locală. La examenul histopatologic s-au constatat cuiburi de celule tumorale bazaloide atașate epidermului, cu nuclei în aspect de palisadă în periferie și zone de retracție stromală,

confirmând diagnosticul clinic (Fig 2). Având în vedere faptul că marginile de excizie au fost libere ne așteptăm ca evoluția să fie favorabilă, fără recidivă locală. Posibilele complicații puteau include sângerare, infecție sau dehiscență la nivelul plăgii operatorii precum și excizie incompletă, aceasta din urmă fiind mai frecventă în anumite zone de la nivelul feței (de exemplu, cantul intern al ochiului).

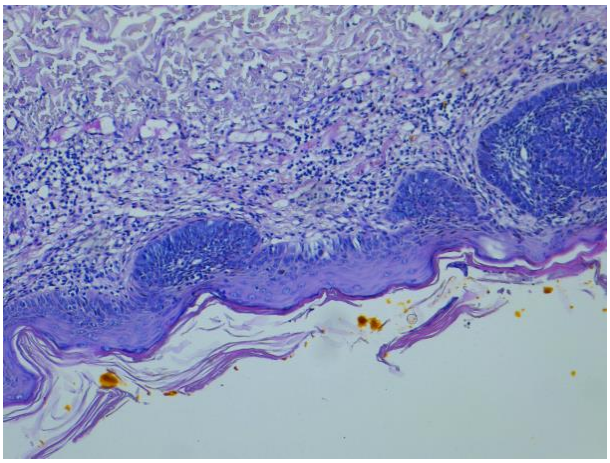

Figura 2. Carcinom bazocelular superficial, examen histopatologic (HE, 10x)

Prognosticul carcinomului bazocelular depinde de prezența recidivelor, de extensia locală, în special prin afectarea țesuturilor subiacente, precum și de posibilitățile terapeutice. Dintre factorii de prognostic clinici și histologici amintim localizarea tumorală (tumorile adiacente ochiului, nasului, gurii au un risc ridicat), dimensiunea tumorală (peste 1 cm la nivelul feței, peste 2 la nivelul trunchiului), forma sclerodermiformă și invazia neurală. Observăm faptul că pacienta noastră are un prognostic bun.

Discuții

Carcinomul bazocelular este cea mai frecventă tumoră malignă la populațiile cu piele deschisă; apare cu predilecție pe zone fotoexpuse sau fotodegradate, incidența acesteia la nivelul mucoaselor fiind excepțională. Din punct de vedere clinic se descriu

mai multe forme de carcinom bazocelular: superficial, nodular, morfeiform, fibroepitelial (fibroepitelial Pinkus), acestea putând fi la rândul lor ulcerate, pigmentate. Dacă asociem și criterii histopatologice la clasificare, deosebim și formele chistic, mucinos, micronodular sau bazoscuamos (4).

În multe situații, carcinoamele bazocelulare nu sunt recunoscute în stadii incipiente, motiv pentru care avansează, ajungând la forme distructive locale. Cel mai frecvent, carcinoamele bazocelulare sunt localizate la nivelul feței; fiind de culoarea pielii și cu o creștere lentă în dimensiuni sunt confundate cu leziuni benigne, acneiforme, motiv pentru care uneori se intervine terapeutic tardiv. Ca și în cazul de față, carcinoamele superficiale de la nivelul trunchiului pot fi confundate cu leziuni eczematoase, pacientul fiind astfel privat de o îngrijire corespunzătoare. Aceeași situație se poate întâlni și în cazul bolii Bowen, unde, remarcăm o placă eritematoasă, bine delimitată, cu sau fără scuame pe suprafață, asimptomatică, cu creștere lentă în dimensiuni, ce este de fapt un carcinom scuamos in situ cu un potențial de a se transforma în carcinom scuamos agresiv. La nivelul feței intră în discuție și keratozele actinice, pete eritematoase cu o scuamă discretă gălbuie, care, de multe ori, se pun în evidență prin senzația rugoasă la palpare, tegumentul din jur fiind de cele mai multe ori degradat actinic. Dermatoscopia oferă elemente importante ce completează diagnosticul clinic, însă, în situații de incertitudine, se poate utiliza microscopia confocală pentru a oferi un surplus de date obiective.

Carcinomul bazocelular superficial permite numeroase forme de tratament, inclusiv un tratament topic, nechirurgical, care este de preferat să fie făcut după confirmare histopatologică (în urma prelevării unei biopsii cutanate). Acesta poate fi potrivit pentru persoanele vârstnice, persoanele care nu doresc intervenția chirurgicală (pacient necooperant, anxios, patologie asociată ce crește dificultatea interveției, etc), dar are dezavantajul lipsei marginilor de siguranță histologice. Din tratamentele topice amintim Imiquimodul, un agonist al receptorului Toll-like 7, ce poate fi utilizat pentru tratamentul keratozelor actinice și al carcinoamelor bazocelulare superficiale. Reacțiile

adverse includ mai ales iritații la locul de aplicare al tratamentului, însă, rezultatele estetice sunt superioare. 5-Fluorouracil topic este o altă opțiune pentru tratamentul acestor leziuni, însă, în momentul de față, nu este disponibil la noi în țară (5). Injectările intralezionale de Interferon-α-2b se pot utiliza atât în formele superficiale cât și în cele nodulare, tratamentul necesitând însă 3 injecții intralezionale 3 săptămâni consecutiv. Chiuretarea (singură) sau în combinație cu electrocauterizarea sau cu aplicare de substanțe citotoxice locale (precum Imiquimod) este o altă opțiune terapeutică eficientă, deși, este mai puțin populară la noi în țară. Alte terapii locale includ Diclofenac gel 3% și Ingenol mebutat; laserul ablativ a fost citat ca fiind eficient în carcinoame superficiale însă nu există o indicație unanim acceptată în acest sens. Terapia fotodinamică presupune aplicarea substanțelor fotosensibilizante (derivate de porfirine) care în urma expunerii la lumină (lumină albastră, lămpi fluorescente, lumină naturală, etc) generează specii reactive de oxigen cu efect citotoxic asupra celulelor țintă, în acest caz celulele tumorale. Chirurgia micrografică Mohs este o procedură laborioasă ce permite analiza amănunțită a marginilor de siguranță însă are ca indicație carcinoamele bazocelulare localizate centrofacial, morfeiforme, excizate fără margini de siguranță sau recidivate. Alte modalități terapeutice precum radioterapia sau inhibitori ai căii Hedgehog (Vismodegib, Sonidegib), inhibitori ai căii anti-PD1 sunt rezervate formelor tumorale extinse sau care au contraindicată excizia chirurgicală, așa numitor cazuri 'greu de tratat' (6). În cazul de față era potrivită și aplicarea tratamentelor topice mai sus menționate, însă, pacienta a preferat excizia chirurgicală datorită rezolvării rapide a leziunii tumorale.

În cazul de față, se recomandă monitorizarea ulterioară a pacientei de către dermatolog atât pentru verificarea cicatricii chirurgicale cât și pentru a surprinde o nouă leziune tumorală în fază incipientă, pacienta având un risc ușor elevat de a dezvolta și alte neoplazii cutanate, inclusiv melanom (7). Se recomandă o expunere diminuată la soare, alături de fotoprotecție - prin intermediul hainelor și a cremelor fotoprotectoare, având un factor de protecție 50+ îndreptat împotriva ultravioletelor A

și B. Suplimentarea orală cu nicotinamidă reduce numărul keratozelor actinice și riscul de neoplazii cutanate non-melanomatoase însă, nu există încă o schemă terapeutică validată pe termen lung.

În concluzie, leziunile (aparent) eczematoase care sunt rezistente la diferite tratamente necesită consult dermatologic.

Bibliografie

1. Christenson LJ, Borrowman TA, Vachon CM, et al. Incidence of basal cell and squamous cell carcinomas in a population younger than 40 years. JAMA. 2005; 294(6):681-690
2. Tang JY, Epstein EH Jr, Oro AE. Basal Cell Carcinoma and Basal Cell Nevus Syndrome in Fitzpatrick's Dermatology 9th Edition by Kang S, Amagai M, Bruckner AL, Enk AH, Margolis DJ, McMichael AJ, Orringer JS. McGrawHill 2019; 1884-1900.
3. Lallas A, Kyrgidis A, Tzellos TG et al. Accuracy of dermoscopic criteria for the diagnosis of psoriasis, dermatitis, lichen planus and pityriasis rosea. Br J Dermatol. 2012;166(6):1198-205. doi: 10.1111/j.1365-2133.2012.10868.x.
4. Soyer HP, Rigel D, McMeniman E. Actinic Keratosis, Basal Cell Carcinoma and Squamous Cell Carcinoma in Dermatology Fourth edition, Bolognia JL, Schaffer JV, Cerroni L. Elsevier, 2018; 1872-1893.
5. Leus AJG, Frie M, Haisma MS et al. Treatment of keratinocyte carcinoma in elderly patients - a review of the current literature. J Eur Acad Dermatol Venereol. 2020 Feb 6. doi: 10.1111/jdv.16268.
6. Peris K, Fargnoli MC, Garbe C et al. Diagnosis and treatment of basal cell carcinoma: European consensus-based interdisciplinary guidelines. Eur J Cancer. 2019 Sep;118:10-34. doi: 10.1016/j.ejca.2019.06.003.
7. Robinson SN, Zens MS, Rees JR et al. Risk of Melanoma Following Keratinocyte Malignancies. Int J Cancer. 2020. doi: 10.1002/ijc.33011

Complexul sclerozei tuberoase

[1]Ștefana Crețu, [1,2]Carmen Maria Sălăvăstru, [1,2]George-Sorin Țiplica

[1] Clinica Dermatologie II, Spital Clinic Colentina, București

[2] Disciplina Dermatologie, Facultatea de Medicină, Universitatea de Medicină și Farmacie "Carol Davila", Bucuresti

Introducere

Complexul sclerozei tuberoase, cunoscut și sub denumirile de scleroză tuberoasă, boala Bourneville sau epiloia, reprezintă o afecțiune genetică, ce poate afecta mai multe organe și sisteme. Transmiterea afecțiunii este autozomal dominantă, cu o incidență de 1 la 100.000 de nașteri. Deși orice țesut poate fi afectat, manifestările clinice ale bolii implică adesea tegumentul și sistemul nervos. Triada clasică a bolii cuprinde epilepsie, inteligență scăzută și prezența de angiofibroame. Scopul alegerii acestui caz a fost prezența tuturor manifestărilor cutanate caracteristice bolii.

Prezentare de caz

Pacient în vârstă de 33 ani, diagnosticat cu scleroză tuberoasă de la vârsta de 32 ani, s-a prezentat în secția de dermatovenerologie a unui spital universitar din București pentru prezența de multiple angiofibroame localizate la nivelul feței. Deoarece considera leziunile deranjante din punct de vedere estetic, având impact major asupra calității vieții sale, pacientul dorea îndepărtarea lor.

Din antecedentele personale patologice reținem crize epileptice la vârsta de 2 ani, care au evoluat până la vârsta de 10 ani, după care au remis spontan și retard mintal ușor (QI=82). Pacientul este fumător și neaga antecedente heredocolaterale, alergii sau

consum de medicamente. Locuiește în mediul urban și își desfășoară activitatea ca muncitor necalificat.

Examenul clinic general relevă stare generală și de nutriție bune, pacientul este afebril, prezintă adenopatii submandibulare bilateral, este echilibrat cardio-respirator, are murmur vezicular prezent bilateral simetric, fără raluri, zgomote cardiace ritmice, nu prezintă sufluri sau zgomote supraadăugate, AV=86/min, TA=140/80 mmHg, indice de masa corporala (IMC) in limite de normoponderabilitate. Se observă prezența a numeroase lucrări dentare și hipertrofie gingivală**.** Pacientul prezintă marginea inferioară hepatică la rebord, tranzit intestinal prezent, abdomen suplu, mobil cu respirația, nedureros spontan sau la palpare, loje renale libere, manevra Giordano negativă bilateral și este orientat temporo-spațial.

Examen clinic local evidențiază:

1. Maculă hipopigmentară, de formă rotund-ovalară, de dimensiuni mai mari, de tip ash-leaf localizată la nivelul toracelui anterior în porțiunea superioară, prezentă de la naștere și hipopigmentări asemănătoare confeti (confetti-like macules) la nivelul brațelor.(Fig.1, 2)

Figura 1. Maculă hipopigmentară, de tip ash-leaf localizată la nivelul toracelui anterior

Figura 2. Hipopigmentări asemănătoare confeti (confetti-like macules)

2. Angiofibroame localizate la nivelul piramidei nazale, șanțului nazogenian, obrajilor, regiunii mentoniere, difuz facial si cervical, debutate la vârsta de 10 ani, ce au prezentat creștere progresiva in dimensiuni. Scorul de severitate al bolii pentru leziunile faciale (FASI) a fost de peste 8, echivalent unei boli severe.(Fig 3, 4)

Figura 3. Angioame faciale și hipertrofie gingivală

Figura 4. Angiofibroame la nivelul scalpului

3. Placard de culoare brună, infiltrat, cu contur policiclic, imprecis delimitat, cu dimensiuni de aproximativ 10x20 cm, suprafața neregulata și plicaturată, localizat lombar stânga, prezent de la naștere (nev de țesut conjunctiv, cunoscut în literatură și ca pată shagreen) (Fig. 5)

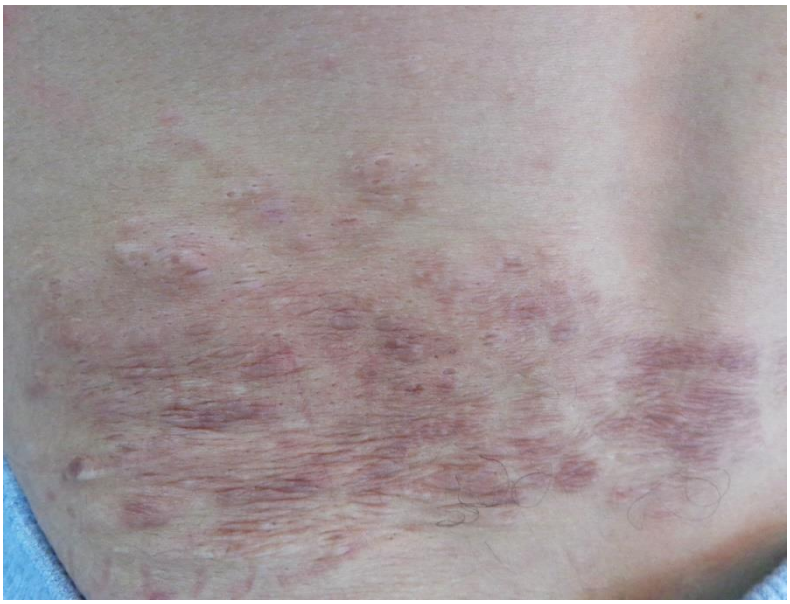

Figura 5. Nev de țesut conjunctiv (pata shagreen)

4. Fibroame unghiale si periunghiale, non-traumatice, tumorile Koenen localizate la nivelul repliurilor unghiale ale policelui drept si ale degetelor de la picioare bilateral. Striuri longitudinale la nivelul unghiilor degetelor de la mâini si de la picioare.(Fig.6)

Figura 6. Fibroame unghiale si periunghiale, non-traumatice, tumorile Koenen localizate la nivelul degetelor. Striuri longitudinale la nivelul unghiilor degetelor de la mâini si de la picioare.

Investigații paraclinice si imagistice :

Având în vedere că scleroza tuberoasă este o afecțiune neurocutanată cu afectare multisistemică, deși diagnosticul de boala a fost stabilit anterior, gradul de extensie al bolii nu era cunoscut, motiv pentru care pacientului i s-au efectuat următoarele investigații:

- Analize de sânge, care au relevat dislipidemie mixtă, ușoară leucocitoză si VSH crescut;
- CT cerebral cu identificarea de multiple calcificări supratentoriale
- RMN cerebral: tuberculi corticali/ subcorticali si subependimari si formațiune expansivă mai voluminoasă intraventricular - posibil astrocitom cu celule gigante; mică leziune chistică in substanța albă parietal dreapta.
- Electroencefalogramă, fără modificări

- Ecografie abdominală, cu identificare unui aspect hepatic neomogen, hiperecogen, prezenta unei imagini hiperecogene de 23.6 mm; renal, imagini chistice și modificări de structura.
- CT abdominal cu identificare unei imagini nodulare in segmentul VII hepatic-sugestiv pentru angiomiolipom, multipli noduli corticali și parapielici renali bilaterali, cu aspect sugestiv pentru adenoame și angiomiolipoame și adenom suprarenalian stâng.
- Consulturi de specialitate: oftalmologic, s-a identificat opacitate cristalină congenitală; neurologic, asimptomatic și fără modificări din punct de vedere al examenului clinic; cardiologic si ORL fără identificarea altor anomalii.

Diagnosticul final:

Pe baza examenului clinic și a rezultatelor investigațiilor paraclinice s-a stabilit diagnosticul de scleroză tuberoasă cu afectare oftalmologică, neurologică și renală. Pentru diagnosticul cert de scleroza tuberoasă este necesară prezența a două criterii majore de diagnostic sau a unui criteriu major și doua minore. În cazul nostru, pacientul prezintă 7 criterii majore și 1 criteriu minor.

Criteriile majore :

- trei, cu localizare cutanată și anume : angiofibroame la nivel facial, fibroame unghinale și periunghiale non-traumatice, nev de țesut conjunctiv
- patru, extracutanate : angiomiolipom renal, tuberculi subcorticali, noduli subependimari, astrocitom subependimar cu celule gigante.

Criteriul minor:

- La nivel cutanat : macule hipopigmentare cu aspect de confeti

În prezența a două criterii majore sau a unui criteriu major și două minore, diagnosticul este ***cert***, ***probabil,*** dacă există un criteriu major și unul minor și ***posibil*** pentru un singur criteriu major sau două minore.

In cadrul diagnosticului etiopatogenic ar fi utila testarea genetica pentru identificare mutațiilor genelor TSC1 și TSC2. Aceste mutații sunt identificate în 85% din cazurile

care îndeplinesc criteriile de diagnostic. Pentru situațiile în care mutațiile nu sunt identificate este posibil sa fie un caz de mozaicism sau mutația sa afecteze o zona non-codantă. În ambele variante, pacienții au o forma mai ușoară de boală.

Diagnosticul diferențial în scleroza tuberoasă se face, în funcție de leziunile prezente, cu o gamă largă de patologii. Pentru maculele hipocrome, diagnosticul diferențial se face cu vitiligo (la examenul cu lampa Wood, petele de vitiligo au aspectul alb strălucitor, cele din TSC, nu), hipopigmentările post inflamatorii (examenul cu lampa Wood și anamneza, din care aflam că leziunile au fost la început eritematoase sau examenul clinic, la care se constata îngroșarea locală a tegumentului), cu nevul acromic (acesta însă, are dispoziție segmentară, de-a lungul liniilor lui Blaschko) sau cu nevus anemicus (al cărui aspect rămâne neschimbat după aplicarea de stimuli locali reci sau calzi, spre deosebire de leziunile din TSC, care răspund normal).

Pentru angiofibroame diagnosticul diferențial se face cu leziunile inflamatorii din acnee, însă lipsesc comedoanele, iar leziunile de acnee dispar in câteva săptămâni, cele din TSC, nu ; cu tricoepitelioamele, care sunt mai puțin eritematoase și prezintă un tablou histopatologic diferit. Diagnosticul diferențial se mai face cu sindromul MEN 1 (neoplazii neuro-endocrine multiple 1), în care se pot întâlni angiofibroame, papule gingivale, macule hipocrome asemănătoare confeti și macule caffe-au-lait.

Tratament

În spital, s-a practicat îndepărtarea angiofibroamelor prin mijloace distructive. În cazul acestui pacient, din cauza evoluției îndelungate a bolii, componenta fibroasa era foarte bine reprezentata, de aceea s-a ales această abordare terapeutică. Manevrele s-au realizat sub protecție antibiotică și antivirală. S-a practicat electrocauterizare formațiunilor cu dimensiuni mari, îngroșate, urmată de ablația folosind laser CO2 pentru cele sub 10 mm. Manevrele au trebuit alese astfel încât sa fie eficiente in distrugerea formațiunilor, dar sa nu fie prea invazive și să ducă la apariția de cicatrice

hipertrofice sau cheloide. Îngrijirea post electrocauterizare a fost riguroasa pentru prevenirea infecțiilor. Pentru leziunile cu eritem intens s-a folosit laser pulse dye. Ameliorarea leziunilor a fost de peste 50%.

Deoarece prezenta un astrocitom, pacientul a beneficiat de tratament sistemic cu sirolimus, un antibiotic obținut din bacteria *Streptomyces Hygroscopicus,* folosit ca imunosupresor la pacienții cu transplant renal. Acest medicament inhiba complexul mTOR la pacienții cu mutații ale genelor TSC1 si TSC2, inducând regresia leziunilor renale, pulmonare, a astrocitoamelor, dar si a angiofibroamelor. Din cauza reacțiilor adverse, nu se folosește in administrare sistemică pentru tratamentul acestora din urmă. Atunci când este indicat, medicamentul se administrează oral, la doze standard de imunosupresie (obținerea unui nivel seric de 5-15 ng/ml) între 2.5 și 20 de luni. Datorită terapiei sistemice, nu au mai apărut angiofibroame noi.

Prognosticul pacienților cu scleroza tuberoasă este variabil in funcție de vârsta de debut și de severitatea bolii. Pentru copiii cu afectare severă mortalitatea in primul an de viață este de 3%, 28% dintre pacienți mor înainte de împlinirea vârstei de 10 ani, iar 75%, înainte de împlinirea vârstei de 25 ani. Decesul apare in contextul complicațiilor neurologice, dezvoltării de tumori maligne si a infecțiilor.

În cazul acestui pacient, monitorizarea neurologică, oftalmologică, nefrologică si pneumologică sunt importante pentru prevenirea complicațiilor. In ceea ce privește sfatul genetic, posibilitatea ca urmașii pacientului sa moștenească aceasta boala este de 50 %.

Discuții

Complexul sclerozei tuberoase, cunoscut și sub denumirile de scleroză tuberoasă, boala Bourneville sau epiloia, reprezintă o afecțiune genetică, ce poate afecta mai multe organe și sisteme. Transmiterea afecțiunii este autozomal dominantă, cu o incidență de 1 la 100.000 de nașteri. Genele afectate sunt TSC1, localizată pe brațul lung al cromozomului 9, în locusul genic 34 (9q34) și care codifica pentru

hamartină și gena TSC2, localizată pe brațul scurt al cromozomului 16 in locusul genic 13 (16p13) ce codifica proteina numită tuberină. Aceste două proteine au rolul de a inhiba semnalizarea pe calea mTOR, responsabilă de reglarea răspunsului celular la o serie de factori de creștere. Mutațiile TSC2 sunt mai frecvente decât cele ale TSC1, într-un raport de 3 :1. Indivizii cu mutații ale TSC2 au forme de boală mai severe decât cei cu mutații ale genei TSC1. În 60-70% din cazurile de scleroza tuberoasă este vorba despre mutații noi. Cazurile familiale de boala au forme mai ușoare decât cele cu mutații *de novo*. Cu toate acestea, atunci când se oferă sfat genetic părinților aparent sănătoși ai unui copil diagnosticat cu scleroza tuberoasă, aceștia trebuie investigați amănunțit deoarece 30% dintre părinții aparent neafectați pot prezenta scleroza tuberoasă.

În concluzie, pacientul prezentat suferea de scleroza tuberoasă cu afectare oftalmologică, neurologică și renală. Pentru angiofibroamele faciale, care reprezentau cel mai important motiv de disconfort pentru pacient, s-a intervenit prin mijloace distructive, cu rezultate bune. Pentru afectarea neurologica s-a instituit terapia sistemică cu inhibitori ai complexului mTOR, cu evoluție favorabilă.

Particularitățile acestui caz sunt stabilirea tardivă a diagnosticului, faptul ca pacientul prezenta întârziere mintală ușoară, nu retard sever, precum și faptul că epilepsia s-a remis spontan la vârsta de 10 ani. De asemenea, ordinea de apariție a simptomelor și a leziunilor a fost diferită prin comparație cu datele din literatura. Pacientul s-a născut cu pata shagreen, a dezvoltat crize de epilepsie la vârsta de 2 ani, iar la vârsta de 10 ani au apărut angiofibroamele faciale.

Bibliografie

1. Schwartz RA, Fernández G, Kotulska K, Jóźwiak S. Tuberous sclerosis complex: advances in diagnosis, genetics, and management. Journal of the American Academy of Dermatology. 2007 Aug 1;57(2):189-202.

2. Salido-Vallejo R, Ruano J, Garnacho-Saucedo G, Godoy-Gijón E, Llorca D, Gómez-Fernández C, Moreno-Giménez JC. Facial Angiofibroma Severity Index (FASI): reliability assessment of a new tool developed to measure severity and responsiveness to therapy in tuberous sclerosis-associated facial angiofibroma. Clinical and experimental dermatology. 2014 Dec;39(8):888-93.

3. Salido-Vallejo R, Garnacho-Saucedo G, Moreno-Giménez JC. Current options for the treatment of facial angiofibromas. Actas Dermo-Sifiliográficas (English Edition). 2014 Jul 1;105(6):558-68.

4. Hensin Tsao and Su Luo (2018).Chapter 61 : Neurofibromatosis and Tuberous Sclerosis Complex. In : Dermatology, 4e, vol. **1** (ed. J. L. Bolognia, L. Cerroni and J.V. Schaffer). Elsevier Saunders.

Consimțământul informat al pacientului a fost obținut înainte de publicare.

Eritrodermia ihtioziformă buloasă congenitală

[1]Sorina Dănescu, [2]Doinița Crișan, [1]Simona Șenilă

[1]Disciplina Dermatologie, Facultatea de Medicină, Universitatea de Medicină și Farmacie "Iuliu Hațieganu" Cluj-Napoca

[2]Disciplina Histopatologie, Facultatea de Medicină, Universitatea de Medicină și Farmacie "Iuliu Hațieganu" Cluj-Napoca

Introducere

Ihtiozele ereditare reprezintă un grup de afecțiuni genetice caracterizate prin xeroză cutanată, descuamare și hiperkeratoză, asociate adesea cu eritrodermie. Aceste manifestări sunt datorate unor mutații în genele implicate în funcția de barieră a pielii. Din punct de vedere clinic, aceste ihtioze au fost clasificate în două mari clase: ihtioze care fac parte din cadrul unor sindroame, fiind asociate și manifestări ale altor organe și ihtioze simple, în care este afectată doar pielea (1). Cea mai comună ihtioză este ihtioza vulgară, care din fericire prezintă un fenotip ușor, cu xeroză, descuamare, prurit și eczemă. În continuare, se va prezenta un caz mai rar de ihtioză simplă, respectiv eritrodermia ihtioziformă buloasă (EIB) congenitală, denumită și hiperkeratoză epidermolitică. Se va discuta tabloul clinic al acestei afecțiuni, precum și managementul unui astfel de caz.

Prezentare de caz

Pacientă în vârstă de 17 ani, provenită din mediul rural, cunoscută cu eritrodermie ihtioziformă buloasă, care a debut la naștere prin eritem, leziuni buloase, se prezintă pentru internare în secția de Dermatologie pentru o evaluare clinică și paraclinică. Pacienta a urmat tratament local cu cortizonice și sistemic cu cortizon și retinoizi, cu evoluție ondulantă. În ultima perioadă pacienta a întrerup tratamentul din cauza statusului socio-economic scăzut.

În familia pacientei nu există alte persoane, rude de sânge, cunoscute cu genodermatoze.

Dintre antecedentele personale patologice, menționăm existența unui ulcer peptic.

La internare, starea generală a pacientei este una influențată de boală, fiind stabilă hemodinamic și respirator, TA=130/70 mmHg, tahicardică, AV=155/min, zgomote cardiace ritmice, fără sufluri decelabile stetacustic, murmur vezicular fiziologic, fără raluri supraadăugate, abdomen moale, elastic, fără sensibilitate la palparea superficială sau profundă, cifoscolioză toraco-lombară, camptodactilie (imposibilitatea de a întinde complet degetele) mâini și picioare bilateral.

Examenul dermatologic a evidențiat tegumente eritematoase, îngroșate, xeroase, cu scuame și cu descuamare în lambouri care lasă în urmă arii denudate, hiperkeratoza palmară, plantară, genunchi, coate bilateral, mamar și la nivelul articulației coxofemurale drepte lateral (zone de presiune), leziuni buloase la debut la nivelul picioarelor bilateral, scuame gălbui, aderente la nivelul scalpului (Fig. 1).

Pacienta a fost evaluată bio-umoral, evidențiindu-se un ușor sindrom inflamator (fibrinogen crescut- 429, valori normale 200 - 400 mg/dL; VSH crescut -26, valori normale 3 - 13 mm/h), ASAT (39 U/L, valori normale ≤27 U/L) si fosfataza alcalină (182, valori normale 47-119 U/L) peste limita normală, lipide totale (555, valori normale 600 - 900 mg/dL) discret scăzute.

S-a recoltat sânge pe EDTA în vederea efectuării analizei genetice. S-a recoltat examen bacteriologic de la nivelul unei bule situate pe fața dorsală a piciorului, care a pus în evidența prezența de Proteus mirabilis.

Figura 1. Tabloul clinic a) hiperkeratoza importantă la nivel plantar; b) hiperkeratoză la nivel mamar, zone extensorii și flexorii; c) hiperkeratoza palmară și contractura degetelor de la mâini; d) hiperkeratoză și bule la nivelul feței dorsale a picioarelor.

De asemenea, s-a recoltat biopsie cutanată, de la nivelul ariei submamare drepte, în vederea efectuării analizei histo-patologice. Examenul histologic a evidențiat hiperkeratoză importantă, cu degenerencență vacuolară și granulară în stratul spinos și granular, cu formare de vezicule intraepidermice acantolitice, cu numeroase granule neregulate de cheratohialin în stratul granular. La nivelul dermului nu s-au identificat aspecte histopatologice semnificative. Colorația specială PAS nu a evidențiat colonii fungice la nivelul tegumentului (Fig 2).

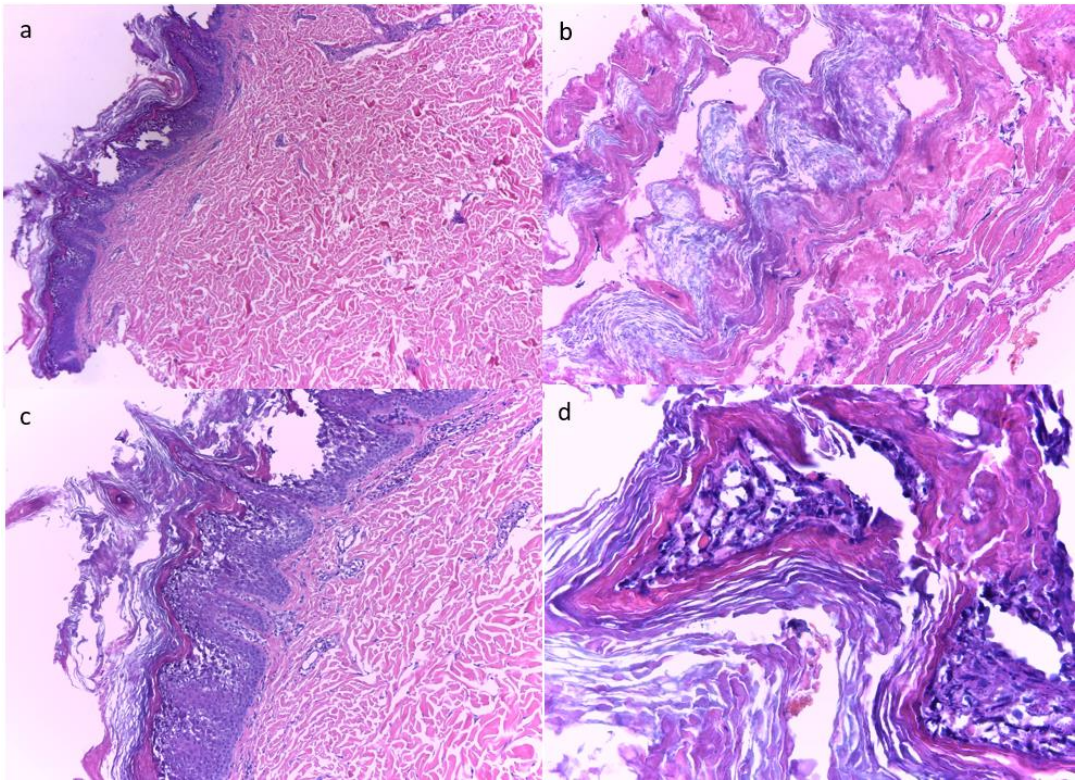

Figura 2. Examen histologic a) Imagine de ansamblu. Se observă hiperkeratoza, acantoza, papilomatoza, edem și vezicule intraepidermice. Fără afectarea dermului. Hematoxilină-eozină x 4; b) Hiperkeratoza. Hematoxilină-eozină x10; c) Hiperkeratoza, acantoza, edem in epidermul superficial și vezicula intraepidermică. Hematoxilină-eozină x 10; d) Hiperkeratoza, granule eozinofile (agregate de filamente de keratina) și granule bazofile de keratohialin. Hematoxilină-eozină x 40.

Pe baza tabloului clinic și a examenului histologic, diagnosticul final a fost cel de eritrodermie ihtioziformă congenitală buloasă.

Diagnosticul diferențial a luat în considerare keratodermia palmo-plantară epidermolitică, care însă este limitată la palme și plante, eritrodermia ihtioziformă superficială, în care este absentă eritrodermia, ihtioza hystrix Curth–Macklin caracterizată prin hiperkeratoza verucoasă la nivelul articulațiilor și zonelor flexurale.

Pe parcursul internării pacienta a urmat tratament sistemic cu antihistaminic sedativ 4 mg/zi zi, topic cu creme emoliente, unguent cu uree 10% la nivelul genunchilor bilateral și ariilor de presiune cu hiperkeratoză, cu evoluție favorabilă.

Pacienta a fost externată cu următoarele recomandări: aplicații de creme emoliente pe tot corpul, unguent cu uree 10% și cremă cu glicerol pe zonele hiperkeratozice; antiseptic și dermatocorticoid cremă 1 aplicație pe zi seara la nivelul ariilor unde se formează flictene și tratament sistemic cu retinoizi 20 mg/zi, antihistaminic non-sedativ 5 mg/zi, seara. Pacienta a fost reevaluată peste 3 luni, în serviciul ambulator, constatându-se ameliorarea hiperkeratozei palmo-plantare și a descuamării. De asemenea, s-a indicat fiziokinetoterapie, pentru ameliorarea cifoscoliozei și a contracturii degetelor de la mâini și picioare și consiliere psihologică.

Discuții

Ihtiozele simple cuprind următoarele subtipuri: ihtiozele comune (ihtioza vulgară și ihtioza recesivă X-linkată), ihtiozele congenitale autozomal-recesive, ihtiozele keratinopatice și alte forme de ihtioză (2).

Eritrodermia ihtioziformă buloasă (ihtioza epidermolitică, hiperkeratoza epidermolitică) face parte din subtipul ihtiozelor keratinopatice. EIB este o afecțiune AD și are o prevalență cuprinsă între 1:200000 și 1: 350000. Cel puțin 50% dintre cazuri apar sporadic, datorită unor mutații noi. Afecțiunea este cauzată de mutații heterozigote în genele care codifică keratinele 1 și 10. Keratinele 1 și 10 sunt exprimate în straturile granular și spinos ale epidermului. În general, mutațiile la nivelul keratinei 1 se asociază cu keratodermie palmo-plantară severă. Mutațiile la nivelul acestor keratine perturbă oligomerizarea și asamblarea filamentelor de keratină, slăbește citoscheletul, afectînd astfel integritatea celulară și funcția mecanică a epidermului și conducând astfel la formale de bule. De asemenea, hiperproliferarea și descuamarea redusă conduc la apariția acantozei și hiperkeratozei (3).

EIB debutează la naștere, cu eritrodermie, descuamare, eroziuni și arii mari de piele denudată. Mai târziu, la copilul mic apare și hiperkeratoza. În timp, fragilitatea pielii, eritemul, formarea de bule se atenuează și predomină hiperkeratoza. Hiperkeratoza este mai importantă la nivelul zonelor extensorii. Keratodermia palmoplantară se asociază cu contractura degetelor.

EIB are un impact sever asupra calității vieții pacientului. În perioada neonatală sepsisul și dezechilibrul hidro-electrolitic sunt principalele complicații ce pot apărea. Mai târziu, principalele probleme sunt suprainfecția cutanată, anomalii de postură și mers, mirosul neplăcut al corpului.

Diagnosticul acestei afecțiuni se bazează pe aspectul clinic, care diferă în funcție de vârstă. Examenul histopatologic ne poate oferi informații suplimentare, chiar dacă nu este specific. Aspectul histopatologic include hiperkeratoză, îngroșarea stratului granular, granule de kerato-hialină și degenerarea vacuolară a epidermului superficial. Microscopia electronică este o tehnică costisitoare și necesită o pregatire extrem de bună din partea celui care o efectuează. Este însă extrem de valoroasă, punând în evidență organelele celulare din celulele granulare și structurile lipidice neobișnuite din epiderm.

Analiza genetică reprezintă standardul de aur în diagnosticul EIB și se bazează atât pe metoda secvențierii Sanger, cât și pe secvențierea în panel a mai multor gene implicate în patogeneza EIB. Analiza genetică este cea care ne oferă un diagnostic de certitudine, însă nu se efectuează de rutină, existând doar câteva laboratoare de cercetare unde poate fi efectuată testarea genetică. Diagnosticul prenatal se bazează pe fetoscopie, biopsie cutanată și amniocenteză (4).

Tratamentul EIB este unul simptomatic, adaptat vârstei pacientului și manifestărilor clinice. În perioada neonatală este indicată supravegherea nou-născutului în unitățile de terapie intensivă, pentru a asigura tratamentul de reechilibrare hidro-electrolitică, antibiotic. La copiii mai mari și adulți se indică terapia cu emoliente și keratolitice. În infecțiile cutanate bacteriene se indică antibiotice local sau sistemic,

precum și soluții antiseptice. În hiperkeratoza severă se indică tratamentul cu retinoizi sistemici (5).

Particularitatea acestui caz constă în aspectul clinic marcat de hiperkeratoza importantă de la nivelul palmelor și plantelor, contractura degetelor de la mâini și picioare. Cel mai probabil acest fenotip se datorează unei mutații genetice la nivelul keratinei 1. Un alt aspect important îl constituie statusul socio-economic al pacientei, aceasta neavând posibilitatea de a-și procura creme emoliente, necesare pentru ameliorarea hiperkeratozei și xerozei cutanate. Utilizarea cortizonicelor sistemice a condus la apariția ulcerului peptic, iar lipsa emolierii zilnice a condus la hiperkeratoza importantă. O altă particularitate a acestui caz o reprezintă absența altor persoane cu această afecțiune din familia pacientei. EIB este o afecțiune autozomal dominantă, prin urmare, riscul de a transmite boala urmașilor este de 50%. Astfel, putem emite ipoteza existenței unei mutații de novo, la pacientă, însă, bineînțeles, testarea genetică a pacientei și a celorlalți membri ai familiei, ar fi foarte utilă.

În concluzie, am prezentat din punct de vedere clinic și paraclinic un caz de eritrodermie ihtioziformă buloasă congenitală, la care diagnosticul s-a bazat pe aspectul clinic și histopatologic. De asemenea, s-a prezentat managementul acestui caz și a fost efectuată o descriere a literaturii medicale relevantă pentru cazul prezentat.

Bibliografie

1. Takuya TAKEICHI, Masashi AKIYAMA. Inherited ichthyosis: Non-syndromic forms. Journal of Dermatology 2016; 43: 242–251.

2. Oji V, Tadini G, Akiyama M et al. Revised nomenclature and classification of inherited ichthyoses: results of the First Ichthyosis Consensus Conference in Soreze 2009. J Am Acad Dermatol 2010; 63: 607–641.

3. Gabriele Richard, Franziska Ringpfeil. Ichthyoses, erythrokeratodermas and related disorders. In: Fourth Edition Dermatology, edt: Jean L. Bologna, Julie V. Schaffer, Lorenzo Cerroni, Elsevier 2018, pagini: 897-898.

4. Peter Rout D, Nair A, Gupta A, Kumar P. Epidermolytic hyperkeratosis: clinical update. Clin Cosmet Investig Dermatol. 2019;12:333–344.

5. Lacour M, Mehta-Nikhar B, Atherton DJ, Harper JI. An appraisal of acitretin therapy in children with inherited disorders of keratinization. Br J Dermatol 1996;134:1023–9.

Consimțământul informat al pacientului a fost obținut înainte de publicare

Un carcinom bazocelular neglijat și deghizat

[1,2]Simona Frățilă, [2]Melinda Buza-Soos

[1]Disciplina Dermatologie, Facultatea de Medicină, Universitatea din Oradea, Oradea

[2]Spitalul Clinic Județean de Urgență Oradea, Secția Dermatologie

Introducere

Carcinomul bazocelular (CBC) este o tumoră care crește lent și metastazează extrem de rar, dar este considerată malignă pentru că are capacitate distructivă locală. Celulele tumorale keratinocitare au originea în stratul bazal al epidermului și în celulele stem din teaca firului de păr (1) și se diferențiază similar epiteliului folicular (2).

Carcinomul bazocelular este cel mai frecvent carcinom cutanat, de cel puțin două ori mai frecvent decât carcinomul spinocelular (3), cu o incidență în creștere în ultimii ani (4). Apariția CBC este legată de factori de mediu (în special expunerea solară intermitentă, cu arsuri la vârste tinere, dar și lămpile de bronzat, fototerapia, radiația ionizantă), factori individuali (fototip cutanat I-II, vârful incidenței la bărbați peste 60 de ani, imunosupresia în contextul transplantului de organe solide sau din HIV/SIDA) și factori genetici (anumite polimorfisme genetice) (1). Apare de obicei pe zonele cu foliculi piloși și expuse la soare, respectând palmele și plantele, buzele și mucoasele. Aproximativ 80% dintre pacienți dezvoltă CBC pe față, deasupra liniei care unește colțul gurii cu baza urechii, în timp ce partea inferioară a feței, scalpul și partea superioară a trunchiului sunt localizări mai rare (1).

Diagnosticul se stabilește pe baza aspectului clinic și dermatoscopic și se confirmă histopatologic. Clinic se descriu formele de CBC: nodular (suprafața lucioasă cu telangiectazii și în timp ulcerație centrală), superficial (maculă sau placă aplatizată eritematoasă cu scuame fine, mici eroziuni/cruste și margine bine delimitată, perlată, posibil pigmentată), infiltrativ (placă aplatizată sau deprimată, albă, gălbuie sau roz,

imprecis delimitată,), sclerodermiform (aspect de cicatrice atrofică, cu telangiectazii) și fibroepiteliom Pinkus (nodul sau placă moale rozie, de obicei în zona lombo-sacrată) (5). Aspectul dermatoscopic este sugestiv: vase arborizate sau telangiectazii superficiale, zone de ulcerație sau multiple eroziuni și uneori structuri pigmentate dar cu absența rețelei pigmentare.(2)

Histopatologic se observă mase de cheratinocite maligne în derm, dispuse sub formă de noduli mari, cu palisadare periferică (forma nodulară), sub formă de lobuli subțiri cu palisadare periferică ațașați de epiderm (forma superficială), cordoane dispuse reticular (în fibroepiteliomul Pinkus), cordoane subțiri cu capete angulate (în formele infiltrativă și sclerodermiformă). Se mai descriu 2 forme histologice care nu au în mod obligatoriu corespondent clinic: noduli mici multipli fără conexiune cu epidermul (forma micronodulară) și cu zone de tranziție între CBC și carcinom spinocelular (forma bazoscumoasă sau metatipică). Variantele infiltrativă și sclerodermiformă, micronodulară și metatipică sunt variante agresive și prezintă risc crescut de recidivă (4). De asemenea, invazia perineurală microscopică conferă agresivitate carcinomului bazocelular (6) și este un factor prognostic important (4). Subtipurile histologice sunt combinate în până la 40% din cazurile de CBC (6).

Pe baza caracteristicilor clinico-histologice, se pot deosebi variante indolente de CBC (cu risc scăzut de recidivă) și variante agresive (cu risc crescut de recidivă după tratament). Scopul tratamentului este de a îndepărta întreaga tumoră aparentă clinic și dermatoscopic dar și o margine de siguranță care ar putea să conțină extensii tumorale microscopice în pielea de aspect normal. Astfel, pentru CBC cu risc redus de recidivă se recomandă excizia chirurgicală standard (2D) cu margini de siguranță de 4 mm sau metode nechirurgicale (Efudix, imiquimod, ambele topic sau terapie fotodinamică), iar pentru CBC cu risc crescut de recidivă se recomandă margini libere mai largi de 4 mm în excizia standard sau control microscopic al marginilor (excizie chirurgicală micrografică, numită și Mohs sau 3D) (3). Tratamentele distructive, cum sunt chiuretajul, electrocauterizarea, crioterapia sau ablația laser nu asigură controlul

marginilor de rezecție, astfel că sunt indicate doar atunci când excizia chirurgicală cu bisturiul este contraindicată sau impracticabilă (4).

În lipsa tratamentului, CBC evoluează indolent, pe parcursul mai multor ani, prin invazie locală și, în unele cazuri devine *avansat local* (0,8% din cazuri) cu distrucție masivă a fasciei, cartilajului, osului, vaselor și nervilor subjacenți, sau *metastatic* (0,0028%-0,55%) (4).

Fiind o tumoră cu creștere lentă, adesea pacienții se obișnuiesc cu ea și ajung la medic după mai mulți ani de evoluție. Prezentăm cazul unui pacient la care diagnosticul unui carcinom bazocelular neglijat este facilitat de o complicație.

Prezentare de caz

Pacient B.S. în vârstă de 58 ani, de sex masculin, din mediul urban, se prezintă în Ambulatoriul Dermatovenerologie al Spitalului Județean pentru o erupție eritematoasă, veziculoasă și pruriginoasă la nivelul omoplatului stâng, cu extindere în jumătatea superioară a corpului.

În antecedente pacientul prezintă multiple arsuri solare, fototip III, nu este cunoscut cu alergii, iar antecedentele heredocolaterale sunt nesemnificative. Este fumător (10 țigarete/zi), nu este consumator de alcool. Pacientul are expunere solară cronică intermitentă (grădinărit în weekend).

Din istoricul bolii reținem că afecțiunea a debutat în urmă cu 2 săptămâni prin prurit și apariția unei erupții veziculoase, zemuinde la nivelul omoplatului stâng care se extinde progresiv pe toracele posterior și apoi pe membrele superioare. Erupția a pornit de la nivelul unei ulcerații pe care pacientul și-o amintește de cel puțin 2 ani în zona omoplatului stâng, crescând lent, asimptomatic, dar care, cu aproximativ 2 luni în urmă a dezvoltat secreție purulentă. A aplicat de atunci pansamente cu unguent bacitracină și neomicină (Baneocin) și, de 2 săptămâni, în jurul ulcerației au apărut pruritul și erupția, care s-au extins progresiv.

Examen obiectiv general evidențiază o persoană activă, stare generală bună, afebril, TA 140/80, AV 80/min, IMC 28.

Examen obiectiv dermatologic relevă scapular stâng ulcerație cu diametrul maxim 4 cm, fond ușor subdenivelat, granulat, margini bine delimitate, bordurate. În jur, placard eritematos omogen acoperit de vezicule și eroziuni, imprecis delimitat, cu vezicule izolate în periferie, care se extind pe toracele posterior contralateral și membrele superioare bilateral (Fig. 1a,b,c).

S-a stabilit diagnosticul clinic de etapă de:

1. Eczemă alergică de contact la neomicină (suspiciune clinică) pe toracele posterior cu diseminare la membrele superioare. Nu se poate exclude nici etiologia microbiană a eczemei, în absența culturii din secreție (care nu s-a efectuat) și a patch testului la neomicină (care urma să se efectueze după sistarea tratamentului erupției).
2. Pe baza persistenței ulcerației și a caracterului marginilor se suspectează un epiteliom bazocelular la nivelul omoplatului stâng, urmând ca leziunea să fie reanalizată după vindecarea eczemei.

Figura 1 a,b,c. Erupție veziculoasă recentă apărută în jurul unei ulcerații vechi.

În prima etapă s-a recomandat tratamentul eczemei, în regim ambulator: local comprese cu acid boric soluție 2% pe ulcerație și zona eczematizată din jur, urmate de Diprogenta cremă periulceros, iar sistemic (necesar datorită diseminării) cu Prednison 30 mg/zi timp de 7 zile, apoi scăderea treptată a dozei, cu 1 comprimat la 4 zile.

La examenul dermatologic de control la 3 săptămâni s-a constatat remiterea eczemei, astfel că leziunea ulcerată de la nivelul omoplatului stâng devenise evidentă, cu margini bine delimitate, perlate, de culoarea pielii normale și măsurând în total 3x4 cm (Fig. 2 a,b). La examinarea în continuare a pielii s-a descoperit paravertebral stâng o nouă leziune, cu diametrul de 6 mm sub formă de placard subdenivelat, de culoarea pielii normale, ușor infiltrat, cu margini perlate, pigmentate (Fig.3 a). Imaginile dermatoscopice ale celor două leziuni sunt descrise în Fig. 2 c și 3 b.

Figura 2. a. Leziunea ulcerată evidențiată după vindecarea eczemei la nivelul omoplatului stâng (detaliu 2 b); c imagine dermatoscopică din marginea leziunii 2b.: vase liniare arborizate, zone roz fără structură și zona albă fără structură;

Figura 3. a. Leziune nouă sub formă de placard subdenivelat, de culoarea pielii normale, ușor infiltrat, cu margini perlate, pigmentate paravertebral stâng; b. imagine dermatoscopică a leziunii cu arie roz fără structură, linii albe, vase telangiectazice fine și linii radiare maro cu bază comună, situate periferic (arii în frunză de arțar).

Aspectele clinice și dermatoscopice sunt sugestive pentru carcinom bazocelular, astfel că ambele leziuni au fost excizate în vederea examenului histopatologic (Fig.4 a,b), care a confirmat diagnosticul în ambele leziuni.

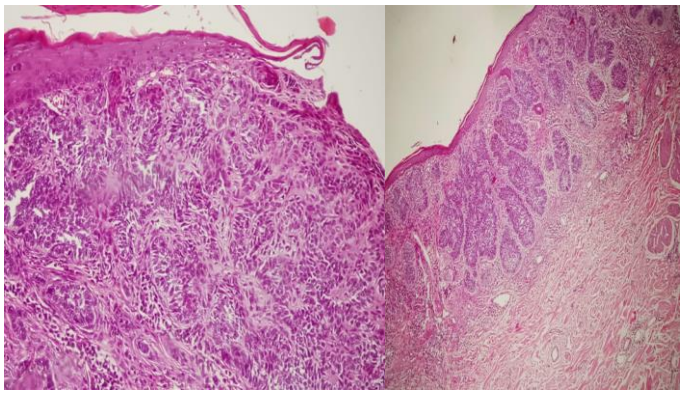

Figura 4. Imagini histopatologice ale leziunilor excizate confirmă diagnosticul de CBC: a) formă nodular infiltrativă, corespunde Fig.2 b – în derm celule tumorale dispuse în cordoane ramificate și grupuri, separate de stromă; b) formă micronodulară, corespunde Fig.3 a – în derm multiple insule tumorale cu celule monomorfe și palisadare periferică, despărțite de stromă.

Diagnosticul final pe baza examenului clinic, dermatoscopic și histopatologic: CBC nodular infiltrativ, ulcerat omoplat stâng și CBC micronodular pigmentat paravertebral stâng. Eczemă de contact la Neomicină (suspiciune clinică).

Diagnostic diferențial

Forma clinică ulcerată de CBC, dată fiind localizarea pe toracele posterior, se diferențiază de:

- ectimă - formă rotundă, evoluție subacută, boli pruriginoase asociate predispozante, condiții igienice deficitare
- șancru primar extragenital - la fel nedureros dar indurat, se epitelizează spontan în 4-6 săptămâni; toracele posterior este o localizare atipică
- ulcer posttraumatic - formă neregulată, istoric de traumatism
- pyoderma gangrenosum – ulcerație profundă, cu margini violacee, subminate
- ulcere din vasculite - dureroase, margini livedoide sau necrotice.

Forma clinică de placă a CBC (paravertebral stâng) se diferențiază de:

- porokeratoză - mai ales pe membre, de obicei leziuni multiple, se agravează vara și se ameliorează iarna, au chenar keratozic corespunzător histologic lamelei cornoide
- granulom inelar localizat – placă netedă de culoarea pielii normale, de aspect inelar, cu centru deprimat și margini îngroșate, bine delimitate; granulomul inelar apare la copii, adolescenți și adulți tineri, mai frecvent în zona încheieturilor
- boala Bowen – roz și scuamo-crustoasă, lipsește marginea perlată, dermatoscopic vase glomerulare

Tratamentul a constat în excizia chirurgicală cu bisturiul, efectuată într-o singură ședință pentru ambele leziuni, cu margini laterale de siguranță de 6 mm și profunde până în țesutul adipos. Defectele s-au închis prin sutură directă, liniară.

Piesele excizate au fost trimise în formol pentru examinare histopatologică, cu evaluarea marginilor de siguranță.

Prognostic și complicații

În lipsa tratamentului, în cazul prezentat, CBC ulcerat se va extinde progresiv în câțiva ani în suprafață și în profunzime, cu hemoragie secundară, se poate suprainfecta sau eczematiza. CBC în placă, micronodular, pe lângă cele menționate mai sus, poate ulcera. După ani de evoluție ambele leziuni pot ajunge la forma gigantă de CBC, cu distrucție locală avansată și cu un risc redus de metastazare.

Prognosticul imediat după tratamentul curativ este bun, fără alterarea funcționalității zonei. Întrucât leziunile s-au excizat conform recomandărilor ghidurilor și au margini de rezecție libere, riscul de recidivă este redus. Având două CBC, există riscul să apară noi CBC cu alte localizări.

Recomandări

Pacientul trebuie informat în legătură cu măsurile de fotoprotecție (evitarea expunerii excesive la raze solare, radiații ionizante, fototerapiei și utilizarea consecventă a fotoprotecției vestimentare, respectiv a cremelor ecran solare cu SPF minim 30 pe zonele descoperite) și în legătură cu necesitatea auto-urmăririi pentru depistarea recidivei locale sau a unor noi neoplazii cutanate. Din moment ce are CBC multiple, pacientul va fi rechemat la control la 6-12 luni timp de 3-5 ani (sau pe viață) pentru posibilitatea apariției altui CBC sau a altei neoplazii cutanate (carcinom spinocelular, melanom)(4).

Discuții

Tumorile de pe suprafața pielii sunt vizibile și, în consecință ar trebui să fie ușor de depistat. Cu toate acestea, sunt și astăzi numeroase cazuri neglijate, acest fapt datorându-se atât tumorii, cât și pacientului, sau chiar medicului. În faza inițială, CBC sunt foarte subtile clinic, luând forma unei mici papule indurate sau a unei ulcerații/cruste care se tot reface pe durata a mai multe luni (4). Pacienții pot adesea să

treacă cu vederea aceste leziuni inițiale, considerându-le urmarea unor traumatisme minore din viața cotidiană (de ex. bărbierit), iar mai târziu, se pot obișnui să suporte tumora care crește lent și fără durere. Alteori le e teamă de diagnostic sau de tratament, cred în terapiile alternative (de ex. fitoterapie) (7), ori, din diverse motive, cum sunt statusul socio-economic modest, vârsta înaintată (8, 9), nu realizează semnificația unui diagnostic tardiv. În formele inițiale, discrete, CBC pot trece neobservate chiar și de către un medic neavizat. Mai târziu, în cursul evoluției, CBC pot avea un aspect clinic puțin specific (4), fiind greu de încadrat într-o formă tipică nodulară, superficială sau morfeică.

Motivele care impun de obicei prezentarea medic sunt creșterea rapidă a tumorii sau sângerarea. Uneori, pruritul la nivelul leziunii este motivul prezentării, acesta fiind raportat în CBC la 33,4% din cazuri în momentul exciziei (10). Campaniile din media pot și ele să determine solicitarea unui consult pentru leziunile care s-au modificat în timp. În cazul nostru, eczema de la nivelul ulcerației bazaliomatoase cu diseminare la distanță și prurit intens l-a obligat pe pacient să solicite consultul dermatologic, complicație care nu a fost, după cunoștința noastră, descrisă în literatură. Posibilele cauze ale eczemei au fost suprainfecția microbiană și aplicarea de antibiotic local pe bază de neomicină.

În ambele leziuni ale pacientului prezentat, aspectele clinice și dermatoscopice au fost suficient de clare pentru stabilirea cu ușurință a diagnosticul de CBC (clinic: durata leziunii ulcerate, marginile perlate, dermatoscopic: vase arborizate, linii pigmentate cu bază comună) dar examinarea histopatologică este necesară și se face de rutină. Localizarea ambelor leziuni pe toracele posterior facilitează aplicarea tratamentului de elecție, adică excizia standard 2D. Acest tratament, asociat cu evaluarea patologică a marginilor de excizie, asigură un interval liber de boală la 5 ani în 98% din cazuri (3), respectiv o rată de recidivă mai mică de 2%-8% la 5 ani (4). CBC are, în general, un risc de recidivă mai mare dacă: are ≥20 mm, localizat fiind pe trunchi și extremități, are ≥10 mm localizat fiind pe obraji, frunte, scalp, gât și pretibial,

sau orice dimensiune dacă este localizat pe față (zona centrală, periorbital, nas, buze și peribucal, menton și mandibulă, ureche și periauricular), genital, mâini și picioare; dacă este imprecis delimitat, recidivant, dacă apare pe un teren de imunosupresie sau pe o arie cu radioterapie în antecendente, sau dacă histopatologic prezintă un tip agresiv (infiltrativ, micronodular, morfeiform, metatipic) sau infiltrație perineurală (3). În cazul nostru, dimensiunea peste 20 mm pe trunchi și subtipurile histopatologice infiltrativ, respectiv micronodular impun, pentru fiecare leziune, o margine de siguranță mai mare de 4 mm (4) pentru a reduce riscul exciziei incomplete și recidivei.

La pacientul prezentat au fost depistate două CBC sincrone. Se știe că peste 30% dintre pacienții cu un CBC dezvoltă o tumoră cutanată ulterioară (11), ceea ce justifică, pe de o parte, necesitatea examinării cutanate complete la acești pacienți și, pe de altă parte, necesitatea controlului dermatologic (anual) timp de mai mulți ani. Dacă prima tumoră a fost superficială, s-a observat că tumorile ulterioare sunt mai agresive și au un risc înalt de recidivă (11)

În concluzie, am prezentat un caz de epiteliom bazocelular cu evoluție de mai mulți ani și diagnosticat datorită unei complicații ce a forțat pacientul să se prezinte la medic. În același timp, cazul este semnificativ pentru că dovedește importanța examinării întregii suprafețe cutanate a unui pacient cu un carcinom bazocelular, cu scopul de depista alte leziuni sincrone, adesea discrete și neidentificate de pacient.

Bibliografie

1. Burgdorf WHC, Plewig G, Wolff HH LM, editor. Braun-Falco's Dermatology. 3rd editio. Springer Verlag; 2009.
2. Kittler H, Rosendahl C, Cameron A TP. Dermatoscopy. 2nd ed. Facultas, Austria; 2016.
3. [Guideline] NCCN. NCCN Clinical Practice Guidelines in Oncology: Basal Cell Skin Cancer. Version 1.2020 [Internet]. 2019. Available from: https://www.nccn.org/professionals/physician_gls/pdf/nmsc.pdf

4. Peris K, Fargnoli MC, Garbe C, Kaufmann R, Bastholt L, Seguin NB, et al. Diagnosis and treatment of basal cell carcinoma: European consensus–based interdisciplinary guidelines. Eur J Cancer. 2019;118:10–34.
5. Bolognia, Jean., Jorizzo, Joseph L.Schaffer JV (Eds. . (2012) D /[Philadelphia] : ES. Actinic Keratosis, Basal Cell Carcinoma, and Squamous Cell Carcinoma. in Dermatology. Fourth. [Philadelphia] :: Elsevier Saunders, 2017. Print.; 2018. 1872–1893 p.
6. Cameron MC, Lee E, Hibler BP, Barker CA, Mori S, Cordova M, et al. Basal cell carcinoma: Epidemiology; pathophysiology; clinical and histological subtypes; and disease associations. J Am Acad Dermatol [Internet]. 2019;80(2):303–17. Available from: https://doi.org/10.1016/j.jaad.2018.03.060
7. Shangraw S, Stone RC, Cho-Vega JH, Kirsner RS. Giant basal cell carcinomas arising on the bilateral forearms of a patient: A case report and review of nonsurgical treatment options. Case Rep Dermatol. 2016;8(3):363–8.
8. Khan MM, Jain A R, A. A Case of Neglected Basal Cell Carcinoma of Face. J Surg Forecast. 2018;1:2–3.
9. Wani GM, Ahmad SM, Qayoom S, Khursheed B. Neglected basal cell carcinoma in axilla. J Islam Med Assoc North Am. 2012;44(1):1–4.
10. Kyle C. Mills M, Shawn G. Kwatra M, Ashley N. Feneran D, Daniel J. Pearce M, Phillip M. Williford M, Ralph B. D'Agostino Jr, PhD Gil Yosipovitch M. Itch and Pain in Nonmelanoma Skin Cancer: Pain as an Important Feature of Cutaneous Squamous Cell Carcinoma. Arch Dermatol. 2012;148(12):1422–3.
11. Kiiski V, De Vries E, Flohil SC, Bijl MJ, Hofman A, Stricker BHC, et al. Risk factors for single and multiple basal cell carcinomas. Arch Dermatol. 2010;146(8):848–55.

Consimțământul informat al pacientului a fost obținut înainte de publicare.

Carcinomul bazocelular nodular

[1]Gabriela Mariana Iancu

[1] Disciplina Dermatologie, Facultatea de Medicina Sibiu, Universitatea "Lucian Blaga" Sibiu

Introducere

Carcinomul bazocelular este cea mai frecventă tumoră cutanată (aproximativ 80% din totalul neoplaziilor cutanate), localizată preponderent la nivelul zonelor fotoexpuse, cu o incidență mai mare la vârstnici și cu prognostic foarte bun dacă este tratat (1). In apariția carcinomului bazocelular (CBC) sunt implicați anumiti factori triggeri, și anume:

- Expunerea prelungită si agresivă la radiația ultravioletă (UV) naturală sau artificială,
- Factori genetici: fototipul cutanat I sau II, ochii verzi sau albaștri, anumite boli genetice (xeroderma pigmentosum, sindromul Gorlin, etc.),
- Vârsta inaintată: atât prin expunerile cumulative la radiația UV cât și prin imunosupresia fiziologică indusă de vârstă,
- Expunerea la radiații ionizante si carcinogeni chimici,
- Injuria cutanată cronică: radiodermite, cicatrici, etc.,
- Stări si terapii imunosupresoare (2).

Apariția CBC se datorează incapacității celulelor tumorale de a se keratiniza, ele păstrându-și capacitatea proprie de diviziune mitotică, in interiorul tumorii. Chiar dacă încadrarea CBC este printre tumorile maligne, evoluția acesteia este lentă, cu extindere peritumorală progresivă, în ani de zile. Caracterul invaziv local al CBC se datorează activității proteolitice a tumorii, in celulele tumorale si in stromă existând metaloproteinaze și colagenaze bine reprezentate care degradează țesutul dermic si facilitează diseminarea locală a celulelor tumorale (3). Metastazarea sistemică se

realizează extrem de rar si de cele mai multe ori prin invazia din aproape in aproape a structurilor subiacente (4).

CBC sunt cele mai frecvente tumori cutanate, des intâlnite in practica dermatologică zilnică fapt ce face necesară recunoașterea lor si terapia cât mai precoce a tumorii. Prezentarea tardivă la medic, chiar daca riscul de metastazare este foarte redus, permite evoluția acestora spre forme terebrante, mai ales dacă sunt localizate pe zone delicate, cu invazie locala extinsă.

Prezentare de caz

Pacienta SL, de sex feminin, in vârstă de 85 ani, din mediul rural se internează in Clinica de Dermatovenerologie pentru o formațiune tumorală localizată submandibular drept, de culoarea pielii, cu diametru de 5 cm, asimptomatică, cu repetate sângerări in antecedente. Antecedentele heredocolaterale și personale fiziologice nu sunt relevante pentru boala actuală. Ca patologii generale associate, pacienta prezintă insuficiență venoasă cronică stadiul CEAP C6 (de la 65 ani), in prezent cu ulcer florid de 2 luni, anemie feriprivă formă medie (de la 50 ani), hipertensiune arteriala stadiul II (de la 63 ani) si o hernie ombilicală gigantă (de la 75 ani). Menționăm că pacienta a lucrat 60 de ani in condiții de expunere prelungită la radiații UV (muncă la câmp), cu fotoprotecție vestimentară parțială.

Istoricul bolii actuale a evidențiat un debut al tumorii in urmă cu 15 ani, o creștere accentuată în ultimul an și repetate sângerări spontane si posttraumatice la acest nivel. Asociat prezintă ulcerații la nivelul gambelor bilateral, supramaleolar extern, acoperite de secreții gălbui, abundente ce s-au deschis de 2 luni.

La internare la examenul obiectiv se constată tegumente palide, suprapondere (IMC 27.05kg/m^2), torace cifotic, abdomen crescut în volum pe seama țesutului adipos, dar și prin prezența la nivel ombilical a unei formațiuni tumorale gigante, de 20 cm, de consistență elastică, nereductibilaă, cu tegumentele supraiacente de culoare si aspect normal şi agitație psihomotorie ușoară.

Examenul local dermatologic evidențiază un fototip Fitzpatrick II, o formațiune tumorală nodulară, neinfiltrativă, de culoarea roz-rosie, cu diametru de 5 cm, relativ rotundă, bine delimitată, contur neregulat, cu margine perlată, cu tegumentele de acoperire translucide, cu telangiectazii pe suprafață si câteva cruste hematice, asimptomatică, localizata submandibular drept (Fig. 1). Supramaleolar extern bilateral prezinta ulcerații de aproximativ 2 cm, dureroase, cu contur neregulat, bine delimitate, acoperite de secreții gălbui, abundente si aderente; cordoane venoase dilatate, sinuoase, tortuoase membre inferioare; venectazii si venulectazii membre inferioare, organizate in corona phlebopatica la nivelul marginilor laterale ale picioarelor; unghii ambele picioare ingrosate, galbene, fara luciu, cu depozite hiperkeratozice subunghiale.

La examinarea dermatoscopică a tumorii submandibulare se evidențiază o leziune asimetrică, cu un pattern vascular global difuz, cu vase arborizate pe suprafață, zone astructurate, de culoare roșu-albicioase si mici spoturi de pigment, izolate (Fig. 2).

Figura 1. Formațiune tumorală perlată, localizată la nivel submandibular drept, de culoare roz-roșie, bine delimitată, cu contur neregulat, cu diametru de 5 cm, cu telangiectazii pe suprafață și mici ulcerații acoperite de cruste hematice.

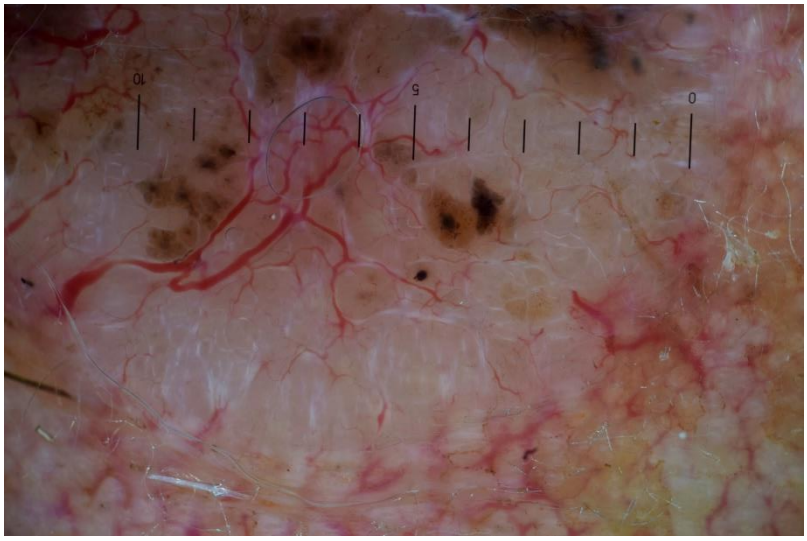

Figura 2. Aspect dermatoscopic - leziune asimetrică, cu un pattern vascular global difuz, cu vase arborizate pe suprafață, cu zone astructurate, de culoare roșu-albicioase și mici spoturi pigmentare, izolate.

Aspectul clinic si dermatoscopic fiind sugestiv pentru CBC nodular se practică excizia formațiunii tumorale cu margini de rezecție de 5 mm. La examenul histopatologic se evidentiază o proliferare tumorala dermică cu caracter nodular formată din celule epiteliale atipice de tip bazal cu dispoziție in placarde si trabecule, cu palisadare periferică, infiltrative până in dermul profund; infiltrat inflamator subiacent, moderat (Fig. 3). Marginile de rezecție laterale trec prin țesut sănătos, la distanță de tumora.

Examinările paraclinice au identificat o anemie feriprivă formă medie (Hb 10.2g/dl, Ht 30.6%, sideremie 15mg/dl), un sindrom de retenție azotată ușor cel mai probabil prin aport hidric necorespunzător (uree 64 mg/dl), un sindrom inflamator moderat (VSH 72 mm/h) și din ulcerația gambieră se izolează Stafiloccocus aureus hemoliticus (SAH).

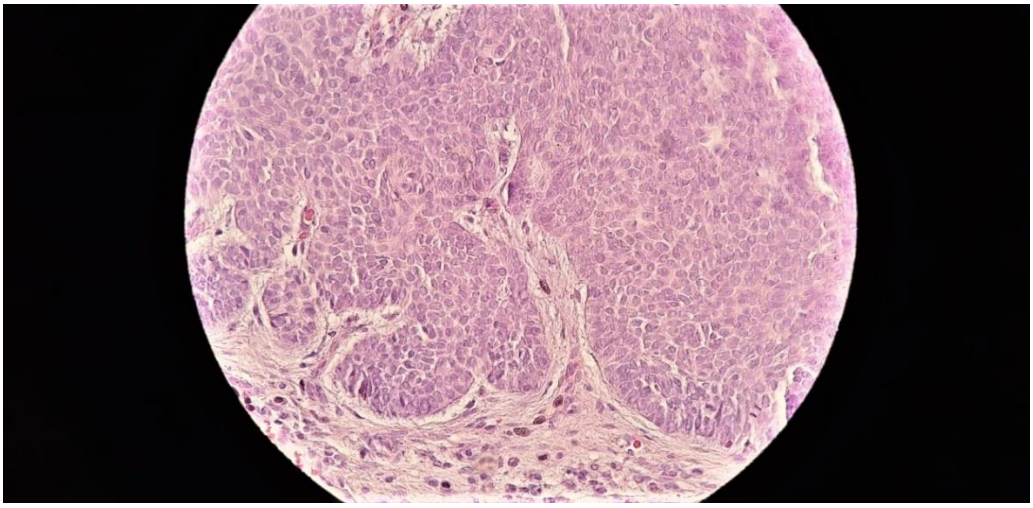

Figura 3. Aspect histopatologic - proliferare tumorală dermică cu caracter nodular formată din celule epiteliale atipice de tip bazal cu dispoziție în placarde si trabecule, cu palisadare periferică, infiltrativă până in dermul profund (colorație HE, 40x).

Diagnosticele finale sunt:

1. Carcinom bazocelular nodular submandibular drept susținut pe aspectul clinic (tumora nodulară, perlată, cu telangiectazii pe suprafață, cu tegumente de culoare roz), dermatoscopic (pattern vascular global difuz, cu vase arborizate pe suprafață) si histopatologic (mase tumorale dermice cu aspect bazaloid, cu palisadare în periferie).
2. Ulcer venos gambă stângă suprainfectat cu SAH susținut pe prezența ulcerațiilor supramaleolare acoperite de secreții gălbui, abundente si pe examenul bacteriologic din ulceratii unde s-a izolat SAH.
3. Insuficiența venoasă cronică stadiul CEAP C6 susținut pe prezența cordoanelor venoase dilatate membre inferioare, venectazii si venulectazii membre inferioare și a ulcerului gambier.
4. Onicomicoză susținută pe aspectul clinic al unghiilor de la nivelul picioarelor (unghii ingroșate, galbene, fără luciu, cu depozite hiperkeratozice subunghiale).

5. Anemie feriprivă formă medie susținut pe aspectul palid al tegumentelor si confirmat prin investigații (sindromul anemic forma medie, cu sideremie scazută).

6. Hipertensiune arterială stadiul II susținută pe valorile tensionale mari anterioare inițierii terapiei specifice.

7. Hernie umbilicală gigantă fără obstrucție susținută pe prezența formațiunii umbilicale gigante, depresibilă dar nereductibilă, cu tegumentele supraiacente de culoare si aspect normal.

8. Suprapondere susținut pe țesutul adipos in exces global, cu IMC de 27,05 kg/m2.

Principalele diagnostice diferențiale ale CBC nodular au fost:

1. Carcinomul spinocelular susținut pe criterii clinice (tumora este exofitică sau endofitică, ulcerată sau nu, lipsește marginea perlată si telangiectaziile pe suprafață, și are o creștere mult mai rapidă), dermatoscopice (ulcerațiile pot fi prezente sau absente, dar sunt prezente zone astructurate albe, cercuri perifoliculare albe si un polimorfism a structurilor vasculare, lipsând vasele arborizate pe suprafață) si histopatologice (celulele stratului spinos sunt anaplazice, atipice, cu celule cheratinizate individual sau conglomerate in globii cornoși, lipsind aspectul bazaloid din CBC) (5, 6).

2. Keratoacantomul susținut pe criterii clinice (tumora este rotundă, nodulară, cu un centru hiperkeratozic si margine cu burelet epidermic, nu perlat, cu evoluție foarte rapidă), dermatoscopice (sunt prezente cercurile albe intrafoliculare, o structură centrală amorfă, galben-albă sau brun deschisă, astructurată ce corespunde masei de keratină centrală și în periferie zone astructurate albicioase, cu structuri vasculare in agrafă, arborizate, curbe sau glomerulare) și histopatologice (in centrul tumorii se evidențiază un crater ocupat de o structura de keratină ortokeratozică sau parakeratozică inconjurată de un epiteliu burjonat, hiperplazic. La acest nivel celulele scuamoase sunt bine diferentiate, sunt prezenți globi cornoși, celule diskeratozice și atipice, iar peritumoral este prezent un infiltrat inflamator bogat) (7, 8).

3. Nevi dermici susținut pe criterii clinice (nodul de culoare roz, uneori cu pete maro-deschis și mici telangiectazii pe suprafață, bine delimitați), dermatoscopice (pot fi prezente structuri vasculare dilatate în periferie, dar lipsesc vasele arborizate tipice pentru CBC) si histopatologice (celulele nevice formeaza cuiburi rotunde intradermice, făra atipii, cu aspect neuroid în profunzime) (9, 10).

4. Keratoza seboreică susținut pe date clinice (formațiune tumorală pigmentată, de culoare brună, cu dopuri keratozice pe suprafață, fără perle epiteliomatoase), dermatoscopice (chisturi milia-like, suprafață cerebriformă, globuli albastru-gri) si histopatologice (proliferare acantozică, fără atipii celulare, cu chisturi de keratina intralezională) (11, 12).

5. Melanom malign acromic susținut pe criterii clinice (tumoră nodulară acromă sau cromo-acromă, cu mici zone pigmentare, fără margine perlată, cu evoluție rapidă), dermatoscopice (pigmentație asimetrică a tumorii cu polimorfism cromatic și văl albăstrui-lăptos lipsesc in forma de melanom acromic unde e prezent un pattern vascular atipic cu polimorfism vascular), histopatologice (mase de celule tumorale epitelioide sau fusiforme ce invadează epidermul si dermul, cu infiltrat inflamator peritumoral bogat, cu lipsa aspectului bazaloid si a palisadării periferice tipice pentru CBC) si imunohistochimice (S100, HMB-45, MART-1 pozitive pentru MM) (13, 14).

6. Dermatofibrom sustinut pe date clinice (nodul de culoare roz, dur, bine delimitat ce se localizează cel mai frecvent la nivelul membrelor inferioare), dermatoscopice (in periferia leziunii se evidențiază o discretă rețea pigmentară, iar central o structură albicioasă pseudocicatricială) și histopatologice (la nivelul dermului sunt prezente proliferări de fibroblaste si histiocite dispuse în fascicule și benzi hipertrofice de colagen) (15, 16).

7. Moluscum contagiosum gigant susținut pe date clinice (nodul de culoare roz-albă, bine delimitat, cu umbilicare centrala, fără perle epiteliomatoase in periferie), dermatoscopice (se evidențiază o umbilicare centrală, multiplii globuli alb-galbeni

amorfi înconjurați de o coroană vasculară) si histopatologice (proliferare intradermică, cu prezența corpilor de moluscum, cu infiltrat inflamator peritumoral bogat) (17, 18).

8. Metastaze cutanate susținut pe date clinice (noduli de culoare roz, infiltrați, diseminați, uneori ulcerați), dermatoscopice (arii astructurate de culoare roz, structuri vasculare asimetrice si polimorfe) și histopatologice (mase de celule tumorale dermice, cu atipie severă, cu mitoze frecvente, cu păstrarea stucturii celulare a tumorii inițiale) (19, 20).

La externare s-a recomandat fotoprotecție vestimentară și cu creme cu IP 50+ si monitorizarea dermatologică periodică a cicatricii pentru surprinderea unei posibile recidive locale pentru următorii 5 ani. După 2 ani, pacienta continuă să fie monitorizată periodic, fără recidive locale.

Discuții

Carcinomul bazocelular este o tumoră exclusiv cutanată, fără afectarea mucoaselor, ce apare prin transformarea malignă a celulelor bazale. Incidența CBC la nivel mondial prezintă o evoluție progresiv ascendentă, trend ce se menține și la nivel național. Chinem et al. consideră că 1 din 3 pacienți pot dezvolta un CBC de-a lungul vieții (21).

CBC nodular este cea mai frecventă formă clinică de CBC (60%) și se localizează preferențial la nivelul extremității cefalice (22). Cazul nostru a fost un caz clasic de CBC nodular, confirmat dermatoscopic si histopatologic, insă particularitatea cazului a fost evoluția îndelungată, de 15 ani până la prezentarea pacientei în scop terapeutic. Chiar dacă pacienta s-a prezentat extrem de târziu pentru tratament, investigațiile nu au evidențiat diseminare peritumorală. Este recunoscut in literatură riscul extrem de mic de metastazare a CBC (4), cu metastazare din aproape în aproape cu distrucții tisulare masive, în formele terebrante de CBC, în lipsa tratamentului sau în întarzierile mari de a se prezenta la medic.

Dintre factorii triggeri recunoscuți in literatură, in cazul nostru am identificat vârsta înaintată (85 ani), fototipul Fitzpatrick II si expunerea cronică la radiația UV (muncă la câmp). Aspectul clinic si dermatoscopic au fost înalt sugestive pentru CBC nodular, fără să pună probleme deosebite de diagnostic diferențial. Atitudinea terapeutică, în momentul când pacienta a fost de acord, a fost de excizie chirurgicală, fapt ce a permis confirmarea diagnostică a CBC, cu excizia completă a tumorii, cu margini libere de țesut tumoral. Pentru CBC cu localizare la nivelul feței, pentru prezervarea țesutului sănătos peritumoral se poate face chirurgie Mohs, în centre specializate. Alte posibilități terapeutice pentru CBC sunt: electrochirurgia (cu epitelizare per secundam si fără posibilitatea aprecierii marginilor tumorale), chiuretarea tumorii (doar pentru tumorile superficiale, la pacienți vârstnici la care nu se poate efectua excizia chirugicală; nu permite prelevarea biopsiei tumorale), crioterapia (doar pentru CBC superficiale, cu dimensiuni sub 5mm; nu permite prelevarea biopsiei tumorale), fotocauterizare cu laser CO2, aplicații de substanțe citotoxice topice (5-fluorouracil, Imiquimod), radioterapie (la pacientii varstnici la care nu se poate exciza chirurgical tumora), injectare intralezionala de Interferon (la pacienții vârstnici, cu tumori multiple, în cazuri izolate).

În cazul nostru excizia chirurgicală a permis vindecarea tumorii. După 2 ani de monitorizare nu s-au evidențiat recidive locale.

În concluzie, este necesară prezentarea precoce la dermatolog pentru diagnosticarea CBC și pentru inițierea tratamentului specific adaptat formei clinice, a dimensiunilor și a localizării tumorii. Chiar dacă pacientul intârzie prezentarea la medicul dermatolog, alegerea corectă a metodei de tratament, permite vindecarea CBC cu reale beneficii prognostice.

Bibliografie

1. Kim DP, Kus KJ, Ruiz E. Basal Cell Carcinoma Review. *Hematology/oncology clinics of North America*. 2019; 33(1): 13–24.

2. Shaowei Wu, Jiali Han, Wen-Qing Li, Tricia Li, Abrar A. Qureshi. Basal-Cell Carcinoma Incidence and Associated Risk Factors in US Women and Men. *American Journal of Epidemiology*. 2013, 178 (6): 890–897.
3. Gozdzialska A, Wojas-Pelc A, Drag J, Brzewski P, Jaskiewicz J, Pastuszczak M. Expression of metalloproteinases (MMP-2 and MMP-9) in basal-cell carcinoma. *Mol Biol Rep.* 2016, 43:102-1033.
4. Mehta KS, Mahajan VK, Chauhan PS, Sharma AL, Sharma V, Abhinav C et al. Metastatic basal cell carcinoma: a biological continuum of basal cell carcinoma? *Case Report in Dermatological Medicine*. 2012, article ID 157187: 1-4, https://doi.org/10.1155/2012/157187
5. https://dermoscopedia.org/Squamous_cell_carcinoma
6. Rotaru M. Dermatovenerologie. *Ed. Alma Mater*, Sibiu, 2004, 220-224.
7. https://dermoscopedia.org/Keratoacanthoma
8. Takai T. Advances in histopathological diagnosis of keratoacanthoma. *J Dermatol.* 2017, 44:304-314.
9. Kim, J. K., & Nelson, K. C. (2012). Dermoscopic features of common nevi: A review. *Giornale Italiano di Dermatologia e Venereologia*, *147*(2), 141-148.
10. Gundalli S, Kadadavar S, Singhania S, Kolekar R. Histhological spectrum of benign melanocytic nevi – our experience in a tertiary care centre. *Our Dermatol Online.* 2006, 7(1):21-25.
11. https://dermnetnz.org/cme/dermoscopy-course/dermoscopy-of-seborrhoeic-keratosis/
12. Allapat GF, Sukumar D, Bhat MR. A clinicopathological and dermoscopic correlation of sebborheic keratosis. *Indian J Dermatol*. 2016, 61(6):622-627.
13. https://dermoscopedia.org/Nodular_Melanoma
14. Ungureanu L, Cosgarea R, Rogojan L, Senila SC. The diagnostic challenge of amelanotic melanoma – case reports and short review of the literature. *HVB Bioflux*. 2015, 7(1):23-26.

15. Zaballos P, Puig S, Llambrich A, Malvehy J. Dermoscopy of dermatofibromas a prospective morphological study of 412 cases, *Arch Dermatol*. 2008, 144(1):75-83.
16. Canelas MMCA, Cardoso JCPS, Andrade PF, Reis JPG, Tellechea O. Fibrous histiocytomas: histopathologic review of 95 cases. *Anais Brasileiros de Dermatologia*. 2010; 85(2), 211-215.
17. https://dermoscopedia.org/Molluscum_contagiusum
18. Sharquie KE, Hameed AF, Abdulwahhab WS. Pathogenesis of Molluscum Contagiosum: A new concept for the spontaneous involution of the disease. *Our Dermatol Online*. 2015, 6(3):265-269.
19. Liu XY, Jin J, Zhang S, Zhang H, Zhao Y, Cai L, Zhang JZ. Dermoscopy of cutaneous metastases from primary hepatocellular carcinoma. *Chinese Medical Journal*. 2019, 132(17):2131-2132.
20. Nibhoria S, Tiwana KK, Kaur M, Kumar S. A clinicopathological and immunohistochemical correlation in cutaneous metastases from internal malignicies: a five-year sudy. *J Skin Cancer*. 2014:1-5.
21. Chinem VP, Miot HA. Epidemiology of basal cell carcinoma. *An Bras Dermatol* 2011; 86(2): 292–305.
22. Temiz SA, Özer İ,Ataseven A, Dursun R, Fındık S. The Importance of Preoperative Dermoscopy in Basal Cell Carcinoma Due to a Case of Nodular Cystic BCC. *Erciyes Med J*. 2019; 41(4): 453–5.

Consimțământul informat al pacientei a fost obținut înainte de publicare

Carcinomul spinocelular

[1]Gabriela Mariana Iancu

[1]Disciplina Dermatologie, Facultatea de Medicina Sibiu, Universitatea "Lucian Blaga" Sibiu

Introducere

Carcinomul spinocelular (CSC) reprezintă aproximativ 20% din totalul neoplaziilor cutanate, fiind tumora cutanată a 2-a ca frecvență, ce se poate localiza atât la nivelul mucoaselor cât și la nivel cutanat. CSC se pot dezvolta pe tegumente indemne sau pe leziuni preexistente (radiodermite cronice, cicatrici, keratoze actinice, leucoplazii, eritroplazii, cheilite, ulcere venoase, lichen eroziv oral, cicatrici de lupus eritematos, de tuberculoză cutanată, de buloze, etc.) (1).

Factorii triggeri recunoscuți în apariția și dezvoltarea CSC sunt factori interni (specifici pentru fiecare individ) și externi (factori de mediu) (2). Factorii triggeri interni sunt fototipul cutanat (I sau II), unele genodermatoze (ex. epidermodisplazia veruciformă), factori imunologici, vârsta peste 50 de ani (pentru majoritatea CSC), sexul masculin (ratio M/F de 2-3/1). Factorii de mediu ce pot determina apariția CSC sunt:

- expunerea cronică, cumulativă la radiația ultravioletă (UV) naturală sau artificială (UVA sau UVB), la radiații ionizante și carcinogeni chimici,
- fumatul (principalul factor favorizant în CSC de buză),
- tratamente sau afecțiuni imunosupresoare,
- traumatizarea repetată cutaneo-mucoasă,
- infecții cu genotipuri oncogene de papilomavirusuri umane (HPV) (3).

Prezența keratinocitelor atipice în toate straturile epidermului, cu mitoze numeroase, dar strict limitate la nivelul epidermului, fără invazia membranei bazale este caracteristică bolii Bowen (BB) sau CSC in situ. În BB, displazia epidermică are

capacitatea de extindere în plan orizontal o perioadă mai lungă de timp până la apariția invaziei pe verticală (4). Depășirea membranei bazale de către focarele tumorale, cu prezența globilor cornoși sau a celulelor keratinizate individual, cu posibilă invazie a structurilor vasculare dermice este caracteristică carcinomului spinocelular invaziv, acesta având risc de metastazare ganglionară și la distanță.

Chiar dacă evoluția bolii Bowen este de cele mai multe ori lentă, terapia cât mai precoce în aceast stadiu permite vindecarea, fără evoluție spre forme invazive de CSC.

Prezentare de caz

Pacientul VV, în varsta de 52 ani, din mediul rural se internează în Clinica de Dermatovenerologie pentru o formațiune tumorală, keratozică, localizată pe dosul mâinii drepte, discret pruriginoasă. Antecedentele heredocolaterale nu au fost relevante pentru patologia actuală. Din patologia generală asociată menționăm: hipertensiune arterială, hipertrofie benignă de prostată și colon iritabil. În antecedente pacientul recunoaște expuneri prelungite și repetate la radiația UV naturală (munca la câmp), fără utilizarea cremelor de fotoprotecție.

Debutul leziunii a fost insidios, în urmă cu 3 ani prin apariția pe fața dorsală a mâinii drepte a unei plăci hiperkeratozice, cu contur neregulat, de culoare pielii, ce a crescut inițial lent în dimensiuni, ulterior staționară, fapt pentru care pacientul nu s-a alarmat și nu s-a prezentat la consult. În ultimele 2 luni, pacientul acuză apariția unui prurit discret la nivelul leziunii, concomitent cu debutul creșterii pe verticală, în absența autoagresiunii sau traumatizării repetate a leziunii.

La internare examen clinic general în limite normale.

Examenul local dermatologic relevă un fototip II, iar la nivelul feței dorsale a mâinii drepte o formațiune tumorală keratozică, cu diametru de 2 cm, rotund-ovalară, bine delimitată, cu contur neregulat, acoperită cu scuamo-cruste, aderente, discret pruriginoasă (Fig. 1).

Figura 1. Aspectul clinic al formațiunii tumorale la internare.

La examinarea dermatoscopică am observat o leziune asimetrică, cu zone astructurate, roz-albicioase și mici glomeruli vasculari, cu dispoziție izolată în periferie. Suprafața leziunii era acoperită în mare parte de scuame groase, aderente (Fig. 2).

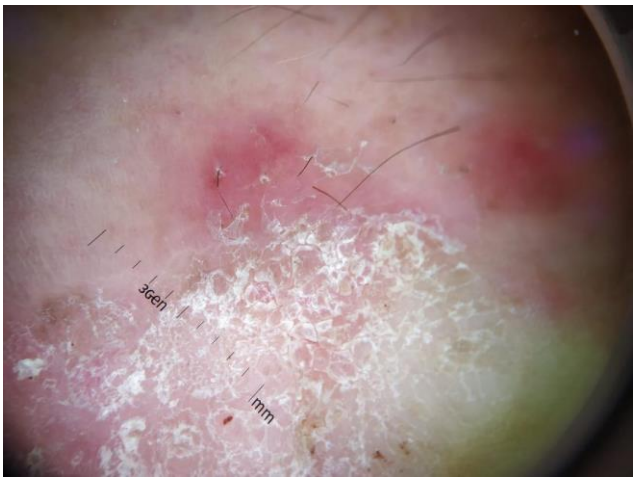

Figura 2. Aspectul dermatoscopic al formațiunii tumorale la internare sugerează diagnosticul de boală Bowen.

Aspectul clinic și dermatoscopic erau sugestive pentru boala Bowen, dar având în vedere evoluția rapidă în ultimele 2 luni, cu apariția proliferării pe verticală am suspicionat o boală Bowen transformară în CSC invaziv și ca atare am efectuat punch biopsie de la nivelul formațiunii tumorale.

Examenul histopatologic a evidențiat hiperorto- și parakeratoză, hipergranuloză și acantoză focală; moderată dezorganizare arhitecturală epidermală, cu atipii celulare în toată grosimea epidermului (Fig. 3 a); keratinocite cu moderat pleiomorfism celular și nuclear, cu monstruozități celulare; mitoze tipice și atipice; frecvente keratinocite diskeratozice (Fig. 3 b); membrana bazală indemnă; moderat infiltrat inflamator limfomonocitar în dermul superficial, subiacent leziunii epiteliale; derm cu degenerescență bazofilă marcată (Fig 3 c). Pe baza modificărilor descrise, diagnosticul histopatologic a fost de boală Bowen.

Examinările paraclinice au fost in limite normale.

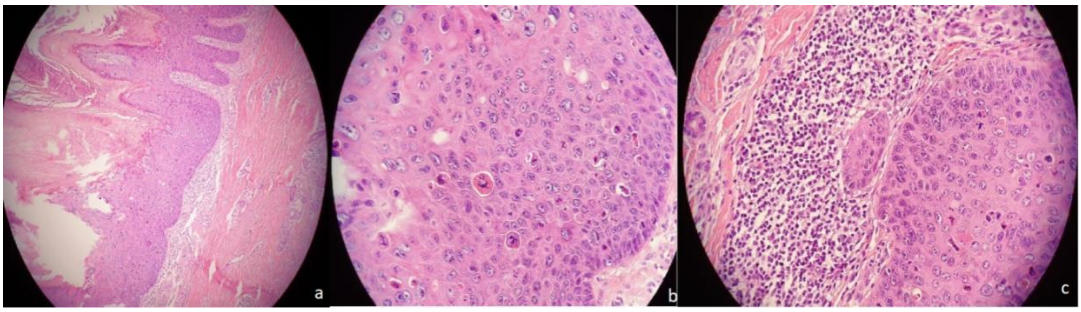

Figura 3. Aspect histopatologic ce confirmă diagnosticul de boală Bowen: **a.** Fragment cutanat cu hiperkeratoză, acantoză și atipiile celulare ce sunt vizibile în toată grosimea epidermului (colorație HE, 10x), **b.** Frecvente keratinocite diskeratozice cu numeroase mitoze atipice (colorație HE, 20x), **c.** Integritatea membranei bazale și prezența unui infiltrat limfomonocitar situat în derm, subiacent leziunii epidermice (colorație HE, 20x).

Principalele diagnostice diferențiale, excluse pe baza examenului clinic, dermatoscopic și histopatologic au fost: keratoacantomul, carcinomul bazocelular nodular, melanomul malign acromic, keratoză actinică KIN III, veruca vulgară, keratoza seboreică, acantomul cu celule clare, carcinomul Merkel:

Prin prisma datelor obținute, a confirmării diagnosticului de BB prima opțiune terapeutică a fost fotodinamoterapia (PDT). Pacientul efectuează prima ședință de PDT care a fost bine tolerată, urmată de fotoprotecție cu creme cu factor 50+. Peste 1 lună pacientul se prezintă pentru o nouă ședință de PDT având în vedere reducerea semnificativă în dimensiuni a proliferării tumorale (Fig. 4).

Figura 4. Aplatizarea și reducerea în dimensiuni a formațiunii tumorale după prima ședintă de fotodinamoterapie.

A 2-a ședință de PDT a fost de asemenea bine tolerată. Când pacientul revine pentru a 3-a ședință de PDT observăm o creștere importantă pe verticală a formațiunii tumorale, fapt ce ridică suspiciunea de evoluție spre o formă invazivă de CSC (Fig. 5). Ca atare, am oprit fotodinamoterapia și am recomandat excizia chirurgicală a formațiunii tumorale cu margini de siguranță oncologică.

Figura 5. Creșterea pe verticală a formațiunii tumorale, după 2 ședințe de fotodinamoterapie, cu suspiciune de evoluție spre CSC invaziv.

Examenul histopatologic a evidențiat hiperortokeratoză, marcată atipie a keratinocitelor în toate straturile, cu numeroase mitoze, unele atipice; invazia membranei bazale cu prezența unor focare de microinfiltrate la nivelul dermului (mici placarde de celule scuamoase atipice fără prezența membranei bazale); fără imagini de invazie vasculară, marcat infiltrat inflamator rotundonuclear; leziune excizată cu margini oncologice sigure. Diagnosticul histopatologic a fost de carcinom cu celule scuamoase invaziv superficial pe fondul unei boli Bowen (Fig. 6).

Am efectuat bilanț de extensie (radiografie pulmonară, ecografie ganglionară axilarăși abdominală) care a fost negativ. La externare am recomandat fotoprotecție cu creme cu factor 50+ și monitorizare dermato-oncologică periodică pentru următorii 5 ani. Controlul la 3 luni de la excizie arată o cicatrice mobilă, cu minimă retracție, dar care nu interferă cu desfășurarea activităților zilnice (Fig. 7).

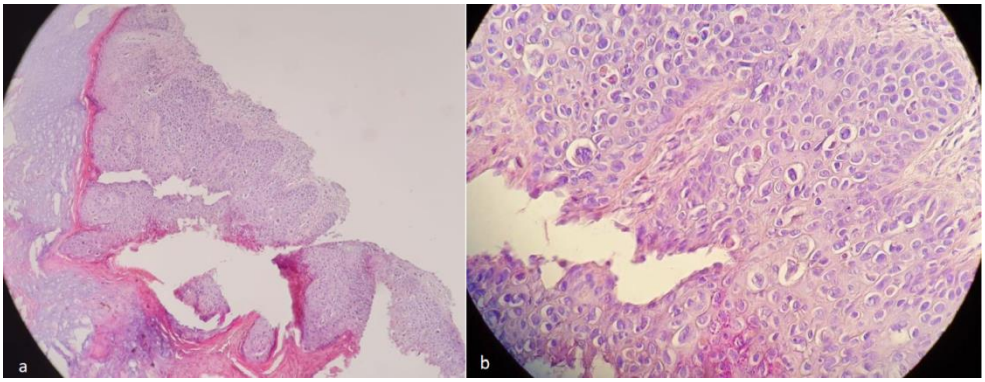

Figura 6. Aspect histopatologic ce confirmă evoluția bolii Bowen spre CSC invaziv. Fragment cutanat cu hiperkeratoză, keratinocite atipice în toate straturile epidermului, cu numeroase mitoze atipice; membrană bazală invadată; aglomerări de microinfiltrate tumorale în derm: **a** (colorație HE, 4x), **b** (colorație HE, 40x).

Figura 7. Aspect clinic la 3 luni postexcizie CSC invaziv: cicatrice suplă, cu minimă retracție.

Discuții

Boala Bowen sau CSC in situ poate să îmbrace aspecte clinice variate, de la forme psoriazis-like până la forme pagetoide, verucoase, etc (5). Riscul de evoluție a

BB spre un CSC invaziv este de 2 ori mai mic la formele cutanate (3-5%) comparativ cu cele localizate pe mucoase (10%) (6). Carcinomul spinocelular este o tumoră cutaneo-mucoasă agresivă, cu risc de metastazare ganglionară și multiorganică apreciat la 2-5% (7). Riscul de metastazare a CSC crește dacă tumora este de peste 2cm în diametru sau dacă grosimea tumorii este mai mare de 2mm (8).

În principal, în cazul nostru diferențierea a fost necesarăîntre BB și CSC invaziv. În BB evoluția este lentă, aspectul clinic cel mai frecvent este al unei placi eritemato-scuamoase. În CSC invaziv evoluția este rapidă, cu creștere pe verticală, cu apariție de noduli sau formațiuni tumorale infiltrative, uneori ulcerate, de consistență fermă. Din punct de vedere dermatoscopic în BB sunt specifice structurile vasculare glomerulare, iar leziunea prezintă zone astructurate roz-albicioase, fiind acoperită cu scuame. În CSC invaziv sunt prezente zone albe astructurate, cercuri albe perifoliculare, uneori cu ulcerații, structuri vasculare polimorfe, spoturi vasculare. Din punct de vedere histopatologic în BB apare hiperkeratoză cu parakeratoză, acantoză; în epiderm displazia keratinocitară este limitată la acest nivel; pot fi prezente și celule keratinizate individual, mitoze, celule gigante multinucleate, celule pagetoid-like; în derm infiltratul limfocitar este moderat (9). În CSC invaziv apar în plus globii cornoși, invazia membranei bazale cu extinderea focarelor tumorale în derm și eventual cu invazia structurilor vasculare dermice (10).

Alte diagnostice diferențiale ce pot fi luate în discuție în cazul nostru sunt:

- Keratoacantomul:
    - clinic: tumoră nodulară, bine delimitată, rotundă, cu centru hiperkeratozic și margine cu burelet epidermic, cu creștere foarte rapidă,
    - dermatoscopic: cercuri albe intrafoliculare; central structura amorfă, albă ce corespunde masei de keratină; în periferie zone astructurate albe; structuri vasculare polimorfe: în agrafă, arborizate, curbe sau glomerulare,

- histopatologic: tipic central se descrie un crater acoperit de keratină ortokeratozică/parakeratozică, înconjurat de un epiteliu hiperplazic; celulele scuamoase sunt bine diferențiate, sunt prezenți globi cornoși, celule diskeratozice și atipice; peritumoral infiltrat inflamator bogat (11, 12).

- Carcinomul bazocelular nodular:
  - clinic: nodul sau formațiune tumorală roz, perlată, cu telangiectazii pe suprafață,
  - dermatoscopic: pattern vascular global difuz, cu vase arborizate pe suprafață,
  - histopatologic: mase tumorale bazaloide dermice, cu palisadare în periferie.
- Melanomul malign acromic:
  - clinic: tumoră nodulară acromă cu evoluție rapidă,
  - dermatoscopic: pattern vascular atipic cu polimorfism vascular,
  - histopatologic: celule epitelioide sau fusiforme organizate în mase tumorale dispuse în epiderm și derm cu un bogat infiltrat inflamator peritumoral,
  - imunohistochimic: markeri specifici pentru MM pozitivi (S100, HMB-45, MART-1) (13, 14).
- Keratoză actinică KIN III:
  - clinic: placă eritemato-scuamoasă, aspră la palpare, localizată frecvent pe zone fotoexpuse,
  - dermatoscopic:pattern tipic de „căpșună” (pseudorețea vasculară și vase fine ce înconjoară foliculii, puncte foliculare înconjurate de un halou alb) (15).
  - histopatologic: hiperkeratoză cu parakeratoză sau alternanță de orto-/parakeratoză; în epiderm keratinocite atipice ce nu se extind în toată

grosimea epidermului, cu excepția formei bowenoide, în care extinderea poate fi similară bolii Bowen; uneori cu degenerescență bazală (16).

- Veruca vulgară:
    - clinic: papule sau formațiuni pseudotumorale verucoase, de culoare gălbui, localizate frecvent pe zone de presiune.
    - dermatoscopic: zone astructurate gălbui; puncte roșii sau negre pe suprafață (corespund microhemoragiilor); capilare dilatate în derm (17).
    - histopatologic: acantoză; parakeratoză și ortokeratoză; în stratul granular sunt prezente granule de keratohialină și vacuolizări citoplasmatice; rete ridges alungite (18).
- Keratoza seboreică:
    - clinic: formațiune tumorală de culoare brună, cu dopuri keratozice pe suprafață,
    - dermatoscopic: chisturi milia-like, suprafață cerebriformă, globuli albastru-gri,
    - histopatologic: proliferare acantozică, fără atipii celulare, cu chisturi de keratină intralezională (19).
- Acantomul cu celule clare:
    - clinic: papulă sau nodul eritematos sau brun, uneori acoperit de o scuamă discretă, frecvent localizat la nivelul membrelor inferioare,
    - dermatoscopic: vase punctiforme distribuite liniar, cu aspect tipic de „șirag de perle” (20),
    - histopatologic: acantozămarcată; keratinocite mari cu citoplasmă palidă; în derm structuri vasculare bine reprezentate; infiltrat inflamator bogat (21).
- Carcinomul Merkel:

- clinic: nodul de culoare roz, cu creștere extrem de rapidă, cel mai frecvent localizat la nivelul extremității cefalice,
- dermatoscopic: pattern nespecific, cu un aspect general dezorganizat, cu zone roșii lăptoase și structuri vasculare polimorfe (22).
- histopatologic: celule tumorale mici, cu citoplasmă săracă și nuclei rotunzi, intens hipercromi dispuse în benzi dermice ce determină aspect tipic de „sare și piper”, mitoze frecvente (23).

Având în vedere confirmarea histopatologică de BB, am optat pentru fotodinamoterapie. Aplicarea unei substanțe fotosensibilizante urmată de expunerea la o sursă de lumină cu o anumită lungime de undă și de o anumită intensitate determină apariția unei fotoreacții cu distrucția țesuturilor tratate. Dacă leziunea este mai superficială (sub 1mm) se utilizează lumina albastră (lungime de undă de 400nm), în timp ce în leziunile mai profunde (până la 5 mm) se utilizează lumina roșie (lungime de undă de 630nm). Modul cum PDT determină distrucția leziunilor este diferit în funcție de doza utilizată. Astfel, utilizarea unor doze mai mari determină necroza tisulară în timp ce utilizarea unor doze mai mici induce apotoza celulară, ambele procese determinând distrugerea țesutului tumoral. În plus PDT acționează și asupra neovascularizației tumorale cu colapsul structurilor vasculare. Toate aceste procese stimulează și declanșarea unui răspuns imun, cu efecte benefice anti-tumorigene (24).

În cazul nostru particularitatea cazului a constat în evoluția BB confirmată histopatologic spre o formă invazivă de CSC, după a 2-a ședință de fotodinamoterapie, chiar dacă răspunsul inițial la PDT a fost foarte bun. PDT poate fi utilizată ca primă linie de tratament pentru BB, având atât o eficiență ridicată (Haddad R et al. raportează o rată de vindecare de 85%) cât și rezultate estetice foarte bune în terapia acestor forme de CSC (25). Pacientul nu a recunoscut factori agravanți supraadaugați între ultimele sedințe care să explice evoluția spre forma invazivă. La pacientul nostru, analiza factorilor triggeri a evidențiat faptul că factorii favorizanți interni au fost fototipul

cutanat II, vârsta peste 50 de ani, sexul masculin iar factorii externi au fost expunerea prelungită la radiația UV naturală prin munca la câmp.

Pacientul continuă să fie monitorizat dermato-oncologic, până în prezent fiind fără recidive locale și fără metastazare ganglionară și la distanță.

Bibliografie

1. Rotaru M, Iancu G. Correlations between precancerous lesions and melanocytic and non-melanocytic skin cancers. Acta Medica Transilvanica. 2014;II(4):265-267.
2. Asgari MM, Efird JT, Warton EM, Friedman GD. Potential risk factors for cutaneous squamous cell carcinoma include oral contraceptives: results of a nested case-control study. Int J Environ Res Public Health. 2010;7(2):427-442.
3. Rotaru M, Iancu G, Mihalache M. The analysis of the risk factors involved in melanocytic and nonmelanocytic skin cancers. Acta Medica Transilvanica. 2011;II(1):236-239.
4. https://emedicine.medscape.com/article/1960631-overview#a1
5. Pai K, Shetty S, Padmapriya J, Pai S, Rao L. Acantholytic Variant of Bowen's Disease with Micro-invasive Squamous Cell Carcinoma: A Case Report of a Unique Variant. Indian J Dermatol. 2014;59(6):635.
6. Neubert T, Lehmann P. Bowen's disease - a review of newer treatment options. Ther Clin Risk Manag. 2008;4(5):1085-1095.
7. Ianosi SL, Batani A, Ilie MA, et al. Non-invasive imaging techniques for the in vivo diagnosis of Bowen's disease: Three case reports. *Oncol Lett*. 2019 May. 17 (5):4094-101.
8. Brantsch KD, Meisner C, Schonfisch B, et al. Analysis of risk factors determining prognosis of cutaneous squamous-cell carcinoma: a prospective study. *Lancet Oncol*. 2008 Aug. 9 (8):713-20.
9. https://emedicine.medscape.com/article/1100113-workup#c7
10. https://emedicine.medscape.com/article/1960631-overview#a8

11. https://dermoscopedia.org/Keratoacanthoma

12. Takai T. Advances in histopathological diagnosis of keratoacanthoma. J Dermatol. 2017, 44:304-314.

13. https://dermoscopedia.org/Nodular_Melanoma

14. Ungureanu L, Cosgarea R, Rogojan L, Senila SC. The diagnostic challenge of amelanotic melanoma – case reports and short review of the literature. HVB Bioflux. 2015, 7(1):23-26.

15. Reinehr CPH, Bakos RM. Actinic keratoses: review of clinical, dermoscopic, and therapeutic aspects. Anais Brasileiros de Dermatologia. 2019; 94(6):637-657.

16. Yanofsky VR, Mercer SE, Phelps RG. Histopathological variants of cutaneous squamous cell carcinoma: a review. J Skin Cancer. 2011;2011:210813.

17. https://dermoscopedia.org/Warts

18. Patrick Bacaj and David Burch (2018) Human Papillomavirus Infection of the Skin. Archives of Pathology & Laboratory Medicine: June 2018, Vol. 142, No. 6, pp. 700-705.

19. Allapat GF, Sukumar D, Bhat MR. A clinicopathological and dermoscopic correlation of sebborheic keratosis. Indian J Dermatol. 2016, 61(6):622-627.

20. Tiodorovic-Zivkovic D, Lallas A, Longo C, Moscarella E, Zalaudek I, Argenziano G. Dermoscopy of clear cell acanthoma. JAAD. 2015;72(1):S47-S49.

21. Rotaru M, Iancu GM, Gheuca Solobastru L, Glaja RF, Grosu F, Bold A, Costache A. A rare case of multiple clear cell acanthoma with a relatively rapid development of the lower legs. Rom J Morphol Embryol. 2014;55(3 Suppl):1171-1179.

22. Dominguez VG, Cunha MF. Dermoscopyin Merkel cell carcinoma: a case report. Revista SPDV. 2017;75(4):397-400.

23. Wang TS, Byrne PJ, Jacobs LK, Taube JM. Merkel cell carcinoma: update and review. Semin Cutan Med Surg. 2011;30(1):48-56.

24. Allison RR, Moghissi K. Photodynamic Therapy (PDT): PDT Mechanisms. Clin Endosc. 2013;46(1):24-29.

25. Haddad R, Nesher E, Weiss J, Skornick Y, Kashtan H. Photodynamic therapy for Bowen's disease and squamous cell carcinoma of the skin. Photodiagnosis and photodynamic therapy. 2004;1(3):225-230.

Consimțământul informat al pacientei a fost obținut înainte de publicare.

Demodecidoza pe fond de mielom multiplu

[1]Elena Mihaela Jianu

Disciplina Histologie, Universitatea de Medicină și Farmacie "Iuliu Hațieganu" Cluj-Napoca

Introducere

Prezentăm cazul unui pacient de 40 ani, cu o patologie cutanată facială, papulo-pustuloasă benignă, cu aspect acneiform, apărută pe fondul unei imunosupresii secundare tratamentului chimioterapic pentru mielom multiplu. Identificarea prin examen micologic direct a agentului patogen, Demodex folliculorum, a permis administrarea topică țintită de substanțe antiparazitare specifice, cu remisia clinică completă a erupției cutanate la 3 luni.

Particularitatea cazului constă în răspunsul clinic foarte bun doar în urma terapiei topice. Având în vedere forma moderată a afecțiunii, statusul imunodeprimat si faptul că la momentul consultației inițiale pacientul se afla la 2 săptămâni interval față de momentul unui episod de chimioterapie de mobilizare, era de așteptat necesarul unei terapii sistemice în acest caz.

Prezentare de caz

Pacientul D.K. în vârstă de 40 ani, s-a prezentat în condiții de ambulator, în serviciul de dermato-venerologie al unei clinici private din Cluj -Napoca, pentru apariția, pe fond eritematos, a unei erupții acneiforme, papulo-pustuloase, discret pruriginoasă, centrofacială cu discretă tendință la generalizare pe întreg tegumentul facial.

Pacientul se află în evidența Clinicii de Hematologie al unui Institut Regional de Oncologie din iunie 2018 cu diagnosticul de mielom multiplu cu lanțuri kappa (medulograma 60-100% plasmocite, CT- multiple leziuni osteolitice la nivelul tuturor

segmentelor osoase examinate, imunofixare – lanțuri kappa+). În perioada iunie 2018 - aprilie 2019 s-au administrat 10 cicluri de chimioterapie Bortezomib/Caelyx/Dexametazonă, cu toleranță marcată de complicații infecțioase (episod pneumonic sever în decembrie 2018). Patologia dermatologică a debutat insidios, din martie 2019, pe parcursul ultimelor 2 luni de chimioterapie, cu apariția inițială a eritemului facial și ulterior a erupției papulo-pustuloase și a pruritului facial.

În mai 2019 în cadrul Compartimentului de Transplant Medular s-a administrat chimioterapie de mobilizare cu Ciclofosfamidă (2.8g/zi x 2zile), Mesna (9f/zi x 2zile), si G-CSF (factor stimulator de colonii granulocitare), cu obiectivarea mobilizării, la 12 zile postchimioterapie, în sângele periferic a CSF și efectuarea procedurii specifice de afereză cu recoltare de celule stem CD34+ viabile și funcționale. La externare pacientului i se recomandă consult dermatologic pentru excluderea unei etiologii infecțioase bacteriene a erupției faciale, în vederea eligibilității pentru autotransplant medular.

Astfel, pacientul se prezintă pentru prima dată în serviciul nostru. Anamnestic, s-a notat patologia neoplazică și tratamentele mai sus descrise. În ultimul an pacientul nu a consumat toxice și nici alte medicamente, în afara celor specifice indicate pentru tratamentul mielomului multiplu și nu prezintă sensibilitate la alergeni de mediu sau alimentari. Pacientul nu prezintă istoric de flushing tranzitoriu sau eritem facial persistent și nu a aplicat nici un fel de tratament anterior prezentării la consultul dermatologic.

Examen clinic general este în limite normale, pacient fiind echilibrat hemodinamic.

Examenul dermatologic relevă tegumente ușor palide si xerotice la nivelul trunchiului și membrelor. La nivel facial se observă o erupție papulo-pustuloasă foliculară, pe fond eritematos, cu discretă scuamă, fără edem tegumentar localizată la nivelul piramidei nazale și obrajilor bilateral. Au fost efectuate fotografii ale erupției faciale, atât la primul consult (Fig. 1), cât şi la controalele periodice.

Fig. 1. A,B,C – consult inițial – eritem al obrajilor bilateral, cu leziuni papulo-pustuloase, cu rară scuamă pe suprafaţă

Dermatoscopia tegumentului facial evidențiază structuri semirotunde, ovale sau triunghiulare, maronii, alb sau gri ca dopuri în deschiderile foliculare (Demodex follicular openings) și cozi de Demodex (Demodex tails).

Examenul micologic direct cu KOH (hidroxid de potasiu 40%) relevă prezența de Demodex folliculorum (+++), în scumele și secreția din dopurile foliculare prelevate prin raclaj de la nivelul obrajilor.

Se stabileşte astfel diagnosticul de demodecidoză facială (foliculită cu Demodex).

Având în vedere aspectul, distribuția și evoluția leziunilor tegumentare faciale, se pot avea în vedere următoarele diagnostice diferențiale:

- ✓ Rozaceea papulo-pustuloasă – în această afecțiune pacientul de obicei prezintă luni sau ani de evoluție cronică, recurentă a unor leziuni papulo-pustuloase faciale, apărute pe un fond eritemato-telangiectatic al obrajilor și piramidei nazale, însoțite de flushing, prurit și/sau senzație de arsură/înțepătură, declanșate sau agravate de expunerea la soare, căldură;
- ✓ Acneea papulo-pustuloasă – este o afecțiune cu istoric mai îndelungat, cu remisii și exacerbări, cu apariția pe fond seboreic, a unui puseu lezional papulo-pustulos la nivelul întregii fețe, uneori cu extindere pe gât, umeri, brațe, și troncular; examenul clinic poate obiectiva și prezența de comedoane închise

sau deschise, cicatrici eritematoase recente, sau atrofice vechi, semne ale unor pusee anterioare de acnee;

- ✓ Acneea post-cortizonică – apare la corticoterapia adminstrată în doze mari, cu leziuni distribuite pe piept și spate, sau la aplicarea neadecvată afecțiunii tegumentare de topice cortizonice;
- ✓ Alte tipuri de foliculite:
    - Foliculita cu Gram-negativi (Klebsiella, Enterobacter, sau Proteus spp) apare frecvent la bărbați, ca pustule foliculare pe zone seboreice (zona T și perinazal), la administrarea îndelungată de antibioterapie antiacneică
    - Hot tub folliculitis, foliculita cu Pseudomonas aeruginosa, apare la 12-48 ore de la expunerea la apa de piscină sau jacuzzi cald, sub forma unor papule foliculare roz-roșii și pustule, distribuite pe trunchi, frecvent pruriginoase
    - Foliculita cu dermatofiți, Trichophyton mentagrophytes sau T. Verrucosum, se manifestă ca papule și pustule cu fenomene inflamatorii marcate, apariția de cruste și epilarea neduroasă a firelor din zona bărbii pacienților de sex masculin;
    - Foliculita cu Pityrosporum prezintă mai frecvent papule foliculare pruriginoase centrate de o crustă alb-gălbuie (frecvent keratina compactată, nu puroi) pe zone tronculare cu secreție crescută de sebum (spate, piept, umeri), favorizată de ocluzie sau temperatură crescută;
    - Foliculita cu Candida apare pe fond de imunosupresie, sau la pacienti diabetici, ca leziuni satelite pustuloase ce înconjoară o zonă intertriginoasă afectată de Candida;
    - Foliculita cu Herpes simplex virus (sicozis herpetic) la pacienți imunodeprimați, cu istoric de infecție HSV recurentă cu localizare

facială, se manifestă prin apariția bruscă de pustule foliculare grupate și vezicule pe fond eritematos în zona acoperită de barbă;

Având în vedere terenul imunodeprimat al pacientului și nedorindu-se interferența tratamentului dermatologic sistemic cu cel din protocolul de autotransplant medular pt mielomul multiplu de fond, se decide aplicarea doar a tratamentului topic facial cu cremă cu Metronidazol (Metrocreme) 1aplicație/zi seara, alternativ cu gel cu acid azelaic (Skinoren gel) 1 aplicație/zi seara, pe zonele afectate, în strat subțire. Se indică, de asemenea, igiena facială cu un gel calmant specific pentru tegument cu scuame și roșeață (Ivadermaseb gel) și aplicarea unei creme antiroșeață (Rosederm), cu indicația de a reveni la un control clinic peste 4săptămâni.

La controlul clinic la 1 lună de la inițierea terapiei dermatologice topice, leziunile papulo-pustuloase au remis în proporție de 80% și pruritul a remis în totalitate (Fig. 2). Având în vedere răspunsul favorabil la tratamentul topic, se indică continuuarea tratamentului topic, pentru încă 1 lună.

Fig. 2. A,B,C – control 1 – reducerea în suprafaţă a extinderii eritemului, număr redus de leziuni active papulo-pustuloase, absenţa scuamei

În iulie 2019 s-a efectuat autotransplantul de celule stem hematopoietice, cu evoluție favorabilă oncologică a mielomului multiplu, cu externare din Compartimentul de Transplant Medular în stare ameliorată.

Cel de-al doilea control dermatologic, din august 2019, relevă faptul că leziunile papulo-pustuloase faciale restante sunt remise în totalitate, având un discret eritem rezidual la nivelul obrajilor (Fig. 3). Se indică stoparea aplicării de cremă cu Metronidazol (Metrocreme) și continuarea aplicării de gel cu acid azelaic (Skinoren) 1x/zi seara, de 3x/săptămână alternativ cu crema antiroșeață (Rosederm) timp de 1 lună. Ulterior va întrerupe şi aplicarea de gel cu acid azelaic şi se va menţine doar igiena facială de 2x/zi, prin spălare cu gel antiscuame și roșeață (Ivadermaseb gel) şi crema antiroşeaţă 2 aplic/zi.

Fig 3. A,B,C – control 2 - discret eritem rezidual, fără leziuni active

Discuții

Demodecidoza, numită și demodecie sau demodicoză, reprezintă o infecție parazitară cutanată provocată de specii din genul Demodex, cu localizare la nivelul unității pilosebacee (1). Speciile din genul Demodex, care parazitează tegumentul uman, sunt Demodex brevis (la nivelul glandelor sebacee) și Demodex Folliculorum (la nivelul foliclului pilos). Au fost propuse două variante clinice (2):

- demodecidoza primară – creșterea colonizării tegumentare la momentul examinării, în absența unei dermatoze preexistente sau concomitente (ex. acneea, rozaceea, dermatita perioală), și remisia afecțiunii doar după tratament topic sau sistemic antiacaricid/anti-parazitar (3), dar nu cu antibiotice cu efecte antiinflamatorii precum tetraciclina sau doxiciclina, sau macrolide (eritromicina, azitromicina, claritromicina).
- demodecidoza secundară – leziuni cutanate asociate cu colonizare crescută a parazitului la pacienți cu alte afecțiuni tegumentare (dermatita perioală, rozaceea papulo-pustuloasă, dermatita sebroreică) sau sistemice (pacienți imunosupresați – leucemie, mielom multiplu, HIV, micozis fungoid) sau care au urmat tratament cu dermatocorticoizi topici sau inhibitori de calcineurină (4,5,6):

Tabloul clinic al leziunilor tegumentare include demodecidoza spinulozică (cunoscută și sub numele de pityriazis folliculorum) cu afectarea unității pilosebacee, fără a asocia inflamație, sau demodecidoza papuloasă/nodulochistică sau conglobată cu inflamație accentuată, cu localizare mai ales perioral și periorbital. Demodex folliculorum poate determina și apariția de leziuni oculare precum blefarita cronică, chalazion sau, mai puțin frecvent, keratoconjunctivită. A fost descrisă și afectarea auriculară cu Demodex folliculorum, cauzând otită externă sau miringită.

Metodele de diagnostic şi de monitorizare a evoluţiei afectiunii sub tratament, utile, rapide, la îndemâna oricărui clinician, rămân examenul micologic direct şi dermatoscopia. Un număr mai mare de 5 paraziţi/cm² identificaţi, în microscopie optică, prin examen micologic direct cu KOH a scuamelor tegumentare este în prezent acceptat ca şi anormal (7). De asemenea, dermatoscopia oferă informaţii caracteristice în evaluarea prezenţei Demodex Folliculorum, prin identificarea de structuri semirotunde, ovale sau triunghiulare maronii, alb sau gri ca dopuri în deschiderile foliculare. Sub magnificaţia 10x, cozile de Demodex se prezintă ca prelungiri cremos-gelatinoase ieşind în afara deschiderilor foliculare fiind distincte de firele vellus

normale; trei sau mai multe cozi pe o arie dermoscopică sunt considerate specifice pentru Demodex (8).

Metode noi de diagnostic precum, tomografia în coerenţă optică de înaltă rezoluţie sau microscopia confocală oferă informaţii precise legate de prezenţa Demoex folliculorum în aria investigată, însă aceste metode sunt grevate de costul ridicat al unui asemenea aparat (9,10).

În prezent există numeroase opțiuni terapeutice, atât topice cât și sistemice, având rolul de a diminua infestarea parazitară, prin acțiunea imunomodulatorie, antiinflamatorie sau antioxidantă, și de a ameliora simptomatologia și aspectul clinic al acestei afecțiuni.

Tratamentul topic include câteva clase de medicamente, cu toleranță clinică acceptabilă, majoritatea efectelor adverse fiind legate de frecvența aplicațiilor sau aplicarea în cantitate prea mare a produsului (iritație tegumentară, dermatită alergică, eritem, prurit, descuamare, senzația de arsură locală), efecte adverse care dispar la ajustarea frecvenței aplicațiilor sau la întreruperea temporară a tratamentului topic în cauză. Metronidazolul topic (0.75-2%, 1-2aplicații/zi, până la 9 luni) (11), ivermectina (1%, 1 aplicație/zi, 2-12 săptămâni) (12), benzoatul de benzil (10-25%, 2 aplicații/zi, 45 zile) (13), sau permetrina (1-5%, 1-2 aplic/zi, 3-12 săptămâni) (14) s-au dovedit a fi eficiente. Acidul azelaic, gel sau cremă, în concentraţie de 15-20%, 1 aplicație/zi, a fost raportat ca fiind eficient în reducerea numărului populaţiei de Demodex folliculorum pe fondul unei rozacee papulopustuloase (15).

Tratamentul sistemic cu Metronidazol 250mg 3x1tb/zi pentru 1-8 săptămâni s-a dovedit a fi eficient datorită efectului antiinflamator și antioxidant (16), efectele adverse frecvente fiind greața, vărsăturile, gustul metalic și reacția disulfiram-like la ingestia cu alcool. Ivermectina administrată oral în doză de 200-250µg/kg, 2 doze la 1-2 săptămâni interval, prezintă eficacitate crescută în scăderea populației de Demodex folliculorum prin efectul neurotoxic pe care îl exercită asupra parazitului (11). Efectele

adverse ale ivermectinei administrată sistemic sunt diaree, amețeli, febră, descuamare tegumentară și edem facial tranzitor.

Frecvent Demodex folliculorum a fost incriminat în declanşarea sau agravarea rozaceei faciale (demodecidoză secundară), astfel tratamentul corespunzător trebuie să se adreseze atât infestaţiei parazitare, cât şi rozaceei de fond . În cazul de faţă însă pacientul nu a raportat, anterior acestui episod, eritem, prurit, edem facial, flushing (semne indicative a unei rozacee preexistente). În literatura de specialitate, nu am identificat studii care să găsească o corelaţie directă sau o asociere între apariţia demodecidozei faciale şi un mielom multiplu de fond. O explicaţie plauzibilă a apariţiei acestei erupţii ar fi corticoterapia sistemică în cadrul protocolului chimioterapic pentru mielom multiplu.

În concluzie, particularitatea cazului constă în faptul că, în ciuda mielomului multiplu de fond şi a tratamentului agresiv urmat, comparativ cu alţi pacienţi cu demodecidoză, acest pacient a răspuns foarte bine doar la tratamentul topic de asociere a metronidazolului cu acid azelaic, cu remiterea completă a demodecidozei.

Bibliografie:

1. Plewig G, Kligman AM. Acne and Rosacea, 3rd edn. Berlin Heidelberg: Springer, 2000.

2. Chen W and Plewig G. Human demodicosis: revisit and a proposed classification. Br J Dermatol 2014; 170:1219–1225.

3.Forton F, Seys B, Marchal JL, Song AM. Demodex folliculorum and topical treatment: acaricidal action evaluated by standardized skin surface biopsy. Br J Dermatol 1998; 138:461–6.

4. Bonnar E, Eustace P, Powell FC. The Demodex mite population in rosacea. J Am Acad Dermatol 1993; 28:443–8.

5. Karincaoglu Y, Tepe B, Kalayci B et al. Is Demodex folliculorum an aetiological factor in seborrhoeic dermatitis? Clin Exp Dermatol 2009;34:e516–20.

6. Forton FM. Papulopustular rosacea, skin immunity and Demodex: pityriasis folliculorum as a missing link. J Eur Acad Dermatol Venereol 2012; 26:19–28

7. Kligman AM, Christensen MS. Demodex folliculorum: requirements for understanding its role in human skin disease. J Invest Dermato 2011;131:8–10.

8. Segal R, Mimouni D, Feuerman H et al. Dermoscopy as a diagnostic tool in demodicidosis. Int J Dermatol 2010; 49:1018–23.

9. Longo C, Pellacani G, Ricci C et al. In vivo detection of Demodex folliculorum by means of confocal microscopy. Br J Dermatol 2012;166:690–2.

10. Maier T, Sattler E, Braun-Falco M et al. High-definition optical coherence tomography for the in vivo detection of demodex mites. Dermatology 2012; 225:271–6.

11. Taieb A, Ortonne JP, Ruzicka T, Roszkiewicz J, BerthJones J, Peirone MH, et al. Superiority of ivermectin 1% cream over metronidazole 0·75% cream in treating inflammatory lesions of rosacea: a randomized, investigator-blinded trial. Br J Dermatol 2015;172: 1103-10.

12. Dourmishev AL, Dourmishev LA, Schwartz RA. Ivermectin: pharmacology and application in dermatology. Int J Dermatol 2005; 44:981-988

13. Hengge UR, Currie BJ, Jäger G, Lupi O, Schwartz RA. Scabies: a ubiquitous neglected skin disease. Lancet Infect Dis 2006;6:769-79

14. Jacob S, Vandaele MA, Brown JN. Treatment of Demodex-associated inflamatoryy skin conditions: a systematic rewiev. Dermatol Ther 2019; 3:e13103. doi: 10.1111/dth.13103. [Epub ahead of print]

15. van Zuuren EJ, Kramer SF, Carter BR, Graber MA, Fedorowicz Z. Effective and evidence-based management strategies for rosacea: summary of a Cochrane systematic review. Br J Dermatol. 2011 Oct; 165(4):760-81

16. Schaller M, Schöfer H, Homey B, Hofmann M, Gieler U, Lehmann P, et al. Rosacea Management: Update on general measures and topical treatment options. J Dtsch Dermatol Ges 2016;14:17-27.

Comsimțământul informat al pacientului a fost obținut înainte de publicare

Mycosis fungoides, stadiul de placă

[1,2]Ionela Manole, [1,2]Alexandra-Irina Butacu, [1,3]George-Sorin Ţiplica

[1]Disciplina Dermatologie, Facultatea de Medicină, Universitatea de Medicină şi Farmacie
„Carol Davila”, Bucureşti

[2] Spitalul Clinic Colentina, Nucleu de cercetare Dermatologie

[3] Spitalul Clinic Colentina, Clinica Dermatologie II

Introducere

Limfoamele cutanate cu celule T reprezintă un grup de afecţiuni limfoproliferative caracterizate prin proliferarea neoplazică a celulelor T la nivel cutanat. Pot asocia o agresivitate crescută, însă evoluția acestora este în multe situații una variabilă, indolentă. Cele mai frecvente forme de limfom cutanat sunt reprezentate de mycosis fungoides (MF) şi sindromul Sezary (SS) (1). Din punct de vedere clinic, MF evoluează în trei stadii: stadiul de pată, stadiul de placă și stadiul tumoral. În stadiul incipient, MF este o afecţiune dificil de diagnosticat, foarte frecvent fiind interpretată eronat ca dermatită atopică, psoriazis sau eczemă cronică. În această fază, aspectele clinice şi histopatologice pot fi nespecifice iar afecţiunea poate evolua o perioadă îndelungată (luni - ani) fără un diagnostic cert. În timp leziunile progresează, se transformă în plăci infiltrate, ulterior cu apariţia de formaţiuni tumorale, descrise ca formaţiuni nodulare, eritemato-violacee, cu diametru mai mare de 1 cm care, în evoluţia lor, pot ulcera. În vederea stabilirii diagnosticului de certitudine, este necesară analiza aspectelor clinice, histopatologice și imunofenotipice.

Cazul prezentat este cel al unei paciente tinere, diagnosticată cu mycosis fungoides la vârsta de 24 ani, cu o evoluție a afecțiunii de 5 ani.

Prezentare de caz

O pacientă în vârstă de 24 ani s-a prezentat în cadrul secţiei clinice de dermatologie (octombrie 2018) pentru apariţia unei erupţii alcătuite din plăci şi placarde eritematoase, infiltrate, rotund-ovalare, bine delimitate, cu contur neregulat, acoperite de scuame fine, intens pruriginoase, cu dimensiuni cuprinse între 3 și 10 cm, de culoare roșu-arămiu, cu distribuţie asimetrică, în evoluţie de aproximativ 3 luni, localizate la nivelul zonelor protejate de expunerea la soare (regiunea posterioară a trunchiului, regiunea fesieră şi sânul drept), afectând mai puţin de 10% din suprafaţa corporală (Fig. 1, 2).

Figura 1. Placi eritematoase, infiltrate, localizate la nivelul trunchiului

Afecțiunea a debutat în urmă cu 5 ani prin apariţia unei plăci eritematoase la nivelul regiunii posterioare a trunchiului; examinarea histopatologică efectuată la momentul iniţial a susţinut diagnosticul de dermatită spongiocitară cronică. La acel moment pacienta a urmat tratament topic cu dermatocorticoizi în asociere cu

fototerapie (UVB narrow band), cu remisiunea leziunilor până în momentul prezentării în clinica de dermatologie.

Pe parcursul internării, examinările efectuate (analize de laborator, ecografie abdomino-pelvină, Rx cord-pulmon) au fost în parametri normali. Au fost prelevate 2 biopsii cutanate (de la nivelul toracelui posterior şi flancului stâng) în vederea efectuării examenului histopatologic şi a testelor imunohistochimice. Pe perioada spitalizării pacienta a urmat tratament topic cu corticosteroizi, cu evoluţie moderat favorabilă (reducerea intensităţii eritemului; reducerea cu 40% a pruritului evidenţiată prin utilizarea scalei analog vizuale).

Examenul histopatologic a evidenţiat minimă hiperortokeratoză şi focal mici zone de parakeratoză; moderată acantoză cu vag pattern psoriaziform; moderată spongioză cu ocazionale limfocite cu halou perinuclear şi nucleu hipercrom aliniate la nivelul stratului bazal; agregate de limfocite cu nuclei uşor hipertrofici, neregulat conturaţi, la nivel intraepidermic, unele neasociate cu spongioză semnificativă; moderat infiltrat inflamator limfo-histiocitar, incluzând limfocite cu nuclei uşor hipertrofici, ocazional neregulat conturaţi, cu foarte rare figuri mitotice; uşoară fibroplazie în dermul superficial.

Testele imunohistochimice efectuate au relevat **CD3, CD4, CD5**- markeri pozitiv în limfocitele atipice epidermotrope şi din infiltratul limfoid dermic; **CD8**- pozitiv într-o fracţiune din limfocitele din infiltratul limfoid dermic, cu un raport **CD4/CD8** de aproximativ 8-10/1; foarte rare limfocite epidermotrope CD8+; **CD7**- pozitiv în unele limfocite din infiltratul limfoid dermic, negativ în limfocitele atipice epidermotrope; **CD25**- pozitiv în relativ frecvente limfocite din infiltratul limfoid dermic, pozitiv în rare limfocite atipice epidermotrope; ; **CD20**-pozitiv în rare celule-limfocitele B reactive; **CD30**- pozitiv în extrem de rare limfocite activate din infiltratul limfoid dermic, negativ în limfocitele atipice; **CD1a**- negativ în limfocitele atipice epidermotrope; **Index ki67**- pozitiv în relativ rare limfocite (aproximativ 5-7 %); pozitiv în frecvente keratinocite cantonate la nivelul stratului bazal al epidermului.

În momentul prezentării pacientei, au fost formulate multiple diagnostice diferenţiale: dermatită alergică de contact, eczemă cronică, psoriazis, tinea corporis sau parapsoriazis în plăci mari. Aspectul clinic, histopatologic şi imunofenotipul imunohistochimic pledează însă pentru diagnosticul de **mycosis fungoides, stadiul de placă**.

Ulterior stabilirii diagnosticului, pacientei i se recomandă efectuarea unui consult de Hematologie şi a unei examinări Computer tomograf (CT)- regiune cervicală şi etaj toraco-abdomino-pelvin cu administrare de substanţă de contrast.

Consultul hematologic (februarie 2019) nu evidențiază la biopsia osteomedulară prezenţa de infiltrate limfoide maligne medulare pe materialul examinat; anticorpi anti HTLV I/II- negativi; LDH- valori normale.

CT (februarie 2019) evidențiază rare adenopatii cervicale profunde superioare bilateral iodofile (16-10 mm) ce necesită monitorizare imagistică periodică; fără adenopatii subdiafragmatice; fără procese focalizate suspecte pentru determinări pulmonare, hepatice, splenice şi osoase în cadrul patologiei de bază.

În martie 2019 se decide iniţierea terapiei PUVA, cu o frecvenţă de 3 şedinţe pe săptămână (în total 40 de şedinţe); pacienta administrează meladinine (methoxsalen) 30 mg/zi, cu 2-4 ore înaintea efectuării şedinţei de UVA. Pacienta a fost monitorizată periodic pe parcursul efectuării terapiei PUVA. La finalizarea tratamentului cu PUVA, leziunile au fost remise (Fig. 2), însă pacienta necesită monitorizare periodică luând în calcul evoluţia variabilă a acestei afecţiuni. Prognosticul variază în funcţie de stadiul clinic; în formele incipiente supravieţuirea nu este afectată iar riscul de progresie spre formele extensive, tumorale este redus.

Figura 2. Aspectul leziunilor in urma tratamentului cu PUVA

Discuţii

MF reprezintă o variantă de limfom non-Hodgkin, cu debut la nivel cutanat și cu posibilitatea extinderii la nivel ganglionar, hematologic sau visceral. Rata incidenţei este semnificativ mai mare la pacienţii vârstnici (cu o vârstă medie în momentul prezentării de 57 ani şi înregistrarea unui maxim în jurul vârstei de 80 ani), de sex masculin (raportul ratei incidenței anuale B/F de 1.66) (2, 3). Este o afecţiune rar întâlnită în rândul pacienţilor tineri, fapt ce determină frecvent întârzierea în stabilirea diagnosticului corect.

În cazul MF etiopatogenia nu este complet elucidată. În prezent sunt în discuție două ipoteze: stimularea antigenică și factorul infecțios (4). Ipoteza stimulării antigenice sugerează implicarea unor factori exogeni care determină inițial activarea celulelor T, cu instalarea inflamației cronice, urmată ulterior de transformarea malignă a clonelor de celule T. Factorii de mediu considerați a fi implicați includ expunerea ocupațională la diverse substanțe de risc, consumul de alcool, fumatul, expunerea excesivă la ultraviolete, agenți infecțioși (*Stafilococul auriu* prin toxinele pe care le

eliberează) (5, 6, 7). Ipoteza agentului infecţios sugerează implicarea virusurilor HTLV-1 sau Epstein Barr în apariția leziunilor de MF. Până în prezent nu există suficiente studii care să susțină această ipoteză.

Din punct de vedere clinic, MF se caracterizează inițial prin prezența la nivel cutanat de leziuni polimorfe de tipul macule sau plăci, ce pot simula alte afecţiuni de tipul eczemă, tinea corporis, parapsoriazis sau dermatită atopică. În timp poate fi observată evoluţia către stadiul tumoral sau eritrodermie. Pruritul este o manifestare ce însoțește frecvent această patologie, în special în stadiile avansate de boală. Manifestările extra-cutanate includ afectarea sistemului limfatic sau a organelor interne (tract gastrointestinal, ficat, plămâni).

Diagnosticul de MF se bazează pe examenul histopatologic și imunofenotipare. În formele incipiente, modificările histopatologice sunt în general minime și dificil de diferențiat de alte afecțiuni inflamatorii (eczemă, dermatită atopică). Aspectele histopatologice caracteristice MF sunt reprezentate de epidermotropism (prezența de celule mononucleare cu nuclei cerebriformi localizate în porțiunea superioară a dermului și epidermului) și prezența microabceselor Pautrier (celule limfoide atipice ce formează agregate la nivel epidermic). Imunofenotiparea evidențiază în general limfocite T periferice epidermotrope cu fenotip CD2+, CD3+, CD4+, CD5+, CD8-, CD45RO+, CD20- și CD30- (8).

În cazul pacienților cu MF se recomandă investigații suplimentare: hemoleucogramă, evaluarea funcției renale și hepatice, LDH, testare HIV și HTLV, radiografie pulmonara, biopsie de măduvă osoasă, biopsie ganglionară în cazul prezenței de adenopatii, computer tomograf sau scanare PET-CT.

Opţiunile terapeutice în MF sunt multiple dar numai o parte dintre acestea pot fi efectuate de către medicul dermatolog; selecţia tratamentului corespunzător este realizată în funcţie de stadiul clinic al bolii. În stadiile de pată sau placă se poate opta pentru tratamentul topic cu corticosteroizi, nitrogen mustard, carmustine, bexaroten 1%, imiquimod 5%, 5-fluorouracil, retinoizi sau inhibitori de calcineurină. Fototerapia

(UVB, UVA, PUVA, terapie fotodinamică sau laser excimer) se poate recomanda în cazurile cu răspuns parţial la terapia topică. Studiile evidențiază un răspuns favorabil al fototerapiei, în ceea ce privește reducerea dimensiunii sau numărului leziunilor, precum și reducerea pruritului, însă sunt necesare studii suplimentare în vederea stabilirii unor scheme standardizate care să asigure eficiență și siguranță pacienților tratați cu UVB sau PUVA (9). În formele avansate de MF, schemele terapeutice pot include radioterapie sau terapii sistemice de tipul interferon alfa, retinoizi, terapii biologice (alemtuzumab). În formele refractare sau avansate de MF, opțiunile de tratament sunt reprezentate de chimioterapie (clorambucil, ciclofosfamidă, metotrexat, gemcitabin, pentostatin, doxorubicină) sau fotoforeză extracorporeală (10).

Evoluția cazurilor de MF este una variabilă și depinde de stadiul clinic al afecțiunii. În unele cazuri, afecțiunea este limitată doar la nivel cutanat, asociind un prognostic favorabil. În formele generalizate de pată sau placă, precum și în formele tumorale, prognosticul poate fi unul rezervat, cu o speranță de viață ce poate varia între 1-10 ani. Factorii de prognostic negativ sunt reprezentați de prezența formei tumorale sau extensia afecțiunii la nivel extra-cutanat.

În concluzie, cazul prezentat este cel al unei paciente tinere, diagnosticată cu limfom cutanat cu celule T, stadiul de placă. Diagnosticarea relativ precoce a afecţiunii a permis inițierea promptă a terapiei, fapt ce a determinat obținerea rezoluţiei leziunilor cutanate. Este necesară o monitorizare periodică a pacientei, atât din punct de vedere cutanat, cât și privind posibilele complicaţii sistemice.

Bibliografie:

1. Willemze R, Jaffe ES, Burg G, Cerroni L, Berti E, Swerdlow SH, Ralfkiaer E, Chimenti S, Diaz-Perez JL, Duncan LM, Grange F. WHO-EORTC classification for cutaneous lymphomas. Blood. 2005 May 15;105(10):3768-85.

2. Bradford PT, Devesa SS, Anderson WF, Toro JR. Cutaneous lymphoma incidence patterns in the United States: a population-based study of 3884 cases. Blood. 2009 May 21;113(21):5064-73.

3. Criscione VD, Weinstock MA. Incidence of cutaneous T-cell lymphoma in the United States, 1973-2002. Archives of dermatology. 2007 Jul 1;143(7):854-9.

4. Beyer, M., Möbs, M., Humme, D., & Sterry, W. (2011). Pathogenesis of mycosis fungoides. *JDDG: Journal der Deutschen Dermatologischen Gesellschaft*, *9*(8), 594-598.

5. Fischmann AB, Bunn PA, Guccion JG, Matthews MJ, Minna JD. Exposure to 33 chemicals, physical agents, and biologic agents in mycosis fungoides and the Sézary syndrome. Cancer Treat Rep. 1979 Apr;63(4):591–6. 13.

6. Vonderheid, E. C., Bigler, R. D., & Hou, J. S. (2005). On the possible relationship between staphylococcal superantigens and increased Vβ5· 1 usage in cutaneous T-cell lymphoma. *British Journal of Dermatology*, *152*(4), 825-826.

7. Jackow CM, Cather JC, Hearne V, Asano AT, Musser JM, Duvic M. Association of erythrodermic cutaneous T-cell lymphoma, superantigen-positive Staphylococcus aureus, and oligoclonal T-cell receptor V beta gene expansion. Blood. 1997 Jan 1;89(1):32–40

8. Yamashita, T., Abbade, L. P. F., Marques, M. E. A., & Marques, S. A. (2012). Mycosis fungoides and Sézary syndrome: clinical, histopathological and immunohistochemical review and update. *Anais brasileiros de dermatologia*, *87*(6), 817-830.

9. Olsen, E. A., Hodak, E., Anderson, T., Carter, J. B., Henderson, M., Cooper, K., & Lim, H. W. (2016). Guidelines for phototherapy of mycosis fungoides and Sézary syndrome: a consensus statement of the United States Cutaneous Lymphoma Consortium. *Journal of the American Academy of Dermatology*, *74*(1), 27-58.

10. Gilson D, Whittaker SJ, Child FJ, Scarisbrick JJ, Illidge TM, Parry EJ, Mohd Mustapa MF, Exton LS, Kanfer E, Rezvani K, Dearden CE. British Association

of Dermatologists and UK Cutaneous Lymphoma Group guidelines for the management of primary cutaneous lymphomas 2018. British Journal of Dermatology. 2019 Mar;180(3):496-526.

Consimţământul informat al pacientei a fost obţinut înainte de publicare

Dificultăți diagnostice în scabie

[1,2]Olguța Anca Orzan, [1]Alexandra Dorobanţu, [3]Irina Salem, [2]Corina Ioana Cucu

[1] Disciplina Dermatologie Oncologică, Facultatea de Medicină, Universitatea de Medicină și Farmacie „Carol Davila”, București

[2] Departamentul de Dermatologie, Spitalul Universitar de Urgență Elias, București

[3] Departamentul de Anatomie patologica, Spitalul Universitar de Urgență Elias, București

Introducere

Scabia este o afecţiune cutanată contagioasă, ce poate ridica probleme majore de sănătate publică în întreaga lume. Manifestările clinice frecvent nespecifice, dar şi sensibilitatea scăzută a testelor paraclince accesibile pe scală largă, pot duce la erori diagnostice. De aceea, este important să cunoaştem manifestările tipice, dar şi pe cele atipice, precum şi opţiunile terapeutice ce asigură o rată superioară de vindecare. În ultimii ani, din cauza terapiilor incorect sau incomplet administrate, incidenţa scabiei a crescut, nu doar în ţările în curs de dezvoltare, ci şi în cele bine dezvoltate (1).

Prezentare de caz

Raportăm cazul unei paciente în vârstă de 72 de ani, diagnosticată cu neoplasm ovarian în urmă cu 3 ani, pentru care a urmat radioterapie și chimioterapie, și care se prezintă pentru o erupţie eritemato-papulo-scuamoasă, pruriginoasă, diseminată, debutată în urmă cu o lună. Iniţial, pacienta a fost diagnosticată cu eczemă diseminată, pentru care a fost internată și tratată la un spital teritorial, cu ameliorarea discretă a

pruritului pe perioada tratamentului corticosteroid, dar cu extinderea ulterioară a leziunilor cutanate.

La examenul cutanat se observă plăci eritemato-scuamoase, imprecis delimitate, care s-au extins progresiv la nivel abdominal, zona toracică, membre și fese și au fost însoțite de prurit moderat ca intensitate (Fig. 1).

Figura 1. Leziuni eritemato-papulo-scuamoase localizate la nivel fesier cu tendinţă la extindere; leziuni eritemato-papulo-scuamoase diseminate pe abdomen și trunchi

Având în vedere evoluţia îndelungată a leziunilor, aspectul nespecific și absenţa răspunsului la corticoterapie, precum și statusul imunosupresat al pacientei, se decide efectuarea unei biopsii cutanate cu examen histopatologic. În mod surprinzător, acesta a evidențiat prezența acarienilor în stratul cornos și a permis stabilirea diagnosticului de scabie (Fig.2).

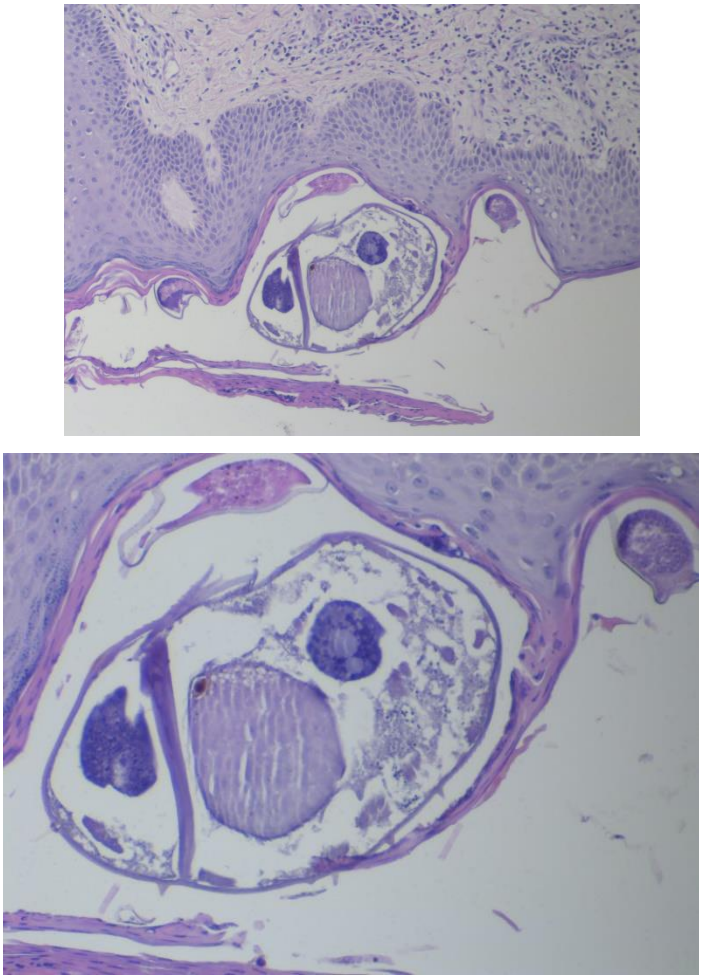

Figura 3. Examen histopatologic care evidențiază prezenţa acarianului în stratul cornos și un infiltrat inflamator mixt la nivelul dermului alcătuit din eozinofile, limfocite și histiocite (colorație H&E, 10X); examen histopatologic care decelează părți de acarieni, ouă si fecale (colorație H&E, 20X)

Pacienta a fost izolată și tratată topic cu benzoat de benzil 30%, o aplicație pe zi, timp de 3 zile asociat cu tratament sistemic cu ivermectină 0,2 mg/kg corp, două administrări, ziua 1 și ziua 7. S-a optat pentru această schemă de tratament din cauza

formei extinse de scabie și a faptului că asigură cea mai mare rată de succes terapeutic (1).

Discuții

Scabia este o afecţiune cutanată contagioasă produsă de *Sarcoptes scabiae*. var *hominis,* un ectoparazit de 0,4 mm, imposibil de vizualizat cu ochiul liber (2). Boala debutează după o perioadă de incubaţie de 3-6 săptămâni, cu posibilitatea dezvoltării simptomatologiei într-un timp mult mai scurt la infectările ulterioare (3).

În mod clasic, formele clinice de scabie sunt clasificate în funcție de răspunsul imun al gazdei și sunt: scabia normoergică (la persoane imunocompetente), scabia hiperergică /nodulară (la persoane cu hipersensibilitate faţă de antigene parazitare) şi scabia hipoergică/ anergică/ norvegiană (la persoane imunosupresate) (4).

Pe lângă aceste 3 forme, se mai descrie şi scabia *incognito*, care apare la persoane care se spală foarte des sau, ca în cazul de faţă, au fost tratate cu corticosteroizi (4). Fiind vorba despre o pacientă imunosupresată, ne-am fi așteptat să regăsim forma hipoergică (norvegiană), mai ales că, și această formă poate apare la persoane tratate cu corticosteroizi în antecedente. Tabloul clinic în scabia norvegiană este complet diferit de cel din scabia *incognito*.

În forma norvegiană, leziunile sunt plăci hiperkeratozice, scuamo-crustoase, cu fisuri, localizate predominant la nivelul mâinilor, scalpului și care sunt însoţite de modificări ale fanerelor - îngroşarea lamei unghiale (Fig.3) (2). Fisurile reprezintă o poartă de intrare pentru bacterii şi, astfel, leziunile se pot infecta secundar stafilococic sau streptococci, crescând riscul pentru sepsis în contextul statusului imunosupresor (5). Tabloul clinic în scabia norvegiană sugerează, mai degrabă, alte afecţiuni dermatologice, cum ar fi eczemele, psoriazisul, lichenul sau chiar ihtiozele la copii, doar că pruritul este minim sau chiar absent.

Figura 3. Plăci hiperkeratozice la nivelul mâinii caracteristice scabiei norvegiene

Forma *incognito* este considerată de unii autori o variantă a formei normoergice, în care manifestările clinice au fost modificate de tratamentul cu corticosteroizi (4). În cazul nostru, leziunile au fost papulo-scuamoase şi nu au mai respectat localizările de elecţie ale formei normoergice care sunt spațiile interdigitale, axilele, plica cotului, articulaţia pumnului, ombilicul, zona ano-genitală (interfesier, scrot, teaca penisului), zona areolei mamare, ci au fost diseminate. De asemenea, în forma *incognito*, nici simptomatologia nu mai este atât de caracteristică. De multe ori, elementul care orientează către diagnosticul de scabie este pruritul agravat în timpul nopţii, care apare ca urmare a unei reacţii de hipersensibilizare la paraziţi sau la produşii acestora sau prin iritaţia directă determinată de paraziţii aflaţi în mișcare. În forma *incognito,* din cauza aplicării repetate de corticosteroizi, pruritul este diminuat şi nu mai este atât de caracteristic agravat pe parcursul nopţii.

În forma clasică sau normoergică identificăm manifestări patognomonice, precum șanțul acarian (tunelul săpat de acarian în care își depune ouale), și vezicula perlată (capătul tunelului), şi/ sau manifestări nespecifice, de tip papulo-vezicule,

excoriaţii, lichenificări, plăci urticariene, iar la copii inclusiv leziuni veziculo-buloase palmo-plantare (6).

În forma hiperergică, care apare la persoane cu hipersensibilitate faţă de antigene parazitare, leziunile devin nodulare și sunt localizate cu predilecţie în zona genitală (teaca penisului).

Pentru un diagnostic corect, ideal ar fi ca prin examen direct să se deceleze prezenţa parazitului (ca atare, fragmente din el, ouă sau excremente). Pentru a crește șansele identificării parazitului, recoltarea materialului ar trebui efectuată din leziuni caracteristice (vezicula perlată) care, de obicei, sunt greu identificabile clinic, dar a căror vizualizare poate fi facilitată cu ajutorul dermatoscopului. Examenul dermatoscopic în scabie decelează un aspect comparat cu al unei „rachete cu reactie" (Fig.4) (7). De asemenea, dermatoscopia are avantajul că permite examinarea unei suprafeţe mari a corpului într-un timp relativ scurt pentru a identifica prezenţa unui posibil parazit, crescând șansele stabilirii unui diagnostic pozitiv corect.

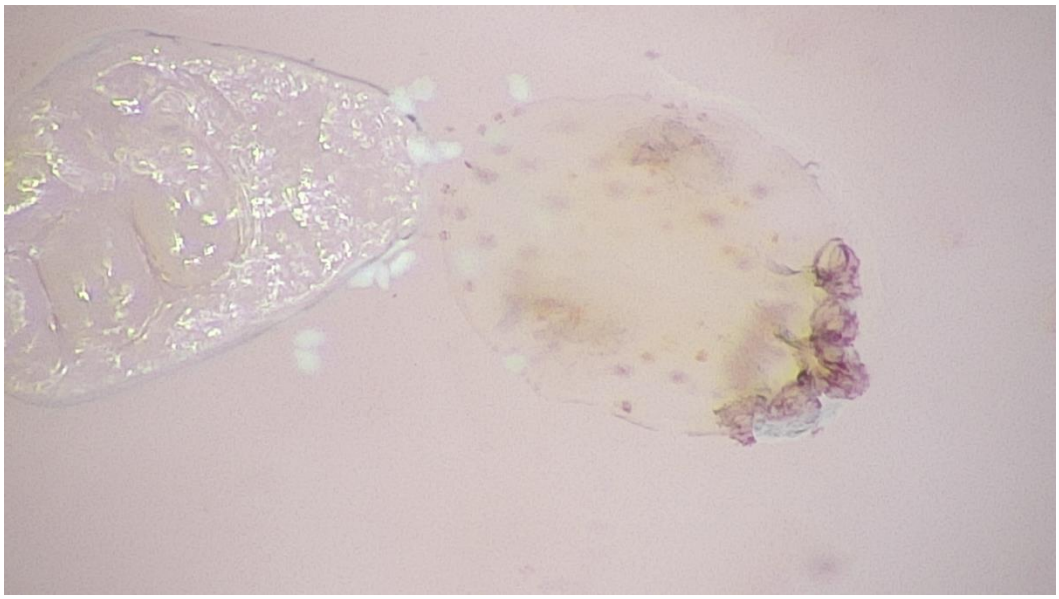

Figura 4. Scabia – aspect dermatoscopic tipic de rachetă cu reacţie (sursa https://dermoscopedia.org/w/images/b/b9/Scabies_2.png- imagine preluată cu acordul autorilor)

În acele situații în care nu s-a putut identifica parazitul la examenul direct, în absenta unui tablou clinic sugestiv, se poate avea în vedere efectuarea unei biopsii cutanate, aşa cum s-a efectuat şi în acest caz.

Scabia este o afecţiune contagioasă ce poate îmbrăca diferite manifestări clinice, iar de multe ori, diagnosticul este sugerat de caracterul pruritului, cu agravare noctură şi de contextul epidemiologic - prezenţa simptomatologiei la mai mulţi membri din aceeaşi familie (2). Cu toate acestea, ca şi în cazul de faţă, absenţa celor două criterii, poate îngreuna diagnosticul, şi să impună necesitatea efectuării unei biopsii cutanate. De aceea, este important să suspectăm acest diagnostic atunci când leziunile sunt greu de încadrat clinic şi să nu ezităm în a efectua o biopsie cutanată pentru a clarifica diagnosticul. Contaminarea cu *Sarcopetes scabiae* var *hominis* se produce prin contact direct cu persoane infectate, dar și indirect, prin obiecte, paraziţii femele putând supraviețui câteva zile în afara corpului. Prin urmare, măsurile generale trebuie să includă spălarea articolelor ce au fost în contact cu pacientul în zilele precedente și curățarea adecvată a încăperilor locuite de pacienții cu scabie. O abordare mai agresivă este indicată în cadrul instituțiilor pentru a reduce riscul de transmitere către alți pacienți sau către personal.

Bibliografie

1. Aussy A, Houivet E, Herbet V et al . Risk factors for treatment failure in scabies: a cohort study. Br J Dermatol 2019; 180: 888-893;

2. Mellanby K. The development of symptoms, parasitic infection and immunity in human scabies. Parasitology 2009;35:197-206;

3. Pollack RJ, Engelman D, Steer AL et al. Ectoparasites In the International Encyclopedia of Public Health by Quah SK, Cockerham WC eds, 2nd Ed Oxford, Academic Press 2017:417-428;

4. Forsea D, Popescu R, Popescu CM. Epiyoonoye in Compediu de Dermatologie si Venerologie, Ed. Tehnică 1996:113-116;

5. Swe PM, Reynolds SL, Fischer K. Parasitic scabies mites and associated bacteria joining forces against host complement defence. Parasite Immunol 2014;36:585-593;

6. Weston WL, Lane AT, Morelli JG. Infestations In Color Textbook of Pediatric Dermatology 4th Mosby Elsevier 2007:97-100;

7. Prins C, Stucki L, French L, Saurat JH, Braun RP. Dermoscopy for in vivo detection of sarcoptes scabiei. Dermatol 2004;208:241-243;

8. https://dermoscopedia.org/w/images/b/b9/Scabies_2.png accesat în data de 13 mai 2020

Dermatoza buloasă cu Ig A a copilăriei

Monica Popescu[1], Alexandra-Irina Butacu[1,3], Carmen Maria Sălăvăstru[2,3]

[1]Clinica Dermatologie II, Spitalul Clinic Colentina, București, România

[2]Compartimentul Dermatologie Copii, Spitalul Clinic Colentina, București, România

[3]Facultatea de Medicină, Universitatea de Medicină și Farmacie "Carol Davila", București, România

Introducere

Dermatoza buloasă a copilului, numită și boala cu depozite liniare Ig A, este definită ca o boală autoimună rară, dobândită, caracterizată prin bule subepidermice, care prezintă la imunofluorescență directă depozite liniare de Ig A de-a lungul membranei bazale dermo-epidermice. Etiologia bolii nu este pe deplin înțeleasă (1,2). Este cea mai frecventă boală buloasă autoimună la copil și este predominant întâlnită la copiii cu vârsta mai mică de 5 ani (3,4).

Prezentare de caz

Raportăm cazul unei paciente de sex feminin în vârstă de 2 ani si 9 luni, anamnestic fără antecedente personale semnificative, fără medicație anterioară, care s-a adresat Compartimentului Dermatologie Copii in luna iunie 2017 pentru erupție diseminată veziculo-buloasă dispusă anular, cu debut brusc. În urma eliberării conținutului leziunilor buloase, au rezultat eroziuni și cruste. Nu s-au evidențiat leziuni la nivelul mucoaselor și pacienta nu a acuzat prurit sau senzație de usturime la nivel cutanat. Examenul obiectiv general a fost în limitele normale, iar pacienta era afebrilă. Examenul dermatologic a relevat erupție cutanată alcătuită din vezicule și bule în tensiune, grupate, cu dispoziție anulară, eroziuni și cruste, cu dimensiuni variabile de

0,5-5 cm diametru, cu margini regulate, contur policiclic, localizate la nivel facial (predominant periorificial), trunchi, regiune genitală, respectiv membre superioare și inferioare (Fig.1a, 1b, 1c). Semnul Nikolsky a fost negativ. Examinările paraclinice: determinările sangvine uzuale (hemoleucograma, funcția hepatică și renală) și nivelul Ig E totale (52.3 UI/mL) au fost în limite normale. Examenul bacteriologic negativ a exclus prezența unei flore microbiene. Citodiagnosticul Tzanck a arătat numeroase eozinofile, rare neutrofile și limfocite, celule epiteliale solitare, fără colonii bacteriene, absența elementelor micotice sau virale ce ar induce modificări celulare. Examenul clinic coroborat cu analizele efectuate au ridicat suspiciunea unei boli autoimune cu bule subepidermale. Astfel, au fost necesare teste de laborator adiționale precum: dozarea titrului anticorpilor anti-BP180 (7 U/mL), anticorpilor anti-transglutaminaza Ig A (1.54 U), anticorpi anti-transglutaminaza Ig G (1.32 U), toate acestea fiind in limite normale. Examenul histopatologic efectuat de la nivelul unei leziuni buloase a evidențiat modificări precum epiderm ușor atrofic, zone de clivaj subepidermic cu schițarea unei vezicule/bule ce conținea rare neutrofile și eozinofile, minim infiltrat inflamator alcătuit din limfocite, neutrofile și eozinofile cu dispunere difuză interstițială și microabcese papilare în număr redus, stabilind diagnosticul de dermatoză veziculo-buloasă subepidermică cu rare neutrofile și eozinofile. Imunofluorescenţa directă, efectuată din ţesut care mărginește zona veziculoasă, a confirmat diagnosticul prin evidențierea unor depozite liniare moderate de IgA pe versantul epidermic al membranei bazale și prin absența unor eventuale depozite de IgG, IgM sau complement (Fig. 1d). Pe baza examenului clinic și paraclinic s-a stabilit diagnosticul de boala buloasă cronică a copilăriei, denumită și dermatoza buloasă cu IgA a copilăriei. Principalele diagnostice diferențiale care nu au putut fi excluse pe baza examenului clinic, dar care au fost infirmate pe baza determinărilor titrului anticorpilor, examenului histopatologic și imunofluorescenței directe, au fost alte afecțiuni cu bule subepidermale precum: dermatită herpetiformă, pemfigoid bulos sau dermatoza buloasă cu depozite IgA liniare.

Fig.1. 1.a – Bule în tensiune de dimensiuni variabile ce acoperă o suprafață extinsă (semnul Nikolsky negativ); Fig. 1.b – Bule în tensiune pe leziuni eritematoase policiclice; Fig. 1.c – Eroziuni și bule cu o configurație anulară; Fig. 1.d – Depozite liniare de Ig A la nivelul membranei bazale epidermice.

Tratamentul inițial a inclus eritromicină 50 mg/kgc, toaleta locală a leziunilor cu antiseptice, aplicare de agenți antibacterieni și agenți antiinflamatori topici, cu răspuns favorabil. Tratamentul cu eritromicină nu este uzual recomandat ca tratament de primă intenție în monoterapie pentru această afecțiune, însă, efectul său de a induce o ameliorare inițială a leziunilor poate fi benefic în așteptarea altor rezultate de laborator necesare pentru stabilirea tratamentului sistemic pe termen lung. Mecanismul acestui efect benefic al eritromicinei pare a fi legat de inhibarea chemotactismului neutrofilelor. (5). După câteva zile de tratament, pacienta a prezentat o recădere ce a impus introducerea tratamentului sistemic cu Dapsonă, în doză inițială de 1 mg/kgc/zi, nivelurile serice de glucozo-6-fosfat dehidrogenaza și methemoglobină (0,8%) fiind în limite normale. Monitorizarea pacientei a inclus investigații de laborator recoltate săptămânal, apoi bisăptămânal și ulterior lunar, ce au permis verificarea valorilor hemoleucogramei, funcției hepatice și renale, în vederea depistării oricărei eventuale reacții adverse a terapiei. După 14 zile de tratament cu Dapsonă, evoluția a fost favorabilă, însă, apariția în continuare a unui număr redus de leziuni cutanate a impus

creșterea dozei de Dapsonă la 1,5 mg/kgc/zi (Fig 2a, 2b). Pe o perioadă de aproximativ un an, pacienta a urmat tratamentul cu Dapsonă (doză adaptată greutății) și monitorizarea atentă a reacțiilor adverse.

Fig. 2. 2.a și 2.b – Aspect clinic după 14 zile de la inițierea tratamentului cu Dapsona

În septembrie 2018, apariția methemoglobinemiei de 5.9% a determinat spitalizarea pacientei, oprirea tratamentului sistemic, tratament endovenos cu vitamina C și reechilibrare hidro-electrolitică. Oprirea terapiei pentru 14 zile, a fost urmată de apariția de noi leziuni, cu suprainfectarea acestora și aparția unei celulite de membru inferior drept, urmată de sindrom de deshidratare acută și pneumonie acută interstițiala (Fig. 3a, 3b). Antibioterapia cu Meropenem 120 mg/kgc/zi iv și Linezolid 30 mg/kgc/zi, a fost instituită pentru 10 zile si ulterior s-a reluat tratamentul cu Dapsonă 10 mg/zi asociat cu vitamina C 500 mg/zi.

Fig. 3. 3a și 3b - Recădere la oprirea Dapsonei

În prezent, methemoglobina este în limite normale (0,9%) sub tratamentul cu Dapsonă 15 mg/zi în timpul săptămânii și 10 mg/zi sâmbătă și duminică. Pacienta nu prezintă leziuni active.

Discuții

Boala buloasă cronică a copilăriei, denumită și dermatoza buloasă cu IgA a copilăriei, este o afecțiune buloasă subepidermică autoimună, rară și auto-limitată. Manifestările cutanate includ formarea de bule în tensiune, de mari dimensiuni, asemănătoare celor întâlnite în pemfigoidul bulos sau formarea unor leziuni veziculare caracteristice dermatitei herpetiforme. Leziunile predomină în majoritatea cazurilor la nivelul abdomenului și regiunii perineale, însă pot apărea și la nivelul trunchiului, extremităților, feței sau la nivelul mucoaselor (6,7).

Leziunile buloase pot să apară grupat, determinând un aspect „în buchet”, caracteristic acestei afecțiuni. Un alt semn sugestiv este reprezentat de apariția de noi leziuni la periferia celor pre-existente, aspect ce poartă numele de „guleraș perlat” sau „șirag de mărgele”. Simptome precum pruritul sau senzația de arsură nu sunt caracteristice bolii, însă leziunile buloase se pot sparge și se pot suprainfecta secundar precum în cazul de față, unde a determinat apariția celulitei membrului inferior drept.

Chiar dacă afectarea mucoaselor (orală, conjunctivală, sub formă de eroziuni, ulcerații și/sau bule) apare în până la 57% din cazuri (8), cazul prezentat nu a asociat astfel de manifestări.

Boala buloasă cronică a copilăriei poate fi asociată cu diferite afecțiuni, precum reacții postmedicamentoase (vancomicină, litiu, fenitoin, atorvastatină, captopril, diclofenac), boală granulomatoasă cronică în asociere cu infecția pulmonară cu Paecilomyces, neoplazii limfoide și non-limfoide, infecții (9). Toate aceste patologii au fost excluse în cazul prezentat.

Evoluția bolii buloase cronice a copilăriei sub tratament cu dapsonă și sulfapiridină este spectaculoasă (10). Alte tratamente utilizate includ antibiotice, precum dicloxacilină, eritromicină, tetraciclină și trimetoprim-sulfametoxazol. Unii pacienți pot necesita corticoterapie sistemică pentru controlul bolii (11). Micofenolat mofetil poate avea fi utilizat la pacienții fără răspuns la corticoterapie. Azatioprina sau imunoglobulinele pe cale intravenoasă pot fi tratamentul de elecție în cazurile refractare la alte tratamente anterior menționate (12).

În concluzie, boala buloasă cronică a copilăriei este o afecțiune rară ce necesită evaluare atentă și o strictă monitorizare. Tratamentul sistemic cu Dapsonă este de succes în majoritatea cazurilor. În cazul prezentat, pacienta a beneficiat de un diagnostic rapid, de un tratament local corect și de un tratament sistemic cu Dapsonă extrem de eficient însă cu mențiunea unei monitorizări stricte a posibilelor efectelor adverse, în special a methemoglobinemiei, complicația cea mai frecventă a administrării Dapsonei, potențial amenințătoare de viață. Este important, de asemenea, să se evite consumul de apă de fântâna care poate avea un conţinut crescut în nitriţi, fapt ce poate duce la reducerea oxihemoglobinei. Cazul prezentat este particular și datorită faptului că România se caracterizează prin existenţa unor teritorii cu frecvente şi importante impurificări ale apei de fântână cu substanţe azotoase și astfel, methemoglobinemia este recunoscută ca problemă de sănătate publică în zonele rurale începând cu anul 1955 (12).

Bibliografie

1. Wilson BD, Beutner EH, Kumar V, Chorzelski TP, Jablonska S. Linear IgA bullous dermatosis. An immunologically defined disease. Int J Dermatol. 1985; 24: 569–74.
2. Chan LS, Traczyk T, Taylor TB, Eramo LR, Woodley DT, Zone JJ. Linear IgA bullous dermatosis. Characterization of a subset of patients with concurrent IgA and IgG anti-basement membrane autoantibodies. Arch Dermatol. 1995;131: 1432–7
3. Androphy E, Lowy D. Warts. In: Fitzpatrick's Dermatology in General Medicine (Ed. Wolff K, Goldsmith L, Katz S, Gilchrest B, Paller A, Leffell D). 7th ed. New York: McGraw Hill Medical; 2008; 486-490.
4. Kimbauer R, Lenz P. Human Papillomaviruses. Dermatology (Ed. Rapini RP, Jorizzo JL, Bolognia JL). 3rd ed. Philadelphia: Elsevier; 2012; 496-500.
5. Farrant P, Darley C, Carmichael A. Is erythromycin an effective treatment for chronic bullous disease of childhood? A national survey of members of the British Society for Paediatric Dermatology. Pediatric dermatology. 2008 Jul 1;25(4):479-82.

6. Esterly NB, Furey NL, Kirschner BS, Kretshmer RR, Septon RM. Chronic bullous dermatosis of childhood. Arch Dermatol. 1977;11342- 46

6. Chorzelski TP, Jablonska S. IgA linear dermatosis of childhood (chronic bullous disease of childhood). Br J Dermatol. 1979;101535- 541
7. Edwards S, Wojnarowska F, Armstrong LM. Chronic bullous disease of childhood with oral mucosal scarring. Clinical and experimental dermatology.1991 Jan 1;16(1):41-3.
8. Baldari U, Raccagni AA, Celli B, Righini MG. Chronic bullous disease of childhood following Epstein—Barr virus seroconversion: a case report. Clinical and experimental dermatology. 1996 Mar 1;21(2):123-6

9. Wozel G, Blasum C. Dapsone in dermatology and beyond. Archives of dermatological research. 2014 Mar 1;306(2):103-24.
10. Taquin H, Chiaverini C, Lacour JP. Spectrum of clinical responses to therapies in infantile bullous pemphigoid. Pediatric dermatology. 2016 Mar 1;33(2).
11. Tekin B, Yücelten AD. Infantile bullous pemphigoid treated using intravenous immunoglobulin: case report and review of the literature. Pediatric dermatology. 2015 Sep 1;32(5):723-6.
12. O. Iacob, A. Tudor, A.Neamţu, A. Cristea. Apa de fântână: contaminarea cu nitraţi şi methemoglobinemia. Ghid pentru medici de familie, medici igienişti DSP şi populaţie. EDIŢIA 1 -2012

Consimțământul informat al reprezentantului legal a fost obținut înainte de publicare.

Pyoderma gangrenosum în asociere cu boală inflamatorie intestinală

[1]Alis Salame, [2,3] Ionela Manole, [2,3]Alexandra-Irina Butacu, [1,2]George-Sorin Ţiplica

[1] Clinica Dermatologie II, Spitalul Clinic Colentina, București

[2] Disciplina Dermatologie, Facultatea de Medicină, Universitatea de Medicină şi Farmacie "Carol Davila", Bucureşti

[3] Spitalul Clinic Colentina, Nucleu de cercetare Dermatologie, București

Introducere

Pyoderma gangrenosum (PG) este o dermatoză neutrofilică rară cu impact negativ semnificativ asupra calității vieții pacienților. Poate fi asociată deseori cu afecțiuni sistemice, de exemplu boli inflamatorii intestinale, afecțiuni hematologice sau oncologice (1). PG debutează prin apariția unei papule eritematoase înconjurată de halou violaceu, intens dureroasă, care evoluează rapid spre eroziune sau ulcerație (2). Diagnosticul se stabilește pe baza aspectului și evoluției clinice a afecțiunii, prin eventuala corelare cu afecțiuni sistemice şi prin excluderea altor afecțiuni inflamatorii cutanate ce evoluează cu lipsă de substanță. Tratamentul local are scopul de a limita extinderea ulcerației, de a preveni suprainfectarea, de a stopa extinderea afecțiunii și de a reduce simptomatologia asociată (3, 4). Tratamentul sistemic este cel al bolii de fond.

Prezentăm cazul unei paciente cu antecedente de boală inflamatorie intestinală (rectocolită ulcero-hemoragică), diagnosticată cu PG cu localizare la nivel mamar.

Prezentare de caz

O pacientă în vârstă de 54 ani, s-a prezentat pentru un consult în cadrul secției clinice Dermatologie (august 2019) pentru apariția unei ulcerații gigante, intens

dureroase, localizată la nivel mamar drept, în evoluție de o săptămână, interpretată inițial ca neoplasm mamar. Pacienta a relatat debutul afecțiunii prin apariția unei papule eritematoase înconjurată de o indurație violacee, intens dureroasă, dispusă inițial la nivelul cadranului infero-lateral mamar drept, cu extindere rapid progresivă, ulterior cu afectarea întregului sân. Din antecedentele personale patologice reținem diagnosticul de colită ulcero-hemoragică, în tratament la domiciliu cu mesalazina (400 mg/zi) și azatioprina (100 mg/zi).

Examenul clinic general în momentul prezentării a evidențiat TA= 130/80 mmHg, AV= 68b/min, IMC=37, G=93 kg. La examenul clinic local s-a observat o ulcerație localizată la nivelul sânului drept cu baza purulentă, necrotică, cu extindere centrifugă, imprecis delimitată în periferie, cu margini edemațiate, de culoare violacee (Fig. 1). În urma investigațiilor efectuate, au fost identificate următoarele modificări: anemie normocromă normocitară (hemoglobina 6.40g/dL; valori normale 11.70-15.00g/dL), sindrom biologic inflamator (PCR 19.45mg/L; valori normale 0.00-5.00mg/L); testul hemoragiilor oculte cu rezultat pozitiv. Funcția hepatică, renală nu au prezentat modificări, iar antigenul Hbs, anticorpii VHC, anticorpii antinucleari, factorul reumatoid, markerii tumorali au fost in parametri normali. Au fost efectuate examene bacteriologice cu antibiogramă în serie pentru identificarea unei posibile supra-infectări a plăgii, care au evidențiat prezența de *Klebsiella spp,* sensibilă la cefalosporine.

Figura 1. Aspectul leziunii in momentul prezentării

Pe baza examenului clinic si a investigațiilor paraclinice a fost stabilit diagnosticul de PG, susținut prin debutul bolii (papulă eritematoasă înconjurată de un halou violaceu care a evoluat rapid către ulcerația întregului sân) și prin asocierea cu boala inflamatorie intestinală.

Diagnosticul diferențial în PG se poate efectua cu infecţii bacteriene (ectima gangrenosum, gangrena streptococică); infecţii fungice (blastomicoză, coccidioidomicoză, paracoccidioidomicoză); infecţii parazitare (leishmanioză); afecțiuni maligne (carcinom spinocelular, carcinom bazocelular, limfom cutanat cu celule T sau B); vasculite în cadrul unor boli autoimune (lupus eritematos sistemic, artrită reumatoidă; poliarterită nodoasă); vasculită granulomatoasă Wegener, sindrom Churg-Strauss; necrobioză ulcerată lipoidică; pemfigus vegetans; fasceita necrozantă (5).

Pe parcursul internării, a fost realizată toaletarea zilnică a plăgii şi aplicarea de antibiotice topice (pe baza rezultatului antibiogramei) şi pansamente hidroactive şi

bactericide, cu apariţia mugurilor de epitelizare (Fig. 2). Tratamentul sistemic a inclus antibioterapie si corticoterapie (inițial 1mg/kg corp, cu scăderea progresivă a dozelor).

Figura 2. Evolutie la 1 luna cu aparitia mugurilor de epitelizare

Evoluția în cazul pacientei a fost una favorabilă, cu epitelizarea leziunii în 6 luni de la momentul debutului, cu formarea de cicatrice atrofice cribriforme (Fig. 3).

Figura 3. Cicatrice cribriforme la 4 luni de evoluție

Discuții

PG este o dermatoză neutrofilică de natură inflamatorie. Cea mai frecventă formă de prezentare este leziunea cutanată ulcerată, intens dureroasă cu margine subdenivelată de culoare violacee si bază purulentă. Există însă si alte forme clinice, mai rar întâlnite: buloasă, vegetativă, peristomală si cu leziuni extracutanate (6). Peste 50-70% dintre pacienți dezvoltă PG în contextul unei boli sistemice asociate de tipul boala inflamatorie intestinală (boala Crohn, colită ulcero-hemoragică), artrită (artrită seronegativă, artrită reumatoidă), boli hematologice (leucemie acută sau cronică, mielodisplazie, gamapatie monoclonală) (5).

În etiopatogenia afecțiunii pot fi implicate: disfuncția neutrofilică (prezența neutrofilelor în PG este susținută de răspunsul la Dapsonă, agent farmacologic antineutrofilic) (7); factorul genetic (sindromul PAPA ce asociază PG cu artrita sterilă piogenică şi acnee si apare ca urmare a mutațiilor genei PSTPIP1/CD2BP1 de pe cromozomul 15) (8); inflamația sistemică (PG apare în asociere cu alte afecțiuni inflamatorii: boli inflamatorii intestinale, artrită); alte afecțiuni asociate PG (ex. lupus eritematos sistemic, boala tiroidiană, hepatita virală si autoimună, sarcoidoză, neoplasm ale unor organe solide, depresie majoră, diabet) (5, 9).

În prezent sunt descrise o serie de criterii (un criteriu major si opt criterii minore) utile in stabilirea diagnosticului de PG. Criteriul major este reprezentat de biopsia marginii ulcerului. Criteriile minore includ excluderea unei infecții; istoric personal de boală inflamatorie intestinală sau artrită inflamatorie; istoric de papulă, pustulă sau veziculă rapid ulcerată; ulcerație cu eritem periferic, margine subdenivelată si sensibilitate locală; multiple ulcerații - cel puțin una la nivelul gambei; cicatrice atrofice cribriforme la nivelul ulcerelor vindecate; scăderea în dimensiuni a ulcerului la o lună de la inițierea terapiei imunosupresive. Pentru diagnostic este necesară prezenţa criteriului major şi a patru criterii minore (10).

Tratamentul PG are ca scop stoparea extinderii procesului inflamator şi a ulcerației în periferie; împiedicarea suprainfecției; favorizarea epitelizării leziunii şi

include tratamentul local al plăgii sub forma de antiseptice, antibiotice si epitelizante si terapie sistemică cu corticosteroizi, imunosupresoare, terapie biologică (3, 4). În cazuri refractare, se poate opta pentru tratament chirurgical cu grefă de piele.

Prognosticul PG este în general unul favorabil; mai mult de 50% din cazuri evoluează spre vindecare în primul an; epitelizarea poate fi însoțită de hipo- sau hipercromii şi cicatrice cribriforme, iar recăderile pot apărea în orice moment, chiar şi după perioade lungi de acalmie (11).

În concluzie, cazul prezentat este cel al unei paciente cu PG în asociere cu o boală inflamatorie intestinală. Particularitatea este reprezentată de localizarea atipică (la nivelul sânului cu ridicarea inițial a suspiciunii de neoplasm mamar) şi de debutul afecțiunii într-o perioadă de remisiune a suferinței intestinale. Suplimentar, debutul a asociat recăderea patologiei intestinale, obiectivată prin rezultat pozitiv la testul hemoragiilor oculte şi instalarea anemiei normocrome normocitară.

Bibliografie

1. Ruocco E, Sangiuliano S, Gravina AG, et al. Pyoderma gangrenosum: an updated review. J Eur Acad Dermatol Venereol 2009; 23:1008.

2. Wong WW, Machado GR, Hill ME. Pyoderma gangrenosum: the great pretender and a challenging diagnosis. J Cutan Med Surg 2011; 15:322.

3. Powell FC, Hackett BC, Wallach D. Pyoderma gangrenosum. In: Fitzpatrick's Dermatology in General Medicine, 8th ed, Goldsmith LA, Katz SI, Gilchrest BA, et al (Eds), McGraw-Hill Companies, Inc., New York 2012. Vol 1, p.371.

4. Bennett ML, Jackson JM, Jorizzo JL, et al. Pyoderma gangrenosum. A comparison of typical and atypical forms with an emphasis on time to remission. Case review of 86 patients from 2 institutions. Medicine (Baltimore) 2000; 79:37.

5. Bolognia, J., Jorizzo, J. L., & Schaffer, J. V. (2012). Dermatology. Philadelphia: Elsevier Saunders. vol 1, p.427

6. Powell FC, Su WPD, Perry HO. Pyoderma gangrenosum: classification and management. J Am Acad Dermato1996;34:395–409.

7. Adachi Y, Kindzelskii AL, Cookingham G, et al. Aberrant neutrophil trafficking and metabolic oscillations in severe pyoderma gangrenosum. J Invest Dermatol 1998; 111:259.

8. Farasat S, Aksentijevich I, Toro JR. Autoinflammatory diseases: clinical and genetic advances. Arch Dermatol 2008; 144:392.

9. Ahronowitz I, Harp J, Shinkai K. Etiology and management of pyoderma gangrenosum: a comprehensive review. Am J Clin Dermatol 2012; 13:191.

10. Maverakis E, Ma C, Shinkai K, et al. Diagnostic Criteria of Ulcerative Pyoderma Gangrenosum: A Delphi Consensus of International Experts. JAMA Dermatol 2018; 154:461.

11. Ruocco E, Sangiuliano S, Gravina AG, et al. Pyoderma gangrenosum: an updated review. J Eur Acad Dermatol Venereol 2009; 23:1008.

Consimţământul informat al pacientei fost obţinut înainte de publicare

Kerion celsi – prezentare de caz

[1]Adelina-Maria Șendrea , [2,3]Carmen Maria Sălăvăstru

[1]Nucleu Cercetare Dermatologie, Spitalul Clinic Colentina, București

[2]Compartimentul Dermatologie Copii, Spitalul Clinic Colentina, București

[3]Disciplina Dermatologie, Facultatea de Medicină, Universitatea de Medicină și Farmacie "Carol Davila", București

Introducere

Tinea capitis reprezintă infecția fungică determinată de dermatofiți localizată la nivelul foliculilor piloși și tegumentului scalpului. *Kerion celsi* este o formă inflamatorie, supurativă a tinea capitis; apare ca o reacție de hipersensibilitate întârziată a gazdei față de agentul patogen (1). Afectează îndeosebi populația pediatrică cu vârste cuprinse între 6 luni și 12 ani (2), iar principalii agenți etiologici sunt reprezentați de specii zoofile ale dermatofiților, precum *Trycophiton verrucosum, Trychophiton mentagrophytes* (3) și *Microsporum canis* (4). Din punct de vedere clinic, se prezintă ca o formațiune pseudotumorală, inflamatorie, supurativă, asociată cu durere, alopecie și adenopatie dermopată.

Confuzia cu o infecție bacteriană de tip abces nu este neobișnuită, ceea ce de multe ori, duce la întârzierea unui diagnostic corect și implicit a inițierii tratamentului corespunzător; aceasta este asociată cu o potențială agravare a infecției fungice și creștere a ratei complicațiilor acestei afecțiuni (alopecia cicatriceală a zonei afectate).

Scopul prezentării acestui caz este de a sublinia faptul că o cunoaștere temeinică a acestei variante clinice de tinea capitis și, implicit, inițierea tratamentului adecvat, contribuie semnificativ la evoluția rapid favorabilă a acestei afecțiuni, ceea ce duce la scăderea ratei de dezvoltare a alopeciei cicatriceale precum și evitarea unor terapii antibiotice sau manevre chirurgicale nejustificate.

Prezentare de caz

Pacientul AB, de sex masculin, în vârstă de 7 ani, cu antecedente personale patologice de astm bronșic în tratament cu Montelukast, Levocetirizina, Albuterol și Fluticazonă, se adresează Compartimentului Dermatologie Copii pentru prezența unei formațiuni tumorale nodulare, eritematoase, acoperită de cruste hematice si melicerice, dureroasă la palpare, localizată la nivelul regiunii parietale drepte cu evoluție progresivă, fără tratament, timp de 1 an anterior prezentării. Pacientul locuiește în mediul urban și are trei animale domestice de companie (o pisică și doi câini).

Cu 10 zile înainte de consultul dermatologic, pacientul s-a prezentat în cadrul unei secții de Chirurgie Pediatrică a unui Spital Clinic de Urgență pentru Copii unde i s-a pus diagnosticul de abces, pentru care, sub anestezie locală, s-a efectuat evacuarea "unei colecții purulente", asociată cu drenaj și lavaj, urmată de antibioterapie sistemică (Cefuroxim 1.5 g/zi, 7 zile).

Examenul clinic pe aparate și sisteme la momentul prezentării în cadrul compartimentului de dermatologie copii a fost în parametri fiziologici conform vârstei, cu pacient afebril, normoponderal (G = 25 kg, H = 128 cm). Examenul clinic local a decelat prezența unei formațiuni pseudotumorale, nodulare, bine delimitate, eritematoase, de formă rotund-ovalară, dureroasă la palpare, cu diametru de aproximativ 3.5 cm, ce prezenta pe suprafață cruste hematice și melicerice, asociate cu câteva fire de păr terminal, de lungimi variabile (Fig. 1).

Figura 1. Aspectul clinic la momentul prezentării (a – imagine de ansamblu; b – detaliu)

Următoarele analize de laborator au fost efectuate înainte de prezentarea pacientului la consultul dermatologic: hemoleucogramă, TGO, TGP, creatinină, acid uric, sumar de urină (cu rezultate în limitele normale); examen bacteriologic din secreție purulentă de la nivelul formațiunii pseudotumorale – floră patogenă absentă și cultură fungi de la nivelul formațiunii pseudotumorale – levuri absente. Din cauza evoluției nefavorabile sub tratamentul inițiat de către chirurgul pediatru (Cefuroxim 1.5 g/zi, 7 zile), s-a refăcut examenul bacteriologic după terminarea curei de antibioterapie sistemică, de data aceasta izolându-se *Klebsiella spp* și *Aspergillus spp.*, sensibile la Imipenem, Levofloxacin și Piperacilină + Tazobactam.

Coroborând tabloul clinic sugestiv cu istoricul pacientului (evoluția îndelungată și răspunsul nefavorabil sub antibioterapie sistemică), s-a stabilit diagnosticul clinic de *kerion celsi*, s-au prevelat fire de păr de la nivelul formațiunii pseudotumorale pentru efectuare cultură dermatofiți și s-a inițiat tratament topic cu antifungice (naftifină și bifonazol) și soluție antiseptică (alcool iodat), precum și sistemic cu Terbinafină 125

mg/zi (după verificarea unor posibile interacțiuni medicamentoase între aceasta și tratamentul de fond al pacientului), cu monitorizarea funcției hepatice (TGO, TGP).

Evoluția pacientului a fost favorabilă, cu diminuarea progresivă a inflamației și simptomatologiei asociate, dar și a exudatului la controalele ulterioare efectuate la 1 săptămână (Fig. 2), 3 săptămâni (Fig. 3), 6 săptămâni (Fig. 4), respectiv 9 săptămâni (Fig. 5).

Figura 2. Aspectul clinic la o săptămână

Figura 3. Aspectul clinic la trei săptămâni

Figura 4. Aspectul clinic la șase săptămâni

Figura 5. Aspectul clinic la nouă săptămâni

Cultura de dermatofiți de la nivelul scalpului și firului de păr a confirmat diagnosticul clinic, fiind decelate dezvoltarea unor colonii de *Mycrosporum spp*. la nivelul mediului de cultură celulară. Tratamentul sistemic cu Terbinafină a fost tolerat bine, fără reacții adverse, cu valori normale ale TGO, TGP la controale repetate.

Diagnosticul diferențial în cazul de față s-a făcut cu abcesul bacterian - exclus prin evoluția nefavorabilă a pacientului sub antibioterapie sistemică și confirmarea infecției fungice prin rezultatul culturii de dermatofiți. În funcție de tabloul clinic și dermatoscopic , diagnosticul diferențial al kerion celsi se poate face și cu o impetiginizare a unei afecțiuni cutanate inflamatorii preexistente (psoriazis, dermatita seborecică), foliculită sau cu alte cauze de alopecie cicatriceală la nivelul scalpului (lichen plano-pilar, lupus cutanat discoid, celulită disecantă) – vezi tabel 1 (anexa 1).

Tabel 1: Diagnosticul diferențial al kerion celsi – aspect clinice, dermatoscopice si paraclinice

Diagnostic diferențial	*Clinico-evolutiv*	*Dermatoscopic*	*Paraclinic*
Psoriazis impetiginizat	Papule și plăci Eritem Indurație Scuamealb-sidefii, pluristratificate, diseminate Cruste melicerice Răspuns terapeutic bun la dermatocorticoizi și decapante	Vascularizație punctiformă *(red dots and globules)*	Examen micologic direct pentru dermatofitiți negativ
Dermatită seboreică impetiginizată	Papule și plăci Eritem Scuame gălbui Cruste melicerice Răspuns terapeutic bun la dermatocorticozi	Vascularizație liniară arborescentă Vase în virgulă *(comma vessels)*	
Abces bacterian	Pustule nefoliculare Eritem Edem Durere locală Răspuns terapeutic favorabil sub antibioterapie sistemică		Examen bacteriologic pozitiv pentru agentul etiologic bacterian implicat (cel mai frecvent *Staphylococcus spp.)*
Foliculită	Pustule foliculare Eritem perifolicular		
Lichen plano-pilar	Alopecie cicatriceală Alte manifestări cutaneo-mucoase sau unghiale de lichen plan Durere, prurit	Absența foliculilor piloși Diminuare ostium folicular Puncte albe (*white dots*) Vase elongate Scuame perifoliculare tubulare Eritem perifolicular	Examen micologic direct pentru dermatofitiți negativ Examen histopatologic caracteristic – foliculită limfocitară primară
Lupus eritematos discoid	Alopecie cicatriceală Atrofie Alte manifestări cutaneo-mucoase de lupus eritematos cutanat	Dopuri de keratină Diminuare ostium folicular Vase arborescente Puncte gri-abastre diseminate *(blue-grey dots in speckles pattern)* Puncte albe (*white dots*)	Examen micologic direct pentru dermatofitiți negativ Examen histopatologic caracteristic – hipogranuloză, subțiere epiderm, dopuri foliculare de keratină
Celulită disecantă a scalpului	Alopecie cicatriceală Sinusuri de drenaj Alte manifestări ale sindromului de obstrucție foliculară Durere		

Prognosticul pe termen lung al acestui pacient nu este unul foarte favorabil, ținând cont de evoluția îndelungată a afecțiunii până la momentul inițierii tratamentului (peste un an). Astfel, pacientul necesită tratament prelungit cu antifungic sistemic, cât și o monitorizare riguroasă, atât pentru identificarea unor potențiale reacții adverse la tratament (hepatotoxicitate), precum și pentru a minimiza riscul apariției complicațiilor (alopecia cicatriceală).

Discuții

Kerion celsi reprezintă o infecție fungică a firului de păr asociată cu un proces inflamator intens, frecventă în populația pediatrică de vârstă prepubertală, ce poate determina alopecie cicatriceală în lipsa inițierii precoce a unui tratament corect. Adesea diagnosticul este tardiv fie prin confuzia cu o afecțiune de etiologie bacteriană (cel mai frecvent cu un abces), fie prin lipsa posibilității efectuării unor investigații corecte și complete pentru confirmarea diagnosticului.

Scopurile tratamentului în cazurile de tinea capitis sunt reprezentate de obținerea unei vindecări clinice și micologice în cel mai scurt timp cu putință (pentru a limita posibilitatea apariției reacțiilor adverse), ameliorarea simptomatologiei, limitarea apariției alopeciei cicatriceale, precum și reducerea ratei de transmitere interindividuală (5).

Terapia antifungică topică nu poate penetra în profunzimea foliculului pilos și astfel, nu este suficientă ca monoterapie în cazurile de tinea capitis, rolul său fiind de terapie adjuvantă (6). Astfel, tratamentul de elecție în toate formele de tinea capitis (inclusiv *kerion celsi*) este reprezentat de terapia antifungică sistemică asociată celei topice. Prima linie de terapie sistemică antifungică este reprezentată de Griseofulvină, însă utilizarea sa este limitată de faptul că în multe țări din Europa (printre care si România) nu este disponibilă. Alt dezavantaj al Griseofulvinei îl reprezintă durata mai mare de tratament (8 săptămâni), comparativ cu agenții antifungici sistemici de generație mai nouă (Terbinafină, Itraconazol, Fluconazol) care se pot administra 6

săptămâni; aceștia realizează concentrații mai mari la nivelul foliculului pilos și astfel pot asigura o acțiune fungicidă chiar și după încheierea tratamentului, fiind asociați și cu rate mai mici de reinfecție (7). Griseofulvina și itraconazolul sunt indicate în principal în cazurile determinate de *Mycrosporum spp.*, în timp ce Terbinafina este tratamentul de elecție în infecțiile determinate de *Trichophyton spp.* (5, 8).

În mod ideal, inițierea tratamentului trebuie făcută odată cu obținerea confirmării infecției fungice și identificarea speciei responsabile, pentru efectuarea unui tratament cât mai țiintit. Examenul micologic microscopic direct cu KOH este cea mai rapidă metodă de diagnostic, însă acuratețea rezultatelor este limitată de sensibilitatea scăzută a acestei metode (5), dar și de rata de rezultate fals negative de până la 15% (9), depinzând foarte mult de experiența celui care o efectuează, dar și de metoda de colectare și fixare a specimenului examinat; în plus, aceasta metodă de diagnostic nu identifică specia responsabilă de infecție. În cazul de față, rezultatul examenului micologic direct a fost fals-negativ, menționând doar absența levurilor (care nu reprezintă elemente ale agenților etiologici ai tinea capitis), fără a menționa prezența/absența hifelor sau macroconidiilor caracteristice dermatofiților responsabili de tinea capitis. Cultura fungică reprezintă standardul de aur al diagnosticului infecțiilor determinate de dermatofiți și se face pe medii speciale (Saboraud), cu inhibarea creșterii altor fungi (levuri) sau bacteriilor, ceea ce îi asigură o sensibilitate și specificitate superioară examenului microscopic direct, putând să identifice cu exactitate specia dermatofitică responsabilă de infecție. Principalul dezavantaj al acestei metode îl reprezintă timpul îndelungat necesar creșterii fungice (2-4 săptămâni) (7). Asocierea celor două metode de diagnostic este recomandată pentru creșterea sensibilității diagnosticului (10).

Ghidurile recomandă inițierea imediată, în mod empiric, a tratamentului în cazul *kerion celsi* sau în cazul unor indici de suspiciune clinică înaltă a unei infecții fungice, atât pentru limitarea transmiterii interindividuale (5), cât și pentru a limita posibilitatea apariției alopeciei cicatriceale; în plus, drenarea formațiunii pseudotumorale nu este

recomandată (7). În cazul de față, tratamentul s-a inițiat la prima prezentare a pacientului, în baza aspectului clinic înalt sugestiv, având in vedere evoluția îndelungată a afecțiunii și întâzierea inițierii tratamentului corespunzător, iar răspunsul clinic la tratament a fost spectaculos încă din prima săptămână.

Asocierea unui tratament cu corticosteroizi (atât topic, cât și sistemic) în cazul pacienților cu *kerion celsi* este un subiect controversat. Deși pot determina o scădere a simptomatologiei asociate (ex: prurit, discomfort local) și în ciuda faptului că inițial s-a crezut că acești agenți terapeutici pot contribui la scăderea ratei dezvoltării leizunilor cicatricele, studiile au demonstrat că nu oferă niciun avantaj suplimentar pe termen lung față de monoterapia cu agenți antifungici, nefiind printre recomandările actuale de tratament (5).

Particularitatea cazului prezentat este reprezentată de momentul îndelungat (peste un an) de la debutul afecțiunii și până la stabilirea diagnosticului adecvat, dar și de diagnosticul inițial eronat drept abces bacterian la nivelul scalpului, ce a dus la un management inadecvat în primă fază (drenaj și antibioterapie sistemică), cu întârzierea tratamentului etiologic. Astfel, pacientul asociază un risc mai mare de a dezvolta alopecie cicatriceală și de aceea necesită un timp mai îndelungat al tratamentului cu antifungice sistemice și topice, cu o monitorizare riguroasă pentru limitarea riscului dezvoltării reacțiilor adverse ale tratamentului.

În concluzie, *kerion celsi* reprezintă o infecție fungică frecvent întâlnită la populația pediatrică, cu aspect clinic intens inflamator, înalt sugestiv pentru diagnostic, la care întârzierea efectuării unui tratament sistemic antifungic, se poate solda cu dezvoltarea alopeciei cicatriceale. Astfel, o cunoaștere adecvată a acestei patologii cutanate infecțioase este necesară pentru a asigura un management corect și complet, cu limitarea dezvoltării complicațiilor.

Bibliografie

1. Weedon, D. (2010). *Mycoses and algal infections. Weedon's Skin Pathology, 581–606.e24.*doi:10.1016/b978-0-7020-3485-5.00026-7)..
2. Hay RJ. Tinea capitis: current status. Mycopathologia. 2017 Feb 1;182(1-2):87-93.),
3. Uprety S, Sharma R. Kerion—a boggy lump. New England Journal of Medicine. 2016 Sep 8;375(10):980-.
4. Skerlev M, Miklić P. The changing face of Microsporum spp infections. Clinics in dermatology. 2010 Mar 1;28(2):146-50.*)*.
5. Fuller LC, Barton RC, Mohd Mustapa MF, Proudfoot LE, Punjabi SP, Higgins EM. British A ssociation of D ermatologists' guidelines for the management of tinea capitis 2014. British Journal of Dermatology. 2014 Sep;171(3):454-63.
6. Kakourou T, Uksal U. Guidelines for the management of tinea capitis in children. Pediatric dermatology. 2010 May;27(3):226-8.
7. John AM, Schwartz RA, Janniger CK. The kerion: an angry tinea capitis. International journal of dermatology. 2018 Jan;57(1):3-9.
8. González U, Seaton T, Bergus G, Jacobson J, Martínez-Monzón C. Systemic antifungal therapy for tinea capitis in children. Cochrane Database of Systematic Reviews. 2007(4).
9. Bennassar A, Grimalt R. Management of tinea capitis in childhood. Clinical, cosmetic and investigational dermatology: CCID. 2010;3:89.
10. Ardakani ME, Ghaderi N, Kafaei P. The Diagnostic Accuracy of Potassium Hydroxide Test in Dermatophytosis. Journal of Basic and Clinical Medicine. 2016 Jul 31;5(2).
11. Kibar M, Aktan S, Bilgin M. Dermoscopic findings in scalp psoriasis and seborrheic dermatitis; two new signs; signet ring vessel and ahidden hair. Indian J Dermatol. 2015 Jan-Febș 60 (1)Ș 41-45.

12. Ankad BS, Beergouder SL, Moodalgiri VM. Lichen planopilaris versus discoid lupus erythematosus: a trichoscopic perspective. Int J Trichology. 2013 Oct-Dec; 5(4): 204-207.

Consimțământul informat al reprezentantului legal al pacientului minor a fost obținut.

Lupus eritematos cutanat subacut și vasculită crioglobulinemică asociată infecției cu virus hepatitic C

[1]Simona Șenilă , [2]Mihaela Mureșan, [3]Ileana Filipescu

[1]Disciplina Dermatologie, Facultatea de Medicină, Universitatea de Medicină și Farmacie "Iuliu Hațieganu" Cluj-Napoca

[2]Spitalul Clinic Județean de Urgență Cluj-Napoca, Laboratorul de Anatomie Patologică

[3]Disciplina Reumatologie, Facultatea de Medicină, Universitatea de Medicină și Farmacie "Iuliu Hațieganu" Cluj-Napoca

Introducere

Lupusul eritematos este o afecțiune inflamatorie a țesutului conjunctiv caracterizată prin pierderea toleranței imune, apariția de autoanticorpi cu formarea și depunerea de complexe imune la nivelul vaselor mici de sânge.

Manifestările dermatologice din cadrul lupusului eritematos sunt incluse în criteriile de diagnostic pentru această afecțiune (SLICC-Systemic Lupus International Collaborating Clinics Clasification Criteria) și sunt reprezentate de un spectru larg de leziuni care pot fi asociate cu manifestări sistemice sau independente de acestea, specifice sau non-specifice bolii lupice. Leziunile cutanate specifice lupusului eritematos sunt împărțite în 3 categorii în funcție de tipul bolii: lupus eritematos cutanat acut, lupus eritematos cutanat subacut și lupus eritematos cutanat cronic.(1)

Lupusul eritematos cutanat subacut se prezintă ca o erupție simetrică, eritematoasă, non-cicatricială, cu aspect anular sau în plăci, uneori discret scuamoasă, care afectează zonele expuse la soare de la nivelul extremității cefalice, a trunchiului și membrelor.

Cea mai frecventă manifestare a infecției virale cronice cu virus hepatitic C la nivel cutanat este vasculita crioglobulinemică, adică depunerea de crioglobuline de tip

II sau III la nivelul vaselor mici de sânge (arteriole, capilare, venule), depunere responsabilă de apariția leziunilor de tip purpură palpabilă care se poate complica în evoluție cu leziuni ulcero-necrotice cutanate. Asocierea cu bolile inflamatorii ale țesutului conjunctiv care pot evolua cu manifestări de tip vasculitic ridică probleme de diagnostic diferențial și abordare terapeutică particulară.(2)

Prezentare de caz

Pacientă în vârstă de 64 ani, cunoscută cu hepatită cronică virală C stadiul F1 Metavir, vasculită crioglobulinemică indusă de infecția cronică cu virus hepatitic C confirmată histopatologic anterior, inactivă în ultimele 6 luni în urma terapiei sistemice cu doze minime de Prednison și poliartrita reumatoidă stadiul I, afecțiuni diagnosticate în urmă cu 2 ani, pentru care urmează tratament hepatoprotector cronic și simptomatic cu antialgice și antiinflamatoare nonsteroidiene, se prezintă pentru apariția în urmă cu 6 săptămâni, a unei erupții diseminate la nivelul trunchiului și membrelor. Afirmativ, erupția a apărut relativ rapid după expunerea casnică în gosposdărie la soare (luna iunie), însoțită de senzație de arsură locală și ușor prurit.

Examenul dermatologic local relevă prezența unor multiple placarde eritemato-scuamoase, discret infiltrate, cu contur anular și centrul ușor atrofic, la nivelul membrelor superioare, pe zonele extensorii, la nivelul trunchiului (spate și decolteu) și membrelor inferioare. La acest nivel, sunt prezente leziuni multiple sub formă de plăci eritemato-purpurice discret scuamoase, cu tendința la confluare, în special la nivelul zonelor posterioare ale gambelor și coapselor. La nivelul feței și gâtului se evidențiază un eritem discret, confirmat anamnestic de recunoașterea fotosensibilității. (Fig. 1)

Figura 1. Aspectul clinic relevă plăci și placarde eritemato-scuamoase, discret atrofice cu contur policiclic anular pe zonele extensorii ale membrelor superioare și inferioare și la nivelul trunchiului posterior

Examenul obiectiv general pe aparate și sisteme relevă modificări corespunzătoare vârstei și statusului bolilor asociate, fără importanță pentru motivul prezentării actuale.

Diagnosticul clinic formulat în urma anamnezei și a examenului obiectiv a fost cel de lupus eritematos cutanat subacut. Pentru confirmarea diagnosticului clinic și

excluderea altor afecțiuni cutanate care pot mima erupția lupică s-au efectuat determinări bio-umorale, biopsie cutanată (2 fragmente cutanate distincte recoltate din aceeași zonă afectată) pentru examenul histopatologic și imunfluorescența directă, recoltare de scuame pentru examen micologic direct si cultura pentru dermatofiți.

Investigațiile uzuale hematologice și biochimice au fost în limite normale cu excepția unui VSH ușor accelerat (VSH=40mm/h; VN<30mm/h) și a proteinei C reactive ușor crescute (CRP=0.78 mg/dl; VN<0.5 mg/dl). Din punct de vedere imunologic s-au decelat următoarele modificări: prezența anticorpilor anti-Ro (SS-A) în titru semnificativ crescut (177 UR/ml; VN<20 UR/ml), a anticorpilor antinucleari (pozitivi în titru de 1/1280 cu aspect pătat), a imunglobulinelor de tip G si M crescute (IgG=25.95 g/L; VN=7-16 g/L si IgM=3.16 g/L; VN=0.4-2.4 g/L), a prezenței crioglobulinelor și a factorului reumatoid reactiv (FR=16; VN<1.5). Examenul histopatologic al fragmentului de tegument recoltat de la nivelul unui placard de pe bratul stâng a relevat în colorația hematoxilină eozină ușoară hiperkeratoză, degenerescență hidropică a keratinocitelor din stratul bazal, edemul dermului, infiltrat inflamator limfocitar superficial dispus difuz (Fig. 2).

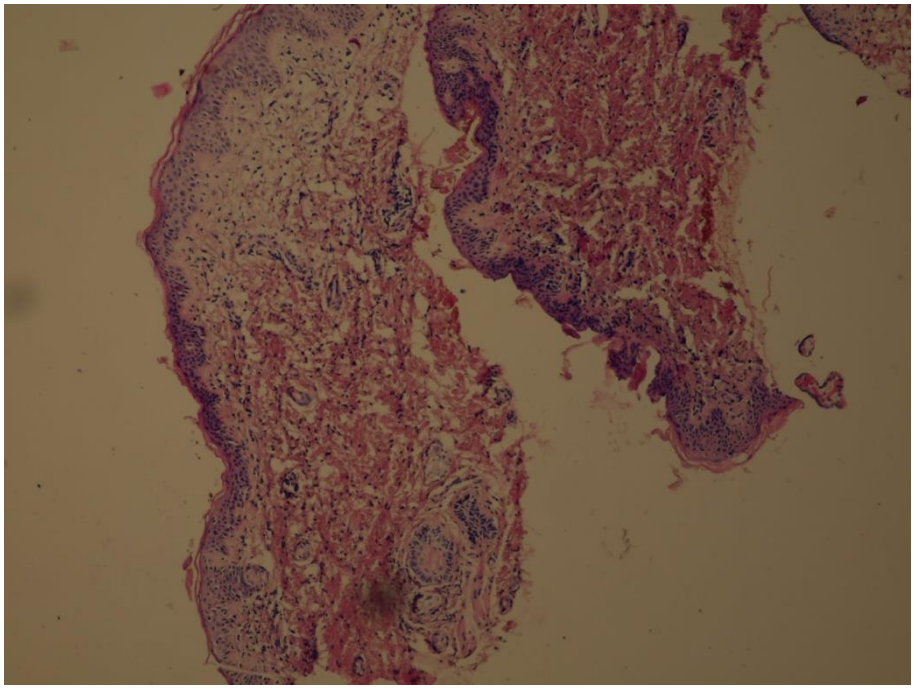

Figura 2. Aspectul histopatologic în colorația standard H-E (10X) relevă ușoară hiperkeratoză, degenerescență hidropică a keratinocitelor din stratul bazal, edemul dermului și infiltrat inflamator limfocitar superficial dispus difuz

Examinarea în imunfluorescența directă a fost negativă. Ca urmare, diagnosticul de certitudine formulat în urma anamnezei, examenului clinic și a explorărilor paraclinice a fost cel de Lupus eritematos cutanat subacut.

Examinările paraclinice mai sus descrise au permis excluderea altor afecțiuni cutanate care pot evolua cu erupție similară variantei anulare de lupus eritematos cutanat subacut. Astfel, tinea corporis a fost exclusă datorită examenului micologic direct și a culturii pentru specii de dermatofiți negative; granulomul anular a fost infirmat prin absența ariilor de colagen necrobiotic înconjurat de histiocite dispuse în pattern palisadat sau interstițial din dermul profund; pemfigusul foliaceu a fost exclus datorită absenței modificărilor sugestive de la nivelul epidermului și anume, spongioza epidermică și acantoliza; limfomul cutanat cu celule T prin absența infiltratului tumoral

limfocitar la nivel dermic și epidermic cu constituire la acest nivel de microabcese Pautrier. Eritemul anular centrifug, entitate inflamatorie cronică cutanată reactivă, a fost exclus prin titrul crescut al anticorpilor anti-Ro si a anticorpilor antinucleari, aspectul histopatologic al eritemului anular centrifug putând fi similar cu cel al lupusului eritematos cutanat subacut, exceptând degenerescența hidropică bazală. Dermatita de contact fotoalergică, respectiv erupția polimorfă la lumină au fost excluse de asemenea, prin prezența anticorpilor anti-Ro si antinucleari pozitivi în titru crescut.

Tratamentul indicat pacientei a constat în primul rând în inițierea măsurilor de fotoprotecție prin vestimentație (utilizarea de pălărie, haine care acoperă cât mai mult din suprafața cutanată și ochelari de soare) și aplicarea de cremă fotoprotectoare cu SPF 50+ înainte de expunerea la soare, cu 15-20 de minute, pe toate zonele cutanate neprotejate de haine, tot timpul anului. Având în vedere extensia leziunilor și prezența infecției virale C hepatice precum și a afecțiunii inflamatorii autoimune articulare, s-a optat pentru tratamentul sistemic cu antipaludice de sinteza - Hidroxicloroquina (Plaquenil) 2x200 mg pe zi, (după efectuarea examinării fundului de ochi care a exclus retinopatia, contraindicație oftalmologică pentru inițierea terapiei cu Hidroxicloroquină), pentru o perioadă de minim 3 luni, cu reevaluarea eficienței terapeutice după 3 luni și a titrului anticorpilor la fiecare 6 luni. Tratamentul local a constat din aplicarea seara la culcare strict pe zonele cutanate afectate timp de 14 zile de dermatocorticoid cu potență mare, Clobetasol dipropionat (Dermovate) sub formă de unguent, având în vedere caracterul uscat al leziunilor. S-a continuat terapia cu hepatoprotectoare și cea cu antialgice/AINS pentru controlul durerilor articulare în contextul poliartritei reumatoide. Evoluția pacientei sub tratamentul indicat a fost favorabilă, după 3 luni s-a constat dispariția leziunilor cutanate, fără constituire de cicatrici atrofice dar cu ușoară hipopigmentare reziduală la nivelul membrelor superioare și a trunchiului și hiperpigmentare cu aspect hemosiderotic la nivelul membrelor inferioare.

Discuții

Lupusul eritematos cutanat subacut apare mai frecvent la persoane tinere sau de vârstă medie, de sex feminin. 70-90% dintre paciente prezintă fotosensibilitate anormală a tegumentului expus la soare. Expresia clinică cutanată este reprezentată de două tipuri distincte de erupție: forma anulară, cu plăci eritematoase, ușor scuamoase, cu tendință la coalescență și contur policiclic și forma papulo-scuamoasă cu aspect psoriaziform sau eczematos, fiind însă posibil și aspectul mixt, combinat. Nu se constată prezența induraţiei, vindecarea se produce fără apariția atrofiei, putând fi posibile hipopigmentări post-inflamatorii reziduale. Localizarea leziunilor este pe zonele fotoexpuse: decolteu (distribuția în „V"), toracele posterior în partea superioară, zonele extensorii ale membrelor superioare. Respectă de obicei, scalpul, fața și membrele inferioare. Erupția se poate însoți de prezența artralgiilor și a mialgiilor în formele ușoare și de afectare renală, cerebrală și cutanată de tip vasculitic în formele severe, mai rare (10% din cazuri)(3). În cazul pacientei noastre, vârsta de debut a lupusului (mai înaintată) și prezența de leziuni tipice în partea inferioară a corpului sunt aspecte particulare mai rar raportate în literatură.

Din punct de vedere imunologic, 70% din cazuri prezintă anticorpi anti-Ro (SS-A) pozitivi, 70-80% prezintă anticorpi antinucleari pozitivi și doar 5% anticorpi anti-ADN dublu catenari pozitivi. Se estimează că 50% dintre pacienți prezintă sau dezvoltă criterii de încadrare în lupus eritematos sistemic.(3) Unele medicamente, cum ar fi: terbinafina, anti-TNF alpha, antiepilepticele, inhibitorii de pompă de protoni pot induce aparitia de lupus eritematos cutanat subacut, motiv pentru care anamneza minuțioasă este extrem de importantă.(4) Examenul histopatologic relevă modificări inflamatorii la nivelul dermului și degenerescența hidropică bazală, iar examinarea în imunfluorescență directă, depunere de depozite granulare fine de IgG foarte specifice, dar puțin sensibilă („dust-like particles") la nivelul epidermului și dermului papilar.(5)

Tratamentul în lupusul eritematos cutanat subacut constă în primul rând în prevenirea formării și progresiei leziunilor prin fotoprotecție strictă cu ajutorul

vestimentației, evitarea expunerii la soare și utilizarea de ecrane solar cu spectru UVA și UVB aplicate cu 20 de minute înainte de expunerea la soare, în cantitate suficientă ($2mg/cm^2$). Determinarea nivelului de vitamina D serică, care poate fi scazută datorită măsurilor de fotoprotecție și suplimentarea prin administrare orală de vitamina D_3 (400 UI pe zi), sunt de dorit pentru a evita instalarea precoce a osteoporozei. Dermocorticoizii nefluorinați și inhibitorii de calcineurină (tacrolimus 0.1%) reprezintă opțiunile terapeutice optime pentru tratamentul topic atunci când suprafața leziunilor este limitată, putând fi utilizate continuu pe durata a 3-4 săptămâni (dermocorticoizii) sau pe durată de timp mai lungă (tacrolimus). Terapia sistemică se adresează cazurilor cu leziuni extinse, non-responsive la terapia locală. Hidroxicloroquina este prima linie de tratament sistemic cu eficiență dovedită în doze de 200-400 mg pe zi. Alternative la pacienții nonresponsivi la antipaludice de sinteză sunt Metotrexatul (10-25 mg/saptamână), Azatioprina (2-3 mg/kgc/zi), Micofenolatul mofetil (1,5-3g/zi), Dapsona (25-150 mg/zi) și Rituximab (anticorp monoclonal anti CD20). Utilizarea corticosteroizilor sistemici (Prednison) în doze de 0.5-1 mg/kgc/zi este rezervată cazurilor severe, extinse, ca suport anti-inflamator pentru o perioadă scurtă de 3-4 săptămâni, până la instalarea completă a efectului imunosupresor al altor clase, din cauza riscului de reacții adverse și a necrozei avasculare induse de corticoterapie.(6)

Apariția crioglobulinelor în sângele pacienților infectați cu virus hepatitic C este prezentă la 60-90% din cazuri, dar vasculita crioglobulinemică apare la doar 5-10% dintre ele. Depunerea de crioglobuline afectează vasele mici de sânge (în special din tegument), articulațiile, nervii periferici și rinichii. Tabloul clinic al vasculitei poate îmbrăca forme ușoare cu purpură palpabilă, artralgii sau forme severe, fulminante cu afectare de tip glomerulonefrită, multiviscerală sau cu afectare de sistem nervos central, ducând la decesul pacientului. Terapia vasculitei crioglobulinemice face apel la medicație imunosupresoare (corticoterapie, azatioprina și ciclofosfamidă) și plasmafereză, însă în ultimii ani, interferonul alpha pegylat și ribavirina iar mai nou,

terapia interferon free cu antivirale cu acțiune directă, asigură prin efectul țintit asupra încărcăturii virale hepatice, controlul optim al manifestărilor vasculitice, atât în formele ușoare cât și în cele severe, precum si eliminarea genomului viral din celula hepatică.(7)

În concluzie, asocierea a două afecțiuni autoimune, poliartrită reumatoidă cu lupus eritematos cutanat subacut la o pacientă cu hepatită cronică virală de tip C și vasculită crioglobulinemică poate ridica probleme de abordare terapeutică, întrucât în cazul în care stadiul infecției virale cronice nu permite terapia antivirală specifică de clearance complet al viremiei, medicația imunosupresoare necesară pentru controlul bolilor autoimune și a vasculitei poate fi dificil de ales și efectuat, existând riscul unei hepatite fulminante cu prognostic rezervat.

Bibliografie:

1. Okon L and Werth V. Cutaneous Lupus Erythematosus: Diagnosis and treatment. *Best Pract Res Clin Rheumatol*. 2013 June ; 27(3): 391–404. doi:10.1016/j.berh.2013.07.008.

2. Sene D, Ghillani-Dalbin P, Thibault V, Guis L, Musset L, Duhaut P et al. Longterm course of mixed cryoglobulinemia in patients infected with hepatitis C virus. J Rheumatol 2004;31:2199-206.

3. Parodi A, Caproni M, Cardinali C, et al. Clinical, histological and immunopathological features of 58 patients with subacute cutaneous lupus erythematosus: a review by the Italian group of immunodermatology. Dermatology. 2000; 200:6–10.

4. Grönhagen CM, Fored CM, Linder M, et al. Subacute cutaneous lupus erythematosus and its association with drugs: a population-based matched case-control study of 234 patients in Sweden. Br J Dermatol. 2012; 167(2):296–305.

5. Nieboer C, Tak-Diamand Z, Van Leeuwen-Wallau HE. Dust-like particles: a specific direct immunofluorescence pattern in sub-acute cutaneous lupus erythematosus. Br J Dermatol. 1988;118:725–9.

6. Kuhn A, Ruland V, Bonsmann G. Cutaneous lupus erythematosus: Update of therapeutic options: Part 1. J Am Acad Dermatol. 2011; 65(6):e179–93.

7. P Cacoub. Recent advances in the treatment of HCV cryoglobulinemia vasculitis. Presse Med. 2011; 40: 991–994

Consimțământul informat al pacientei a fost obținut.

Melanoame multiple primare metacrone

[1]Alina-Florentina Vasilovici, [2]George Dindelegan, [3]Gheorghe Cobzac, [4]Alexandra Pușcaș, [1]Corina Vornicescu, [5]Carolina Solomon, [1]Simona Șenilă

[1]Disciplina Dermatologie, Facultatea de Medicină, Universitatea de Medicină și Farmacie "Iuliu Hațieganu" Cluj-Napoca
[2]Disciplina Chirurgie I, Facultatea de Medicină, Universitatea de Medicină și Farmacie "Iuliu Hațieganu" Cluj-Napoca
[3]Spitalul Clinic Judetean de Urgență Cluj-Napoca, Laboratorul de Medicină Nucleară
[4] Disciplina Fiziologie, Facultatea de Medicină, Universitatea de Medicină și Farmacie "Iuliu Hațieganu" Cluj-Napoca
[5]Disciplina Radiologie, Facultatea de Medicină, Universitatea de Medicină și Farmacie "Iuliu Hațieganu" Cluj-Napoca

Introducere

Melanomul cutanat este cea mai agresivă formă de neoplazie a pielii și reprezintă aproximativ 3% din totalitatea tumorilor maligne ale pielii (1). Rata incidenței melanomului este în creștere, fiind mai accelerată decât a oricărei altă formă de neoplazie (2), iar trendul ascendent al incidenței pare să continue până în 2030, conform unor modele de predicție (3). În Europa, există variații importante între țări pentru rata incidenței (11,1 la 100000), cât și pentru rata mortalității (2,3 la 100000) (4), cea mai mare mortalitate fiind înregistrată în țările nordice și cea mai scăzută în Europa de Est (4). În România rata mortalității raportată pentru cazurile de melanom a

fost de 1,4 la 100000, fiind printre cele mai scăzute de pe continent (4), dar posibil subraportată.

Campaniile de educație populațională pe tema melanomului, precum și cele de prevenție și diagnostic timpuriu instituite in ultimii ani la nivel global (5), dar și apariția unor noi medicamente pentru tratamentul bolii metastatice (6,7), au condus la creșterea ratei de supraviețuire la pacienții cu melanom. Astfel, o supraviețuire mai bună poate explica probabilitatea dezvoltării în timp a unor noi malignități, anumiți pacienți putând dezvolta melanoame multiple.

Incidența raportată în literatură a melanoamelor multiple variază între mai puțin de 1% și peste 10% la 5 ani (8). Al doilea melanom este diagnosticat cel mai frecvent într-o perioadă de până la 2 ani după diagnosticarea primului melanom (9). În majoritatea cazurilor tumora secundară are o grosime mai mică decât prima (9). Un studiu retrospectiv a identificat ca factori de risc pentru dezvoltarea melanoamelor multiple sexul masculin și vârsta înaintată; al doilea melanom a fost localizat cel mai frecvent la nivelul capului și gâtului (8).

Raportăm cazul unei paciente vârstnice cu melanoame primare multiple metacrone, care a dezvoltat inițial un melanom nodular la nivelul brațului drept, iar după o perioadă de 5 ani un melanom subunghial la nivelul halucelui drept.

Prezentare de caz

O pacientă în vârstă de 63 de ani din mediul urban s-a prezentat în serviciul de dermatologie pentru o formațiune tumorală nodulară, localizată la nivelul brațului drept debutată de aproximativ câteva luni. Antecedentele personale patologice și cele heredocolaterale au fost nesemnificative. Pacienta și-a desfășurat activitatea în principal în spațiu închis, cu expunere rară la soare.

Examenul clinic a evidențiat o formațiune tumorală bine delimitată, de aproximativ 1 cm diametru, cu multiple nuanțe neregulate de roșu închis, maro, gri, cu o crustă pe suprafață, și un minim eritem peritumoral (Fig. 1a). Examinarea

dermatoscopică a leziunii a relevat prezența unor zone fără structură de culoare gri, roz și a unei cruste hematice; nu a fost identificat pigmentul melanic (Fig. 1b). Examinarea clinică și dermatoscopică nu au putut stabili cu certitudine diagnosticul: absența pigmentului favoriza diagnosticul de hemangiom trombozat, însă nu putea fi exclus un melanom nodular.

Figura 1. a. Melanom nodular braț drept - aspect clinic b. Dermatoscopia melanomului nodular braț drept

S-a practicat biopsia excizională a formațiunii tumorale în anestezie locală, cu margini de rezecție de 2 mm. Examenul histopatologic a stabilit diagnosticul de certitudine: melanom nodular ulcerat cu un indice Breslow de 3mm , care se extindea până în dermul reticular (Clark IV), 8 mitoze/mm^2, fără emboli tumorali limfatici, venoși și nici infiltrare tumorală perineurală (pT3bL0V0), cu doi noduli sateliți la nivelul dermului cu extensie în hipoderm (Fig. 2 a, b, c).

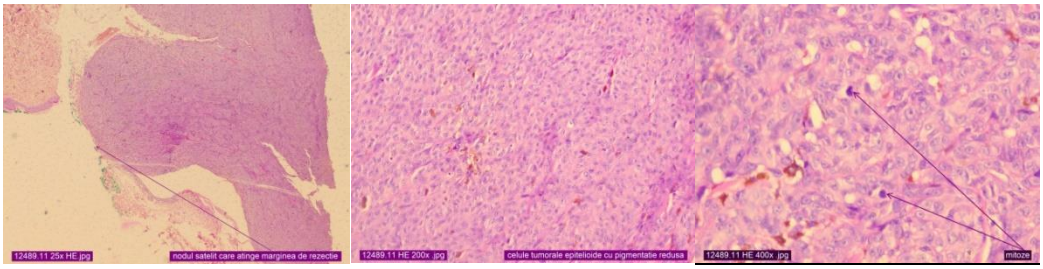

Figura 2. a. Examen histopatologie melanom nodular braț drept, hematoxilină-eozină, 25x. b. Celule epitelioide cu pigmentație redusă, hematoxilină-eozină, 200x. C. Mitoze, hematoxilină-eozină, 400x

Pentru evaluarea extensiei loco-regionale și la distanță a bolii precum și pentru stabilirea oportunității efectuării biopsiei ganglionului santinelă, s-au efectuat investigații imagistice (ecografia ganglionară, ecografia abdominală și radiografia toracică) - care nu au prezentat modificări sugestive de metastazare, astfel că pacienta a efectuat biopsia ganglionului santinelă și re-excizia cicatricii cu margini de siguranță de până la 2 cm. Au fost excizați 7 limfoganglioni captanți de la nivelul axilei drepte și examinați histopatologic - rezultatul a fost negativ, fără celule tumorale. Ca urmare, stadiul bolii a fost încadrat ca IIB și conform recomandărilor ghidurilor internaționale de tratament și monitorizare a pacienților cu melanom (NCCN) pacienta s-a prezentat la control clinic și imagistic periodic: o dată la 3 luni în primii 2 ani, apoi o dată la fiecare 6 luni în următorii 3 ani.

După 5 ani de urmărire periodică, pacienta a prezentat la nivelul halucelui drept o formațiune tumorală subunghială, cu creștere rapidă în dimensiune, în aproximativ 8 săptămâni, care nu a fost prezentă la controlul precedent. Examinarea clinică a evidențiat o formațiune tumorală la marginea distală a unghiei pe patul unghial, bine delimitată, de aproximativ 1/0,7 cm, de culoare roșie, friabilă, ce sângera ușor la atingere. La nivelul proximal al lamei unghiale s-a observat o pată maronie-negricioasă, ce prezenta striații longitudinale spre marginea distală (Fig. 3a). Examinarea dermatoscopică a formațiunii friabile a identificat zone roșii lăptoase fără structură, iar examinarea petei maronii - neregularitatea nuanțelor de maro-negru, precum și linii maronii de diferite grosimi și nuanțe. Având în vedere aspectul clinic și evoluția rapidă a leziunii, diagnosticul diferențial al leziunii a fost: botriomicom sau melanom subunghial. Pentru stabilirea diagnosticului de certitudine, în anestezie locală s-a efectuat îndepărtarea lamei unghiale (care avea atașată o arie de hematom

subunghial corespunzatoare petei maronii-negricioase) și biopsia incizională a formațiunii tumorale de la nivelul patului unghial proximal (Fig. 3b, 3c).

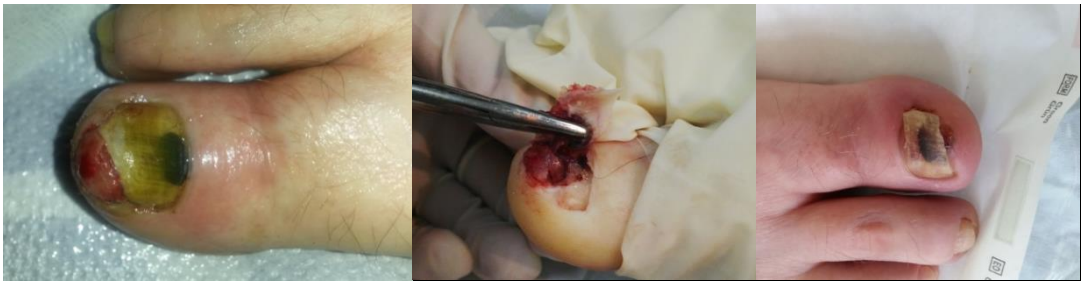

Figura 3. a. Melanom nodular subunghial haluce drept - aspect clinic. b. Melanom nodular subunghial haluce drept - aspect intra-operator. c. Lama unghială cu hemoragie subunghială - aspect postoperator. Repliu unghial liber de pigment.

Examinarea histopatologică a relevat o proliferare de celule epitelioide de talie medie, cu citoplasma eozinofilă, cu nuclei veziculoși și nucleoli proeminenți, cu arii de hemoragie și necroză (fig. 4 a, b). Pentru stabilirea diagnosticului de certitudine s-au efectuat teste imunohistochimice, celulele tumorale fiind S100 și Melan A pozitive (markeri specifici pentru melanom) și panCK negative (marker specific pentru țesutul epitelial și carcinom). Fenotipul imunohistochimic a corespuns unui melanom.

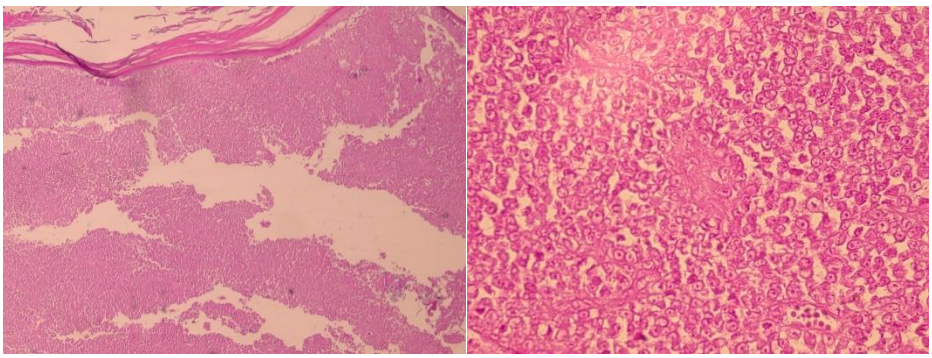

Figura 4. a. Histopatologie melanom nodular subunghial haluce drept, hematoxilină-eozină, 25x b. Celule epitelioide cu nuclei veziculoși, hematoxilină-eozină, 200x

Tratamentul chirurgical definitiv a constat în amputația falangei distale a halucelui drept și biopsia ganglionului santinelă inghinal drept. Examinarea histopatologică a evidențiat un melanom nodular ulcerat cu un indice Breslow de 3,6 mm, nivel Clark IV, 3 mitoze/mm^2, fără emboli tumorali limfatici sau vasculari, fără invazie perineurală (pT3bL0V0); biopsia ganglionului santinelă a evidențiat limfoganglion captant care nu a prezentat celule tumorale. Examinările imagistice (ecografie abdominală, radiografie toracică, CT toraco-abdomino-pelvin) au fost în limite normale. Stadiul bolii a fost încadrat ca IIB. Pacienta a urmat control clinic și imagistic periodic la 3 luni. După 18 luni de la diagnosticul celui de-al doilea melanom pacienta a prezentat edem important, brusc instalat, la nivelul membrului inferior drept, la 4 saptămâni după ultimul control. Ecografia abdominală a evidențiat o masă pelvină parasagital dreapta, iar ecografia membrului inferior drept - tromboza parțial recanalizată la nivelul venei safena mare din dreapta, asociată cu tromboza parțială a unor traiecte venoase superficiale. CT-ul abdominal cu substanță de contrast completat de RMN-ul abdomino-pelvin cu substanță de contrast a evidențiat o formațiune tumorală localizată în spațiul pelvi-subperitoneal între mușchiul psoas și mănunchiul vascular iliac comun și extern, de aproximativ 14/10,5/15 cm, cu zone de necroză și hemoragie în interior; precum și metastaze suprarenaliene bilateral. Din formațiunea tumorală pelvi-subperitoneală s-a efectuat puncție-biopsie eco-ghidată care a confirmat aspectul imagistic de metastază de melanom. Având în vedere prezența metastazelor la distanță (stadiul IV de boală), s-a efectuat determinarea mutației BRAF V600E, în vederea instituirii tratamentului target. Testarea a fost pozitivă, iar pacienta a fost îndrumată într-un serviciu de oncologie unde s-a instituit tratamentul sistemic cu Dabrafenib (inhibitor BRAF) în combinație cu Trametinib (inhibitor MEK). După aproximativ 6 luni, în ciuda tratamentului oncologic efectuat, boala a progresat cu apariția de metastaze hepatice multiple și invazia vaselor iliace comune care au cauzat decesul pacientei.

Discuții

Creșterea perioadei de supraviețuire la pacienții cu melanom datorită noilor metode terapeutice, precum și diagnosticarea timpurie a melanomului, în stadii incipiente, datorită programelor de educație populațională, pot explica apariția melanoamelor multiple la un număr mai mare de pacienți. Până la aproximativ 10% din pacienții cu melanom pot dezvolta mai mult de un melanom primar (10). La pacienții cu melanoame multiple, tumorile apar în 26-40% din cazuri ca și leziuni sincrone (al doilea melanom este diagnosticat în mai puțin de 3 luni de la diagnosticarea primului) (11). Un studiu condus de un grup de autori din Germania a identificat 6.5% pacienți cu melanoame multiple; aproximativ jumătate dintre acestea (47.9%) au apărut în decurs de un an de la diagnosticul primei tumori, iar 26.7% au fost leziuni sincrone. Autorii au explicat acest procent crescut prin probabilitatea ca multe melanoame secundare să fie prezente într-un stadiu subclinic la diagnosticarea primei tumori, fiind apoi diagnosticate precoce în timpul controalelor clinice (9). Și alte studii au evidențiat faptul că riscul de a dezvolta un al doilea melanom este mai crescut în primul an de la diagnosticarea primei leziuni; însă acest risc continuă să fie mai crescut pentru următorii 20 de ani (8). Moore și colaboratorii au identificat un risc de 2% de a dezvolta un al doilea melanom în primul an după diagnosticarea primei tumori, risc ce a scăzut apoi la 1%, rămânând stabil până la 15 ani de supraveghere (8). Pacienta noastră a dezvoltat două melanoame primare metacrone la un interval de 5 ani.

În pofida supravegherii atente prin prezentarea regulată a pacientei la controalele clinice, al doilea melanom a prezentat un indice Breslow ușor mai crescut față de prima leziune (3.6 mm vs 3 mm), însă ambele au fost încadrate în același stadiu tumoral (T3b). Acest aspect a fost diferit față de majoritatea datelor raportate în literatură, unde s-a identificat o grosime tumorală mai mică la al doilea melanom (11,12). Explicația pentru indicele Breslow mai mic a fost reprezentată de diagnosticarea precoce a celui de-al doilea melanom la pacienții care se prezintă în mod regulat la controlul clinic

(13). Gassenmaier și colaboratorii au realizat un studiu în care au identificat un indice Breslow mai mic la al doilea melanom la majoritatea pacienților. Indicele Breslow a fost mai mare de 2 mm pentru al doilea melanom la doar 2,8% din pacienții cu melanoame multiple, în pofida unei supravegheri clinice periodice. Grosimea tumorală mai mare de 2 mm a fost explicată de prezentarea clinică atipică sau de forme histopatologice mai rare (9). În cazul pacientei noastre, indicele Breslow mai mare la cel de-al doilea melanom poate fi explicat prin forma clinică particulară (melanom subunghial), cât și prin forma histopatologică de melanom nodular - acestea prezintă o evoluție mai rapidă, precum si un prognostic mai rezervat.

Există puține date în literatură despre prognosticul pacienților cu melanoame multiple. Cele mai multe studii realizate pe loturi mari de pacienți i-au exclus pe cei cu melanoame primare multiple atunci când au calculat supraviețuirea deoarece au considerat că nu se poate stabili cu exactitate care dintre tumorile primare a determinat apariția bolii metastatice. Studiile inițiale au raportat o supraviețuire mai bună la pacienții cu melanoame multiple față de cei cu o singură tumoră (14,15). Acest rezultat poate fi explicat prin calcularea supraviețuirii de la momentul diagnosticului primului melanom. Studiile mai recente au considerat o covariabilă dependentă de timp atunci când au calculat supraviețuirea pacienților cu melanoame multiple; astfel, supraviețuirea acestora s-a dovedit a fi mai scăzută față de cea a pacienților cu o singură leziune (16,17). Youlden și colaboratorii au identificat o rată a riscului de 2 ori mai mare atunci când au calculat supraviețuirea la 10 ani pentru pacienții cu melanoame multiple față de cei cu un singur melanom (16).

După diagnosticarea celui de-al doilea melanom pacienta noastră a prezentat o perioadă de supraviețuire fără boală ("disease free survival") relativ scurtă, de 18 luni. În pofida controalelor clinice și imagistice regulate, la interval de 3 luni, boala a evoluat rapid, prin diseminare hematogenă, determinând apariția unei mase tumorale de dimensiuni mari (14/10,5/15 cm) în spațiul pelvi-subperitoneal într-un interval de timp redus, de aproximativ 3 luni. Diseminarea metastatică pe cale hematogenă a continuat

în pofida tratamentului oncologic, pacienta decedând la 6 luni după apariția primei metastaze.

În concluzie, cazul prezentat ilustrează un caz tipic de melanoame multiple primare metacrone. Particularitatea cazului este reprezentată de diseminarea hematogenă a melanomului, care apare mai rar, principala cale de metastazare a acestei neoplazii fiind calea limfatică. În același timp, cazul ilustrează necesitatea continuării supravegherii atente, atât clinice cât și imagistice a pacienților diagnosticați cu melanom pentru o perioadă lungă de timp (zeci de ani). Totodată, subliniază necesitatea instituirii programelor de educație populațională în ceea ce privește auto-examinarea cutanată cu rolul de a crește șansa de a surprinde în stadii incipiente a unui posibil melanom.

Bibliografie

1. American Cancer Society. Cancer Facts & Figures 2016. Atlanta (GA): American Cancer Society; 2016.

2. Giblin AV, Thomas JM. Incidence, mortality and survival in cutaneous melanoma. J Plast Reconstr Aesthet Surg. 2007;60(1):32–40.

3. Guy GP, Thomas CC, Thompson T, Watson M, Massetti GM, Richardson LC. Vital Signs: Melanoma Incidence and Mortality Trends and Projections — United States, 1982–2030. MMWR. Morbidity and Mortality Weekly Report. 2015;64(21):591-596.

4. Ferlay J, Steliarova-Foucher E, Lortet-Tieulent J, Rosso S, Coebergh JW, Comber H, et al. Cancer incidence and mortality patterns in Europe: estimates for 40 countries in 2012. Eur J Cancer. 2013 Apr;49(6):1374–403.

5. Tripp MK, Watson M, Balk SJ, Swetter SM, Gershenwald JE. State of the science on prevention and screening to reduce melanoma incidence and mortality: The time is now. CA Cancer J Clin. 2016; 66:460–80.

6. Ribas A, Hamid O, Daud A, Hodi FS, Wolchok JD, Kefford R et al. Association of Pembrolizumab With Tumor Response and Survival Among Patients With Advanced Melanoma. JAMA. 2016;315:1600-9.

7. Long GV, Stroyakovskiy D, Gogas H, levchenko E, de Braud F, Larkin J et al. Dabrafenib and trametinib versus dabrafenib and placebo for Val600 BRAF-mutant melanoma: a multicentre, doubleblind,phase 3 randomised controlled trial. Lancet. 2015;386:444–51.

8. Moore MM, Geller AC, Warton EM, Schwalbe J, Asgari MM. Multiple primary melanomas among 16,570 patients with melanoma diagnosed at Kaiser Permanente Northern California, 1996 to 2011. J Am Acad Dermatol. 2015;73:630–6.

9. Gassenmaier M, Stec T, Keim U, Leiter U, Eigentler TK, Metzler G et al. (2018). Incidence and characteristics of thick second primary melanomas: a study of the German Central Malignant Melanoma Registry. J Eur Acad Dermatol Venereol. 2019Ian;33(1):63-70. doi:10.1111/jdv.15194.

10. Juul Nielsen L, Rosenkrantz Holmich L. Eleven primary melanomas, colon cancer, and atypical nevi in the same patient: a case report and literature review. Case Rep Dermatol Med. 2016;2016:3145986.

11. Savoia P, Osella-Abate S, Deboli T, Marenco F, Stroppiana E, Novelli M et al. Clinical and prognostic reports from 270 patients with multiple primary melanomas: a 34-year single-institution study. J Eur Acad Dermatol Venereol. 2012 Iul; 26(7):882-8.

12. van der Leest RJ, Flohil SC, Arends LR, deVries E, Nijsten T. Risk of subsequent cutaneous malignancy in patients with prior melanoma: a systematic review and meta-analysis. J Eur Acad Dermatol Venereol. 2015 Iun; 29(6):1053-62.

13. De Giorgi V, Rossari S, Papi F, Gori A, Alfaioli B, Grazzini M et al. Multiple primary melanoma: the impact of atypical naevi and follow up. Br J Dermatol. 2010 Dec;163(6):1319-22.

14. Doubrovsky A, Menzies SW. Enhanced survival in patients with multiple primary melanoma. Arch Dermatol. 2003;139:1013-8.

15. Kricker A, Armstrong BK, Goumas C, Thomas NE, From L, BUsam K et al. Survival for patients with single and multiple primary melanomas: the genes, environment, and melanoma study. JAMA Dermatol. 2013 Aug;149(8):921-7.

16. Youlden DR, Baade PD, Soyer HP, Youl PH, Kimlin MG, Aitken JF, et al. Ten-year survival after multiple invasive melanomas is worse than after a single melanoma: a population-based study. J Invest Dermatol. 2016;136:2270–2276.

17. Peek G, Olsen CM, Baade P, Youlden DR, Aitken JF, Green AC et al. Survival in patients with multiple primary melanomas: systematic review and meta-analysis, J Am Acad Dermatol. 2020 Apr;1:S0190-9622(20)30499-0.

Consimțământul informat al pacientului a fost obținut înainte de publicare

Ulcer venos cronic gambă stângă. Insuficiență cronică venoasă CEAP 6. Limfedem cronic secundar gambă stângă.

[1]Daniela Vornicescu, [2]Tudor Radu Pop

[1]Disciplina Dermatologie, Facultatea de Medicină, Universitatea de Medicină și Farmacie "Iuliu Hațieganu" Cluj-Napoca

[2] Disciplina Chirurgie V, Facultatea de Medicină, Universitatea de Medicină și Farmacie "Iuliu Hațieganu" Cluj-Napoca

Introducere

Insuficiența venoasă cronică este o problemă de sănătate în toate țările lumii. Cel mai frecvent este afectată circulația venoasă de reîntoarcere de la nivelul membrelor inferioare. Insuficiența venoasă a membrelor inferioare se manifestă cel mai frecvent din cea de-a 4-a decadă de vârstă. Formele de manifestare sunt de la simple dilatații venoase până la ulcere varicoase cu evoluție cronică sau insuficiență venoasă cronică profundă.

Fiind o maladie cu incidență crescută și cu manifestări obiective aflate la granița dintre specialități (medicină de familie, dermatologie, medicină internă, chirurgie, chirurgie vasculară, etc.), pacienții se prezintă la diferiți medici, iar sistemul medical este încărcat de costuri ridicate referitoare la diagnosticul și, mai ales, la tratamentul acestor bolnavi.

Ulcerul venos, una dintre manifestările insuficienţei venoase cronice a membrelor inferioare, este o cauză majoră de morbiditate, fiind întâlnit cu frecvență din ce în ce mai mare pe măsura creșterii vârstei. Este responsabil de un mare număr de zile de spitalizare și tratament medical, de îngrijiri medicale la domiciliu, absenteism de la locul de muncă, și, în consecință, de costuri economice importante.

Prezentare de caz

Prezentăm cazul unei paciente, M.M, în vârstă de 72 ani din mediu rural, cunoscută cu HTAE și CIC sub tratament medicamentos, diabet zaharat non-insulino-dependent, sub tratament medicamentos, suprapondere, insuficiență venoasă cronică la nivelul membrelor inferioare, bilateral, cu varice hidrostatice ale membrelor inferioare, neglijate. În antecedentele fiziologice reținem 2 sarcini cu naștere la termen pe cale naturală. A lucrat în mediu agricol, cu activitate fizică intensă, în ortostatism prelungit.

Se prezintă la internare trimisă de către medicul de familie pentru o leziune tegumentară ulcerativă la nivelul gambei stângi cu evoluție trenantă, de mai mulți ani, cu perioade de ameliorare și de aparentă vindecare. A urmat diverse tratamente locale cu unguente, creme, soluții antiseptice sau empirice. În ultima perioadă (ultimul an) ulcerația nu s-a mai vindecat, din contră, leziunea a progresat atât ca dimensiune cât si ca profunzime, motiv pentru care este trimisă la internare în serviciul de dermatologie.

La internare, la nivelul gambei stângi în cele 2/3 inferioare se constată o circumferință gambieră cu cca 3 cm mai mare decât gamba contralaterală, tegumente cu colorație brun-roșietică in ½ distală, cu indurare subcutanată, prezența de venectazii subcutanate nesistematizate la nivelul întregului membru inferior, însă preponderent în teritoriul de drenaj al venei safene interne; multiple ulcerații, unele unite, formând o ulcerație circumferențială în 1/3 inferioară a gambei, de cca 20 cm diametru transversal și între 3 și 6 cm diametru longitudinal, cu margini elevate, pseudopolipoide, neregulate, cu fundus acoperit de detritusuri necrotice și de fibrină, cu secreții fetide, purulente relativ abundente. În 1/3 inferioară a gambei stângi, în jurul maleolelor se constată o îngroșare importantă a gambei, datorită unui edem limfatic dur, persistent afimativ de mulți ani, fără semnul godeului, cu o importantă papilomatoză. (Fig. 1 a,b, c)

Figura 1. a. Aspect din viziune laterală a ½ inferioare a gambei: ulcere pe faţa antero-laterală a 1/3 inferioare a gambei, importantă dermatoscleroză perimaleolar extern şi coloraţie brun-roşietică a tegumentelor în ½ inferioară a gambei; b. Aspect din viziune anterioară a ½ inferioare a gambei: tendinţa la confluenţă a leziunilor ulceroase. c. Aspect din viziune medială a ½ inferioare a gambei stângi: limfedem cronic cu dermatoscleroză şi papilomatoza cutanată importantă.

Examinările de laborator au relevat ușoară leucocitoză cu neutrofilie moderată, ușoară creștere a valorilor glicemiei, ureei și creatininei serice, a colesterolului, HDL colesterolului și trigliceridelor, precum și a transaminazelor. Secreția recoltată din leziunea ulceroasă a relevat infecție cu Escherichia coli.

Diagnosticul diferențial s-a făcut cu ulcerațiile de tip arterial pe fond de trombangeită obliterantă sau angiopatie diabetică, ulcerații din cadrul bolilor hematologice cum ar fi coagulopatiile ereditare, sferocitoza, thalasemia, trombocitemia esențială, sindroamele limfo- și mieloproliferative. De asemenea, s-au luat în considerare cauze de tip traumatic: plăgi, arsuri, mușcături, etc., sau de tip infecțios: difterie, sifilis terțiar, lupus, micoze, leishmaniaza. Un diagnostic diferențial dificil este cel cu leziuni tumorale exulcerate: carcinoame spinocelulare sau bazocelulare, melanomul malign, sarcomul Kaposi, limfomul malign, determinări

secundare cutanate. Unele dermatoze pot avea manifestări clinice asemănătoare: pyoderma gangrenosum, sarcoidoza, scleroza sistemică, bulozele, vasculita nodulară, vasculita leucocitoclastică. În unele afecțiuni neurologice pot fi prezente ulcerații tegumentare: paraplegia, siringomielia, amiloidoza, neuropatia periferică diabetică sau post traumatică (1,3).

Pe baza anamnezei, examenului clinic și a examinărilor paraclinice s-a stabilit diagnosticul final de ulcer venos cronic gambă stângă, insuficiență cronică venoasă CEAP 6, limfedem cronic secundar gambă stângă.

În cadrul tratamentului s-a instituit repaus la pat cu poziție de drenaj procliv al membrelor inferioare, contenție elastică. Zilnic s-a efectuat toaleta antiseptică cu soluție Nitrat de argint 1‰, lavajul cu soluție clorhexidină și debridarea mecanică, chirurgicală, a țesuturilor necrotice și a fibrinei din craterul ulceros. Apoi s-a aplicat pe ulcer unguent cu uree 20 %, ulterior 10 %, sub pansament steril; perilezional s-a aplicat unguent zincat, protector tegumentar. S-a instituit tratament antibiotic cu Amoxicilină 2 g/zi, per oral, conform antibiogramei. S-a efectuat tratamentul sistemic al afecțiunilor asociate, inclusiv pentru diabetul zaharat cu menținerea glicemiei în limite acceptabile.

Evoluția pe perioada spitalizării, timp de trei săptămâni, a fost lent favorabilă cu remisia edemului gambier, ameliorarea aspectului tegumentului perilezional, apariția de țesut de granulație bine vascularizat în interiorul craterului ulceros.

S-a externat cu recomandările de evitare a ortostatismului prelungit, poziție de drenaj procliv al membrelor inferioare pentru o perioadă cât mai îndelungată pe parcursul zilei, igiena corporală și locală riguroasă, toaleta locală cu soluție clorhexidină, unguent zincat aplicat periulceros, unguent cu uree 10 % alternativ cu unguent cu sulfadiazină argentică pe ulcer, sub pansament steril. S-a recomandat utilizarea zilnică a contenției elastice și efectuarea drenajului limfatic. Un lucru important de menționat, pacienta a beneficiat de drenaj limfatic manual de două ori pe lună timp de doi ani.

La controlul de după 22 luni s-a constatat că gamba stângă are o circumferință egală cu gamba contralaterală, zona de edem limfatic cronic cu papilomatoză s-a redus progresiv până la dispariție, iar leziunile ulcerative s-au închis (Fig. 2 a,b,c)

Figura 2. a. Aspect din viziune laterală a ½ inferioare a gambei. b. Aspect din viziune anterioară a ½ inferioare a gambei. c. Aspect din viziune medială a ½ inferioare a gambei.

A cedat senzația subiectivă de gambă grea, iar pacienta se deplasează cu mai multă usurință.

Discuții

Noțiuni de anatomie și fiziologie

Sângele venos al membrelor inferioare se drenează centripet spre inimă prin intermediul sistemului venos al membrelor inferioare. Acesta are două componente: superficial și profund (subfascial). Între cele două sisteme există o serie de vene ce permit trecerea sângelui din sistemul superficial în cel profund (venele comunicante sau perforante).

Sistemul venos superficial al membrelor inferioare este compus în principal din două vene importante: vena safenă mare (internă) și vena safenă mică (externă). Vena

safenă mare ia naștere din sistemul venos de pe fața dorsală a piciorului și pornește din zona premaleolară internă spre rădăcina membrului, suprafascial, în țesutul celular subcutan, pe fața antero-internă a gambei, pe fața medială a genunchiului și fața medială a coapsei, până la vărsarea în circulația venoasă profundă. Joncțiunea dintre vena safenă internă și vena femurală superficială (crosa safenei mari) se află în triunghiul Scarpa, sub ligamentul inghinal, medial de artera femurală. În zona de jocțiune, vena safenă mare primește o serie de afluenți ce drenează sângele de pe fața anterioară și laterală a coapsei, peretele abdominal anterior și pelvis. Vena safenă mică ia naștere din sistemul venos de pe fața laterală a piciorului și pornește din zona retromaleolară internă pe fața posterioară a gambei până la vărsarea în circulația venoasă profundă. Joncțiunea dintre vena safenă externă şi vena poplitee se află în spatele genunchiului, în fosa poplitee. Cele două vene safene sunt conectate prin intermediul mai multor vene superficiale.

Sistemul venos profund este format din venele tibială anterioară și posterioară și venele peroniere care însoțesc arterele omonime. Ele se unesc cu venele surale (soleare și gastrocnemiene) ce drenează grupele musculare omonime și formează vena poplitee. După joncțiunea acesteia cu vena safenă externă se formează vena femurală superficială. În regiunea inghinală, după joncțiunea cu vena safenă externă, se unește cu vena femurală profundă și de aici se varsă în vena iliacă.

Venele perforante sau comunicante sunt în număr variabil, însă au o importanță deosebită. Vena perforantă Cockett face legătura între vena tibială posterioară și ramuri posterioare ale safenei mari la nivelul porțiunii distale a gambei în 1/3 distală. Venele perforante Dodd și Boyd conectează safena mare cu vena femurală superficială la nivelul feței mediale a coapsei, și, respectiv la nivelul feței mediale a genunchiului.

Sistemul venos este dotat cu valve unidirecționale, fine (valvele axiale), ce mențin scurgerea sângelui de jos în sus, spre inimă, acesta fiind principalul rol al sistemului venos al membrelor inferioare. La zona de vărsare a sângelui din sistemul venos superficial în sistemul venos profund, indiferent că e vorba de joncțiunea safeno-

poplitee, cea safeno-femurală sau vărsarea venelor comunicante în sistemul venos profund, există de asemenea valve unidirecționale ce în mod fiziologic permit doar trecerea din superficial spre profund (valve ostiale). Toate aceste valve în condiții normale de funcționare au rol antireflux (1).

Forțele care drenează sângele venos spre inimă sunt: constricția venelor plantare, mobilitatea gleznei, funcția de pompă a musculaturii lojelor gambei, elasticitatea fasciilor musculare, tonusul venos, vasoconstricția posturală, pulsațiile arterelor de vecinătate, mișcările respiratorii ale diafragmului, presiunea negativă generată de contracția cardiacă.

Conform studiilor, presiunea venoasă în ortostatism la nivelul sistemului venos al membrelor inferioare măsurată în ortostatism la nivelul gleznei este de cca 85 mmHg. La mers, după cca 10 pași, scăderea fiziologică a presiunii intravenoase merge până la 25 mm Hg. Se pare că această scădere nu este dependentă de viteza de mers, însă are legătură cu funcția de pompă a musculaturii gambei, mobilitatea articulară a gleznei și genunchiului.

Examenul clinic

Anamneza oferă date referitoare la: un istoric familial de tipul bolii varicoase cu diferitele ei forme de manifestare, sarcină și naștere în antecedente, utilizarea de medicamente de tip hormonal sau anticoncepționale, utilizarea de medicamente anticoagulante, tipul de activitate (în ortostatism prelungit sau cu efort fizic mare și susținut sau în poziție șezând prelungit), antecedente patologice ca tromboze venoase ale membrelor inferioare, intervenții chirurgicale în antecedente (mai ales în sfera ortopedică a membrelor inferioare sau intraabdominale), imobilizări prelungite la pat sau în aparate gipsate a membrelor inferioare, istoric personal de neoplazii (mai ales în sfera genitală sau urologică, pancreas).

Semnele clinice care sunt descrise cel mai adesea sunt: senzația de membru inferior greu, umflarea membrului inferior mai ales vesperal în porțiunea distală, perimaleolar, uneori cu imposibilitatea încălțării unei perechi de pantofi uzual folosite,

senzația de picioare neliniștite, crampe musculare gambiere, dureri în membrul inferior. De asemenea, pot fi întâlnite dificultăți la a suporta ortostatismul prelungit sau de a suporta vremea caldă (3).

Se recomandă ca examinarea pacientului să se facă în ortostatism. Semnele obiective ce pot fi întâlnite la inspecție sunt: prezența de dilatații venoase la nivelul membrului inferior, modificările trofice și de culoare ale tegumentelor membrului inferior, prezența de ulcerații la nivelul gambei. Sunt sugestive pentru insuficiența venoasă a membrelor inferioare: pigmentarea brun-negricioasă a tegumentului, dermatita de stază, lipodermatoscleroza, atrofia albă, cicatricile sau ulcerațiile tegumentare în porțiunea distală a gambei. Pot fi sugestive pentru o tromboză venoasă în prezent sau în antecedente (status posttrombotic): creșterea unilaterală în volum sau în circumferință a gambei, creșterea temperaturii locale, accentuarea venectaziilor sau apariția de dilatații venoase suprapubiene. Vor trebui sesizate diformități scheletale ce pot induce mișcarea inegală a articulațiilor și diminuarea efectului de pompă musculară.

La palpare poate fi sesizată temperatura pielii, poate fi apreciat gradul de edem subtegumentar, pot fi apreciate orificiile fasciale lărgite unde se află vene comunicante insuficiente. Prezența unui cordon subcutanat indurat, dureros, poate sugera tromboflebita superficială. Indurarea caracteristică lipodermatosclerozei este un semn de insuficiență venoasă cronică.

Testul Trendelenburg verifică continența valvei ostiale a venei safene interne. Semnul valului poate identifica în ortostatism insuficiența valvelor axiale ale venelor superficiale. Testul Perthes verifică permeabiltatea sistemului venos profund.

Ulcerul venos al membrului inferior

Ulcerul cronic de gambă reprezintă manifestarea cutanată cea mai severă din insuficiența venoasă cronică. Localizarea este la nivelul gambelor, unilateral sau bilateral, cel mai adesea în treimea inferioară, dar poate fi localizat și în alte zone ale gambei. Forma poate fi neregulată și dimensiunea variabilă de la 1-2 cm diametru,

până la ulcere gigante, circumferențiale. Ulcerația apare cel mai adesea după un traumatism minor, chiar și un simplu grataj, la pacienți care suferă de insuficiență venoasă cronică de mai mulți ani.

Asociat, pacientul prezintă și alte manifestări ale insuficienței venoase cronice: vene varicoase, venectazii, edem venos, hiperpigmentație hemosiderotică, atrofie albă, lipodermatoscleroză.

Patogeneza ulcerului implică creșterea presiunii venoase distale în membrul inferior, cu formarea de țesuturi fibro-sclerotice cu vascularizație precară și posibilități de cicatrizare reduse (5). Majoritatea ulcerelor gambiere sunt produse de staza sanguină din cadrul insuficienței venoase cronice superficiale, uneori combinată cu o suferință arterială. Restul ulcerelor apar în contextul suferinței venoase profunde de tipul sindromului post-trombotic. De cele mai multe ori factorul declanşator al apariției ulcerației este o traumă locală minoră, rareori apar „spontan”. O situație aparte o reprezintă ulcerele ce apar în dreptul unei vene comunicante insuficiente. Uneori infecțiile bacteriene sau alergiile de contact pe fondul insuficienței venoase cronice pot evolua spre ulcere (1,5).

Localizarea predilectă a ulcerelor venoase este la nivelul feței antero-interne a gambei, în 1/3 inferioară, perimaleolar intern. Forma ulcerației este de obicei neregulată. Uneori mai multe ulcerații tegumentare apar concomitent, de dimensiuni mai mici, și ulterior confluează. Alteori, ulcerele pot cuprinde întreaga circumferință a gambei în porțiunea distală. Profunzimea ulcerației poate varia și ea de la superficiale la profunde, cu denudarea structurilor anatomice subjacente. În craterul ulcerației există detritusuri necrotice, secreții purulente și cantități variabile de țesut de granulație. Marginile ulcerației sunt de obicei abrupte, iar durerea resimțită este de intensitate variabilă astfel încât ulcerații de mari dimensiuni pot fi nedureroase sau asociate cu dureri minime, în vreme ce ulcerații superficiale ce survin pe fond de atrofie și scleroză cutanată sunt foarte dureroase (1).

Infecția bacteriană a leziunii ulcerative se produce în marea majoritate a cazurilor, însă este important de sesizat dacă infecția are și efect de cauzalitate. În aceste situații este nevoie de tratament specific. Scurgerea secrețiilor din craterul ulceros produce o dermatită erozivă perilezională care poate progresa la rândul său spre ulcerație. Deoarece acești pacienți sunt consultați de numeroși medici de diferite specialități care recomandă diverse tratamente topice locale și, în plus, pacienții își procură singuri diverse unguente, creme, soluții, prafuri, extracte vegetale, etc. pe care le aplică pe ulcerație și tegumentele din jur, frecvent se constată o mare rată de alergii de contact. Rareori, există chiar posibilitatea malignizării leziunii ulceroase, motiv pentru care este utilă efectuarea unei biopsii cu examen histopatologic în cazul unei ulcerații tegumentare cronice (1,3).

Ulcerele varicoase au evoluție cronică, de săptămâni, luni sau chiar ani de zile. Chiar dacă ulcerația se vindecă, există un risc accentuat de recidivă, mai ales dacă hipertensiunea venoasă nu este corectată.

Edemul limfatic

Toți pacienții cu insuficiență venoasă cronică în stadiu avansat, prezintă un oarecare grad de insuficiență limfatică. Edemul limfatic reprezintă un exces de lichid bogat în proteine în țesutul interstițial. Când devine cronic, se produce un exces de celule inflamatorii cu eliberare de citokine, iar manifestările devin ireversibile. Limfedemul reprezintă tumefierea unei părți a organismului (de obicei a unei extremități) datorită edemului limfatic cronic. Limfedemul secundar al gambei se poate instala și după episoade recurente de erizipel, traumatisme, intervenții chirurgicale. În stadiul inițial al limfedemului, edemul este moale, depresibil, iar semnul godeului este pozitiv. Extremitatea afectată este tumefiată, edemațiată. Pacientul simte senzația de picioare grele și oboseală. În evoluția cronică a limfedemului se produce hipertrofia țesutului adipos, fibroză și hipertrofie epidermică. Edemul devine dur, nu mai este depresibil. Clinic se observă aspectul de papilomatoză, hiperkeratoză verucoasă. Pot să apară fisuri și eroziuni din care se scurge lichid limfatic. Aceste fisuri și eroziuni pot

constitui adesea porți de intrare, cu apariția consecutivă a unor episoade acute de celulită (6).

Tratament

Ca profilaxie se recomandă ca pacienții să evite meseriile și activitățile ce impun ortostatism prelungit. De asemenea este importantă activitatea fizică regulată și menținerea unei greutăți corporale ideale.

Cea mai importantă resursă terapeutică este reprezentată de compresia elastică. În cazul în care nu se face compresia elastică constantă a membrelor inferioare la persoanele cu insuficiență venoasă, riscul de dezvoltare de complicații și mai ales de apariție a ulcerului varicos este foarte mare. Din punct de vedere fiziopatologic compresia elastică suprimă circulația venoasă superficială de la nivelul membrelor inferioare și crește reîntoarcerea venoasă prin flux sanguin accelerat prin circulația venoasă profundă. Compresia elastică este realizată prin: aplicarea de feși elastice, ciorapi elastici de diferite grade de compresie (de la clasa 1 - 20 mmHg la clasa 4 - >60 mmHg), compresie intermitentă cu ciorapi pneumatici. Alt mecanism ce trebuie activat este cel de funcție de pompă de la nivelul articulației gleznei și a maselor musculare ale lojelor gambei. Cea mai facilă cale de a realiza acest lucru este kinetoterapia (2,4).

În tratamentul limfedemului se poate utiliza, pe lângă metodele de compresie elastică menționate, drenajul limfatic utilizând diferite dispozitive specializate sau, mai rar, drenajul limfatic manual. Indiferent de metoda de drenaj limfatic aleasă, utilizarea susținută a acestuia, poate să determine reducerea semnificativă a stazei limfatice și, astfel, să contribuie la ameliorarea, chiar vindecarea tulburărilor trofice.

În cazul în care se constată sistem venos superficial și/sau perforant (comunicant) insuficient, cu reflux, se impune tratamentul chirurgical sau scleroterapia. Tratamentul chirurgical ce poate fi aplicat pentru insuficiența venoasă constă din: scleroterapie, tehnici endoluminale (radioterapie, laserterapie, sclerozare endoluminală cu aburi, etc.), flebectomii, ligatura joncțiunii safeniene cu reflux și stripping venos (procedura Babcock – crosectomie cu stripping venos safenian). Dacă sistemul venos profund este

competent, o procedură chirurgicală de genul crosectomie cu stripping safenian, completată eventual cu scleroterapie, poate fi eficientă în profilaxia apariției ulcerului venos la pacienții cu insuficiență venoasă a membrelor inferioare (2).

În cazul prezenței ulcerului varicos este imperios necesară căutarea refluxului venos în zonă și corectarea chirurgicală a acestuia. O altă procedură ce poate fi efectuată în tratamentul ulcerului venos este excizia tip „shave" a țesuturilor fibrotice de la nivelul ulcerului și din jurul acestuia, urmată eventual de ligatura venelor cu reflux din jurul ulcerației și eventual asociată cu aplicarea unei grefe cutanate. De cele mai multe ori grefa se aplică după ce se obține o zonă de granulație bine vascularizată, fără infecție. În acest fel se obține o vindecare accelerată a ulcerației. În afara procedurilor chirurgicale, în tratamentul ulcerului, în funcție de dimensiunea și profunzimea sa, se pot utiliza tratamente topice locale. În această categorie intră: debridarea zilnică a ulcerației după aplicarea locală de gel sau cremă anestezică, aplicarea terapiei locale vacuum (VAC), dezinfecția locală cu soluții dezinfectante (betadină, clorhexidină), stimularea granulării și epitelizării locale cu preparate cu uree, preparate cu sulfadiazină argentică sau pansamente de tip dextranomer, alginat, hidrocoloid, etc., cu diferite proprietăți, în funcție de cantitatea de secreții din craterul ulceros.

Dermatita perilezională din jurul ulcerului este de cele mai multe ori de tip dermatită alergică de contact la multiplele componente ale unguentelor, cremelor, soluțiilor, etc. folosite în tratamentul ulcerului. De obicei este suficientă sistarea tratamentului topic folosit anterior, utilizarea de creme protectoare (ca de exemplu pasta de zinc) și creme cortizonice de putere redusă sau medie (3).

Particularitatea cazului constă în vindecarea completă a ulcerului varicos al gambei ce evolua cronic, de mai mulţi ani, la o pacientă cu insuficienţă venoasă cronică veche a membrelor inferioare, cu multiple alte comorbidităţi, prin aplicarea unui tratament combinat, general şi local susţinut şi ca urmare a reducerii complete a

limfedemului cronic al gambei prin drenaj limfatic postural, drenaj limfatic prin contenţie elastică şi drenaj limfatic manual corect, repetat pe o durată mare de timp.

Bibliografie

1. Albert Adrien Ramelet in *Braun-Falco's Dermatology*, 3-rd edition, O. Braun-Falco, W.H.C. Burgdorf, G. Plewig, H.H. Wolf, M. Landthaler, Springler Medicin Verlag Heidelberg 2009, cap. 62 - Diseases of veins, p. 910 – 929
2. Ciudad P, Sabbagh MD, Agko M., Huang T, Manrique OJ, Román LC, Reynaga C, Delgado R, Maruccia M, Chen HC. Surgical Management of Lower Extremity Lymphedema: A Comprehensive Review. Indian J Plast Surg. 2019; 52(1): 81–92.
3. Craig N. Burkhart, Chris Adigun, Claude S. Burton in *Fitzpatrick's Dermatology in General Medicine*, 8-th edition, L.A. Goldsmith, S.I. Katz, B.A. Gilchrest, A.S. Paller, D.J. Leffell, K. Wolff, McGraw-Hill Medical, 2012, vol. 2, cap. 174 – Cutaneous changes in periheral venous and lymphatic insufficiency, p. 2110 – 2120
4. Fukushima T, Tsuji T, Sano Y, Miyata C, Kamisako M, Hohri H, Yoshimura C, Asakura M, Okitsu T, Muraoka K, Liu M. Immediate effects of active exercise with compression therapy on lower-limb lymphedema. Support Care Cancer. 2017; 25(8): 2603–2610.
5. Herouy Y. The role of matrix metalloproteinases (MMPs) and their inhibitors in venous leg ulcer healing. Phlebolymphology. 2004; 44: 231-243
6. Mortimer PS, Pearson IC. Lymphatic function in severe chronic venous insufficiency. Phlebolymphology. 2004; 44: 253-257

Consimțământul informat al pacientului a fost obținut înainte de publicare.